

Aus dem Institut für Pathologie, Sektion Hämatopathologie
(Kommissarischer Leiter: PD Dr. med. W. Klapper)
im Universitätsklinikum Schleswig-Holstein, Campus Kiel
an der Christian-Albrechts-Universität zu Kiel

Primär kutane Immunozytome
Klinische, morphologische und immunhistochemische Charakteristika

Inauguraldissertation
zur
Erlangung der Doktorwürde
der Medizinischen Fakultät
der Christian-Albrechts-Universität zu Kiel

vorgelegt von
Carolin Möller
aus Plön
Kiel 2009

1. Berichterstatter: Prof. Dr. Wacker

2. Berichterstatter: Prof. Dr. Dr. Proksch

Tag der mündlichen Prüfung: 6. Oktober 2009

Zum Druck genehmigt, Kiel, den 6. Oktober 2009

**gez.: Prof. Dr. Heller
(Vorsitzender der Prüfungskommission)**

Meinen Eltern gewidmet

Inhaltsverzeichnis

	Seite
1. Einleitung und Abkürzungsverzeichnis.....	1
2. Material und Methoden	3
2. 1. Untersuchungsgut.....	3
2. 2. Retrospektive Ermittlung der klinischen Verläufe.....	4
2. 3. Auswertung der klinischen Daten.....	7
2. 4. Ausführliche histologische Auswertung der untersuchten Fälle.....	8
2. 5. Ausführliche immunhistochemische Auswertung der untersuchten Fälle.....	9
2. 6. Auswertung der molekulargenetischen Befunde.....	10
3. Ergebnisse	11
3. 1. Primär kutane Immunozytome.....	11
3. 1. 1. Klinische Daten.....	11
3. 1. 2. Klinischer Verlauf.....	12
3. 1. 3. Diagnosen der Einsender.....	17
3. 1. 4. Histologische Charakteristika.....	17
3. 1. 5. Immunhistochemische Charakteristika.....	21
3. 1. 6. Molekulargenetische Charakteristika.....	27
3. 2. Sekundär kutane Immunozytome.....	29
4. Diskussion	30
4. 1. Durchschnittsalter.....	30
4. 2. Geschlechtsverhältnis.....	32
4. 3. Systemische Manifestationen.....	32
4. 4. Stadien bei Erstdiagnose.....	32
4. 5. Rezidive.....	33
4. 6. Spontane Regression.....	33
4. 7. Prognose.....	33
4. 8. Manifestationsorte.....	33
4. 9. Klinik der Hautläsion.....	34
4. 10. Histologische Charakteristika.....	35

4. 11. Immunhistochemie.....	35
4. 12. Molekulargenetik.....	36
4. 13. Ätiologie.....	36
4. 14. Ziele.....	37
5. Zusammenfassung.....	38
6. Literaturverzeichnis.....	40
7. Anhang (Tabelle 13).....	43

Danksagungen

Lebenslauf

Abkürzung	Bedeutung
AWD	Alive with disease = lebt ohne Erkrankung
B-CLL	Chronisch lymphatische Leukämie vom B-Zell-Typ
CC	Centrocytom (WHO: Mantelzell-Lymphom)
CD3	Monoklonaler Antikörper
CD5	Monoklonaler Antikörper
CD20	Monoklonaler Antikörper
CD23	Monoklonaler Antikörper
D1	Zeitraum zwischen ersten Symptomen und Erstdiagnose
DOD	Death of disease = an der Erkrankung verstorben
DUC	Death of unknown cause = an unbekannter Ursache verstorben
ED	Erstdiagnose
EORTC	European Organisation for Research and Treatment of Cancer
IC	Immunozytom
Ki-M4p	Monoklonaler Antikörper
LK	Lymphknoten
LKR	Lymphknotenregister
MW	Mittelwert
NED	No evidence of disease = lebt ohne Krankheitsnachweis
nIC	Noduläres Immunozytom
NHL	Non Hodgkin Lymphom
PCR	Polymerase Chain Reaction
pcIC	Primär kutanes Immunozytom
SALT	Skin associated lymphatic tissue (Lymphom)
sIC	Sekundär kutanes Immunozytom
TCR	T-Zell-Rezeptor

Tab. 1: Abkürzungsverzeichnis

1. Einleitung

Immunozytome (IC) gehören zur Gruppe der niedrig malignen Non-Hodgkin-Lymphome der B-Zellreihe in der Kiel-Klassifikation. Laut Definition der WHO ist das IC eine indolente Neoplasie kleiner B-Lymphozyten, plasmazytoider Lymphozyten und Plasmazellen. Es werden B-Zell-assoziierte Antigene (CD 19, CD 20, CD 22, CD 79a) und zytoplasmatisch Immunglobulin exprimiert (Harris et al., 1994). Das Immunglobulinschwerketten- und -leichtketten Gen ist monoklonal rearrangiert. Die V-Region Gene sind hypermutiert. Dies deutet auf die Entstehung des IC aus B-Zellen hin, die die Keimzentrumsphase hinter sich haben (Wagner et al., 1994). Durch die exzessive Immunglobulinsekretion kann es zu Beeinträchtigungen der Blutgerinnung durch Aggregation von Thrombozyten, hämorrhagischen Diathesen durch Bindung von Gerinnungsfaktoren und Hyperviskositätssyndromen mit Raynaud-artigen Durchblutungsstörungen kommen. Die Erkrankung ist mit den heute zur Verfügung stehenden Therapiemöglichkeiten nicht heilbar, die mittlere Überlebenszeit liegt bei fünf Jahren.

IC stellen 15-20 % aller maligner Lymphome in der Haut, diese Gruppe beinhaltet primäre und sekundäre kutane Manifestationen (Rijlaarsdam et al., 1993). Das primär kutane Auftreten des IC ist definiert als eine Manifestation des IC in der Haut ohne systemische Manifestation 6 Monate vor und nach der cutanen Diagnose (Willemze et al., 1997). Rein primär kutane IC (= pcIC) machen ca. 2 % aller kutanen Lymphome aus und sind somit eine seltene Erkrankung (Child et al., 2000; LeBoit et al., 1994a). Bis 2001 wurden weniger als 50 Patienten mit dieser Erkrankung beschrieben. Die größte Studie publizierte Rijlaarsdam (Rijlaarsdam et al., 1993) mit 16 Patienten, gefolgt von Bekkenk (Bekkenk et al., 1999) mit acht, LeBoit (LeBoit et al., 1994a) mit fünf, Zenahlik (Zenahlik et al., 2000) mit vier, Cerroni (Cerroni et al., 1997) mit drei und Child (Child et al., 2000) mit zwei Patienten. Daneben wurden Fallbeschreibungen einzelner Patienten veröffentlicht (siehe Tabelle 15).

Den bisherigen Veröffentlichungen liegen z.T. unterschiedliche Definitionen der Erkrankung zugrunde. Dies erschwert den Vergleich der bislang publizierten Fälle. Die histologischen, immunphänotypischen und klinischen Charakteristika der pcIC sind daher bislang nur unzureichend dargestellt worden.

Ziel dieser Arbeit ist es,

- die klinischen, morphologischen und immunhistochemischen Merkmale pcIC im Lymphknotenregister (LKR) Kiel herauszuarbeiten
- Kriterien der Abgrenzung pcIC von sekundär kutanen Manifestationen systemischer IC (sIC) zu ermitteln
- festzustellen, ob pcIC eine von sIC unterscheidbare Krankheitsentität darstellen.

2. Material und Methoden

2. 1. Untersuchungsgut

Die im Zeitraum vom 01.01.1990 bis zum 19.08.1998 im Lymphknotenregister in Kiel dokumentierten Fälle mit indolenten B-Zell-Lymphomen in der Haut stellten die Grundlage für die Identifikation kutaner IC dar. Anhand der vorhandenen klinischen Daten und der histologischen Ergebnisse wurden die Biopsate von 177 Patienten dieses Zeitraumes neu evaluiert. Die Fälle wurden anhand der WHO-Klassifikation eingeteilt in:

B-CLL/lymphozytisches Lymphom (Leukämie), Plasmozytom, IC (Kiel: lymphoplasmazytisches IC), extranodales Marginalzonenlymphom (SALT-Lymphom) und Mantelzell-Lymphome.

48 Fälle wurden aufgrund der WHO-Definition (Harris et al., 1994) als IC klassifiziert. Von diesen 48 Fällen waren bei 22 Fällen ausreichendes Blockmaterial, Schnittmaterial und klinische Informationen zum Krankheitsverlauf vorhanden. Diese 22 Fälle sind Gegenstand der vorgelegten Untersuchung. Von allen 22 Patienten lagen Hautbiopsate mit noch vorhandenem Paraffinmaterial, Schnittpräparate (konventionelle Histologie und Immunhistochemie) vor. Bei 6 dieser Patienten waren zusätzlich Biopsate aus Lymphknoten vorhanden und bei 2 dieser Patienten Beckenkammtrepanate.

Die übrigen 129 Fälle verteilten sich auf die Diagnosen Plasmozytom (n = 16), B-CLL (n = 20), extranodales Marginalzonenlymphom (SALT-Lymphom; n = 67), Mantelzell-Lymphome (n = 16), sonstige, nicht zu klassifizierende Fälle (n = 10).

2.2. Retrospektive Ermittlung der klinischen Verläufe

Bei allen 177 Fällen mit einem niedrigmalignen Non-Hodgkin-Lymphom in der Haut wurden die im Lymphknotenregister vorliegenden klinischen Daten durch eine retrospektive Untersuchung ergänzt. Durch eine ausführliche Beurteilung von Epikrisen, Verlegungsberichten und des zu diesem Zwecke erstellten Fragebogens (s. Tabelle 1) wurden die klinischen Symptome zum Zeitpunkt der Diagnose, anamnestische Angaben zur Entstehung der Hautläsionen, Hinweise auf eine systemische Beteiligung, das Auftreten extrakutaner Manifestationen, die durchgeführte Therapie und der Verbleib des Patienten (Status quo ad vitam) ermittelt. Mit Hilfe der umfassenden klinischen Verlaufsdaten wurden die Patienten dann entsprechend den EORTC-Richtlinien (Willemze et al., 1997) in Patienten mit einem primär kutanen Auftreten des malignen Lymphoms und einem sekundär kutanen Auftreten des Lymphoms unterteilt.

Entsprechend der EORTC-Definition wurde in dieser Arbeit ein primär kutanes Auftreten des Lymphoms angenommen, wenn 6 Monate vor und nach der Erstdiagnose eines Lymphoms in der Hautbiopsie kein Nachweis einer systemischen Beteiligung durch dieses Lymphom erbracht werden konnte. Ein sekundär kutanes Lymphom lag vor, wenn die Hautmanifestation sich im Rahmen einer systemischen Lymphomerkrankung ausbildete. In der Regel war in diesem Fall ein Lymphom anhand eines Lymphknotenbiopsates oder einer Beckenkammstanze diagnostiziert worden.

In Zusammenschau der histologischen Befunde und der klinischen Daten wurden – wie im Untersuchungsgut bereits aufgeführt – 22 IC in Hautbiopsaten identifiziert. Diese IC wurden anhand der klinischen Verlaufsdaten in pcIC und sIC, entsprechend der EORTC-Richtlinie eingeteilt. Es handelte sich um $n = 7$ pcIC und um 15 sIC. Bei $n = 26$ Fällen waren die klinischen Informationen nicht ausreichend, um entsprechend den EORTC-Kriterien eine Unterscheidung in primär und sekundär kutane Lymphome zu treffen. Diese 26 Fälle wurden für die Auswertung im Ergebnisteil nicht mit herangezogen. Bei insgesamt 27 Fällen konnte ein primär kutanes Auftreten des IC belegt werden. Bei $n = 7$ wurden alle EORTC-Kriterien erfüllt. Diese Gruppe bezeichneten wir als pcIC. Eine weitere Gruppe von $n = 20$ Patienten nannten wir pcIC im weiteren Sinne. Für diese Patienten waren keine systemischen

Manifestationen des IC nachgewiesen. Es lagen jedoch nicht ausreichend gesicherte Daten vor, so dass diese Fälle zur Auswertung nicht herangezogen wurden.

Bei den übrigen 129 Fällen konnte bei den Plasmozytomen in 3 Fällen, bei der B-Zell-Leukämie in keinem Fall, bei den extranodalen Marginalzonen Lymphome in 16 Fällen und bei den Mantelzell-Lymphomen in keinem Fall eine primär kutane Beteiligung entsprechend der EORTC-Richtlinien nachgewiesen werden. Alle diese Fälle wurden im Rahmen der vorliegenden Untersuchung nicht bearbeitet.

Patient: Mustermann, Hans, geboren am 20.02.2222

Wann traten die ersten Krankheitssymptome auf?

Wann wurde eine Lymphknoten- oder Knochenmarkbeteiligung diagnostiziert?

Wann wurde die Hautbeteiligung zuerst diagnostiziert?

War das Lymphom stets kutan?

Wurden andere maligne Lymphome diagnostiziert außer einem Immunozytom?

Wurde eine Therapie durchgeführt?

Traten Rezidive des Lymphoms auf

in der Haut?

an anderen Stellen?

Ist etwas über den Verbleib des Patienten bekannt?

Tab. 1: Fragebogen zum klinischen Verlauf bei kutaner Manifestation eines IC

2.3. Auswertung der klinischen Daten

Bei allen Patienten führten wir eine ausführliche systematische Auswertung der retrospektiv erhobenen Daten durch, betreffend Alter bei Erstdiagnose eines Lymphoms der Haut, Geschlecht, weitere Manifestationen des Lymphoms, Zeitraum zwischen kutaner und systemischer Manifestation, Entstehungsdauer des Hautinfiltrates, Stadium bei Erstdiagnose eines Lymphoms, zusätzliche Neoplasien, Rezidive des Lymphoms in der Haut, systemische Rezidive des Lymphoms, spontane Regression des Lymphoms, Therapie, Status am Ende des Beobachtungszeitraums, Lokalisation und Morphologie der Hauteffloreszenzen.

Um die erhobenen Daten systematisch auszuwerten, erstellten wir eine relationale Datenbank mit dem Programm Access (Access 1997; Microsoft; Unterschleißheim). In dieser anonymisierten wir die patientenbezogenen Daten und ordneten jedem Patienten eine verschlüsselte Nummer, die von der Einsendenummer (E-Nr.) des LKR abgeleitet wurde, zu. Beim Vorliegen mehrerer Einsendungen von einem Patienten, wurde die E-Nr. der Erstdiagnose einer Lymphommanifestation in der Haut verwendet. Alle im Verlauf der Studie erhobenen Daten wurden in eine Tabelle in der Datenbank eingetragen. Zur Vereinfachung und Sicherstellung einer genauen Eingabe, wurden häufig erhobene Daten aus einer vorher festgelegten Liste ausgewählt und vom Programm automatisch mit einem Zahlencode versehen. Mit Hilfe der „Abfragefunktion“ des Access-Programms (Microsoft; Unterschleißheim) konnten Auszüge aus dieser Datenbank anhand definierter Bedingungen erstellt werden. Diese ermöglichten eine übersichtliche Darstellung und ein einfaches Vergleichen verschiedener Gruppen.

Quantitative Daten wie Median, Mittelwert (MW), Minimum (Min.) und Maximum (Max.) ermittelten wir mit Hilfe des Programms Excel (Excel 1997; Microsoft; Unterschleißheim).

2. 4. Histopathologische Auswertung

Die Hautbiopsien wurden anhand der vorliegenden Schnittpräparate sowie zum großen Teil auch durch Erstellung neuer immunhistochemischer Färbungen entsprechend den WHO-Kriterien erneut histologisch und immunhistochemisch untersucht. Sofern Folgepräparate vorhanden waren, wurde der histologische und immunhistochemische Befund in der Primärbiose als ausschlaggebend bewertet.

Histologisch beurteilt wurde Ausmaß und Ausdehnung des Infiltrates in der Haut (horizontaler und vertikaler Durchmesser), die Beziehung des Infiltrates zu den Hautstrukturen und Hautanhangsgebilden, die Beziehung des Infiltrates zur Epidermis (Epidermatopismus), das Ausbreitungsmuster in der Dermis, das Infiltrationsmuster in Bezug zu den Hautstrukturen (periadnexal, perivaskulär, interstitiell, pannikulitisch, bandförmig oder diffus).

Das Infiltrationsmuster in der Haut wurde grob unterteilt in keilförmig (top heavy), ausgedehnt diffus (top = bottom) oder überwiegend in der tiefen Epidermis gelegen (bottom heavy). Alle histologischen Befunde wurden systematisch in eine Datenbank eingegeben.

Wesentliche zelluläre Merkmale des Infiltrates – Makrophagenanteil, Vorhandensein von Epitheloidzellen, Riesenzellen, Mastzellen, eosinophile und neutrophile Granulozyten – wurden konventionell morphologisch untersucht und semiquantitativ festgehalten (0 = nicht vorhanden, 1 = wenige Zellen, 2 = zwischen 1 und 3, 3 = dichter Rasen). Auch für die allgemeine Beurteilung des Hautzustandes wichtige Informationen wie Veränderungen des Epithels (z. B. Akanthose, Hyperkeratose, Spongiose, u. a.) und des Korioms (solare Elastose u. a.) wurden ebenfalls festgehalten.

2. 5. Auswertung der Immunhistochemie

In diesem Arbeitsschritt wurden die Hautpräparate aus dem LKR in Hinblick auf bestimmte immunhistochemische Kriterien begutachtet.

Zunächst wurden die Präparat-Nummer und das Jahr, aus dem dieses Präparat stammt, festgehalten, um so eine korrekte Zuordnung der Daten zu sichern. Dann wurde der Anteil von CD 20-positiven, der CD79a-positiven und der Anteil von Ki-M4p-positiven Zellen nach einem festgelegtem Schema bestimmt: Fehlten solche Zellen, wurde diesem Umstand eine 0 zugeordnet; kamen diese vereinzelt vor, erhielt das Präparat die Zahl 1; war die Infiltration durch diese Zellen mittelgradig, wurde eine 2 notiert; dichte Rasen solcher Zellen wurden durch die Zuordnung einer 3 festgehalten.

Die Präparate wurden ebenfalls auf die Anwesenheit von Ki-M4p- und von CD 23-positiven Zellen hin durchgemustert (Unterscheidung in ja und nein). Eine eventuelle Leichtkettenrestriktion wurde festgehalten, wobei ferner in eine Restriktion vom Kappa- oder vom Lambda-Typ unterschieden wurde. Der Anteil der CD 5-positiven Zellen wurde geschätzt und in Prozentangaben angegeben.

2. 6. Auswertung der molekulargenetischen Befunde

Es wurden, soweit vorhanden, die Befunde der molekulargenetischen Untersuchungen der Hautpräparate ausgewertet. Teilweise wurden nachträglich noch von Patienten in der Studie molekulargenetische Untersuchungen durchgeführt, wenn diese bisher fehlten.

Die Zuordnung der Ergebnisse zu den Präparaten wurde über die Präparate-Nummer und das Jahr, aus dem das Präparat stammt, sichergestellt. Die molekulargenetische Analyse erfolgte durch PCR an aus dem Paraffinmaterial extrahierter DNA (Tiemann et al., 1995). Es wurde das T-Zell-Rezeptor-Rearrangement und das Immunglobulin-Rearrangement untersucht. Bei den Methoden der PCR wurde eine Unterscheidung in TCR und in die Kapillarelektrophorese gemacht.

3. Ergebnisse

3. 1. Primär kutane Immunozytome

3. 1. 1. Klinische Daten

Es fanden sich sieben Patienten mit einem pcIC in dem von uns untersuchtem Patientengut. Der Altersmedian bei Erstdiagnose eines IC der Haut lag in dieser Patientengruppe bei 60 Jahren (J) mit einem Minimalwert von 24 J und einem Maximalwert von 85 J. Vier Patienten waren bei der Erstdiagnose jünger oder genau 60 J alt, und von diesen waren wiederum zwei Patienten jünger als 40 J. Drei der Patienten dieser Gruppe waren weiblichen und vier männlichen Geschlechts (w:m = 3:4).

Die Manifestationsorte des Lymphoms an der Haut verteilten sich wie folgt: bei zwei Patienten stammten die Hautexzidate aus dem Kopfbereich, von diesen zweien stammten alle untersuchten Präparate aus dem Gesichtsbereich und nicht vom behaarten Kopf. In drei Fällen manifestierte sich das IC am Körperstamm. Ein Patient wies Hautläsionen an den Armen auf. Und bei einem Patienten war das IC-Infiltrat an den Beinen lokalisiert, hier im besonderen am Oberschenkel.

Über das Verteilungsmuster der Hautinfiltrate lagen uns bei allen Fällen Angaben vor (7/7). Entsprechend der klinischen Angaben zeigten vier Patienten einen lokalisierten Hautbefall und weitere drei Patienten boten eine multifokale Ausbreitung des IC. Angaben über die Anzahl der Hauteffloreszenzen hatten wir in sechs Fällen (6/7). Von diesen sechs zeigten zwei Patienten eine einzelne Effloreszenz, drei hatten ≤ 3 Hautläsionen und ein Patient bot ≥ 4 Hautläsionen. Daten zur klinisch angegebenen Größe der Effloreszenz lagen uns in fünf Fällen vor (5/7). Sie lag im Median bei 1,7 cm mit einem Minimalwert von 1 cm und einem Maximalwert von 4 cm. Zu der Entstehungsdauer D1, d. h. der Zeit zwischen dem Auftreten erster Symptome an der Haut und der Diagnose eines Hautlymphoms, hatten wir in fünf Fällen Angaben (5/7). Der Median von D1 lag bei 52 Wochen (W) mit einem Minimalwert von 0 W und einem Maximalwert von 208 W. Den klinischen Beschreibungen der Effloreszenzen folgend zeigte sich bei einem Patienten eine Papel, bei dreien ein Nodulus und bei zweien ein Tumor. Bei einem Patienten fand sich keine entsprechende Angabe.

Bei einem Patienten dieser Gruppe fanden sich anamnestisch Hinweise auf weitere maligne Erkrankungen (1/7). Dieser Patient wies ein Nierenbecken- und ein Prostata-Karzinom in der Vorgeschichte auf.

3. 1. 2. Klinischer Verlauf

Angaben über die Durchführung einer Therapie ihres Lymphomleidens fanden sich bei allen sieben Patienten dieser Gruppe. Die eingesetzten Therapiestrategien waren wie folgt verteilt: vier Patienten wurden chirurgisch, weitere fünf strahlentherapeutisch und einer mit einer Chemotherapie behandelt. Drei dieser Patienten (3/7) wurden einer Kombinationstherapie zugeführt, die jeweils aus einer chirurgischen Exzision der Hautläsionen und einer Strahlentherapie bestand.

Drei Patienten zeigten cutane Rezidive des IC (3/7), systemische Lymphomrezidive kamen in keinem der untersuchten Fälle vor. Der Median der Zeit bis zum Auftreten von Rezidiven in der Haut betrug 11 Monate (Mo) mit einem Minimalwert von vier Mo und einem Maximalwert von 56 Mo. Zwei der sieben untersuchten Patienten boten diverse, zeitlich aufeinanderfolgende Läsionen im Bereich der Haut, die der IC-Diagnose zeitlich vorausgingen und nicht als IC bewertet wurden (2/7). Diese wurden aber rückblickend als Manifestationen des IC eingestuft. Bei einem Patienten trat das cutane Rezidiv in loco auf (1/7), das heißt das Rezidiv entstand an dem Ort, wo das erstdiagnostizierte IC lokalisiert war. Eine spontane Regression der Lymphominfiltrate bot keiner der Patienten in dieser Gruppe (0/7). Der Median des Beobachtungszeitraums betrug 63 Mo mit einem Minimalwert von 7 Mo und einem Maximalwert von 95 Mo. Am Ende der Beobachtungszeit lebten drei Patienten ohne Zeichen des IC (NED=No Evidence of Disease). Ein Patient lebte bei guter Gesundheit, Angaben zum Status seiner IC-Erkrankung waren nicht zu erheben (1/7). Bei drei Patienten lagen entsprechende Angaben nicht vor (3/7).

	pcIC	sIC
Alter (ED Haut)		
Median	60 J	64 J
Min/Max	24 J / 85 J	48 J / 85 J
<40J. (Anzahl)	2	0
<60J. (Anzahl)	4	4
>60J. (Anzahl)	1	11
Alter (ED system)		
Median		63,5 J
Min/Max		48 J / 85 J
<40J. (Anzahl)		0
<60J. (Anzahl)		4
>60J. (Anzahl)		11
Geschlecht		
m/w (Anzahl)	4/3	5/10
Systemische Manifestation (Anzahl)		
LK		7
Knochenmark		8
Sonstige		2 (Blut, Mamma)
Zeitraum kutan-systemisch		
Median		0 Mo
Min/Max		-28 Mo / +1 Mo
Beobachtungszeitraum		
Median	63 Mo	6 Mo
Min / Max	7 Mo / 95 Mo	1 Mo / 92 Mo
Anzahl	7	15

Tab. 2: Allgemeine klinische Befunde primär und sekundär kutaner IC

ED = Erstdiagnose; ED system= Alter bei Erstdiagnose einer systemischen Manifestation eines IC;
 LK = Lymphknoten; Zeitraum kutan-systemisch = Zeitraum zwischen der Diagnose einer kutanen und einer systemischen Lymphommanifestation in Monaten, bei einer systemischen vor einer kutanen Manifestation wird der Zeitraum mit einem negativen Vorzeichen angegeben; J = Jahre; Mo = Monate; pcIC = Primär kutane Immunozytome; sIC = Sekundär kutane Immunozytome;

	pcIC	sIC
Stadium bei Diagnose		
I E	7	k. A.
II-IV	0	k. A.
Weitere Neoplasien		
Maligne	0	4
Lymphome		
Karzinome/ Sarkome	2	1
Rezidive n.		
ED		
In der Haut (Anzahl)	3	3
Median	11 Mo	30 Mo
Min/Max	4 Mo/56 Mo	14 Mo/31 Mo
Systemisch (Anzahl)		1
Median		36 Mo
Min/Max		0
Therapie (n)		
Chemo oder Radiatio oder Chirurgisch	7	11
Chirurgisch Chemo	4	2
Radiatio	1	8
Sicher keine	5	4
k.A.	0	0
k.A.	0	4
Status		
NED	3	1
AWD	0	6
DUC	0	3
DOD	0	0
k.A.	4	5

Tab. 3: Verlauf und Therapie der primär und sekundär kutanen IC

Stadium bei Diagnose= Stadieneinteilung nach Ann-Arbor; k. A. = keine Angabe; Rezidive = es wird zunächst die Anzahl der Patienten genannt, bei denen es wie angegeben zu einem kutanen oder systemischen Rezidiv kam, die Zeitangaben in Monaten beziehen sich auf den Zeitraum, der zwischen der Erstdiagnose eines Lymphoms und der Diagnose eines Rezidivs lag; Mo = Monat; Status = Zustand des Patienten am Ende der Beobachtungszeit; NED = No evidence of disease = keine Krankheitszeichen; AWD = Alive with disease = lebt mit Erkrankung; DUC = Death of unknown cause = aus unbekanntem Grund verstorben; DOD = Death of disease = an IC verstorben; pcIC = Primär kutane Immunozytome (n = 7); sIC = Sekundär kutane Immunozytome (n = 15)

	pcIC	sIC
Lokalisation		
Kopf	2	4
Gesicht	2	3
Behaarter Kopf	0	1
Stamm	3	4
Arm	1	3
Bein	1	3
proximal	1	3
distal	0	0
o. n. A.	0	1

Tab. 4: Lokalisation der untersuchten Hautexzidate

pcIC = Primär kutane Immunozytome (n = 7); sIC = Sekundär kutane Immunozytome (n = 15)

	pcIC	sIC
Effloreszenztyp:		
Papel	1	0
Nodulus	3	2
Tumor	2	5
Macula/Patch	0	0
Plaques	0	0
Erythrodermie	0	0
Ekzem	0	0
Keine Angabe	1	8
Verteilung:		
lokalisiert	4	3
multifokal	3	3
o. n. A.	0	9
Anzahl:		
Eine	2	3
2-3	3	0
≥4	1	1
disseminiert/nicht zählbar	0	1
o. n. A.	1	10
Größe:		
n =	5	5
Median	1,7cm	1,5cm
Min/Max	1cm / 4cm	1cm / 10cm
Keine Angabe	2	10
Entstehungsdauer D1:		
Median	52 W	12 W
Min/Max	0 W / 208 W	0 W / 104 W
k. A.	2	9
Spontane Regression		
	k. A.	k. A.

Tab. 5: Allgemeine Befunde der Hautinfiltration

Entstehungsdauer D1 = Zeitraum der Effloreszenzentwicklung in Wochen; W = Woche; pcIC = Primär kutane Immunozytome (n = 7); sIC = Sekundär kutane Immunozytome (n = 15); Spontane Regression = Rückbildung der Hauterscheinung ohne vorherige Therapie

3. 1. 3. Diagnosen der Einsender

Die Hautpräparate der Patienten dieser Gruppe wurden mit klinisch gestellten Verdachtsdiagnosen oder zum Teil mit Diagnosen von auswärtigen Pathologen, die diese Präparate bereits beurteilt hatten, eingeschickt. Dementsprechend wurden die verschiedensten Verdachtsdiagnosen gestellt. So wurden drei Biopsien als Pseudolymphom bewertet (3/7), zwei als Lymphom (2/7) und dann wurde jeweils einmal die Diagnose IC (1/7) und reaktiver Prozeß (1/7) angegeben.

3. 1. 4. Histologische Befunde

Es wurden sechs der sieben Fälle dieser Patientengruppe histologisch untersucht. Veränderungen der Hautstrukturen in der Nähe des Lymphominfiltrates fanden sich in zweien der untersuchten Präparate. In einem Fall war die Epidermis akantotisch verändert. Bei dem anderen Fall war die Epidermis nicht vorhanden, so dass hier auch im Hinblick auf eine eventuelle Grenzzonenbildung das Präparat nicht beurteilt werden konnte. Die weiteren Hautstrukturen zeigten keine Auffälligkeiten. Eine deutliche Grenzzone des Infiltrates zur Epidermis konnte in vier Fällen nachgewiesen werden. Tumorzellen im Epithel wurden in keinem Präparat nachgewiesen. Ein „Top-Heavy“-Verteilungsmuster des Lymphominfiltrates lag in drei Fällen vor, ein „Bottom-Heavy“-Verteilungsmuster in einem Fall und ein „Top=Bottom“-Muster ebenfalls in einem Fall. Bei einem Präparat konnte diese Einteilung nicht gemacht werden. Einen Übergang des Lymphominfiltrates auf das Fettgewebe zeigte sich in einer der untersuchten Biopsien. Der Median des radialen Durchmessers des Infiltrates betrug 11 mm (Minimum 11 mm, Maximum 13 mm), wobei dieser Wert in drei der untersuchten Fälle erhoben werden konnte. Der vertikale Durchmesser betrug im Median 6 mm (Minimum 6 mm, Maximum 10 mm), dieser Wert war gleichfalls bei drei Präparaten zu bestimmen. In der Einteilung des vorherrschenden Verteilungsmusters des Infiltrates nach Ackermann lag in drei Fällen ein diffuse Ausbreitung vor und jeweils in einem Fall eine noduläre und eine perivaskuläre. In einem Fall war diese Einteilung nicht zu treffen. Es zeigte sich in einem Fall ein zusätzlich noduläres Wachstum des Infiltrates, zweimal ein perivaskuläres, dreimal ein periadnexales und einmal eine zusätzlich diffuse Ausbreitung des Lymphominfiltrates. Im Begleitinfiltrat betrug der Median der T-Lymphozyten 12,5 % (Minimum 5 %, Maximum 40 %). Makrophagen fanden sich in einem Fall nicht, in drei Fällen vereinzelt und in einem Fall reichlich. Histiocytaire Riesenzellen lagen in zwei Fällen

vereinzelt vor. Einzelne Mastzellen fanden sich in drei Präparaten. Epitheloidzellen, eosinophile und neutrophile Granulozyten wurden in keinem der Fälle beobachtet. Zweimal sah man reaktive Keimzentren. Die Histologie wurde in den sechs mikroskopisch untersuchten Fällen als typisch für ein IC bewertet (6/6).

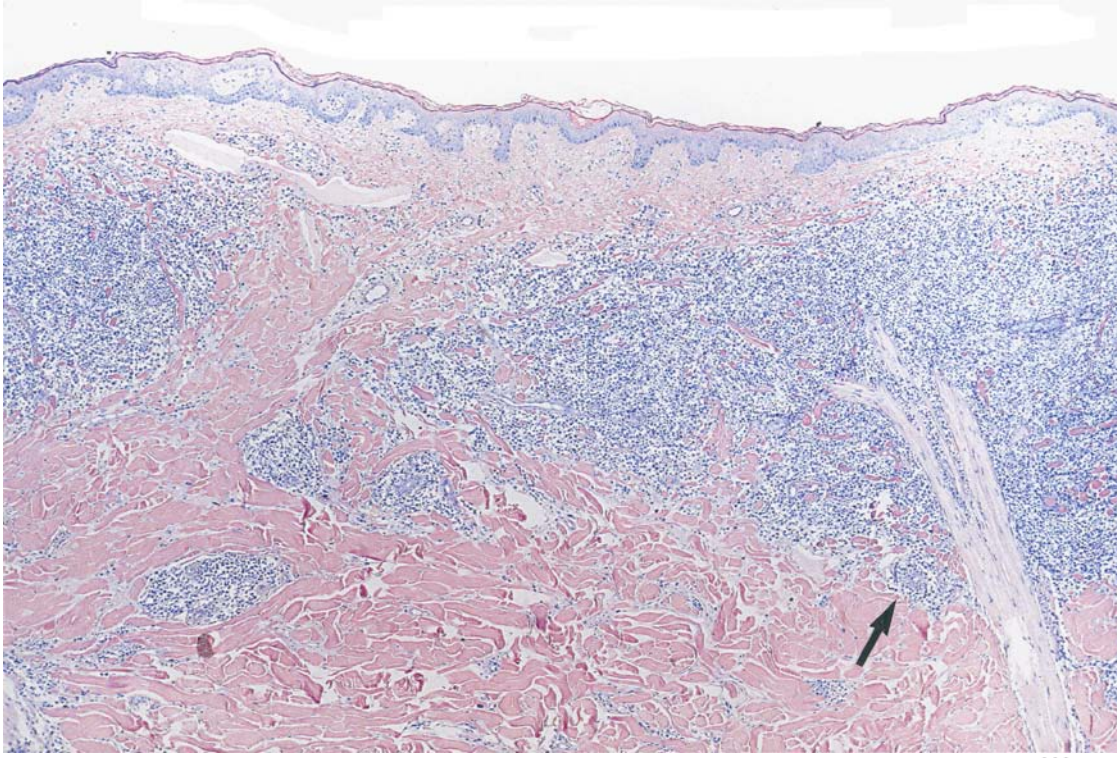


Abb 1a:

Primär kutanes Immunzytom. Typisch ist der fehlende Epithelbezug. Die Infiltrate sind perivaskulär und periadnexal betont (Pfeil). Männlicher Patient, 57 Jahre alt.
Giemsa, 50x

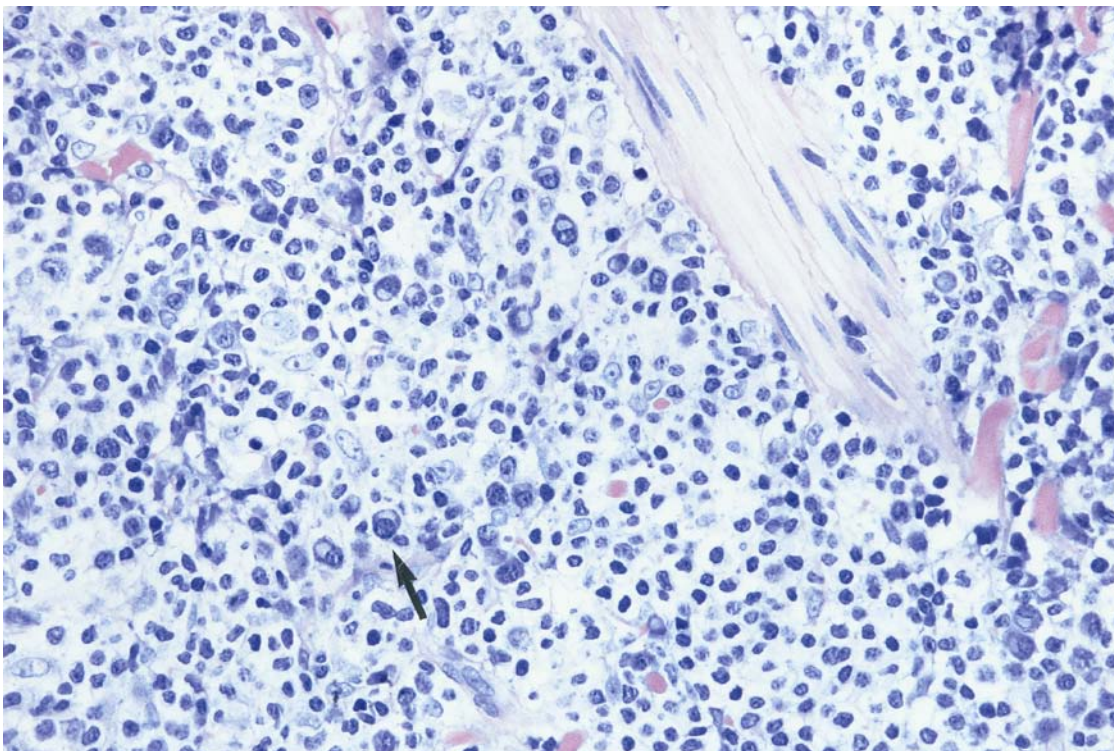


Abb 1b:

Detail aus Abb 1a: Gut erkennbar ist der hohe Anteil an Plasmazellen (Pfeil)
Giemsa, 400x

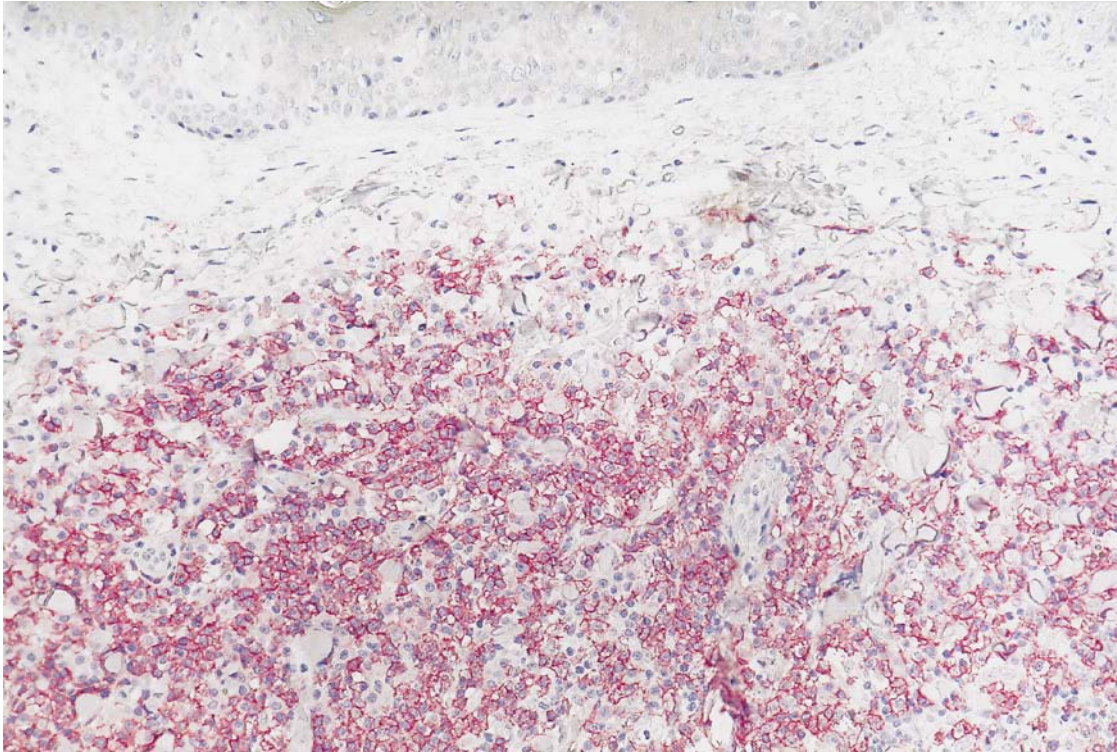



Abb 2:

 10 µm

Das Infiltrat enthält B-Lymphozyten und lymphoplasmozytische B-Zellen, die alle CD 20 exprimieren. Bemerkenswert ist der für B-Zell-Lymphome typische fehlende Epithelbezug.
 APAAP-Färbung, CD 20, 400x

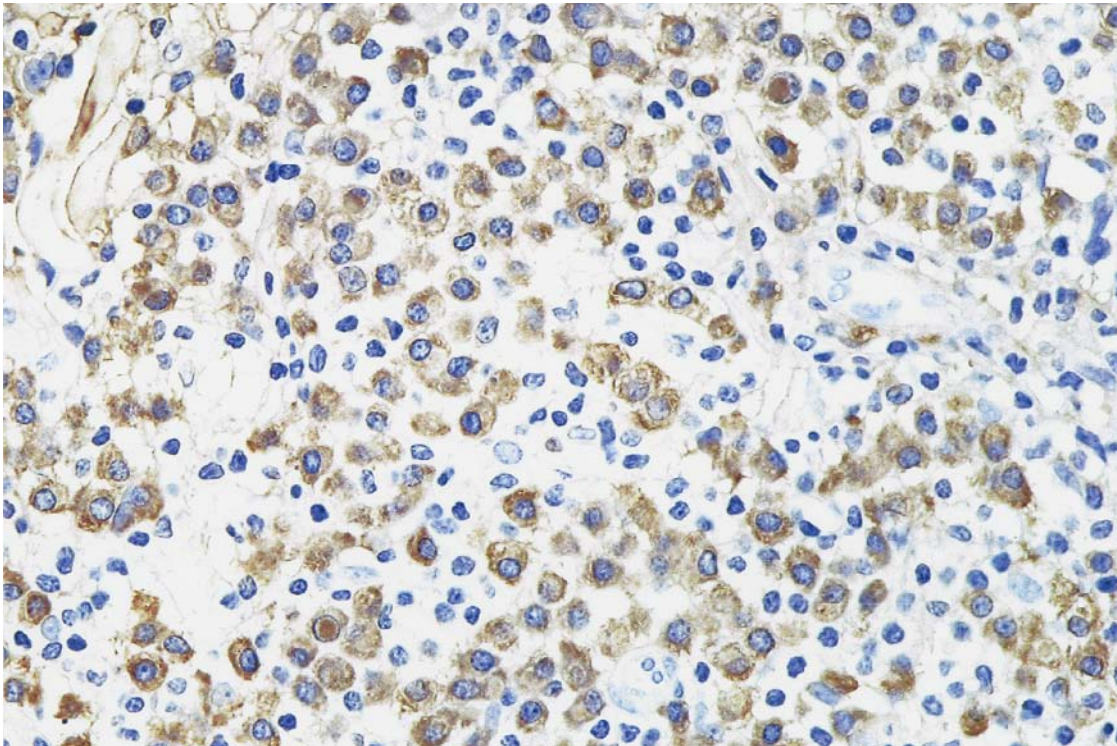



Abb 3:

 20 µm

Immunhistochemischer Nachweis von Immunglobulinleichtketten (lambda) in den Plasmazellen (braune Färbung)
 ABC-Färbung, lambda, 250x

3. 1. 5. Immunhistochemische Befunde

Immunhistochemische Untersuchungen lagen in sechs Fällen vor (6/7). Mit anti-CD 20-Antikörpern wurden sechs Fälle untersucht und zeigten in allen Fällen Reaktivität mit diesem Antikörper (Abb 2). Fünf Fälle wurden auf eine Leichtkettenrestriktion untersucht (5/6). In drei Fällen zeigte sich eine Leichtkettenrestriktion vom Typ kappa, diese war in einem Fall schwach und in zwei Fällen deutlich ausgeprägt. In zwei Fällen lag eine Leichtkettenrestriktion vom Typ lambda vor, welche in einem Präparat schwach und in dem anderen als stark imponierte (Abb 3). Es wurden zwei Fälle auf eine monoklonale Schwerekettenexpression untersucht. Es zeigte sich in einem Fall eine Schwerekettenexpression vom Typ my und in einem Fall vom Typ gamma. Von den sechs immunhistochemisch untersuchten Präparaten wurden die Untersuchungsbefunde in fünf Fällen als typisch für ein IC bewertet (5/6).

	pcIC	sIC
Epitheliotropismus	0	0
Grenzzone	4	11
Verteilung des Infiltrats		
Top-Heavy	3	5
Bottom-Heavy	1	4
Top=Bottom	1	5
Fettgewebesinfiltration	1	5
Durchmesser:		
<u>Radial:</u>		
Median (mm)	11	3
Min/Max (mm)	11 / 13	1,5 / 6
<u>Vertikal:</u>		
Median (mm)	6	2,8
Min/Max (mm)	6 / 10	0,5 / 6,1
Typische Histologie	6	k. A.
Typische Cytologie	5	k. A.

Tab. 6: Ausbreitung des Infiltrats in der Haut

pcIC = Primär kutane Immunozytome (n = 7); sIC = Sekundär kutane Immunozytome (n = 15);

	pcIC	sIC
Epidermis		
Ulceration	0	1
Akanthose	1	4
Parakeratose	0	2
Spongiose	0	0
Epidermis n. v.	1	0
Dermis		
Nekrose	0	1
Subcutis		
Nekrose	0	1
Sonstiges	0	0
Follikel		
Infiltration	0	0
Adnexe		
Infiltration	0	0
Gefäße		
Unauffällig	0	9
Ver mehrt	0	1
HEV	0	0

Tab. 7: Allgemeine Veränderungen der Haut im Bereich des Lymphominfiltrates

pcIC = Primär kutane Immunozytome (n = 7); sIC = Sekundär kutane Immunozytome (n = 15); HEV = hochendotheliale Venolen;

	pcIC	sIC
Vorherrschender Pattern		
Diffus	3	10
Nodulär	1	0
Perivaskulär	1	4
Periadnexal	0	1
Panniculitisch	0	0
Interstitiell	0	0
Sonstige	0	0
Zusätzlicher Pattern		
Nodulär	1	0
Perivaskulär	2	3
Periadnexal	3	3
Interstitiell	0	1
bandförmig / lichenoid	0	0
panniculitisch	0	0
diffus	1	0

Tab. 8: Patternanalyse des Hautinfiltrates

pcIC = Primär kutane Immunozytome (n = 7); sIC= Sekundär kutane Immunozytome (n = 15);

	pcIC	sIC
T-Zellen(%)		
Median	12,5	7,5
Min/Max	5 / 40	2 / 80
Makrophagen		
Keine	1	2
Vereinzelt	3	6
Reichlich	1	5
Epitheloidzellen	0	2
Histiozytäre Riesenzellen	2	1
Mastzellen	3	10
Eosinophile	0	0
Neutrophile	0	1
reaktive Keimzentren	2	0

Tab. 9: Zusammensetzung des Begleitinfirates

pcIC = Primär kutane Immunozytome (n = 7); sIC = Sekundär kutane Immunozytome (n = 15);

	pcIC	sIC
CD 20 (n)	6	8
CD 79 a (n)	0	1
μ (n)	1	5
gamma (n)	1	0
Leichtkette (n)		
Kappa	3	9
Lambda	2	2
nicht nachweisbar	0	1
CD 5 (%)	0	0
negativ		
<10 %		
>10 %		
Cyclin (%)	n. v.	n. v.
negativ		
<10 %		
>10 %		
Ki S 5 (%)	n. v.	
Median		10
Min / Max		
<10 %		
>10 %		
Ki-M4p (n)	n. v.	n. v.
Immunoblasten (n)	n. v.	10
PAS-Kerneinschlüsse (n)	n. v.	2

Tab. 10: Immunphänotyp der Blasten

pcIC = Primär kutane Immunozytome (n = 7); sIC = Sekundär kutane Immunozytome (n = 15);

3. 1. 6. Molekulargenetische Befunde

Von den sieben zu dieser Gruppe zählenden Patienten wurden in drei Fällen molekulargenetische Untersuchungen durchgeführt (3/7). Für IgH war eine der untersuchten Proben als monoklonal nachzuweisen, eine war monoklonal vor einem polyklonalem Hintergrund und eine Probe erwies sich als polyklonal. Es erwies sich ein Fall als monoklonal im TCRgamma-Nachweis, einer als polyklonal und in einem Fall lag dieses Ergebnis nicht vor. Die Monoklonalität für TCRgamma trat bei einem der Fälle zusätzlich zu einem IgH-Rearrangement auf. Das Rearrangement TCRgamma wurde in keinem Fall als alleiniger Ausdruck einer Monoklonalität der B-Zellen gewertet. Die molekulargenetischen Befunde sind somit Ergänzung der ausschlaggebenden immunhistochemischen Diagnostik.

Fall	IgH	TcR
80423/94	Monoklonal	n.a.
81208/96	Polyklonal	Polyklonal
84436/96	Monoklonal	Monoklonal

Tab. 11: Zusammenstellung der Ergebnisse der molekulargenetischen Untersuchungen

n. a. = nicht aussagefähig;

3. 2. Sekundär kutane Immunozytome

Diese Gruppe beinhaltet alle jene Patienten, die im Sinne der EORTC-Kriterien eine kutane Manifestation einer systemischen IC-Erkrankung zeigten. Dies trifft auf 15 IC-Patienten zu. Die klinischen Daten, die morphologischen Befunde und die immunhistochemischen Ergebnisse sind in Analogie zu den Befunden bei den primär kutanen Immunozytomen in den Tabellen 2-11 übersichtlich dargestellt. Auf eine weitere Darstellung der erhobenen Befunde in einer Textbeschreibung wird verzichtet. Bewertung und Vergleich der beiden Gruppen erfolgen in der Diskussion.

4. Diskussion

IC sind laut Kiel-Klassifikation niedrig maligne Non-Hodgkin-Lymphome der B-Zellreihe. Sie stellen ungefähr ein Sechstel bis ein Fünftel aller maligner Lymphome der Haut. pcIC machen ca. 2 % aller kutanen Lymphome aus. Aus den Daten des Lymphknotenregisters Kiel konnten insgesamt sieben Patienten mit einem gesicherten pcIC ermittelt werden. Diesen stellten wir 15 Patienten des gleichen Zeitraums mit sekundär kutaner Manifestation eines IC gegenüber, um Merkmale der pcIC herauszuarbeiten, sowie eine Abgrenzung zu den sIC vorzunehmen, und um fest zu stellen, ob die pcIC tatsächlich eine von den sIC unterscheidbare Erkrankung darstellen.

Die hier eindeutig dokumentierten pcIC unterscheiden sich von systemischen IC nur in wenigen Punkten. Wesentlicher Unterschied ist die bessere Prognose pcIC *quo ad vitam*. pcIC zeigen gegenüber den kutanen Manifestationen systemischer IC darüberhinaus eine Bevorzugung der Haut an Kopf und Stamm.

Das pcIC ist eine sehr seltene Erkrankung. Im Lymphknotenregister Kiel finden sich die beschriebenen 7 Fälle. Auch in der Literatur wurden bislang nur knapp 50 Fälle publiziert (Tab 12).

Das Durchschnittsalter unserer Patienten mit einem pcIC lag bei der Erstdiagnose bei 60 Jahren. In den veröffentlichten Daten von Patientenstudien zeigen sich starke Unterschiede. In drei Veröffentlichungen, wo ebenfalls auf eine größere Anzahl von Patientendaten zurückgegriffen wurde, lagen die Durchschnittsalter bei der Erstdiagnose eines pcIC bei 48,6 J (LeBoit et al., 1994a), 54 J (Rijlaarsdam et al., 1993) und bei 70 J (Zenahlik et al., 2000). In Studien mit weniger umfangreichen Patientendaten lag das Durchschnittsalter bei Erstdiagnose tendenziell niedriger, wie zum Beispiel in den Veröffentlichungen von van der Putte und Mitarbeitern (van der Putte et al., 1984 und 1985) mit 41 J und 29 J und je einem untersuchten Patient. Aber auch bei Child (Child et al., 2000) werden zwei Patienten mit einer Erstmanifestation eines pcIC im Alter von 27 J und 36 J beschrieben. Zusammenfassend scheinen pcIC und sIC in der gleichen Altersgruppe aufzutreten.

Autor	Patienten mit pcIC
Aberer, E. et al., 2001	1
Child, F. J. et al., 2000	2
Zenahlik, P. et al., 2000	4
Bekkenk, M.W. et al., 1999	8
Cerroni, L. et al., 1997	3
Sanguenza, O. .P. et al., 1997	1
LeBoit, P. E. et al., 1994	5
Brehler, R. et al., 1993	1
Rijlaarsdam, J. U. et al., 1993	16
Marti, R. M. et al., 1987	1
van der Putte, S.C. J., 1986	1
van der Putte, S. C. J. et al., 1985	1
van der Putte, S. C. J. et al., 1985	1
van der Putte, S. C. J. et al., 1984	1
Kerl, H. und Burg, G., 1979	1

Tab. 12: Übersicht über die Anzahl publizierter Patienten mit pcIC, sortiert nach dem Erscheinungsjahr der Veröffentlichung

Das Geschlechtsverhältnis war in dem von uns untersuchten Patientengut $m:w = 1,3:1$. Dies bedeutet, dass es eine leichte Betonung der Häufigkeit der pcIC beim männlichen Geschlecht gibt. Auch in der bisher veröffentlichten Literatur waren häufiger männliche Patienten betroffen. LeBoit et al. publizierte 1994 eine Patientenstudie von fünf erkrankten Männern, Child et al. schilderte 2000 zwei Fälle männlicher Patienten und Rijlaarsdam et al. veröffentlichte 1993 eine Studie neun männlicher und sieben weiblicher Patienten. Insgesamt fanden sich in der Literatur 21 Fälle männlicher und 12 Fälle weiblicher Patienten mit pcIC. Auch dies belegt eine höhere Erkrankungshäufigkeit beim männlichen Geschlecht. Dieses leichte Überwiegen von Männern im Untersuchungsgut stellt keinen signifikanten Unterschied zu den Verhältnissen bei nodulärem Befall eines IC (nIC) dar. So berichten Lennert und Feller (Lennert and Feller, 1990) von einem Verhältniss Männer : Frauen = 1,1:1 bei nIC.

Systemische Manifestationen der Erkrankung sind bei pcIC sehr selten. Bei den von uns untersuchten und als sicher primär kutan eingestuft sieben IC-Patienten hatte während des Beobachtungszeitraums kein Patient systemische Anzeichen seiner Erkrankung (0/7). In der Literatur sind einzelne Fälle von Patienten mit einem pcIC beschrieben, die auch systemische IC-Manifestationen zeigten. So war bei einem Patienten die Tonsille und ein Lymphknoten befallen (LeBoit et al., 1994a), zwei Patienten hatten eine Knochenmarksinfiltration (Liu et al., 2000; LeBoit et al., 1994a). Bei weiteren sechs Patienten war eine Hypergammaglobulinämie nachweisbar (Rijlaarsdam et al., 1993). Diese Befunde legen nahe, dass im Rahmen einer pcIC-Erkrankung keine oder höchst selten systemische Manifestationen auftreten. Sollte dies dennoch der Fall sein, muß überprüft werden, ob eine zunächst irrtümlicherweise als primär diagnostizierte sekundäre Hautbeteiligung vorliegt. In unserer Gruppe der pcIC im weiteren Sinne, die nicht alle Kriterien der pcIC erfüllten, findet sich in einem von 27 Fällen eine systemische Erkrankung. Für diesen Fall konnten allerdings die EORTC-Kriterien nicht nachgewiesen werden. Im Regelfall zeigen pcIC keine systemische Manifestation. Ob bei Anwendung der EORTC-Kriterien eine systemische Erkrankung überhaupt auftritt, scheint insgesamt eher fraglich.

Alle pcIC gehören zu dem Ann-Arbor-Stadium I E/D (E = extranodale Manifestation, D = Hautbefall). Systemische IC haben bei Diagnose häufig ein höheres Stadium, ebenso wie die Patienten mit sIC. Ein Grund könnte die gute Sichtbarkeit und damit die Möglichkeit zur

raschen Entdeckung von Hautmanifestationen sein. Möglicherweise ist allein dieser Unterschied (die verschiedenen Stadien bei Erstdiagnose) ein Grund für die bessere Prognose.

Rezidive traten in dieser Studie in drei Fällen in der Haut auf, in einem Fall handelte es sich um eine Lokalrezidiv. Systemische Rezidive beobachteten wir nicht. In der Literatur fand sich kein Fall eines pcIC mit systemischen Rezidiven oder Manifestationen. Rezidive in loco, das heißt an der Stelle der Erstmanifestation, wurden von Rijlaarsdam (Rijlaarsdam et al., 1993) bei drei Patienten von 16 beschrieben. Berichte über cutane Rezidive fanden sich häufiger, so zum Beispiel hatten alle beide von Child (Child et al., 2000) untersuchten Patienten cutane Rezidive ihres IC, bei Zenahlik (Zenahlik et al., 2000) erlitt einer von vier Patienten ein cutanes Rezidiv und zwei von fünf Patienten, die LeBoit (LeBoit et al., 1994a) publizierte, machten ein cutanes Rezidiv durch. Zusammenfassend ist ein systemisches Rezidiv nach dem bisherigen Erkenntnisstand bei einem pcIC nicht zu erwarten. Ein Rezidiv in loco ist selten, aber nicht ungewöhnlich, und cutane Rezidive sind durchaus zu erwarten.

Eine spontane Regression zeigte keiner der Patienten in dieser Studie mit einem pcIC. Diese Phänomen wird jedoch in den case reports bei einigen Patienten beschrieben (Child et al., 2000; Rijlaarsdam et al., 1993; van der Putte et al., 1984).

Die Prognose des pcIC ist im Gegensatz zu der von sIC eine deutlich bessere. Von unseren Kollektiv mit einem pcIC verstarb über den Beobachtungszeitraum von bis zu 8,5 Jahren kein Patient an seiner Lymphom-Erkrankung. Es fanden sich zwar auch nach Therapie noch cutane Rezidive, aber diese hatten nie letale Konsequenzen für den Betroffenen. In der Literatur fand sich nur ein einziger Patient mit pcIC, der an diesem IC verstarb (LeBoit et al., 1994b). Im Gegensatz zum pcIC ist beim sIC eine Heilung bislang nicht möglich. Dies ist ein ein grundlegender Unterschied zwischen den sIC und den pcIC.

Die Manifestationsorte des pcIC zeigten sich bei unseren Fällen als stamm- und kopfbetont, 5 von 7 Läsionen manifestierten sich hier. Diese steht in deutlichem Gegensatz zu den bisher veröffentlichten Ergebnissen, wo zumeist ein bevorzugtes Auftreten der Läsionen an den Extremitäten festgestellt wurde, gefolgt vom Körperstamm (Aberer et al., 2001; Child et al., 2000; Zenahlik et al., 2000; Cerroni et al., 1997; LeBoit et al., 1994a). In diesem Punkt unterschieden sich die von uns untersuchten Patienten mit einem sIC deutlich von den pcIC. Alle Körperregionen waren bei den sIC in etwa gleich häufig betroffen.

Die Verteilung der Effloreszenzen in den verschiedenen Körperregionen zeigte bei den von uns untersuchten Patienten keine deutliche Bevorzugung eines Verteilungsmusters. Wir unterschieden nach lokalisiert und multifokal. Vier der von uns untersuchten Patienten hatten eine lokalisierte Hauterscheinung (4/7), drei zeigten ein multifokales Auftreten der Hautläsionen (3/7). Auch bei den Patienten mit einem sIC in dieser Studie war dies ausgeglichen, drei hatten ein lokalisiertes und drei ein multifokales Auftreten, bei den übrigen fehlte entsprechende Angabe. Bemerkenswert ist eine Beschränkung auf wenige Läsionen und der fehlende Nachweis eines dissiminierten Auftretens bei den pcIC. In der Literatur fanden sich keine Angaben zum lokalisierten oder multifokalen Auftreten der Hautinfiltrate.

Das klinische Erscheinungsbild der Hautläsionen war sehr einheitlich. Makroskopisch imponierte die Hautinfiltration zumeist als Nodus/Tumor mit einem Durchmesser von im Mittel 1,7 cm, die Patienten mit sIC hatten im Mittel Hautinfiltrate mit 1,5 cm im Durchmesser. In diesem Punkt zeigten die Gruppen keine signifikanten Unterschiede. Über die Größe der Effloreszenzen fanden sich in der Literatur wenig Angaben. Wie oben erwähnt beschrieb Child (Child et al., 2000) Manifestationen bis zu 2 cm Größe. Aberer (Aberer et al., 2001) beschrieb eine Patientin mit einem pcIC, die ca. 30 Papeln auf ihrem linken Oberschenkel aufwies. Child (Child et al., 2000) berichtete von einem Patienten mit bis zu 2 cm im Durchmesser großen Noduli an Stamm und Oberschenkel. Als solitäre bzw. lokalisierte Knoten werden die Hautinfiltrate bei Zenahlik (Zenahlik et al., 2000) dargestellt. Brehler (Brehler et al., 1993) stellte einen Patienten mit Papeln an Stamm und Nacken vor. Wie bei den von uns untersuchten Patienten zeigen diese Berichte, dass das makroskopische Aussehen der Hautinfiltrate recht einheitlich ist. Auch bei unseren Patienten mit einem sIC stellte sich die Hauteffloreszenz meist als Nodus bzw. Papel dar. Anhand dieser Parameter läßt sich keine eindeutige Unterscheidung zwischen primär und sekundär kutaner Hautmanifestation treffen.

Zur Entstehungsdauer D1 (vom Auftreten erster Symptome bis zur Diagnosestellung) der Hautmanifestationen hatten wir bei fünf der sieben pcIC Angaben. Die Zeiträume, in denen die Hautinfiltrate entstanden sind, schwankten stark (0 Mo – 208 Mo). Dieses war auch bei den sIC der Fall. Der Median der Entstehungsdauer D1 bei den pcIC lag bei 52 W, bei den sIC bei 12 W. In der Literatur finden sich nur vereinzelt Angaben zu diesem Punkt, diese reichen von einigen W (Aberer et al., 2001) bis zu drei Mo (Child et al., 2000) und wenige Mo (Brehler et al., 1993). Allen einschließlich den von uns untersuchten Patienten gemeinsam

ist eine langsame, über zumindest Wochen sich erstreckende Entstehung. Zusammenfassend läßt sich sagen, dass das klinische Erscheinungsbild der kutanen IC (sowohl primär als auch sekundär) recht einheitlich ist: der typische Patient hat entweder eine lokalisierte oder multifokale Erkrankung, zeigt einen oder wenige Nodi bzw. Tumoren, die über Wochen entstanden und ca. 2 cm groß sind. Das klinische Erscheinungsbild erlaubt keine Unterscheidung zwischen primärer oder sekundärer Hautmanifestation. Einziger Unterschied ist die bevorzugte Manifestation an Kopf und Stamm bei unseren pcIC-Patienten, sowohl im Vergleich zu unseren sIC als auch zu den in der Literatur beschriebenen Fällen.

Die histologischen Charakteristika der pcIC sind recht uniform, das heißt, Aufbau und Zusammensetzung des Infiltrates sind immer ähnlich. Im Vergleich der histologischen Ergebnisse dieses Patientenkollektiv mit denen der in der Literatur veröffentlichten Patienten, finden sich große Übereinstimmungen. Histologisch gleichen die pcIC ferner dem klassischen IC. Der Tumor befindet sich unter einer unauffälligen Epidermis und einem freien subepidermalen Streifen (Grenzzone) (Rijlaarsdam et al., 1993). Nur bei einem unserer Patienten mit einem pcIC fand sich eine Veränderung der Epidermis, diese war akanthotisch. Die dichten Infiltrate finden sich in der Dermis und Subkutis, also eher im mittleren bis tiefen Korium (Aloi et al., 1990), zumeist mit einem "Top-Heavy"- Verteilungsmuster (Duncan and LeBoit, 1997). Das Lymphominfiltrat orientiert sich hauptsächlich perivaskulär und periadnexär (Aberer et al., 2001; Child et al., 2000; Brehler et al., 1993). In diesem Punkt weichen unsere Ergebnisse von den veröffentlichten ab: das am häufigsten vorherrschende Pattern war die diffuse Verteilung mit zusätzlicher perivaskulärer oder periadnexaler Verteilung. Die zelluläre Zusammensetzung der Infiltrate entspricht der der klassischen IC. Im Begleitinfiltrat fanden wir mit im Mittel 15,8 % einen hohen Anteil an T-Zellen, weiter waren Makrophagen, histiozytäre Riesenzellen und Mastzellen untermischt. Insbesondere das Vorhandensein von Plasmazellen in der Peripherie des Lymphominfiltrates und der hohe Grad an untermischten T-Zellen wird von vielen Autoren beschrieben (Aberer et al., 2001; Child et al., 2000).

Bei der Untersuchung von immunhistochemischen Charakteristika wichen unsere Ergebnisse nicht von denen der bislang veröffentlichten Arbeiten ab. Das Verhältnis der Häufigkeit von kappa- bzw. lambda-Leichtkettenrestriktion ist ausgeglichen. Die Zellen sind positiv für CD 19, CD 20, CD 22 und CD 79a (Child et al., 2000; Rijlaarsdam et al., 1993). Die immunologischen Charakteristika der pcIC gleichen denen des klassischen nodalen IC.

Molekulargenetische Untersuchungen konnten nur bei einem Teil der Fälle durchgeführt werden, da durch die primären Untersuchungen bereits ein Großteil des vorliegenden Materials verbraucht worden war. Die untersuchten Fälle zeigten ein monoklonales IgH-Rearrangement in Übereinstimmung mit dem immunhistochemischen Klonalitätsnachweis. Das polyklonale Rearrangement in einem Fall werten wir als Ausdruck eines irregulären Rearrangement der CDR-3 Region. Gegenüber sIC sind bei den pcIC keine Unterschiede in der Häufigkeit eines klonalen IgH-Rearrangement bekannt (Aberer et al., 2001; Child et al., 2000). Deswegen wurde auf die weitere Untersuchung in dieser Arbeit verzichtet. Auch Untersuchungen von somatischer Hypermutation zeigen keine Unterschiede zwischen beiden Fallgruppen (G.Wagner, 1993; Aarts et al., 1998). Ob die bei sIC nachgewiesene Translokation und das PAX-5-Rearrangement auch bei pcIC auftreten, ist nicht bekannt (Iida et al., 1999).

Fazit: Die Klonalitätsuntersuchung hilft daher nicht, um pcIC und sIC zu unterscheiden.

Die Ätiologie der systemischen IC und pcIC ist nicht eindeutig belegt. Das gehäufte familiäre Auftreten bei systemischen IC läßt eine gewisse familiäre Disposition und damit genetische Grundlage vermuten, eindeutige Beweise fehlen aber (Dimopoulos et al., 2000). Die Assoziation einer Hepatitis-C-Virus-(HCV)-Infektion mit einer Kryoglobulinämie hatte zu der Vermutung geführt, dass HCV ein transformierendes Potential auf infizierte Lymphozyten hat (Sansonno et al., 1996). Eindeutige Beweise liegen aber bis heute nicht vor.

Jedoch gibt es Umstände, die als mögliche auslösende Faktoren einer IC-Erkrankung angesehen werden: : *Borrelia burgdorferi* (LeBoit et al., 1994a; Child et al., 2000; Aberer et al., 2001), entzündlicher Prozeß (Child et al., 2000; van der Putte et al., 1984; van der Putte SC et al., 1985), Acrodermatitis chronica atrophicans (Aberer et al., 2001; LeBoit et al., 1994a), chronische Stimulation des Immunsystems (LeBoit et al., 1994a; Braun-Falco et al., 1995), Herpes Zoster (LeBoit et al., 1994a; Aloï et al., 1990) und atrophische Altershaut (Braun-Falco et al., 1995). Im Gegensatz zu den nIC sind die pcIC weder mit dem Hepatitis C Virus assoziiert, noch wird eine genetische Prädisposition angenommen.

Die eingangs gestellten Fragen können zusammenfassend beantwortet werden:

- pcIC lassen sich von kutanen Infiltrationen systemischer IC histologisch, immunhistochemisch und molekulargenetisch nicht unterscheiden. Die Tumorzellen zeigen den gleichen Immunphänotyp. Auch besondere Beziehungen zu den spezifischen Gewebestrukturen der Haut finden sich nicht.
- zur Abgrenzung von systemischen IC sind nur klinische Kriterien ausschlaggebend. Zusammenfassend weisen pcIC im Vergleich zu systemischen IC wesentliche Unterschiede in Bezug auf die Prognose auf. So sind die pcIC mit den heutigen Mitteln gut behandelbar. Letale Verläufe werden nicht beobachtet.
- Es finden sich nicht genügend Hinweise darauf, dass pcIC eine eigene Krankheitsentität darstellen.

5. Zusammenfassung

IC sind Neoplasien mit den Charakteristika reifer B-Lymphozyten und typischerweise einer monoklonalen Sekretion von Immunglobulinen (Waldenström-Makroglobulinämie). Es handelt sich um eine seltene Erkrankung älterer Menschen mit einem bei systemischem Auftreten indolenten Krankheitsverlauf (mittlere Überlebenszeit 5 Jahre). Primär in der Haut auftretende IC sind ebenfalls sehr selten und stellen etwa 2 % aller kutanen Lymphome. Die Entwicklung der Lymphomklassifikationen hat zu einer unterschiedlichen Definition der Erkrankung in den bisherigen Veröffentlichungen geführt. Die histologischen, immunphänotypischen und klinischen Charakteristika der pcIC sind daher bislang nur unzureichend dargestellt worden.

In dieser Arbeit wurden 48 Fälle untersucht, bei denen in der Haut ein IC diagnostiziert wurde. Die klinischen Verläufe wurden retrospektiv analysiert, um eindeutige primär kutane Krankheitsverläufe zu ermitteln, welche den EORTC-Richtlinien genügen. Bei 27 Fällen konnte anamnestisch ein primär kutaner Krankheitsverlauf belegt werden, wobei jedoch hiervon 7 Fälle allen EORTC-Kriterien genügten. Bei einem Teil der Patienten lagen zusätzliche Proben von Lymphknoten und Beckenkammtrepanaten vor. Der mittlere Beobachtungszeitraum betrug 55,1 Monate. Von allen Fällen lagen ausreichende klinische Informationen vor, um das Ausmaß einer systemischen Beteiligung zu ermessen. Die Fälle wurden histologisch entsprechend der Kriterien der Kiel-Klassifikation und der WHO-Klassifikation unterteilt. Es erfolgte eine immunhistochemische Untersuchung mit Nachweis der Leichtkettenexpression und charakteristischer B-Zell-Marker. Zum Teil lagen molekulargenetische Ergebnisse vor.

pcIC zeigten eine charakteristische Altersstruktur, eine besondere Verteilung der Effloreszenzen mit einer Bevorzugung von Kopf und Stamm und eine wesentlich bessere Prognose als systemische IC. Todesfälle aufgrund der Erkrankung traten bei den pcIC nicht auf. Die histologischen Befunde ließen für sich genommen eine Unterteilung zwischen pcIC und Hautbeteiligung im Rahmen eines sIC nicht zu. Auch immunhistochemisch und molekulargenetisch konnte eine eindeutige Abgrenzung der pcIC von sIC nicht erfolgen.

Die Ergebnisse dieser Arbeit zeigen, dass sich pcIC von systemischen IC, insbesondere in den klinisch festgestellten Primärlokalisationen der Lymphominfiltrate unterscheiden und im

Hinblick auf die Prognose. Es finden sich nicht genügend histologische und immunhistochemische Merkmale, um beide Entitäten in einer Hautbiopsie voneinander zu trennen. Die EORTC-Kriterien zur Definition primär kutaner Lymphome sind geeignet, Erkrankungen mit einem besonders günstigen Verlauf abzugrenzen.

6. Literaturliste

- Aarts, W.M., R. Willemze, R.J. Bende, C.J. Meijer, S.T. Pals and N.C. van (1998) VH gene analysis of primary cutaneous B-cell lymphomas: evidence for ongoing somatic hypermutation and isotype switching. *Blood* 92:3857-3864.
- Aberer, E., L. Cerroni and H. Kerl (2001) Cutaneous immunocytoma presenting with multiple infiltrated macules and papules. *J.Am.Acad.Dermatol.* 44:324-329.
- Aloi, F.G., A. Appino and P. Puiatti (1990) Lymphoplasmocytoid lymphoma arising in herpes zoster scars. *J.Am.Acad.Dermatol.* 22:130-131.
- Bekkenk, M.W., M.H. Vermeer, M.L. Geerts, E.M. Noordijk, F. Heule, van Voorst Vader PC, V.W. van, C.J. Meijer and R. Willemze (1999) Treatment of Multifocal Primary Cutaneous B-Cell Lymphoma: A Clinical Follow-Up Study of 29 Patients. *J Clin.Oncol.* 17:2471-2478.
- Braun-Falco, O., G. Plewig and H.H. Wolff (1995) *Dermatologie und Venerologie*. Berlin: Springer.
- Brehler, R., J. Grabbe, M. Bergholz, E.B. Brocker and G. Kolde (1993) [Lymphoplasmocytoid immunocytoma of the skin]. *Hautarzt.* 44:172-175.
- Cerroni, L., S. Signoretti, G. Hofler, G. Annessi, B. Putz, E. Lackinger, D. Metze, A. Giannetti and H. Kerl (1997) Primary cutaneous marginal zone B-cell lymphoma: a recently described entity of low-grade malignant cutaneous B-cell lymphoma. *Am.J.Surg.Pathol.* 21:1307-1315.
- Child, F.J., A. Woollons, M.L. Price, E. Calonje and R. Russell-Jones (2000) Multiple cutaneous immunocytoma with secondary anetoderma: a report of two cases. *Br.J.Dermatol.* 143:165-170.
- Dimopoulos, M.A., P. Panayiotidis, L.A. Moulopoulos, P. Sfikakis and M. Dalakas (2000) Waldenstrom's macroglobulinemia: clinical features, complications, and management. *J.Clin.Oncol.* 18:214-226.
- Duncan, L.M. and P.E. LeBoit (1997) Are primary cutaneous immunocytoma and marginal zone lymphoma the same disease? *Am J Surg.Pathol.* 21:1368-1372.

- G.Wagner (1993) Tumorlokalisationsschlüssel. International Classification of Diseases for Oncology ICD-O. Topographischer Teil. Berlin: Springer-Verlag.
- Harris, N.L., E.S. Jaffee, H. Stein, P.M. Banks and J.K.C. Chan (1994) A Revised European-American Classification of Lymphoid Neoplasms: A Proposal From the International Lymphoma Study Group. *Blood* 84:1361-1392.
- Iida, S., P.H. Rao, R. Ueda, R.S. Chaganti and R. Dalla-Favera (1999) Chromosomal rearrangement of the PAX-5 locus in lymphoplasmacytic lymphoma with t(9;14)(p13;q32). *Leuk.Lymphoma*. 34:25-33.
- LeBoit, P.E., N.S. McNutt, J.A. Reed, M. Jacobson and L.M. Weiss (1994a) Primary cutaneous immunocytoma. A B-cell lymphoma that can easily be mistaken for cutaneous lymphoid hyperplasia. *Am.J.Surg.Pathol.* 18:969-978.
- Lennert, K. and A.C. Feller (1990) Histopathologie der Non-Hodgkin Lymphome (nach der aktualisierten Kiel-Klassifikation). Berlin Heidelberg New York: Springer-Verlag.
- Liu, Q., K. Ohshima and M. Kikuchi (2000) Primary cutaneous B-cell lymphoma in Japanese patients. *Pathol.Int.* 50:960-966.
- Rijlaarsdam, J.U., van der Putte SC, E. Berti, H. Kerl, E. Rieger, J. Toonstra, M.L. Geerts, C.J. Meijer and R. Willemze (1993) Cutaneous immunocytomas: a clinicopathologic study of 26 cases. *Histopathology* 23:117-125.
- Sansonno, D., S. De Vita, V. Cornacchiulo, A. Carbone, M. Boiocchi and F. Dammacco (1996) Detection and distribution of hepatitis C virus-related proteins in lymph nodes of patients with type II mixed cryoglobulinemia and neoplastic or non-neoplastic lymphoproliferation. *Blood* 88:4638-4645.
- Tiemann, M., Menke, M.A., Asbeck, R., Wacker, H.H. and Parwaresch, R. (1995) Temperature gradient gel electrophoresis for analysis of clonal evolution in non-Hodgkin's lymphoma of the thyroid. *Electrophoresis* 16:729-732.
- van der Putte SC, J. Toonstra, H.J. Schuurman and U.J. van (1985) Immunocytoma of the skin simulating lymphadenosis benigna cutis. *Arch.Dermatol.Res.* 277:36-43.
- van der Putte, S.C., E.J. de Kreek, D.M. Go and J.A. van Unnik (1984) Primary cutaneous lymphoplasmacytoid lymphoma (immunocytoma). *Am.J.Dermatopathol.* 6:15-24.

Wagner, S.D., V. Martinelli and L. Luzzatto (1994) Similar patterns of V kappa gene usage but different degrees of somatic mutation in hairy cell leukemia, prolymphocytic leukemia, Waldenstrom's macroglobulinemia, and myeloma. *Blood* 83:3647-3653.

Willemze, R., H. Kerl, W. Sterry, E. Berti, L. Cerroni, S. Chimenti, J.L. Diaz-Perez, M.L. Geerts, M. Goos, R. Knobler, E. Ralfkiaer, M. Santucci, N. Smith, J. Wechsler, V.W. van and C.J. Meijer (1997) EORTC classification for primary cutaneous lymphomas: a proposal from the Cutaneous Lymphoma Study Group of the European Organization for Research and Treatment of Cancer. *Blood* 90:354-371.

Zenahlik, P., R. Fink-Puches, K.S. Kapp, H. Kerl and L. Cerroni (2000) [Therapy of primary cutaneous B-cell lymphomas]. *Hautarzt*. 51:19-24.

7. Anhang

Patient	Alter/ Geschlecht	Klinisches Erscheinungsbild	Systemische Erkrankung	Therapie	Ergebnis	Status am Ende des Beobachtungszeitraums
Primär kutane Immunozytome						
1	83 / W	Mehrere Nodi am Oberkörper / Arm	-	Radiatio	PR	AWD (63 Mo)
2	53 / M	Zwei Tumoren am Augenlid	-	Radiatio	CR	NED (95 Mo)
3	80 / M	Mehrere Papeln an Schulter / Arm	-	Exzision, Radiatio	CR	NED (71 Mo)
4	24 / M	Ein Tumor am Rücken	-	Exzision	CR	NED (69 Mo)
5	35 / M	Ein Nodus am Oberarm	-	Exzision, Radiatio	CR	NED (7 Mo)
6	85 / W	Zwei Nodi an Bein, Rücken	-	Chemo	PR	AWD (42 Mo)
7	60 / W	Eine Effloreszenz am Ohr	-	Exzision, Radiatio	CR	AWD (39 Mo)
Sekundär kutane Immunozytome						
1	83 / M	Mehrere Tumoren an Hals, Bauch	Lymphknoten	n. v.	n. v.	n. v.
2	82 / M	Tumor an der Schläfe	Lymphknoten	Exzision, Radiatio	PR	DOC (3 Mo)
3	75 / W	Tumor am Rücken	Mamma	n. v.	n. v.	n. v.
4	48 / W	Tumor am Arm	Lymphknoten	Exzision	PR	DOC (6 Mo)
5	64 / M	Tumor am Oberarm	Lymphknoten	Chemo	PR	AWD (30 Mo)
6	56 / W	Exanthem, generalisiert	Lymphknoten	Chemo	CR	NED (92 Mo)
7	82 / W	Multiple Tumoren an Gesicht, Oberarmen	Lymphknoten, Leukämie	Chemo, Radiatio	PR	DOC (19 Mo)
8	79 / W	Tumor im Gesicht	Knochenmark	Radiatio	n. v.	n. v.
9	54 / W	Tumor in der Leiste	Lymphknoten	Chemo, Radiatio	PR	AWD (3 Mo)
10	64 / W	Tumor am Kopf	Knochenmark	Radiatio, Chemo	PR	AWD (61 Mo)
11	53 / M	Tumor an der Flanke	Lymphknoten	Exzision	n. v.	n. v.
12	63 / W	Mehrere Nodi am Bein	Knochenmark	Chemo	n. v.	AWD (4 Mo)
13	61 / M	Tumor am Bein	Knochenmark	Chemo	PR	AWD (10 Mo)
14	46 / W	Tumor im Gesicht	Lymphknoten	n. v.	n. v.	n. v.
15	85 / W	Nodus im Gesicht	Lymphknoten, Leukämie	Chemo	PR	AWD (9 Mo)

Tab. 13: Klinische und Folgedaten von 7 Patienten mit primär und 15 Patienten mit sekundär kutanem Immunozytom

Alter in Jahren; CR = komplette Remission; PR = Partielle Remission; AWD = Alive with Disease; DOC = Death of other causes; NED = No evidence of disease;

Danksagungen

Mein besonderer Dank gilt Herrn Prof. Dr. med. Dr. h. c. R. Parwaresch für die Überlassung des Themas meiner Dissertation sowie für die Bereitstellung des Arbeitsplatzes und des Untersuchungsgutes.

Herrn Prof. Dr. med. H.-H. Wacker und Herrn PD Dr. med. W. Klapper danke ich für die Möglichkeit, die Dissertation nach dem Tod von Prof. Dr. med. Dr. h.c. Parwaresch am Institut für Hämatopathologie beenden zu können.

Ich danke ganz besonders Herrn Dr. med. S. O. Frahm für die wissenschaftliche Betreuung des Themas, die fachspezifische Beratung und seine große Unterstützung bei der Durchführung der Arbeit.

Herrn Dr. med. M. Tiemann danke ich für die freundliche Überlassung der molekulargenetischen Ergebnisse.

Frau M. Hauberg danke ich für die Hilfe bei den immunhistochemischen Färbungen.

Frau C. Boie und Herrn M. Weiß danke ich für die Hilfe bei den molekulargenetischen Auswertungen.

Ich danke auch dem Sekretariat des Lymphknotenregisters, vor allem Frau S. Pietz für ihre Hilfe bei der Organisation der retrospektiven Untersuchung.

Lebenslauf

Persönliche Daten:

Name: **Carolin Möller**
Geburtstag und –ort: **28. 01. 1975 in Eutin**
Adresse: **Ulmenstraße 65**
24306 Plön
Staatsangehörigkeit: **deutsch**
Familienstand: **ledig**

Schulbildung:

Grundschule Breitenau in Plön, 1981-1985
Internatsgymnasium Schloß Plön, 1985-1994,
Abschluß Juli 1994 mit allgemeiner Hochschulreife

Studium:

Christian-Albrechts-Universität zu Kiel
Vorklinischer und klinischer Abschnitt des Studiums der
Humanmedizin 1994-2001
Ärztliche Prüfung 7.6.2001

Praktisches Jahr:

Pädiatrie: Westküstenklinikum Heide
Chirurgie: CAU Kiel
Innere Medizin: Westküstenklinikum Heide
April 2000 – April 2001

Arzt im Praktikum:

Abteilung für Innere Medizin am
Westküstenklinikum Heide, 2001-2003

Assistenzarzt:

Abteilung für Geriatrie am
Friedrich-Ebert-Krankenhaus Neumünster, 2003

August-Bier-Klinik für Neurologie, Neurotraumatologie
und Rehabilitation, Bad Malente-Gremsmühlen, 2004-
2007

Weiterbildungsassistent in einer
Allgemeinmedizinischen Praxis i. Schinkel/Gettorf,
2007-2008

Chirurgische Assistenz in einer Praxis/Belegklinik für
Allgemeine Chirurgie in Kiel