

Aus der Medizinischen Klinik  
(Chefarzt: Prof. Dr. med. A. Schuchert,  
vormals Prof. Dr. med. K.-P. Bethge)  
des Friedrich-Ebert-Krankenhauses Neumünster

**DIE BEDEUTUNG**  
**DER FEINNADELASPIRATIONSZYTOLOGIE**  
**FÜR DAS DIAGNOSTISCH-THERAPEUTISCHE VORGEHEN**  
**BEI SONOGRAPHISCH DARSTELLBAREM**  
**MAMMABEFUND**

Inauguraldissertation  
zur  
Erlangung der Doktorwürde  
der Medizinischen Fakultät  
der Christian-Albrechts-Universität zu Kiel

vorgelegt von  
**DANIELA WITTMAACK**  
aus Stelle

Kiel 2008

1. Berichterstatter: Prof. Dr. K.-P. Bethge

2. Berichterstatter: Prof. Dr. I. Leuschner

Tag der mündlichen Prüfung: 13.01.2010

Zum Druck genehmigt, Kiel den 10.12.2009

gez. Daniela Wittmaack

# Inhaltsverzeichnis

	Seite
1. Einleitung	1
2. Material und Methoden	3
2.1. Patientengut und Datenmaterial	3
2.2. Untersuchungsgang und Befunderstellung	3
2.3. Datenerhebung und Befundauswahl	3
2.4. Sonographie	4
2.4.1 Technik und Befund	4
2.4.2 Klassifikation der Sonographiebefunde	4
2.4.3 Beurteilungskriterien sonographischer Befunde	5
2.5. Feinnadelaspirationszytologie der Mamma	7
2.5.1. Technik und Befund	7
2.5.2 Klassifikation der Zytologiebefunde	7
2.6. Verlaufsbeobachtung	9
2.7. Statistische Auswertung	10
3. Ergebnisse	12
3.1. Patientengut und Datenmaterial	12
3.2. Klassifikation der zytologischen Untersuchungsergebnisse	12
3.3. Klassifikation der sonographischen Untersuchungsergebnisse	13
3.4. Zytologie – Verlaufsbeobachtung	13
3.4.1. Basisdaten der Verlaufsbeobachtung	13
3.4.2. Interne und externe Verlaufsbeobachtung	14
3.4.3. Ergebnisse der Verlaufsbeobachtung	15
3.5. Sonographie – Verlaufsbeobachtung	17
3.5.1. Ergebnisse der Verlaufsbeobachtung	17
3.5.2. Zytologie – Sonographie – Verlaufsbeobachtung	18
3.6. Zytologie und Sonographie im Vergleich	20
4. Diskussion	24
4.1. Patientengut und Datenmaterial	24

4.2.	Feinnadelaspirationszytologie der Mamma	24
4.2.1.	Entwicklung der Untersuchungsmethode	24
4.2.2.	Untersuchungstechnik	25
4.2.3.	Klassifikation	26
4.3.	Verlaufsbeobachtung	26
4.4.	Wertigkeit der Feinnadelaspirationszytologie	27
4.4.1	Falsch positive Zytologiebefunde	28
4.4.2	Falsch negative Zytologiebefunde	28
4.5.	Sonographie	30
4.5.1.	Entwicklung der Untersuchungsmethode	30
4.5.2.	Untersuchungstechnik und Klassifikation	31
4.5.3.	Wertigkeit der Sonographie	31
4.5.4.	Zytologie – Sonographie – Verlaufsbeobachtung	32
4.6.	Zytologie und Sonographie im Vergleich	34
4.7.	Standortbestimmung der Feinnadelaspirationszytologie der Mamma	35
4.7.1.	Minimal - invasive transkutane Biopsiemethoden im Wandel	35
4.7.2.	Die Hochgeschwindigkeitsstanzbiopsie	36
4.7.3.	Die Bedeutung der Feinnadelaspirationszytologie	37
5.	Zusammenfassung	39
6.	Literaturverzeichnis	41
7.	Anhang	46
8.	Lebenslauf	47
9.	Danksagungen	48

## 1. Einleitung

Das Mammakarzinom ist weltweit der häufigste bösartige Tumor der Frau. Aufgrund epidemiologischer Basiszahlen lässt sich sagen, dass in Deutschland geschätzt jede zehnte Frau im Laufe ihres Lebens an einem Mammacarcinom erkrankt. Es steht innerhalb Deutschlands an erster Stelle in der Rangfolge der Krebsinzidenz und auch bezüglich der Mortalität ist es die häufigste Krebstodesursache [6].

Die Angst vor der Erkrankung an einem Mammakarzinom ist entsprechend hoch. Wird bei einer klinischen Untersuchung oder einer Mammographie ein verdächtiger Befund erhoben, so wird die Spirale von Ängsten angestoßen, die erst nach vollständiger Abklärung wieder zum Stillstand kommt. Neben der unmittelbaren Bedrohung des Lebens spielt insbesondere auch die zu befürchtende Verletzung der körperlichen Unversehrtheit eine Rolle. Die weibliche Brust steht als Sinnbild der weiblichen Identität, die hier neben der weiblichen Integrität in Gefahr gerät. Darüber hinaus entstehen auch Ängste in der Erwartung von Operation sowie Chemo- und/ oder Strahlentherapie. Schon allein aus diesen Gründen ist eine schnelle und zielgerichtete Abklärung eines jeden Befundes angezeigt.

Wichtiger stellt sich aus onkologischer und tumorbiologischer Sicht aber die Gefahr einer Diagnoseverschleppung dar, da das relative Überleben von der pathologischen Klassifikation des Primärtumors (pT-Klassifikation), die im Wesentlichen auf der Tumorgroße basiert, abhängig ist. Für einen Tumor in der pT-1-Kategorie beträgt das relative Fünf- und Zehnjahresüberleben 91,0% und 81,7%. In der pT 2-Kategorie liegen diese Zahlen noch bei 78,3% und 62,9%. In den nachfolgenden Kategorien wird das relative Überleben kontinuierlich alinear geringer. Das gleiche gilt für die Zahl der positiven Lymphknoten. Bei negativen Lymphknotenstatus beträgt das relative Fünf- und Zehnjahresüberleben noch 94,8% und 86,4%. Dahingegen werden bei zehn und mehr befallenen Lymphknoten nur noch 48,1% und 27,3% erreicht [6].

Eine Diagnoseverzögerung mit der Gefahr der Prognoseverschlechterung ist also zu vermeiden, um die Ausgangsbedingungen für die Patientin nicht zu verschlechtern. Eine zügige und verlässliche Diagnostik ist anzustreben, hierbei sind die Tolerierbarkeit der diagnostischen Maßnahmen und das Gebot der Stufeneskalation bei der Invasivität zu beachten. Die diagnostischen Maßnahmen müssen für sich genommen von hoher Sensitivität, positiver Korrektheit und Spezifität sein und sollten so kombiniert werden, dass eine höchstmögliche Treffsicherheit erzielt wird.

Hierbei erweist sich seit den 80er Jahren zunehmend die Feinnadelaspirationszytologie der Mamma (im weiteren auch als FNA bezeichnet) als zuverlässige [8, 10, 15, 16, 11, 32, 40] und risikoarme [8] und von den Patienten gut tolerierte Methode, um in der Diagnostik maligne und benigne Veränderungen zu unterscheiden. So können bereits im Vorfeld die Weichen für das weitere Procedere gestellt und insbesondere die Zahl der offenen Biopsien bei benignen Befunden drastisch reduziert werden.

Im Friedrich-Ebert-Krankenhaus in Neumünster wird die FNA seit Mitte der 1960er Jahre durchgeführt. Auf Zuweisung der niedergelassenen Kollegen oder im Rahmen des Konsiliardienstes wird diese Leistung erbracht. Zunächst wurden die Punktionen nach Tastbefund durchgeführt. Seit 1986 wird vom Punkteur auch regelhaft eine Sonographie angefertigt und die Punktion sonographisch kontrolliert durchgeführt. Die klinische, zytologische und sonographische Beurteilung liegen in einer Hand, denn alle Untersuchungsschritte werden von der gleichen Person durchgeführt.

In einem Zeitraum von 4 Jahren wurden vom 01.01.1994 bis 31.12.1997 bei 589 Patientenkontakten 443 zytologische Mammauntersuchungen durchgeführt. In einer retrospektiven Analyse wurden 315 Fälle extrahiert, bei denen Zytologie und Sonographie kombiniert durchgeführt wurden. Dieses Kollektiv wurde mit einer mittleren Nachverfolgungszeit von 4,75 Jahren in seiner *histologischen* bzw. *klinischen* Dignität nachverfolgt, um im weiteren den folgenden Fragen nachzugehen.

1. Welche Aussagekraft hat die Zytologie im betrachteten Patientenkollektiv anhand der Übereinstimmung von Untersuchungsbefund und histologischer bzw. klinischer Dignität ( gemessen am klinischem Verlauf)?
2. Welchen Stellenwert hat die Feinnadelaspirationszytologie heute und welche Bedeutung wäre ihr vor dem Hintergrund der vorliegenden Ergebnisse zuzuschreiben?
3. Hat die kombinierte sonographische Beurteilung des Mammabefundes in gleicher Sitzung einen denkbaren Einfluss auf das weitere diagnostisch-therapeutische Vorgehen?

## **2. Material und Methoden**

### **2.1. Patientengut und Datenmaterial**

Vom 01.01.1994 bis 31.12.1997 wurden in der Zytologischen Ambulanz der Klinik für Hämatologie, Onkologie und Nephrologie der Medizinischen Klinik des Friedrich-Ebert-Krankenhauses Neumünster, einem Schwerpunktkrankenhaus und akademischen Lehrkrankenhaus der Christian-Albrechts-Universität zu Kiel, 589 Fälle zur Feinnadelpunktion der Mamma vorgestellt. Diese wurden entweder ambulant im Rahmen einer Überweisung mitbehandelt oder auf Konsiliarbasis stationär gesehen. Dabei wurden bei 443 Fällen zytologische Untersuchungen durchgeführt, 146 Konsultationen wurden ohne diese beendet. Die Untersuchungen wurden durch zwei Internisten, die zugleich auch langjährig erfahrene klinische Zytologen sind, angefertigt.

### **2.2. Untersuchungsgang und Befunderstellung**

Im Rahmen der Vorstellung wurde die Anamnese erhoben, sowie Inspektion und Palpation der Mammæ durchgeführt. Soweit Vorbefunde z.B. eine Mammographie zur Verfügung standen, wurden diese zur Kenntnis genommen, ohne dass eine Bewertung erfolgte. Danach wurde die betroffene Brust und meist auch die kontralaterale Seite sonographisch untersucht. Die Feinnadelpunktion wurde immer vom gleichen Untersucher in derselben Sitzung sonographisch kontrolliert selten nur nach Palpationsbefund durchgeführt (vgl. [8, 10]). Die Befunde von Sonographie und Zytologie wurden getrennt in ausführlicher Freitextformulierung niedergelegt. Beigefügt wurde ein Sonogramm, gegebenenfalls eine Handskizze des Punktionsortes und eine Videoprintaufnahme des zytologischen Bildes. Abschließend wurde neben einer zusammenfassenden Beurteilung und einer Stellungnahme zur Malignitätswahrscheinlichkeit auch eine Empfehlung zum weiteren Prozedere abgegeben.

### **2.3. Datenerhebung und Befundauswahl**

Alle Befunde der 589 vorgestellten Fälle wurden retrospektiv aufgearbeitet. Für die dieser Arbeit zugrundeliegenden Fragestellung war im weiteren eine definierte Auswahl der erhobenen Befunde notwendig. Einschlusskriterien für die Auswahl waren:

1. Verwertbare sonographische Darstellbarkeit des Befundes in zwei Ebenen
2. Durchgeführte Punktion mit Anfertigung und Auswertung eines zytologischen Präparates

Für die Auswahl war unerheblich, ob der Befund palpatorisch, sonographisch oder mammographisch detektiert worden war. Beidseitige Befunde bei einer Patientin wurden als zwei Fälle gewertet. Multiple Befunde innerhalb einer Brust wurden nur bei identischer Sonomorphologie und Zytologie als ein Fall gewertet. Kontrollen des gleichen Befundes wurden nicht erneut als Fall aufgenommen.

## 2.4. Sonographie

### 2.4.1. Technik und Befund

Die Untersuchung der befundtragenden Mamma erfolgte mit einem 7,5 MHz (Megahertz) – Linearsonographieschallkopf (Toshiba). Der zu untersuchende Befund war sicher in zwei Ebenen darstellbar und wurde im Bild dokumentiert. In den meisten Fällen wurde die Befundgröße in drei Ebenen ermittelt. Es erfolgte eine ausführliche Befundbeschreibung, die der üblichen Terminologie in der Sonographie folgte.

### 2.4.2. Klassifikation der Sonographiebefunde

Zur Vergleichbarkeit der Befunde im Rahmen dieser Arbeit war es notwendig, eine nachvollziehbare Einteilung derselben in ein definiertes Schema vorzunehmen. Hierzu wurden die Freitextangaben herangezogen und die dokumentierten Bilder analysiert. Zugrunde gelegt wurde ein fünfstufiges Schema zur Dignitätseinschätzung nach Madjar [23]. Es wurde dahingehend modifiziert, dass die Gruppe der normalen Mammabefunde extrahiert wurde, da in unserem Klientel keine Normalbefunde dargestellt wurde. Jeder Gruppe wurde ein Kurzkomentar (K) zugeordnet:

Gruppe 1      Auffälliger, jedoch gutartiger Befund (umschriebene Zystenbildung, fibröse oder kleinzystische Mastopathie)

K:      **sicher negativ**

Gruppe 2      Kontrollbedürftige Befunde. Dies sind alle soliden Tumoren ( Fibroadenome, Lipome, echoarme Mastopathieherde). Die eingeschränkte Beurteilbarkeit bei ausgeprägter Fibrose muss auch als kontrollbedürftig eingestuft werden.

K:      **wahrscheinlich negativ**



- Gruppe 3 Karzinomverdächtige Befunde mit ein bis zwei Malignitätskriterien  
K: **wahrscheinlich positiv**
- Gruppe 4 Dringender Malignomverdacht mit mehr als zwei Malignitätskriterien  
K: **sicher positiv**
- Gruppe 5 Keine sichere Zuordnung möglich  
K: **keine Aussage**

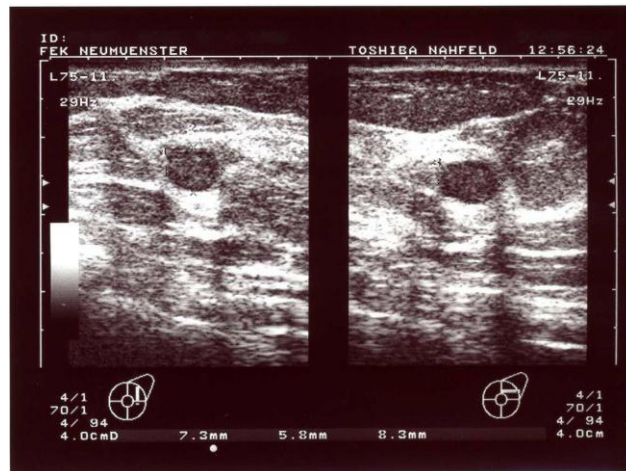#### 2.4.3. Beurteilungskriterien sonographischer Befunde

In die Dignitätsbeurteilung sonographischer Herdbefunde wurden die in Tabelle 1 aufgeführten sonomorphologischen Kriterien einbezogen [23]. Da der Echogehalt auch bei gutartigen Befunden wie z.B. den häufig vorkommenden Fibroadenomen oder im Rahmen der Mastopathie oft vermindert imponiert, wurde das Schema modifiziert und dieses Kriterium zwar registriert, aber in Gruppe 4 und 5 nicht in die Addition der Malignitätskriterien aufgenommen.

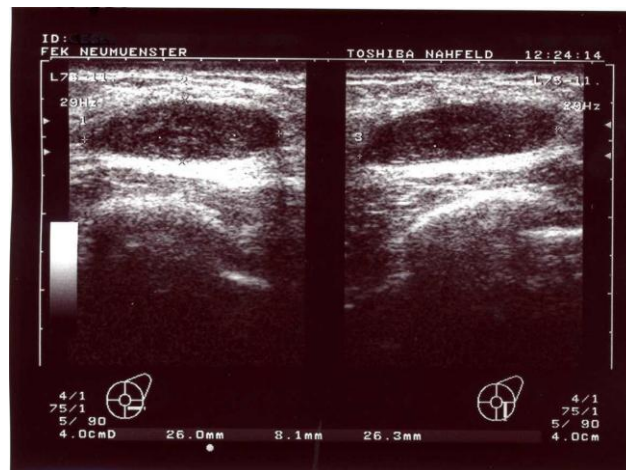
Die Kriterien und ihre Ausprägungen werden in Tabelle 1 anhand typischer Befundkonstellationen beispielhaft dargestellt und in den Abbildungen 1 - 3 durch sonographische Bilder konkreter Herdbefunde illustriert.

<b>Sonomorphologische Kriterien</b>	<b>Typische Zyste</b> (Abb. 1)	<b>Typisches Fibroadenom</b> (Abb. 2)	<b>Typisches invasives Karzinom</b> (Abb. 3)
Form	oval	oval	polymorph
Kontur	glatt	glatt	unregelmäßig
Binnenstruktur	homogen	homogen	inhomogen
Echogehalt	echofrei	echoarm	echoarm
Begrenzung	scharf	scharf	unscharf
Schallfortleitung	verstärkt	verstärkt	abgeschwächt
Randschatten	diskret bilateral	diskret bilateral	keine
Tumorachse	horizontal	horizontal	vertikal
Elastizität	gering	nicht komprimierbar	nicht komprimierbar
Verschieblichkeit	mäßig	gut verschieblich	gering

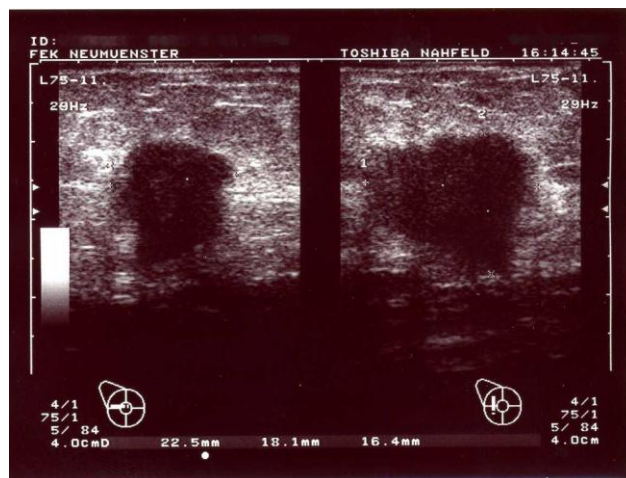**Tab. 1: Typische sonographische Befundkonstellationen bei häufig vorkommenden Herdbefunden**



**Abb. 1: Sonographisches Bild einer Mammazyste in 2 Ebenen (K: sicher negativ)**



**Abb. 2: Sonographisches Bild eines Fibroadenoms in 2 Ebenen (K: wahrscheinlich negativ)**



**Abb. 3: Sonographisches Bild eines Mammakarzinoms in 2 Ebenen (K: sicher positiv)**

## 2.5. Feinnadelaspirationszytologie der Mamma

### 2.5.1. Technik und Befund

Für die Punktionen wurden Nadeln von 21-23 Gauge benutzt. Mittels aufgesetzter 10 oder 20 ml Einwegplastikspritze (Braun, Melsungen AG, Deutschland) und gegebenenfalls unter Verwendung einer Aspirationshilfe (Typ Cameco AB) wurde der Herd punktiert und das Material durch Aspiration gewonnen. Die Punktion erfolgte entweder sonographisch kontrolliert oder nach dem Palpationsbefund. Unter Aspiration wurde die Nadel fächerförmig vor und zurück gezogen. Vor dem Herausziehen der Nadel wurde der Unterdruck beendet. Das gewonnene Material wurde sofort auf mehrere Objektträger ausgestrichen, luftgetrocknet und nach May-Grünwald-Giemsa (MGG) gefärbt. Eine sofortige Ansicht erfolgte durch den Punkteur, so dass die Punktion bei inadäquater Materialausbeute in gleicher Sitzung wiederholt werden konnte. Nach Begutachtung des zytologischen Bildes wurde der Befund ausführlich niedergelegt (u.a. Punktionswiderstand, Aspiratmenge, Zellmenge und -lagerung, zelluläre Merkmale). Abschließend wurde eine Diagnose gestellt und eine Aussage zur Malignitätswahrscheinlichkeit getroffen. Zur Dokumentation wurde eine Videoprintaufnahme beigelegt.

### 2.5.2. Klassifikation der Zytologiebefunde

Alle Befunde wurden in ein fünfstufiges Schema, welches die Malignitätswahrscheinlichkeit zur Grundlage hat und mit der aktuellen Nomenklatur der Deutschen Gesellschaft für Zytologie und der Deutschen Gesellschaft für Pathologie übereinstimmt [4], eingruppiert. Dies erfolgte anhand der schriftlich formulierten Malignitätseinschätzung des Untersuchers. Jeder Gruppe wurde ebenfalls ein Kurzkomentar (K) zugeordnet.

In den Abbildungen 4 – 7 werden nachfolgend beispielhaft zytologische Originalbefunde aus den Gruppen 1 – 4 dargestellt

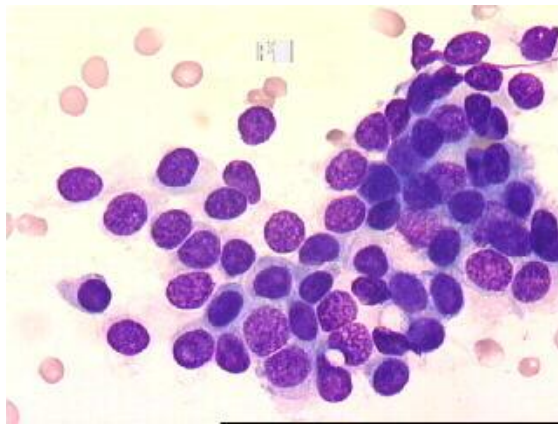
- |                 |  |
|-----------------|--|
| <u>Gruppe 1</u> | Malignitätswahrscheinlichkeit 0%, maligne Zellen nicht nachweisbar<br>K: <b>sicher negativ</b> (Abb. 4)                        |
| <u>Gruppe 2</u> | Malignitätswahrscheinlichkeit ca. 30%, maligne Zellen nicht sicher auszuschließen<br>K: <b>wahrscheinlich negativ</b> (Abb. 5) |
| <u>Gruppe 3</u> | Malignitätswahrscheinlichkeit ca. 70%, maligne Zellen wahrscheinlich<br>K: <b>wahrscheinlich positiv</b> (Abb. 6)              |

Gruppe 4 Malignitätswahrscheinlichkeit 100%, maligne Zellen sicher nachweisbar

K: **sicher positiv** (Abb. 7)

Gruppe 5 unzureichendes Untersuchungsmaterial

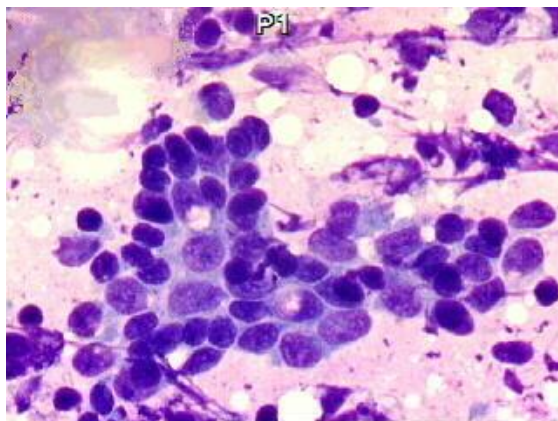
K: **keine Aussage**



**Abb. 4: Zytologisches Bild eines unverdächtigen Epithelverbandes aus normalem Mammagewebe (K: sicher negativ)**

**Objektivvergrößerung 63-fach, Färbung nach MGG**

**(Quelle: Dr.Borst, Friedrich-Ebert-Krankenhaus, Neumünster)**

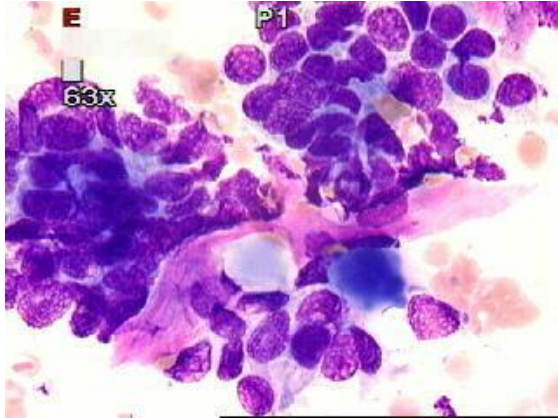


**Abb. 5: Zytologisches Bild eines Epithelverbandes, der im Sinne einer proliferierenden Mastopathie als wahrscheinlich negativ eingestuft wurde**

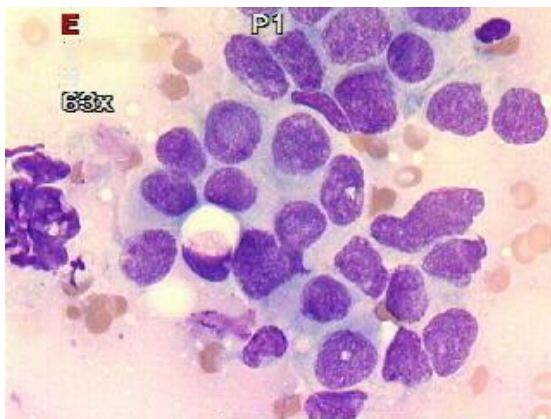**(K: wahrscheinlich negativ)**

**Objektivvergrößerung 63-fach, Färbung nach MGG**

**(Quelle: Dr.Borst, Friedrich-Ebert-Krankenhaus, Neumünster)**



**Abb. 6: Zytologisches Bild eines als fraglich positiv eingestuften Epithelverbandes eines papillären Mammatumors (K: wahrscheinlich positiv)  
Objektivvergrößerung 63-fach, Färbung nach MGG  
(Quelle: Dr.Borst, Friedrich-Ebert-Krankenhaus, Neumünster)**



**Abb. 7: Zytologisches Bild eines im Sinne eines Mammakarzinoms als sicher positiv eingestuften Epithelverbandes (K: sicher positiv)  
Objektivvergrößerung 63-fach, Färbung nach MGG  
(Quelle: Dr.Borst, Friedrich-Ebert-Krankenhaus, Neumünster)**

## 2.6. Verlaufsbeobachtung

Zur Richtigkeitsprüfung (Validierung) der Malignitätseinschätzung der zytologischen Befunde wurden alle Fälle in ihrem weiteren Verlauf nachbeobachtet.

Wenn eine operative Abklärung erfolgte, wurden die histologischen Ergebnisse primär herangezogen und mit den zytologischen Befunden verglichen, so dass dem zytologischen Befund eine *histologische Dignität* zugeordnet werden konnte.

Bei zytologischen Befunden, für die kein histologisches Ergebnis vorlag, wurde die Richtigkeitsprüfung anhand des weiteren klinischen Verlaufs vorgenommen, so dass eine *klinische Dignität* zugeordnet werden konnte.

Als Quellen der Verlaufsbeobachtung dienten:

1. das Archiv des Friedrich-Ebert-Krankenhauses (interne Nachbeobachtung)

Wurden die Patienten primär hier betreut, so konnte auf Datenmaterial in Form von Arztbriefen, Operationsberichten, Histologien und ähnlichem zugegriffen werden. Wurden die Patienten zu einem späteren Zeitpunkt weiter betreut, konnte der weitere Werdegang nachvollzogen werden. Hier wurden insbesondere die Anamnese und der körperliche Untersuchungsbefund des jeweiligen Aufenthaltes herangezogen, um eine Bewertung des klinischen Verlaufes seit der Mammapunktion und der Diagnosestellung zu treffen. Über den Verlauf zwischen Punktionszeitpunkt und späterem Aufenthalt konnte somit eine Aussage getroffen und dem Fall eine *klinische Dignität* zugeordnet werden.

2. die Datenbank der zytologischen Ambulanz (interne Nachbeobachtung)

Bei einer erneuten Vorstellung des Patienten wurde die Malignitätseinschätzung des zytologischen Befundes anhand des Verlaufes zwischen beiden Untersuchungszeitpunkten überprüft. Aufgrund dieser Daten konnte eine *klinische Dignität* festgelegt werden.

3. eine Befragung der betreuenden Hausärzte/Gynäkologen (externe Nachbeobachtung)

Konnte mittels der interne Nachbeobachtung kein Ergebnis erzielt werden, wurde für den konkreten Fall erfragt, ob sich die Malignitätseinschätzung im klinischen Verlauf als richtig erwiesen hatte. Die Erfassung der *klinischen Dignität* erfolgte mittels eines standardisierten Fragebogens (Anhang A).

## **2.7. Statistische Auswertung**

Bei der vorliegenden Arbeit handelt es sich um eine retrospektive Studie anhand von Datenmaterial aus Befunden der Zytologischen Ambulanz, von Krankenblattdaten des Friedrich-Ebert-Krankenhauses in Neumünster sowie Daten der Verlaufsbeobachtung. Zur Bestimmung von Treffsicherheit und Test-Effizienz der Feinnadelpunktion wurden die

zytologischen Befunde und deren Dignitätseinschätzung mit der definitiv *histologischen* bzw. *klinischen Dignität* (Verlaufsbeobachtung) korreliert. Aus den resultierenden Vierfeldertafeln wurden die folgenden definierten Kenngrößen ermittelt, wobei es sich statistisch um bedingte Wahrscheinlichkeiten handelt [34]:

<u>Prävalenz</u>	Anteil tatsächlich Erkrankter (hier: Karzinomträger) im untersuchten Krankengut
<u>Sensitivität</u>	Wahrscheinlichkeit, mit der ein Test positiv (pathologisch) ist, unter der Voraussetzung, dass die Krankheit vorliegt
<u>Spezifität</u>	Wahrscheinlichkeit, mit der ein Test negativ (nicht-pathologisch) ausfällt, vorausgesetzt die Krankheit liegt nicht vor
<u>Positive Korrektheit</u>	Anteil der tatsächlichen Malignome in Relation zur Gesamtzahl der positiven (pathologischen) Befunde
<u>Negative Korrektheit</u>	Anteil der tatsächlich benignen Läsionen in Relation zur Gesamtzahl der negativen (nicht-pathologischen) Befunde
<u>Odds Ratio</u>	Kreuzproduktquotient aus richtig positiven und richtig negativen Befunden in Relation zu falsch positiven und falsch negativen Resultaten
<u>Falsch positive Befunde</u>	Anteil der falsch positiven Resultate in Relation zur Gesamtzahl der positiven (pathologischen) Testbefunde
<u>Falsch negative Befunde</u>	Anteil der falsch negativen Resultate in Relation zur Gesamtzahl der negativen (nicht-pathologischen) Testbefunde

Sensitivität und Spezifität bestimmen die Testvalidität als Wahrscheinlichkeit, dass die definitive Dignität zytologisch erkannt wird (Treffsicherheit).

Positive und negative Korrektheit hingegen bestimmen die Resultatvalidität (Test-Effizienz).

### 3. Ergebnisse

#### 3.1. Patientengut und Datenmaterial

Vom 01.01.1994 bis 31.12.1997 wurden in der Zytologischen Ambulanz des Friedrich-Ebert-Krankenhauses bei 589 Konsultationen 443 Feinnadelpunktionen mit zytologischer Untersuchung durchgeführt. Aufgrund der genannten Auswahlkriterien wurden 298 Patienten in die Auswertung eingeschlossen, bei denen insgesamt 317 kombinierte zytologische und sonographische Untersuchungen durchgeführt worden waren. 2 Fälle wurden danach aus dem Kollektiv ausgeschlossen, da jeweils ein Herd eines schon aus der Vordiagnostik bekannten Lymphoms diagnostiziert wurde.

In diesem Gesamtkollektiv aus 315 Fällen wurden 292 Frauen und 4 Männern untersucht. Dies entspricht einem Verhältnis von 73: 1. Das Durchschnittsalter betrug 55,5 Jahre (Median 55,5 Jahre). Die Altersspanne reichte von 15-91 Jahre.

#### 3.2. Klassifikation der zytologischen Untersuchungsergebnisse

Bei der Klassifikation der zytologischen Untersuchungsergebnisse (Tabelle 2) wurden 139 Fälle (44,1%) als sicher positiv befundet. Mit 114 Fällen (36,2%) war die Befundgruppe der sicher negativ bewerteten Fälle geringer besetzt. Neben diesen beiden definitiv beurteilten Gruppen waren diejenigen der wahrscheinlich negativ und wahrscheinlich positiv gewerteten Zytologien mit 26 (8,3%) bzw. 17 Fällen (5,4%) vergleichsweise gering besetzt.

Für 19 Fälle (6%) konnte keine Zuordnung zu einer der Gruppen erfolgen, da die Materialmenge für eine definitive Malignitätseinschätzung zu gering war.

<b>Zytologie Klassifikation</b>	<b>Anzahl n</b>	<b>Relative Häufigkeit (%)</b>
<b>sicher negativ</b>	114	36,2
<b>wahrscheinlich negativ</b>	26	8,3
<b>wahrscheinlich positiv</b>	17	5,4
<b>sicher positiv</b>	139	44,1
<b>keine Aussage</b>	19	6
<b>Summe</b>	<b>315</b>	<b>100</b>

**Tab. 2: Verteilung des Gesamtkollektivs gemäß Zytologie-Klassifikation**



### 3.3. Klassifikation der sonographischen Untersuchungsergebnisse

Bei der Klassifikation der sonographischen Untersuchungsergebnisse (Tabelle 3) wurden 118 der Fälle (37,5%) als wahrscheinlich negativ befundet. Mit 75 Fällen (23,8%) war die Gruppe der wahrscheinlich positiven Sonographien schwächer besetzt. Als sicher positiv wurden 95 Fälle (30,2%) bewertet. Deutlich geringer war der Anteil der sicher negativ bewerteten mit 26 Fällen (8,2%). Bei einem Fall war keine sichere Aussage nachzuvollziehen.

<b>Sonographie Klassifikation</b>	<b>Anzahl n</b>	<b>Relative Häufigkeit (%)</b>
<b>sicher negativ</b>	26	8,2
<b>wahrscheinlich negativ</b>	118	37,5
<b>wahrscheinlich positiv</b>	75	23,8
<b>sicher positiv</b>	95	30,2
<b>keine Aussage</b>	1	0,3
<b>Summe</b>	<b>315</b>	<b>100</b>

**Tab. 3: Verteilung des Gesamtkollektivs gemäß Sonographie-Klassifikation**

### 3.4. Zytologie - Verlaufsbeobachtung

#### 3.4.1. Basisdaten der Verlaufsbeobachtung

In 262 der 315 Fälle (83%) konnte eine Verlaufsbeobachtung (intern und/oder extern) durchgeführt werden, so dass der *zytologischen* eine *histologische* oder *klinische Dignität* gegenübergestellt werden konnte (Tabelle 4). Dieses Kollektiv wird im weiteren für unsere Analysen zugrunde gelegt.

<b>n = 315</b> Gesamtkollektiv <b>(100%)</b>		
<b>n = 262</b> Nachbeobachtete (intern und extern) <b>(83%)</b>	<b>n = 34</b> keine Nachbeobachtung möglich <b>(11%)</b>	<b>n = 19</b> Fälle ohne zytologische Malignitätseinschätzung <b>(6%)</b>

**Tab. 4: Basisdaten der Verlaufsbeobachtung**

34 Fälle (11%) konnten in ihrem klinischen Verlauf nicht nachbeobachtet werden, da sich die Patienten nach der zytologischen Untersuchung weder im Friedrich-Ebert-Krankenhaus noch bei ihrem überweisenden Gynäkologen / Hausarzt in weiterer Betreuung befanden. Es war demzufolge weder eine interne noch eine externe Verlaufsbeobachtung realisierbar. Hierunter fielen auch 6 Fälle, in denen die Zytologie ein sicher positives Ergebnis erbrachte, woraufhin eine primär differente Therapie eingeleitet wurde: eine valide Dignität war somit mangels einer unbeeinflussten Verlaufsbeobachtung nicht festzulegen.

Die 19 Fälle (6%), in denen keine definitive zytologische Aussage erfolgen konnte (Tabelle 2), wurden nicht weiter nachbeobachtet, da die Gegenüberstellung von *zytologischer* und *histologischer bzw. klinischer* Dignität naturgemäß nicht möglich war.

### 3.4.2. Interne und externe Verlaufsbeobachtung

Die interne Verlaufsbeobachtung mittels Krankenblattanalyse erfolgte für 219 der in 3.4.1. erwähnten 262 Fälle, in denen eine Nachverfolgung möglich war (Tabelle 5). Ein histologisches Untersuchungsergebnis und somit eine *histologische Dignität* lag dabei in 164 Fällen (63%) vor. Weiteren 55 Fällen (21%) konnte eine *klinische Dignität* zugeordnet werden, wobei die mittlere Nachverfolgungszeit 4 Jahre betrug. Die Spanne reichte von 0,5-10 Jahren.

Für die externe Verlaufsbeobachtung wurden 20 Hausärzte und Gynäkologen befragt. In 43 der 262 nachverfolgten Fälle (16%) konnte so eine *klinische Dignität* festgelegt werden. Die mittlere Nachverfolgungszeit betrug hier 5,5 Jahre mit einer Spanne von 0,5– 8 Jahren; zusammengefasst betrug die mittlere Nachverfolgungszeit für alle Fälle 4,75 Jahre.

<b>Verlaufsbeobachtung</b>	<b>Histologische Dignität</b>	<b>Klinische Dignität</b>	<b>Summe</b>
<b>Intern</b> Krankenblattanalyse	164 (63%) (125 maligne, 39 benigne)	55 (21%)	<b>219</b> <b>(84%)</b>
<b>Extern</b> Arztbefragung	-	43 (16%)	<b>43</b> <b>(16%)</b>
<b>Summe</b>	<b>164</b> <b>(63%)</b>	<b>98</b> <b>(37%)</b>	<b>262</b> <b>(100%)</b>

**Tab. 5: Daten der internen und externen Verlaufsbeobachtung**

Dabei waren die Nachverfolgungsraten in den einzelnen Zytologiegruppen so , dass sie mit 85 bis 96% in vergleichbaren Größenordnungen vorlagen und somit die Verlaufsbeobachtung in allen Gruppen ähnlich ausgeprägt war (Tabelle 6).

<b>Zytologie</b>		<b>Fälle mit Verlaufsbeobachtung n</b>	<b>Nachverfolgungsraten (%)</b>
<b>Klassifikation</b>	<b>n</b>		
<b>sicher negativ</b>	114	97	85
<b>wahrscheinlich negativ</b>	26	25	96
<b>wahrscheinlich positiv</b>	17	16	94
<b>sicher positiv</b>	139	124	89
<b>Summe</b>	<b>296</b>	<b>262</b>	<b>89</b>

**Tab. 6: Nachverfolgungsraten gemäß Zytologie-Klassifikation**

### 3.4.3. Ergebnisse der Verlaufsbeobachtung

Zunächst wurden im verlaufsbeobachteten Kollektiv (n = 262) die Zytologie-Klassifikationen einer durch Histologie und/oder Verlaufsbeobachtung validierten Dignität zugeordnet (Tabelle 7).

<b>Zytologie Klassifikation</b>	<b>Histologische / Klinische Dignität</b>		<b>Summe</b>
	<b>benigne</b>	<b>maligne</b>	
<b>sicher negativ</b>	94	3	<b>97</b>
<b>wahrscheinlich negativ</b>	22	3	<b>25</b>
<b>wahrscheinlich positiv</b>	6	10	<b>16</b>
<b>sicher positiv</b>	0	124	<b>124</b>
<b>Summe</b>	<b>122</b>	<b>140</b>	<b>262</b>

**Tab. 7: Gegenüberstellung von zytologischer Klassifikation und histologischer/ klinischer Dignität gemäß Verlaufsbeobachtung**

Fasst man die Gruppen in eine positive (sicher positiv und wahrscheinlich positiv) und in eine negative Ereignisgruppe (sicher negativ und wahrscheinlich negativ) im Sinne einer 4-Felder-Tafel zusammen, ergibt sich eine positive Korrektheit von 96% und eine negative Korrektheit von 95% für die Feinnadelaspirationszytologie der Mamma. Die Sensitivität für diese Technik beträgt demzufolge 96% bei einer Spezifität von 95% (Tabelle 8).

<b>Zytologie Klassifikation</b>	<b>Histologische / Klinische Dignität</b>		<b>Summe</b>
	<b>benigne</b>	<b>maligne</b>	
<b>negativ</b>	116	6	<b>122</b>
<b>positiv</b>	6	134	<b>140</b>
<b>Summe</b>	<b>122</b>	<b>140</b>	<b>262</b>

Prävalenz	53%
Sensitivität	96%
Spezifität	95%
Pos. Korrektheit	96%
Neg. Korrektheit	95%
Falsch-positive Befunde	4%
Falsch- negative Befunde	5%

**Tab. 8: Gegenüberstellung von zusammengefassten zytologischen Klassifikationen (negative bzw. positive Gruppe) und histologischer/ klinischer Dignität gemäß Verlaufsbeobachtung**

### 3.5. Sonographie - Verlaufsbeobachtung

#### 3.5.1. Ergebnisse der Verlaufsbeobachtung

Zunächst wurden im verlaufsbeobachteten Kollektiv (n = 262) die Sonographie-Klassifikation einer durch Histologie und/oder Verlaufsbeobachtung validierten Dignität zugeordnet (Tabelle 9).

Sonographie Klassifikation	Histologische / Klinische Dignität		Summe
	benigne	maligne	
sicher negativ	23	-	23
wahrscheinlich negativ	74	13	87
wahrscheinlich positiv	21	40	61
sicher positiv	4	86	90
keine Aussage	-	1	1
<b>Summe</b>	<b>122</b>	<b>140</b>	<b>262</b>

**Tab. 9: Gegenüberstellung von sonographischer Klassifikation und histologischer/ klinischer Dignität gemäß Verlaufsbeobachtung**

Auch diese Gruppen werden in eine positive (sicher positiv und wahrscheinlich positiv) und eine negative Ergebnisgruppe (sicher negativ und wahrscheinlich negativ) zusammengefasst (Tabelle 10).

Gemäß der hieraus resultierenden 4-Felder-Tafel ergeben sich eine Sensitivität von 91% bei einer Spezifität von 80% für die Sonographie der Mamma. Die positive Korrektheit beträgt 83%, die negative Korrektheit 88% für diese Technik.

Sonographie Klassifikation	Histologische / Klinische Dignität		Summe
	benigne	maligne	
<b>negativ</b>	97	13	<b>110</b>
<b>positiv</b>	25	126	<b>151</b>
<b>keine Aussage</b>	-	1	<b>1</b>
<b>Summe</b>	<b>122</b>	<b>140</b>	<b>262</b>

Prävalenz	53%
Sensitivität	91%
Spezifität	80%
Pos. Korrektheit	83%
Neg. Korrektheit	88%
Falsch-positive Befunde	17%
Falsch- negative Befunde	12%

**Tab. 10: Gegenüberstellung von zusammengefassten sonographischen Klassifikationen (negative bzw. positive Gruppe) und histologischer/ klinischer Dignität gemäß Verlaufsbeobachtung**

### 3.5.2. Zytologie – Sonographie – Verlaufsbeobachtung

Die Zytologie-Klassifikationen werden im Folgenden den zusammengefassten Sonographiegruppen gegenübergestellt, um in einem weiteren Schritt mit den Ergebnissen der Verlaufsbeobachtung korreliert zu werden. Die Grundlage dieser Analyse ist die Frage, ob in

den Fällen, in denen die Zytologie unklare oder falsche Ergebnisse erbrachte, die Sonographie einen weiterführenden Aspekt zur Diagnosefindung erbringen kann.

Da es sich aufgrund kleiner Fallzahlen in einzelnen Untergruppen lediglich um Einzelfallanalysen handeln kann, nehmen wir aus Gründen der Übersichtlichkeit in Kauf, dass die Maßstäbe von Zytologie- und Sonographie-Klassifikation uneinheitlich (ungepoolte vs. gepoolte Daten) gewählt wurden (Tabelle 11).

Zytologie Klassifikation	Sonographie Klassifikation		Histologische / Klinische Dignität	
			benigne	maligne
sicher negativ	negativ	82 (85%)	79	3
	positiv	15 (15%)	15	-
wahrscheinlich negativ	negativ	15 (60%)	14	1
	positiv	10 (40%)	8	2
wahrscheinlich positiv	negativ	4 (25%)	4	-
	positiv	12 (75%)	2	10
sicher positiv	negativ	9 (7%)	-	9
	positiv	114 (93%)	-	114
	keine Aussage	1	-	1
Summe	262		262	

**Tab. 11: Gegenüberstellung von zytologischer und zusammengefassten sonographischen Klassifikationen (negative bzw. positive Gruppe) und histologischer/ klinischer Dignität gemäß Verlaufsbeobachtung**

In der Gruppe der **sicher negativen Zytologien (n = 97)** waren 82 Befunde (85%) in der Sonographie ebenfalls als wahrscheinlich oder sicher negativ eingestuft worden. Hiervon waren in der Verlaufsbeobachtung 3 Fälle als falsch negativ aufgefallen, es lag also in Wirklichkeit ein Malignom vor. Diese Fälle waren demnach sonographisch ebenfalls falsch negativ beurteilt worden. Zusätzlich stellten sich die 15 Fälle (15%), die gemäß Sonographie positiv beurteilt worden waren, in der Verlaufsbeobachtung als benigne und somit als sonographisch falsch positiv heraus.

In der Gruppe der **wahrscheinlich negativen Zytologien (n = 25)** waren 15 Fälle (60%) sonographisch als wahrscheinlich oder sicher negativ eingestuft worden und 10 (40%) als sicher oder wahrscheinlich positiv. In der Verlaufbeobachtung dieser zytologischen Untergruppe waren 3 falsch negative Fälle aufgefallen. Zwei dieser Fälle waren sonographisch richtigerweise positiv beurteilt worden.

In der Gruppe der **wahrscheinlich positiven Zytologien (n = 16)** waren 12 Fälle (75%) sonographisch als sicher oder wahrscheinlich positiv beurteilt worden, diese Einschätzung war mit beiden Techniken in 10 Fällen richtig. Vier der zytologisch wahrscheinlich positiven Fälle waren gemäß Sonographie hingegen negativ und im Verlauf gutartig gemäß Dignitätsbeurteilung.

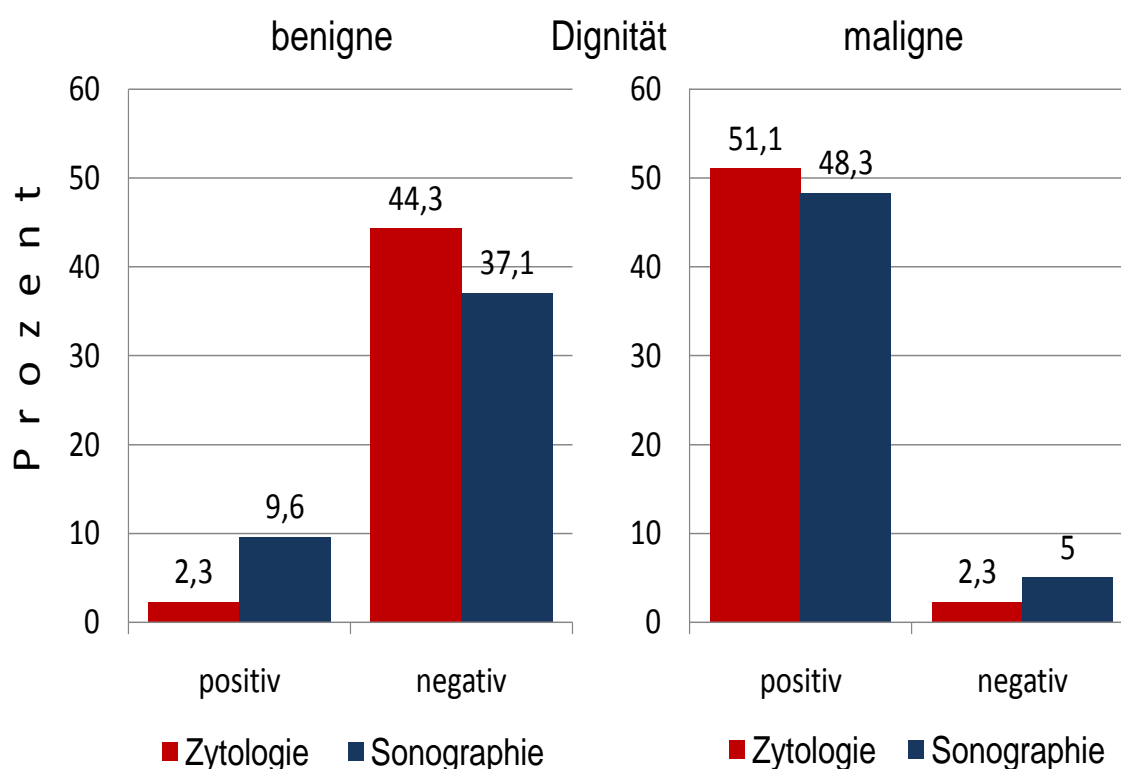
In der Gruppe der **sicher positiven Zytologien (n = 123)** waren 114 Fälle (93%) auch sonographisch als sicher oder wahrscheinlich positiv bewertet worden. Alle Diagnosen wurden in der Verlaufsbeobachtung bestätigt. Neun Patienten (7%) dieser Untergruppe hatten trotz später nachgewiesener Malignome unauffällige Sonographien.

### **3.6. Zytologie und Sonographie im Vergleich**

Nimmt man die absoluten Patientenzahlen aus den Vierfeldertafeln der Tabellen 8 und 10 als Basis für prozentuale Häufigkeiten, ergibt sich für die 262 Patienten (100%) die in Abb. 8 gezeigte Verteilung positiver und negativer Befunde beider Techniken in Abhängigkeit ihrer Dignität gemäß Histologie und Verlaufsbeobachtung. Dabei imponiert in der Patientengruppe mit benigner Dignität zunächst, dass beide Untersuchungsverfahren hauptsächlich korrekt negative Resultate aufweisen, mit der Zytologie 44,3% und mit der Sonographie 37,1% der Patienten des Gesamtkollektivs (n = 262). Umgekehrt weisen die Patienten mit maligner Dignität infolge pathologischer Histologie und/oder entsprechendem klinischen Verlauf hauptsächlich korrekt positive Befunde auf. Durch die Zytologie sind dies 51,1% und durch die Ultraschalluntersuchung der Mamma 48,3% der Patienten der Gesamtstichprobe.



Analysiert man die falsch positiven Befunde, die bei der FNA in 2,3% und bei der Sonographie in 9,6% der Fälle auftraten, zeigt sich ein um den Faktor 4,2 höherer Prozentsatz falsch positiver Resultate infolge Ultraschalltechnik (Abb. 8: linker Teil). Auch die falsch negativen Befunde in der Patientengruppe mit maligner Dignität sind diskrepant: wurden durch die FNA in 2,3% der Fälle pathologische Befunde fälschlicherweise übersehen, war dies infolge mammasonographischer Untersuchung in mehr als doppelt so viel Fällen, nämlich bei 5% des Gesamtkollektivs aufgetreten (Abb. 8: rechter Teil). Diese Abweichungen sind mit der methodischen Varianz der eingesetzten Techniken allein nicht in Einklang zu bringen.



**Abb. 8:** Vergleich der prozentualen Häufigkeiten positiver, d.h. pathologischer und negativer Befunde der FNA mit der zeitgleich durchgeführten Mamma-Sonographie durch den jeweils selben Untersucher bei 262 Patienten (100%) gemäß Histologie und Verlaufsbeobachtung. Den prozentualen Häufigkeiten liegen die absoluten Besetzungszahlen aus den Vierfeldertafeln der Tabellen 8 und 10 zugrunde.

Zur Klärung der Frage, ob tatsächlich ein überzufälliger Unterschied zwischen Zytologie und Sonographie zur Erkennung oder Ausschluss maligner Mammabefunde besteht, wird dasselbe Datenmaterial, nämlich die absoluten Patientenzahlen der Tabellen 8 und 10, einer Achtfelder-Chiquadrat-Analyse unterzogen (Tabelle 12).

<b>Untersuchungstechnik</b> <b>positiv / negativ</b>	<b>Histologische / Klinische Dignität</b>	
	<b>benigne</b>	<b>maligne</b>
<b>Zytologie</b> <b>positiv</b>	<b>6</b> <i>E = 65,31</i>	<b>134</b> <i>E = 74,68</i>
<b>Sonographie</b> <b>positiv</b>	<b>25</b> <i>E = 70,45</i>	<b>126</b> <i>E = 80,55</i>
<b>Zytologie</b> <b>negativ</b>	<b>116</b> <i>E = 56,92</i>	<b>6</b> <i>E = 65,08</i>
<b>Sonographie</b> <b>negativ</b>	<b>97</b> <i>E = 51,32</i>	<b>13</b> <i>E = 58,68</i>

$$X^2 = 347,1 \text{ (P} < 0,001)$$

**Tab. 12: Achtfelder-Chiquadrat-Analyse anhand der absoluten Fallzahlen für positive und negative zytologische und sonographische Untersuchungsbefunde gemäß den Tabellen 8 und 10**

Dabei werden die Erwartungshäufigkeiten (*E*) mit den absoluten Besetzungszahlen in allen acht Feldern verglichen. Durch die durchgängig erheblichen Abweichungen beider Größen ergibt die Achtfelder-Chiquadrat-Analyse den hohen Prüfwert  $X^2=347,1$ , so dass die ursprüngliche Annahme auf Homogenität der Achtfeldertafel abzulehnen ist. Da Untersucher und Untersuchungsgut bei diesem gebundenen Vergleich identisch sind, geht dieser signifikante Unterschied mit einer Irrtumswahrscheinlichkeit  $<0,1\%$  zulasten der beiden eingesetzten Methoden (Tabelle 12). Sie müssen sich somit in ihrer Leistungsfähigkeit deutlich unterscheiden.

In Tabelle 13 wird die Leistungsfähigkeit beider Methoden durch die Gegenüberstellung definierter statistischer Kenngrößen miteinander verglichen. Die FNA weist für die Sensitivität sowie die positive Korrektheit jeweils 96% auf, die Sonographie nur 91 bzw. 83%. Bei der Spezifität und der negativen Korrektheit zeigt die FNA je 95% und die Sonographie 80 bzw. 88%. Die Fraktionen falsch positiver und falsch negativer Befunde sind bei der Sonographie deutlich höher mit 17 zu 4% und 12 zu 5%. Die Odds Ratio liegt bei der FNA mit 431,8 : 1 um den Faktor 11,5 höher als bei der Sonographie mit 37,6 : 1 und spricht damit für eine deutlich höhere Festigkeit der Zytologie zu den erhobenen Befunden verglichen mit dem Ultraschall.

<b>Statistische Kenngrößen</b>	<b>Feinnadelaspirationszytologie der Mamma</b>	<b>Sonographie der Mamma</b>
<b>Sensitivität</b>	96 %	91 %
<b>Spezifität</b>	95 %	80 %
<b>Positive Korrektheit</b>	96 %	83 %
<b>Negative Korrektheit</b>	95 %	88 %
<b>Falsch positive Befunde</b>	4 %	17 %
<b>Falsch negative Befunde</b>	5 %	12 %
<b>Odds Ratio</b>	431,8 : 1	37,6 : 1

**Tab. 13: Gebundener Vergleich zur Leistungsfähigkeit der FNA und der Sonographie zur Diagnose des Mammakarzinoms anhand definierter statistischer Kenngrößen**

## **4. Diskussion**

### **4.1. Patientengut und Datenmaterial**

Vom 01.01.94 bis 31.12.97 wurden in der Zytologischen Ambulanz des Friedrich-Ebert-Krankenhauses 589 Konsultationen vorgenommen. Dabei wurden die Patienten entweder zur Mitbehandlung überwiesen oder im Rahmen des Konsiliardienstes gesehen. Vorgestellt wurden Männer wie Frauen im Alter von 15 – 91 Jahren. Dabei wurden Fälle mit der unterschiedlichsten Anamnese gleichermaßen vorgestellt (z.B. palpabler Knoten, Mastodynie, Mammahämatome). Es handelte sich also in jedem Fall um Patienten mit einer „klinisch symptomatischen“ Mamma. In 317 Fällen wurden Befunde punktionszytologisch untersucht, die sonographisch sicher in zwei Ebenen darzustellen waren. Diese Befunde wurden dieser Arbeit zugrunde gelegt, weil hier die Befunde von Zytologie und zeitgleich durchgeführter Sonographie gegenübergestellt werden konnten. Außerdem konnte so sichergestellt werden, dass die Punktion der Mamma nach Ermessen des Untersuchers sicher im zu untersuchenden Herd durchgeführt wurde. Zwei dieser Fälle wurden aus den Betrachtungen ausgeschlossen, da jeweils ein Herd eines aus der Vordiagnostik bekannten Lymphoms diagnostiziert wurde. Die Prävalenz für ein Malignom liegt im untersuchten Patientengut bei 53% (Tabellen 7 und 8), so dass nahezu gleich viele maligne wie benigne Befunde in ihrem Verlauf analysiert werden können.

### **4.2. Feinnadelaspirationszytologie der Mamma**

#### **4.2.1. Entwicklung der Untersuchungsmethode**

Die Zytologie an sich war schon seit dem 19. Jahrhundert bekannt. Die Technik der Feinnadelaspiration wurde aber erst 1930 beschrieben, nachdem zytologische Präparate aus zervikalen Lymphknoten am Memorial Hospital for Cancer and Allied Diseases in New York gewonnen wurden [24]. Erst in den 1980er Jahren fand die FNA in der Mammadiagnostik größere Verbreitung, da durch Implementierung von Vorsorgeuntersuchungen, Mammographie und Sonographie vermehrt unklare abklärungsbedürftige Befunde erhoben wurden. Um die Zahl der offenen Biopsien insbesondere bei gutartigen Befunden zu minimieren, erwies sich eine minimal-invasive Methode wie die FNA geeignet, da im Vorfeld der Charakter der Läsion bestimmt und das weitere Procedere festgelegt werden konnte [33].

#### 4.2.2. Untersuchungstechnik

Nach der Patientenaufklärung kann die Feinnadelpunktion / Feinnadelaspiration (FNA) der Mamma ohne spezielle Vorbereitung der Patientin durchgeführt werden. Inclusive der Hautdesinfektion nimmt der gesamte Untersuchungsgang maximal 5-10 Minuten in Anspruch [8]. Eine vorläufige Diagnose kann mittels Schnellfärbung in 10-20 Minuten gestellt werden. Die Patientin könnte die Diagnose also noch in derselben Sitzung erfahren [9]. Aufgrund der geringen Nadeldicke (21-23 Gauge entsprechend 0,65-0,8 mm Außendurchmesser) ist das Trauma für die Patientin gering und eine Anästhesie nicht erforderlich. Nur in Mamillennähe wird die FNA oft als schmerzhaft empfunden. Da keine speziellen Instrumente notwendig sind, können die Kosten der Methode zudem sehr niedrig gehalten werden. Die FNA zeichnet sich aber nicht nur durch die geringen Kosten, geringe Invasivität und den geringen Zeitaufwand aus. Die Komplikationsrate ist ebenfalls extrem gering [8]. Kleinere Hämatome kommen vor, sind aber nicht störend. Sehr seltene größere Hämatome lassen sich bei sofortiger manueller Kompression fast immer vermeiden, ein Kompressionsverband ist nicht notwendig. Entzündliche Komplikationen und auch ein Pneumothorax sind extrem seltene Komplikationen [28]. Somit ist die Methode auch in der Gravidität ohne Gefahr anwendbar. Bei der FNA kann es, wie bei allen anderen Nadelinterventionen an der Brust, zu Verschleppung von benignen und malignen Zellen in das Bruststroma kommen [41]. Bisher stellt sich diesbezüglich aber keine biologische Relevanz heraus. Eine Tumoraussaat im Stichkanal mit konsekutiver Prognoseverschlechterung ist bis dato nicht beschrieben worden [2, 18].

Während die Punktionstechnik nach initialer Anleitung und regelmäßiger Praxis gut zu erlernen ist [22], stellt die Beurteilung des zytologischen Bildes hohe Anforderungen an die Fähigkeiten des Untersuchers. Fachliche Kompetenz ist nur durch einen hohen Trainingszustand zu erreichen und zu halten. Die besten Ergebnisse werden dann erzielt, wenn Punkteur und Beurteiler in Personalunion verfügbar sind [9, 20, 22], weil die Untersuchungsbefunde von Inspektion, Palpation und Gewebswiderstand mit dem zytologischen Befund direkt korreliert und einer Plausibilitätskontrolle unterzogen werden können. Eine „interne Qualitätskontrolle“ wird so möglich. Durch die Zytologie erfolgt eine Malignitätseinschätzung und damit gegebenenfalls die Diagnose eines malignen Geschehens [4,28]. Die Zytologie ist allerdings nicht in der Lage, eine Aussage über die Invasivität eines Karzinoms zu geben [28, 37], genauso ist die Klassifizierung und das Grading der Histologie vorbehalten. Dahingegen ist die ebenfalls therapeutisch und prognostisch wichtige Östrogen-

und Progesteronrezeptorbestimmung und -messung [27] sowie die Bestimmung des HER-2/neu-Status per FISH-Analyse (Fluoreszenz in-situ Hybridisierung) am zytologischen Präparat sicher möglich [25].

#### 4.2.3. Klassifikation

1997 wurde durch die Vorstände der Arbeitsgemeinschaft für Zytopathologie der Deutschen Gesellschaft für Pathologie und der Deutschen Gesellschaft für Zytologie eine Nomenklatur für die standardisierte Befunderstellung in der extragenitalen Zytologie vorgeschlagen [4]. In dieses fünfstufige Beurteilungsschema zur Malignitätswahrscheinlichkeit wurden die, dieser Arbeit zugrunde liegenden Befunde eingeteilt. Hierfür wurde die detaillierte zytologische Befundung zugrunde gelegt, die zur abschließenden Beurteilung des Untersuchers mit Malignitätseinschätzung führte. In anderen Arbeiten wird ein lediglich vierstufiges Schema genutzt [11, 15, 16, 32], wobei die Gruppen der wahrscheinlich negativen und der wahrscheinlich positiven Zytologien in eine Gruppe der suspekten Befunde zusammen gefasst werden. Dies ist zur Analyse der hier vorliegenden Befunde nicht sinnvoll, da die Diversifizierung in einen Befundanteil, bei dem maligne Zellen nicht sicher auszuschließen aber eher unwahrscheinlich sind und einen Anteil, wo ein dringender Malignitätsverdacht besteht, vom Untersucher stets erfolgte, so dass eine genauere Aufteilung und Nachverfolgung dieser Gruppe möglich ist. An der Einteilung orientierte sich auch die untersucherseitig weitere Therapieempfehlung.

In unserem Krankengut kann in 6% der Fälle keine definitive Zugehörigkeit zu einer Zytologiekategorie ermittelt werden (Tabelle 2). In all diesen Fällen war die Materialmenge für eine definitive Aussage zu gering. Dies entspricht den Ergebnissen auch aus anderen Untersuchungen, die Raten nicht beurteilbarer Proben von 3–9,5% aufweisen [8, 10, 16, 11, 32, 40].

#### 4.3. Verlaufsbeobachtung

Durch die Verlaufsbeobachtung wurde die zytologische Diagnose einer Richtigkeitsprüfung (Validierung) unterzogen. In 262 unserer Fälle (83%) lag hierfür eine *histologische* bzw. *klinische Dignität* vor, welche durch langjährige Verlaufsbeobachtung ermittelt wurde.

Die 19 Fälle (6%), in denen die zytologischen Präparate ungenügend für eine abschließende Beurteilung waren, wurden nicht nachverfolgt, da eine Gegenüberstellung von Befund und Dignität naturgemäß nicht möglich war.

Für 34 Fälle (11%) konnten keine Verlaufsdaten ermittelt werden, da die Patienten weder von uns noch von ihren Hausärzten/ Gynäkologen weiter betreut worden waren (Tabelle 4).

Der Goldstandard zur Verifizierung des zytologischen Befundes ist die histologische Untersuchung einerseits und der schicksalhafte Verlauf der Patienten (Verlaufsbeobachtung) andererseits. Bei 164 Patienten (63%) mit Nachbeobachtung wurde nach der zytologischen Diagnostik eine primär operative Therapie bzw. eine operative Abklärung durchgeführt. In diesen Fällen konnte die histologische Dignität somit direkt gewonnen und mit der zytologischen Dignität korreliert werden (Tabelle 5). Da maligne oder hochgradig malignitätsverdächtige Befunde vorrangig einer Operation zugeführt wurden, ist die Wahrscheinlichkeit eines Karzinoms in dieser Gruppe besonders hoch. Demzufolge liegt der Karzinomanteil bei den Patienten dieser Untergruppe mit 125 dieser 164 Fälle (76%) auch nicht unerwartet hoch (Tabelle 5).

Der zu erwartende Anteil benigner Läsionen ist umgekehrt bei dem nicht operierten Klientel naturgemäß signifikant höher. Da die Nachverfolgungsraten für alle Zytologie-Klassifikationen zwischen 85 und 96% liegen (Tabelle 6), wird auch negativen und wahrscheinlich negativen zytologischen Befunde im vergleichbaren Umfang eine Dignität zugeordnet. Es ist demnach nicht so, dass nur Befunde mit einer hohen Malignitätswahrscheinlichkeit nachbeobachtet wurden, was eine unrealistisch hohe Sensitivität und positive Korrektheit ergäbe. Würden vorwiegend maligne Befunde nachverfolgt, so würden prinzipiell falsch negative Befund nicht erfasst oder unterschätzt, was in unserer Studie nicht der Fall ist.

Für 98 Fälle (37%) konnte mit einer mittleren Nachverfolgungszeit von 4,75 Jahren dem zytologischen Befund eine *klinische Dignität* zugeordnet werden (Tabelle 5).

#### **4.4. Wertigkeit der Feinnadelaspirationszytologie**

Das Ergebnis des zytologischen Befundes soll für das weitere Prozedere beim Patienten klinisch maßgebend sein. Wichtig ist hier vor allem, dass möglichst sicher gestellt werden kann, dass kein maligner Prozess in seinem Charakter verkannt und damit übersehen wird.

In der hier vorgelegten Analyse liegen die Sensitivität und positive Korrektheit der Zytologie bei jeweils 96% (Tabelle 8). Das heißt, in nur je 4% der Fälle wird bei einem Patienten ein Malignom übersehen und die Zytologie ist zu unrecht positiv (pathologisch).

Gleichzeitig hat die Zytologie mit 95% ein hohe negative Korrektheit, so dass in nur 5% der Fälle das Testergebnis falsch negativ ist.

Darüber hinaus liegt die Spezifität der Zytologie bei 95%. Demzufolge fällt die Zytologie in nur 5% der Fälle zu unrecht positiv (pathologisch) aus. (Tabellen 8 und 13)

Diese Ergebnisse sind mit denen anderer Arbeiten vergleichbar. Die Sensitivitäten variieren in der Literatur von 86,9% bis 95% [8, 10, 11, 15, 16, 32, 40] und die Spezifitäten zwischen 78,6% und 100% [8, 10, 11, 15, 16, 32, 40]. Die positive Korrektheit wird nicht durchgehend in der Literatur angeführt, zeigt sich aber wie auch in unserer Untersuchung vergleichbar hoch mit über 98% [11, 40].

Die FNA erweist sich somit im untersuchten Krankengut als ausgesprochen zuverlässige Untersuchungsmethode zur Detektion und zum Ausschluss maligner Prozesse im Bereich der Mammae, was im Einklang mit Befunden der verfügbaren Literatur steht.

#### 4.4.1. Falsch positive Zytologiebefunde

Im untersuchten Krankengut gab es 124 verlaufsbeobachtete Zytologien, die als sicher positiv bewertet wurden (Tabelle 6). In der Verlaufsbeobachtung wurden ausnahmslos alle Diagnosen histologisch oder klinisch bestätigt (Tabelle 7). Es gab also kein falsch positives Testresultat in dieser Gruppe. Andere Untersuchungen bestätigen diese hohe positive Korrektheit ohne falsch positive Ergebnisse [1, 10, 15, 16].

Lediglich unter Hinzunahme der 16 wahrscheinlich positiven Zytologien (Tabelle 7) zu den sicher positiven Befunden, waren 6 von 140 falsch positiv (Tabelle 8). Es zeigt sich also eine Unsicherheit in der Befundung der zusammengefassten Gruppe in nur 4% der Fälle.

Zarbo et al. [42] kommen in einem interinstitutionellen Vergleich ebenfalls auf eine sehr niedrige Rate falsch positiver Zytologien von 1,2%, wobei hier methodisch sehr unterschiedlich arbeitende Zentren verglichen wurden und die Punktionen häufig von nicht erfahrenen Klinikern durchgeführt wurden.

Die punktionszytologische Diagnose des Mammakarzinoms kann also insgesamt als ausgesprochen sicher gelten und ist für die weitere Diagnostik- und Therapieplanung geeignet [10, 33].

#### 4.4.2. Falsch negative Zytologiebefunde

Es wurde immer wieder angeführt, dass die Zahl der falsch negativen, sprich übersehenen pathologischen Befunde ein Hauptproblem der FNA sei. In der Literatur finden sich bei unterschiedlicher Herangehensweise in den Arbeiten falsch negative Raten von 4,6% [15] bis 11,4% [16]. Bei den von uns untersuchten Punktionsproben liegt die falsch negative Rate



lediglich bei 5% ( $n = 6$ ) (Tabelle 8). Bei der Analyse dieser 6 falsch negativen zytologischen Befunde zeigt sich, dass 3 Fälle den wahrscheinlich negativen und 3 weitere Fälle der sicher negativen Befunden zuzuordnen sind (Tabelle 7).

In der Gruppe der *sicher negativen Zytologien* stellen sich die Fälle folgendermaßen dar:

In einem Fall handelt es sich eindeutig um eine Fehldiagnose. Der Untersucher legte sich auf die Diagnose eines Fibroadenoms fest. In der zwei Tage später durchgeführten Histologie zeigte sich ein invasiv mäßig differenziertes Mammakarzinom.

Im zweiten Fall wurde im März 1994 rechts oberhalb einer Narbe nach einer Operation eines Mammakarzinoms 1993 ein neu aufgetretener Mammatumor untersucht. Zytologisch ergab sich kein Hinweis auf Malignität. Im Oktober des Jahres wurde bei der Patientin dann aber ein Karzinomrezidiv im gleichen Untersuchungsareal nachgewiesen. Aufgrund nicht völlig vergleichbarer Dokumentation ist nicht mit letzter Sicherheit auszuschließen, dass die Befunde identisch waren.

Der dritte Fall ist ähnlich gelagert. Im Januar 1997 wurde im Narbenbereich einer 1989 wegen eines Karzinoms brusterhaltend operierten linken Mamma ein Knoten getastet. Es ergab sich kein Anhalt für Malignität. Im Dezember 1999 wurde dann im selben Areal ein Befund punktiert, der sich als Karzinom erwies. In der Dokumentation erscheint dieser Befund geringfügig lateraler und auch etwas oberflächlicher zu liegen. Letztendlich können identische Befunde aber nicht mit letzter Sicherheit ausgeschlossen werden, auch wenn es angesichts des großen zeitlichen Abstandes unwahrscheinlich erscheint.

In der Gruppe der *wahrscheinlich negativen Zytologien* stellen sich die Fälle wie folgt dar:

Im ersten Fall wurde im Januar 1994 ein Befund im links lateralen Brustdrüsenkörper punktiert. Insgesamt ergab sich kein sicherer Anhalt für Malignität. Aufgrund des Klassifizierungsschemas [4] war die Zytologie als wahrscheinlich negativ zu beurteilen. Da dem Untersucher das sonographische Bild aber nicht völlig kongruent erschien, wurde die histologische Überprüfung empfohlen. Diese erbrachte den Befund eines invasiven lobulären Mammakarzinoms. Da das weitere Prozedere nicht anhand der Zytologie exklusiv festgemacht wurde, muss die Diagnose als falsch negativ gelten.

Im zweiten Fall lag nach Untersuchermeinung am ehesten ein regressiv verändertes Fibroadenom vor. Unter dem differentialdiagnostischen Verweis auf die Möglichkeit des Vorliegens eines Zystosarcoma phylloides konnte Malignität letztlich nicht sicher

ausgeschlossen werden. In der daraufhin durchgeführten Operation fand sich 3 Tage später die Histologie eines invasiv duktales Karzinoms.

Im dritten Fall fand sich kein sicherer Hinweis auf Malignität. Das Bild erschien für eine Mastopathie typisch. Aufgrund des Gesamteindrucks insbesondere unter Berücksichtigung des sonographischen Bildes wurde aber die histologische Überprüfung empfohlen. Diese erfolgte in einem anderen Krankenhaus im Juni des gleichen Jahres. Durch die externe Verlaufsbeobachtung wurde die Diagnose eines invasiv lobulären Karzinoms gesichert.

Zusammenfassend liegt also in nur einem der sechs Fälle eine definitiv versäumte Diagnose für den Betroffenen vor. In zwei Fällen war die Dokumentation nicht exakt vergleichbar, so dass auch sie in dieser retrospektiven Analyse als falsch negativ zu gelten haben.

Die drei weiteren Fälle, alle aus der Gruppe der wahrscheinlich negativen Zytologien, wurden letztendlich auf Anraten des Untersuchers einer histologischen Untersuchung zugeführt. Diese Empfehlung ergab sich aber nicht aus dem zytologischen Bild allein, sondern aus dem Gesamteindruck, den der Untersucher gewann, weil er neben der Zytologie zeitgleich auch die Sonographie durchführte und dadurch in diesen Einzelfällen ein für ihn inkongruentes Bild entstand, was ihn veranlasste, eine weitere Abklärung zu empfehlen.

Aber auch beim Anlegen streng wissenschaftlicher, formaler Maßstäbe bleibt festzustellen, dass in sechs von 122 Punktionszytologien, also in 5% der Fälle zu Unrecht das Malignom nicht erkannt wurde; diese sechs „übersehenen“ Befunde beziehen sich im übrigen auf 140 tatsächliche Malignomträger (4,3%) des vorgestellten Krankengutes (Tabellen 7 und 8).

5% falsch negative Befunde kann nicht als problematische Größenordnung erachtet werden vor dem Hintergrund, dass es im klinischen Bereich keine Methode mit 100%iger Treffsicherheit und Akkuratess gibt. Vielmehr muss die minimal invasive, schnell verfügbare und kostengünstige Feinnadelaspirationszytologie der Mamma mit einer Sensitivität und positiven Korrektheit von jeweils 96% im Verein mit einer Rate falsch negativer Resultate von nur 5% als ausgesprochen leistungsfähige Methode eingestuft werden – auch ohne Berücksichtigung der klinischen Kompensationsmöglichkeiten.

## **4.5. Sonographie**

### **4.5.1. Entwicklung der Untersuchungsmethode**

In den 1970er Jahren sorgte die Sonographie in der Mammadiagnostik für einen deutlichen Rückgang von bioptischen Eingriffen bei benignen Mammaläsionen, da mittels dieser

Technik einfache Zysten als solche detektiert werden konnten. In den 80er Jahren wurden dann vermehrt Anstrengungen unternommen, um benigne und maligne Prozesse differenzieren zu können [31]. Heute ist die Sonographie die wichtigste Ergänzungsmethode in der bildgebenden Mammadiagnostik. Sie wird unter anderem eingesetzt in der Zystendiagnostik, zur Beurteilung solider Läsionen in mammographisch dichtem Gewebe [17], zur gesteuerten transkutanen Biopsie [7] und zur präoperativen Markierung. In der täglichen Praxis ist ihr Einsatzgebiet aber schon weit darüber hinaus gewachsen, insbesondere ihr Stellenwert im Hinblick auf die Differentialdiagnostik und auch das Screening wird ständig neu betrachtet [12]. In der Primärdiagnostik jüngerer Patientinnen hat sie zudem besondere Bedeutung, da die Mammographie bei dem dichteren Mammagewebe der jungen Brust im Hinblick auf die diagnostische Aussagekraft deutlich schlechter abschneidet [13]. Demzufolge wird in der Literatur bei Patientinnen, die jünger als 45 Jahre sind, der Einsatz der Sonographie auch primär empfohlen [13]. Außerdem kann sie gefahrlos auch bei Schwangeren angewandt werden.

#### 4.5.2. Untersuchungstechnik und Klassifikation

In dem hier betrachteten Patientengut wurde der punktionszytologisch zu untersuchende, weil suspekter Befund sonographisch in 2 Ebenen dargestellt. Der Untersucher vermaß und beschrieb ihn ausführlich, wobei der allgemeinen Terminologie in der Sonographie gefolgt, aber kein Klassifizierungsschema eingehalten wurde. Der Beschreibung wurde eine sonographische Bilddokumentation beigelegt. Anhand dieses Bildes und der Freitextformulierung wurden die Befunde nachträglich in ein fünfstufiges Schema eingefügt [23]. Dabei zeigt sich, dass das Kriterium des Echogehaltes fast regelhaft in der Beschreibung angeführt wird. Rabhar et al. konnten aber zeigen, dass dieses Kriterium zur Differenzierung benigner und maligner Befunde nicht zweckdienlich ist [31]. Somit wird es trotz der hohen Präsenz nicht in die Addition der Malignitätskriterien nach dem Stufenschema aufgenommen.

#### 4.5.3. Wertigkeit der Sonographie

Der Stellenwert der Sonographie in der Differenzierung benigner und maligner Mammabefunde ist nicht abschließend beurteilt, sondern Gegenstand laufender Betrachtungen. Die Untersuchungen, die hierzu durchgeführt wurden, differieren in ihren Studienansätzen so sehr, dass ein direkter Vergleich nur inkorrekt möglich wäre. Vor diesem Hintergrund finden sich in der Literatur Sensitivitäten für die Sonographie von 81,7% bis

88,9% [3, 5, 13, 26] und Spezifitäten von 34% bis 88% [13, 13, 26]. Zu exzeptionellen Ergebnissen kamen Stavros et al. [36] mit einer Sensitivität von 98,4% und einen negativen Vorhersagewert von 99,5%, wobei die Methodik dieser Arbeit in der Literatur kontrovers diskutiert wurde [14].

In dem von uns untersuchten Krankengut betrug die Sensitivität 91% und die Spezifität 80%. Die Ergebnisse befinden sich also in der oben dargestellten Größenordnung anderer Studien. Die positive Korrektheit unserer Sonographiebefunde betrug 83% und die negative Korrektheit 88%. Vergleichbare Daten hierfür waren der Literatur nicht zu entnehmen.

Zusammenfassend lässt sich sagen, dass unsere Ergebnisse die Bedeutung der Sonographie als wichtiges bildgebendes Verfahren unterstreichen. Dabei sind die Einschränkungen der Technik im Hinblick auf die Differenzierung von benignen und malignen Mammabefunden sowie eine ausgeprägte Untersucherabhängigkeit zu berücksichtigen. In einer zytologischen Ambulanz wie der unseren am Friedrich-Ebert-Krankenhaus in Neumünster können die Ergebnisse der Sonographie somit als additive Informationsquelle zur Kenntnis genommen werden (siehe auch 4.4.2.); als valides diagnostisches Instrument kann es in diesem Setting isoliert aber nicht eingesetzt werden. Insbesondere die Kombination mit der Mammographie ist essentiell, da die Aussagekraft der beiden bildgebenden Verfahren durch die kombinierte Bewertung deutlich erhöht wird [3, 26].

#### 4.5.4. Zytologie – Sonographie - Verlaufsbeobachtung

Bei dem hier untersuchten Krankengut wurde die Punktion und zytologische Beurteilung ebenso wie die sonographische Beurteilung in einer Sitzung von demselben Untersucher durchgeführt. Durch die sonographisch geführte Punktion konnte sicher gestellt werden, dass die Punktionsnadel sicher im zu untersuchenden Areal zu liegen kam [8]. Im weiteren soll analysiert werden, ob die simultane sonographische Beurteilung für das weitere Prozedere in diesem Krankengut als richtungsweisend eingestuft werden kann. Sind insbesondere die falschen oder fraglichen zytologischen Befunde in der sonographischen Beurteilung deckungsgleich mit den Dignitäten, die sich aus Histologie oder Verlaufsbeobachtung ergaben (Tabelle 11)?

In der **Gruppe der sicher negativen Zytologien** wurden nur 82 von 97 Fällen (85%) sonographisch negativ beurteilt. Hierunter fallen auch die 3 falsch negativen zytologischen Befunde. Die Sonographie erbrachte hier ebenfalls nur falsch negative Befunde und somit keinen richtungsweisenden diagnostischen Gewinn. Zusätzlich erzeugte sie in den 15 Fällen

(15%), die zytologisch negativ waren, diagnostische Unklarheit, da diese Fälle sonographisch fälschlich positiv beurteilt wurden.

In der **Gruppe der wahrscheinlich negativen Zytologien** wurden nur 15 der 25 Fälle (60%) sonographisch als negativ beurteilt. Auch in dieser Untergruppe waren 3 falsch negative zytologische Befunde, immerhin 2 davon waren sonographisch richtig positiv beurteilt worden. Bei den sehr kleinen Untergruppen ist aber keine abschließende Wertung dieser Daten möglich.

Bei der **Gruppe der wahrscheinlich positiven Zytologien** wurden immerhin 12 von 16 Fällen (75%) sonographisch als sicher bzw. wahrscheinlich positiv bewertet. 10 dieser 12 Fälle wurden durch die Verlaufsbeobachtung in ihrer malignen Dignität bestätigt. Die zusätzliche Sonographie konnte also in 10 von 16 Fällen zurecht den dringenden Verdacht auf Malignität erhärten. Die Fälle dieser zytologischen Untergruppe, die im Verlauf von benigner Natur waren, zeigten sich in immerhin 4 von 6 Fällen sonographisch ebenfalls richtigerweise negativ.

Und in der **Gruppe der sicher positiv bewerteten Zytologien** schließlich wurden 114 von 123 Fällen (93%) sonographisch als sicher positiv bzw. wahrscheinlich positiv bewertet. In der Verlaufsbeobachtung wurde die Dignitätseinschätzung in allen Fällen bestätigt. Schon mit FNA und Sonographie konnte also bei symptomatischen Patienten in vielen Fällen eine Karzinomdiagnose gestellt werden. Das weitere Prozedere wie beispielsweise Staginguntersuchungen, konnte zügig angeschlossen werden, da auf jeden Fall eine histologische Abklärung und Therapie erfolgen musste.

Die zusätzliche Beurteilung des sonographischen Bildes in der Gruppe der sicher positiv bewerteten Zytologien hat den Effekt, dass die zytologische Diagnose untermauert wird, so dass dem weiteren Prozedere hohe Priorität eingeräumt werden kann. Die Kongruenz beider Methoden ist hier sehr hoch (93%).

Dieser Trend wird auch in der Gruppe der wahrscheinlich positiven Zytologien bestätigt. Darüber hinaus kann die Sonographie in immerhin 4 von 6 falsch positiven zytologischen Befunden einen richtungsweisenden Impuls erbringen, da mittels dieser Technik richtig negativ bewertet wird.

In den Gruppen der sicher negativ und wahrscheinlich negativ beurteilten Zytologien werden die insgesamt 6 falsch negativen Befunde durch die Sonographie nicht sicher detektiert. Im Gegenteil, die nachgewiesenermaßen richtige zytologische Beurteilung wird durch einen

hohen Prozentsatz falsch positiver sonographischer Befunde (in insgesamt 19% über beide Gruppen) zu unrecht in Frage gestellt.

Zusammenfassend lässt sich also sagen, dass die Sonographie den durch die Zytologie gewonnen Verdacht oder die Diagnose eines Karzinoms noch erhärten kann, so dass dem weiteren Prozedere hohe Priorität eingeräumt werden sollte. Auch benigne Befunde werden durch diese Methode relativ gut eingestuft, sie vermag allerdings die falsch negativen zytologischen Befunde nicht sicher zu detektieren und sorgt durch eine hohe Anzahl falsch positiver Befunde darüber hinaus für unnötige diagnostische Unklarheit.

Dennoch sollte die nicht invasive Sonographie der Mamma einer eventuellen Punktion in jedem Fall vorangestellt werden, da sowohl die FNA als auch andere Punktionsmethoden das postinterventionelle Sonographiebild verändern können, so dass Abnormalität vorgetäuscht werden kann [38].

#### **4.6. Zytologie und Sonographie im Vergleich**

Die zytologische Untersuchung und die Sonographie wurden, wie schon gesagt, bei dem untersuchten Patientengut durch den jeweils selben Untersucher in der gleichen Sitzung durchgeführt, da beide Methoden im Rahmen der zytologischen Ambulanz aufgrund ihres nicht- respektive minimal-invasiven Charakters bestens einsetzbar sind.

Diese Gegebenheiten legen einen direkten Vergleich der beiden Methoden nahe (Abb. 8, Tabellen 12 und 13). Das Anliegen ist es, die diagnostische Effizienz beider Verfahren vergleichend zu ermitteln.

Definierte statistische Kenngrößen vermögen die Leistungsfähigkeit verschiedener Methoden treffend zu kennzeichnen (Tabelle 13). So weist die Sensitivität der Punktionszytologie von 96% auf eine gute *Empfindlichkeit* der Methode hin, da lediglich 4% der pathologischen Befunde übersehen wurden (falsch negative Resultate). Für die Mamma-Sonographie ist die Sensitivität mit 91% auf der Basis unserer Daten allenfalls noch befriedigend, konnten mit dieser Technik doch 9% der real pathologischen Befunde nicht erfasst werden.

Auch die *Zuverlässigkeit* der Punktionszytologie kann mit einer positiven Korrektheit von 96% als gut eingestuft werden, da in nur 4% der Fälle falsch positive Befunde erhoben wurden. Die *Zuverlässigkeit* der Sonographie fällt bei denselben Patienten und Befunden ungleich ungünstiger aus: die positive Korrektheit beträgt hier nur 83%, demzufolge ist durch diese Technik in fast 17% der Fälle mit falsch positiven Befunden zu rechnen.

Der Ausschluss maligner Befunde gelingt durch die Punktionszytologie ebenfalls gut, da die Spezifität, d.h. der Prozentsatz der testnegativen Probanden mit 95% hoch angesiedelt ist. Nur 5% der erhobenen Befunde wurden somit fälschlicherweise negativ bewertet. Demgegenüber ist die Mamma-Sonographie mit einer Spezifität von lediglich 80% hinsichtlich des Malignomausschluss vergleichsweise *unempfindlich*.

Die *Zuverlässigkeit* des Malignomausschluss schließlich wird für die Punktionszytologie durch eine negative Korrektheit von 95% gut charakterisiert, was auf eine Rate falsch negativer Befunde von nur 5% hinweist. Auch mit diesem Kennwert schneidet die Mamma-Sonographie deutlich schlechter ab, da die negative Korrektheit der Ultraschalluntersuchung der Brust nur 88%, die Rate falsch negativer Befunde demzufolge inakzeptable 12% beträgt.

Als weitere statistische Kenngröße hat sich die Odds Ratio, der Kreuzproduktquotient aus richtig positiven und richtig negativen Befunden im Verhältnis zu den falsch positiven und falsch negativen Resultaten durchgesetzt. Dieser Quotient charakterisiert mit zunehmender Abweichung von 1 die Festigkeit einer Beziehung. Die Odds Ratio für die Punktionszytologie beträgt 431,8, diejenige für die Mamma-Sonographie vergleichsweise nur 37,6. Damit weist die Punktionszytologie der Mamma eine um den Faktor 11,5 höhere Festigkeit zu den erhobenen Befunden auf, als die in derselben Sitzung durchgeführte Mamma-Sonographie (Tabelle 13).

Es besteht somit nach Ausleuchtung der verfügbaren Daten kein Zweifel, dass die Punktionszytologie in der Erfassung pathologischer Mammabefunde sowohl empfindlicher als auch zuverlässiger ist als die Sonographie. Entsprechendes ist auch für den Ausschluss maligner Befunde in der Brust gültig.

#### **4.7. Standortbestimmung der Feinnadelaspirationszytologie der Mamma**

##### **4.7.1. Minimal - invasive transkutane Biopsiemethoden im Wandel**

In den 1980er Jahren gewann eine intensivere präoperative Mammadiagnostik an Bedeutung, da durch Voranschreiten der bildgebenden Verfahren zunehmend abklärungsbedürftige Befunde detektiert wurden. Um die Zahl der offenen Biopsien bei benignen Läsionen zu reduzieren, wurde eine detailliertere Diagnostik zur Malignitätseinschätzung im Vorfeld notwendig (siehe auch 4.5.1). Die Bedeutung der FNA wurde in diesem Zusammenhang kontrovers diskutiert. Vor allem die Notwendigkeit eines trainierten Zytopathologen mit hohem Erfahrungsstand, die Tatsache, dass das zytologische Präparat keine histologischen

Daten liefern kann und die Gefahr der falsch negativen Einschätzungen wurden als Schwäche der FNA angeführt (29). Vor diesem Hintergrund wurde die Entwicklung der automatisierten Stanzbiopsie vorangetrieben, da sie die vorgeblichen Probleme und Schwächen der FNA überwinden und ausgleichen sollte und darüber hinaus weit weniger untersucherabhängig ist, da insbesondere die zytopathologische Expertise vor Ort nicht mehr benötigt wird. Im Rahmen dieser Entwicklung wurde 1993 die ultraschallgesteuerte 14G-Hochgeschwindigkeitsstanzbiopsie von Parker et al. beschrieben [30].

In den 90er Jahren entwickelt sich diese Technik stetig fort und gilt heute in der minimal-invasiven Mammadiagnostik als die Methode der Wahl zur Gewinnung von Gewebe aus unklaren Läsionen der Mamma. Bei sonographisch nicht darstellbaren Läsionen sowie Mikrokalzifikationen wird sie durch die 11G-Vakuumbiopsie ersetzt [35].

Der FNA wird in den aktuellen nationalen S3-Leitlinien zur Diagnostik, Therapie und Nachsorge des Mammakarzinoms der Frau kein diagnostischer Stellenwert zugeschrieben [19]. Die FNA findet sich zur Zeit in den Abläufen der Mammazentren kaum wieder und wird durch die Stanzbiopsien abgelöst.

#### 4.7.2. Die 14G-Hochgeschwindigkeitsstanzbiopsie

Nach örtlicher Betäubung wird über einen circa 3mm messenden Hautschnitt unter sonographischer Sicht eine Hohlnadel zum abklärungsbedürftigen Befund vorgeführt. Über diese Koaxialhülle werden die Punktionen vorgenommen, wobei in der Regel mindestens 5 Gewebeentnahmen notwendig sind, was circa 20-30 min Zeit beansprucht. Im Anschluss wird die Inzisionsstelle zunächst per Hand und dann mittels Druckverband komprimiert. Körperliche bzw. hygienische Einschränkungen werden für einige Tage nach der Punktion empfohlen. Die Gewebezylinder werden histologisch durch den Pathologen untersucht. Am histologischen Präparat sind bei einer adäquaten Probe die gängigen feingeweblichen Untersuchungen möglich, was einige Tage benötigt, aber nicht an die Kompetenz vor Ort gebunden ist.

Die Wertigkeit der Methode ist in vielen Publikationen belegt und es finden sich Sensitivitäten von über 90% (86,2-92%) [1, 11, 40]. Die Spezifität liegt zwischen 90-100% [1, 11, 40]. Daten zur positiven Korrektheit sind den Arbeiten nur teilweise zu entnehmen. Sie liegen zum Teil bei 100% [11, 40], wobei in den zitierten Studien dieser Wert für die FNA ebenfalls bei 98,6% [11] bzw. 99% [40] liegt.



Hatada et al. [11] berichten für die Stanzbiopsie allerdings über eine Rate von 2,4% und Westend et al. [40] über 7% inadäquater Untersuchungsproben, die keine definitive Diagnose zulassen.

Trotz der Nadelstärke von 14G (entsprechend 2,0 mm Außendurchmesser) und der Notwendigkeit eines Hautschnittes sind die Komplikationsraten bei z.B. Nachblutungen und Infektionen gering und die Patientenakzeptanz wird als gut beschrieben. Es gibt in der Literatur aber keine quantitativen Angaben hierzu.

Auch bei dieser Stanzbiopsie kann es zu Zellverschleppungen in den Stichkanal kommen. Über die biologische Relevanz gibt es kein abschließendes Urteil [21, 41].

#### 4.7.3. Bedeutung der Feinnadelaspirationszytologie

Das zentrale Anliegen aller in der Mammadiagnostik tätigen Ärzte und Einrichtungen ist es, in allen Fällen eines unklaren Mammabefundes auf nicht-operativem Weg schnell und kosteneffizient eine definitive und sichere Diagnose zu stellen. Gutartige Befunde sollten schnell und sicher als solche detektiert werden, um unnötige operative Eingriffe zu vermeiden und nicht zuletzt um der Patientin die Verunsicherung zu nehmen. Patientinnen mit einem Karzinom sollten ohne zeitliche Verzögerung diagnostiziert und einer Therapie zugeführt werden [39].

Die dezentrale Struktur unseres Gesundheitssystems mit mehreren Anlaufstellen im Rahmen einer gestuften Diagnostik (Hausarzt, Gynäkologe, Radiologe, Pathologe) begründet, dass die Abklärung eines Befundes im Gegensatz zu dem eben postulierten häufig einen langen Zeitraum beansprucht, der evtl. eine Diagnoseverschleppung nach sich ziehen und damit im Einzelfall auch eine Prognoseverschlechterung beinhalten kann. Vom getasteten oder mammographisch dargestellten Mammatumor bis zur endgültigen Diagnose können Wochen bis Monate liegen.

Um diesem Problem zu begegnen, sind spezialisierte Mammazentren ein Konzept der Wahl. Durch die Konzentration und/oder enge Vernetzung verschiedener Fachdisziplinen kann innerhalb einer ambulanten Konsultation im Sinne einer „one-stop-Klinik“ eine umfassende Diagnostik durchgeführt werden. Die Ergebnisse der verschiedenen Untersuchungstechniken werden in der Zusammenschau kritisch gewertet, um zu einer Diagnose zu gelangen [9].

Die Feinnadelaspirationszytologie als potentes diagnostisches Instrument ist hier als integraler Bestandteil eines solchen Zentrums wünschenswert. Unsere Daten unterstreichen die, schon aus der Literatur bekannte hohe Wertigkeit dieser Methode. Unter anderem erreichen unsere

Ergebnisse zum Teil höchste Qualitätsstandards, die in den Leitlinien der European Society of Breast Imaging for diagnostic interventional procedures gefordert werden [39].

Die FNA bietet erstens die Möglichkeit, die Abläufe vor Ort zu beschleunigen, da eine Diagnosestellung schon innerhalb einer halben Stunde möglich ist [9], wenn der klinische Zytologe direkt vor Ort ist. Bei inadäquaten Proben kann eine Korrektur sofort durchgeführt werden und die Patientin muss nicht zu einem erneuten Termin einbestellt werden. Dabei muss der Zytologe nicht zwingender Weise die Punktionen durchführen, auch wenn so natürlich die besten Ergebnisse erzielt werden können [20]. Gut geschulte und trainierte Punkteure können ebenfalls eine hohe diagnostische Akkuratessse erzielen [22].

Damit ist die FNA natürlich eine stark untersucherabhängige Technik [20], die intensives Training und lange Erfahrung zur Voraussetzung hat, um in einem Zentrum eine hohe Aussagekraft und Zuverlässigkeit zu erzielen [22]. Doch dies gilt auch für viele andere Techniken in der Medizin, wo regelmäßige Schulung und viel Erfahrung die Regel ist.

Mit der FNA ist es aber möglich, wie durch die Ergebnisse dieser Arbeit belegt, eine präoperative Diagnostik mit hoher Sensitivität, Spezifität und positiver sowie negativer Korrektheit durchzuführen. Die Diagnose eines Mammakarzinoms kann dann als sicher angesehen werden, so dass weitere diagnostische und therapeutische Schritte unverzüglich eingeleitet werden können. In diesem Fall wäre das Warten auf das histologische Ergebnis der Stanzbiopsie nur im Hinblick auf die Operationsmodalitäten notwendig.

Aufgrund der hohen Aussagekraft, der schnellen Diagnosemöglichkeit, der effektiven Kosten-Nutzen-Relation und der weitestgehend komplikationslosen Anwendung ist die FNA auch weiterhin als diagnostisches Instrument in einem Mammazentrum wünschenswert. Die tätigen Ärzte eines solchen Zentrums könnten in der Punktionstechnik geschult werden. Die zytologische Begutachtung wird allerdings nicht von allen zu erlernen sein, sollte aber im stand-by vorgehalten werden, um schnelle Diagnosen und somit schnelles Handeln zu ermöglichen. Die Kombination mit der Stanzbiopsie wäre wertvoll, da sie die weiteren notwendigen präoperativen Informationen erbringen kann.

In speziellen Zentren mit ausgewiesener Expertise wie beispielsweise im schwedischen Karolinska Institut in Stockholm wird die FNA aber auch als Hauptdiagnostikum eingesetzt ([www.aixcyto.de/Literatur/Mammazytologie-Auer.pdf](http://www.aixcyto.de/Literatur/Mammazytologie-Auer.pdf)). Hier erfolgt in den meisten Fällen die gesamte klinische und bildgebende Untersuchung sowie die zytologische Diagnostik an einem Tag. Die Patientin verlässt das Zentrum mit einer definitiven Diagnose und dem Fahrplan für das weitere Prozedere.

## 5. Zusammenfassung

Die vorliegende Studie gilt der Leistungsfähigkeit der Feinnadelaspirationszytologie (FNA) der Mamma. Hierzu wurden aus vier Untersuchungsjahren 262 Fälle im Alter zwischen 15 und 91 (Median 55,5) Jahren mit fraglichen Mammabefunden nicht nur klinisch, sondern zeitgleich mit der FNA auch sonographisch untersucht. Die Validierung der Befunde erfolgte einerseits durch die indikationsbezogen nachfolgend gewonnenen Histologien der suspekten Befunde einerseits (*histologische Dignität*) und durch Verlaufsbeobachtung der Patienten über 0,5 bis 10 (Mittel 4,75) Jahre andererseits (*klinische Dignität*).

Dabei zeigt sich, dass die FNA mit einer Sensitivität von 96% maligne Befunde in hohem Maße zu detektieren vermag verbunden mit einer ebenso hohen Zuverlässigkeit ausgedrückt durch die positive Korrektheit von 96%. Auch für den umgekehrten Fall, nämlich den Malignomausschluss erweist sich die FNA als sehr leistungsfähig: er gelingt mit einer Spezifität von 95% und einer negativen Korrektheit von ebenfalls 95%. Die Odds Ratio schließlich als ein Maß für die Festigkeit der durch die FNA erhobenen Befunde ist gemäß unserer Daten mit 432:1 in der Tat sehr hoch.

Die Leistungsdaten der Mammasonographie bei denselben Patienten zeigen vergleichsweise eine geringere Empfindlichkeit und Zuverlässigkeit in der Erkennung respektive dem Ausschluss von Mammakarzinomen. Sie betragen in derselben Reihenfolge wie oben aufgeführt 91%, 83%, 80% und 88%. Die Odds Ratio für die durch Ultraschall erhobenen Mammabefunde liegt bei 38:1. Dennoch wird diese Methode in der Mammasprechstunde zu Recht routinemäßig eingesetzt: sie ist eine nicht-invasive und damit bestens zumutbare Technik, die Leistungsdaten sind gut genug, um die Ultraschallbefunde vergleichend zu anderen Befunden heranzuziehen und nicht zuletzt dient sie durch die ultraschallgesteuerte Punktion der Präzision in diesem Bereich.

Zusammenfassend erweist sich die FNA als ausgesprochen leistungsfähige und zuverlässige Methode in der Mammasprechstunde. In Deutschland wurde sie durch die Hochgeschwindigkeitsstanzbiopsie weitestgehend verdrängt. Im europäischen Ausland ist dies nicht im selben Maße der Fall. Es ist empfehlenswert, dass die FNA angesichts ihres minimal-invasiven Charakters, ihrer diagnostischen Leistungsfähigkeit, der ausgesprochen

schnellen Verfügbarkeit der Befunde, angesichts ihrer Komplikationsarmut und ihrer Preiswürdigkeit zumindest in den Mammazentren verfügbar gemacht wird. Patienten mit unklaren Mammabefunden profitieren auf nicht-operativem Weg von einer schnellen, sicheren und zugleich kosteneffizienten Diagnose, bei denjenigen mit gutartigen Befunden können unnötige operative Eingriffe vermieden werden.

## 6. Literaturverzeichnis

1. Ballo MS, Sneige N (1996): Can core needle biopsy replace fine-needle aspiration cytology in the diagnosis of palpable breast carcinoma. *Cancer* 78: 773-777
2. Berg JW, Robbins GF (1962): A late look at the safety of aspiration biopsy. *Cancer* 15: 826-827
3. Berg WA, Gutierrez L, NessAiver MS, Carter WB, Bhargavan M, Lewis RS, Ioffe OB (2004): Diagnostic accuracy of mammography, clinical examination, US and MR imaging in preoperative assessment of breast cancer. *Radiology* 233: 830-849
4. Böcking A (1998): Standardisierte Befunderstellung in der extragenitalen Zytologie. *Der Pathologe* 19: 235-241
5. Butler RS, Venta LA, Wiley EL, Ellis RL, Dempsey PJ, Rubin E (1998): Sonographic evaluation of infiltrating lobular carcinoma. *Am J Radiol* 172: 325-330
6. Engel J, Hölzel D, Schubert-Fritschle G (2005): Epidemiologie. In: Sauer H, Tumorzentrum München (Hrsg.): *Manual Mammakarzinome. Empfehlungen zur Diagnostik, Therapie und Nachsorge*. 10.Auflage; Zuckschwerdt; München; 1-11
7. Fornage BD, Coan JD, David CL (1992): Ultrasound-guided needle biopsy of the breast and other interventional procedures. *Radiol Clin North Am* 30: 167-185
8. Fornage BD, Faroux MJ, Simatos A (1987): Breast masses: US-guided fine-needle aspiration biopsy. *Radiology* 162: 409-414
9. Giard RWM, Hermans J (1993): Fine needle aspiration cytology of the breast with immediate reporting of the results. *Acta Cytol* 37: 358-360
10. Gordon PB, Goldenberg SL, Chan NHL (1993): Solid breast lesions: Diagnosis with US-guided fine-needle aspiration biopsy. *Radiology* 189, 573-580

11. Hatada T, Hiromitsu I, Shigetoshi I, Kaoru O, Yoshinori F, Tekahira Y (2000): Diagnostic value of ultrasound-guided fine-needle aspiration biopsy, core needle biopsy, and evaluation of combined use in the diagnosis of breast lesions. *J Am Coll Surg*. 190: 299-303
12. Hille H, Vetter M, Hackelöer BJ (2004): Neubewertung der Mammasonographie in der gegenwärtigen Mammakarzinomdiagnostik. *Ultraschall in Med* 25: 411-417
13. Houssami N, Irwing L, Simpson JM (2003): Sydney breast accuracy study: Comparative sensitivity and specificity of mammographie and sonography in young women with symptoms. *AJR* 180: 935-940
14. Jackson VP (1995): Management of solid breast nodules: What is the role of Sonography? *Radiology* 196: 14-15
15. Kamphausen BH, Toellner T, Ruschenburg I (2003): The value of ultrasound-guided fine-needle aspiration cytology of the breast: 354 cases with cytohistological correlation. *Anticancer Res*. 23: 3009-3014
16. Klijanienko J, Cote J-F, Thibault F, Zafrani B, Meunier M, Clough K, Asselain B, Vielh P (1998): Ultrasound-guided fine-needle aspiration cytology of nonpalpable breast lesions. *Cancer* 84: 36-41
17. Kolb TM, Licjy J, Newhouse JH (1998): Occult cancer in women with dense breast: detection with screening us-diagnostik yiled and tumor characteristics. *Radiology* 207: 191-199
18. Kopans DB, Gallagher WJ, Swann CA, McCarthy KA, White G, Hall DA, Wood WC (1988): Does preoperative needle localization lead to an increase in local cancer recurrence? *Radiology* 167: 667-668

19. Kreienberg R, Kopp I, Albert U, Bartsch HH, Beckmann MW, Berg D, Bick U, du Bois A, Budach W, Dunst J, Engel J, Ernst B, Geraedts M, Henschler U, Hölzel D, Jackisch C, König K, Kreipe H, Kühn T, Lebeau A, Leinung S, Link H, Lück H-J, Madjar H, Maiwald A, Maiwald G, Marschner N, Marx M, von Minckwitz G, Naß-Griegoleit I, Possinger K, Reiter A, Sauerbrei W, Schlake W, Schmutzler R, Schreier I, Schulte H, Schulz K-D †, Souchon R, Thomssen C, Untch M, Wagner U, Weis J, Zemmler T (2008): Feinnadelpunktion/ Aspirationszytologie. In: Interdisziplinäre S3-Leitlinie für die Diagnostik, Therapie und Nachsorge des Mammakarzinoms. 1. Aktualisierung 2008; Zuckerschwerdt; München; 57
20. Lee KR, Foster RS, Papillo JL (1987): Fine needle aspiration of the breast. Importance of the aspirator. *Acta cytologica* 31: 281-284
21. Liberman L (2002): Percutaneous image-guided core breast biopsy. *Radiol Clin N Am* 40: 483-500
22. Ljung B-M, Drejet A, Chiampi N, Jeffrey J, Goodson WH, Chew K, Moore DH, Miller TR (2001): Diagnostic accuracy of fine-needle aspiration biopsy is determined by physician training in sampling technique. *Cancer* 93: 263-268
23. Madjar H (1999): *Kursbuch Mammasonographie*. Georg Thieme Verlag, Stuttgart, New York
24. Martin HE, Ellis EB (1930): Biopsy by needle puncture and aspiration. *Ann Surg* 92: 169-181
25. Moore JG, To V, Patel SJ, Sneige N ((2000): Her-2/neu gene amplification in breast imprint cytology analyzed by fluorescence in situ hybridization: direct comparison with companion tissue sections. *Diagnostic cytology* 23: 299-302
26. Moss HA, Britton PD, Flower CDR, Freeman AH, Lomas DJ, Warren RML (1999): How reliable is modern breast imaging in differentiating benign from malignant breast lesions in the symptomatic population? *Clinical Radiology* 54: 676-682

27. Nizzoli R, Bozzetti C, Savoldi L, Manotti L, Naldi N, Camisa R, Soresi AP, Guazzi A, Cocconi G (1994): Immunocytochemical assay of estrogen and progesterone receptors in fine needle aspirates from breast cancer patients. *Acta cytol* 38: 933-938
28. Orell SR, Sterrett GF, Walters MN.-I.; Whitaker D (1999): Punktionszytologie. Handbuch und Atlas. Georg Thieme Verlag, Stuttgart, New York
29. Parker SH, Burbank F (1996): A practical approach to minimal invasive breast biopsy. *Radiology* 200: 11-20
30. Parker SH, Jobe WE, Dennis MA, Stavros AT, Johnson KK, Yakes WJ, Truell JE, Price JG, Kortz AB, Clark DG (1993): US-guided automated large-core breast biopsy. *Radiology* 187: 507-511
31. Rahbar G, Sie AC, Hansen GC, Prince JS, Melany ML, Reynolds HE, Jackson VP, Sayre JW, Bassett LW (1999): Benign versus malignant solid breast masses: US differentiation. *Radiology* 213: 889-894
32. Reinikainen HT, Rissanen TJ, Piippo UK, Päivänsalo MJ (1999): Contribution of ultrasonography and fine-needle aspiration cytology to the differential diagnosis of palpable solid breast lesions. *Acta Radiol* 40: 383-389
33. Rosenthal DL (1986): Breast lesions diagnosed by fine needle aspiration. *Path Res Pract* 181: 645-656
34. Sachs L (2003): *Angewandte Statistik*. 11. Aufl., Springer-Verlag, Berlin, Heidelberg
35. Sittek H, de Waal JC, Engel J, Hellemann HP, Heywang-Köbrunner, Kessler M, Mahl G, Perlet C, Sommer H, Strauss A, Strigl R, Untch M (2005): Mammographie-Screening, bildgebende und minimal-invasive Diagnostik. In: Sauer H, Tumorzentrum München (Hrsg.): *Manual Mammakarzinome. Empfehlungen zur Diagnostik, Therapie und Nachsorge*. 10. Auflage; Zuckschwerdt; München; 1-11



36. Stavros AT, Thickman D, Rapp CL, Dennis MA, Parker SH, Sisney GA (1995): Solid breast nodules: Use of Sonography to distinguish between benign and malignant lesions. *Radiology* 196: 123-134
37. Steinberg W, Auer G, Hanrath C, Oyen T (2001): Fine needle biopsy of the breast at the millenium. *Verh. Dtsch. Ges. Zyt.* 22: 170-178
38. Svensson WE, Tohno E, Cosgrove DO, Trevor JP, Murrani BA, Jones AL (1992): Effects of fine-needle aspiration on the US appearance of the breast. *Radiology* 185: 709-711
39. Wallis M, Tarvidon A, Helbich T, Schreer I (2007): Guidelines from the european society of breast imaging for diagnostic interventional breast procedures. *Eur Radiol* 17: 581-588
40. Westend PJ, Sever AR, Beekman-de Volder HJC (2001): A comparison of aspiration cytology and core needle biopsy in the evaluation of breast lesions. *Cancer* 93: 146-150
41. Youngson, BJ, Cranor M, Rosen PP (1994): Epithelial displacement in surgical breast following needling procedures. *Am J Surg Path* 18: 896-903
42. Zarbo RJ, Howanitz PJ, Bachner P (1991): Interinstitutional comparison of performance in breast fine-needle aspiration cytology. *Arch Pathol Lab Med* 115: 743-750

## 7. Anhang

Anlage A

Bitte beantworten Sie die Fragen für die folgenden Patienten und senden den Bogen im frankierten Umschlag an uns zurück. Vielen Dank !!!

Fragebogen zur Wertigkeit der Punktionszytologie der Mamma

Patient	Untersuchung	Klinischer Verlauf bestätigt die zytologische Diagnose?		Späteres MammaCa bekannt? Lokalisation? Bemerkungen!
		JA	NEIN	

\_\_\_\_\_  
Unterschrift

\_\_\_\_\_  
Datum

## 8. Lebenslauf

Am 31. März 1968 wurde ich als zweites Kind der Eheleute Konrad August Ferdinand Krey, Geschäftsführer im Groß- und Einzelhandel, und seiner Frau Hannelore Gertrud Krey geb. Krüger, Schneiderin, in Stelle / Niedersachsen geboren.

Nach beruflichen Wechseln meines Vaters zogen wir 1972 letztendlich nach Boostedt/ Schleswig-Holstein, wo ich 1974 in die Grund- und Hauptschule eingeschult wurde. Von 1978 an besuchte ich das Gymnasium Holstenschule in Neumünster, wo ich 1987 meine Abiturprüfung ablegte.

Im Wintersemester 1987/88 nahm ich mein Medizinstudium an der Christian-Albrechts-Universität zu Kiel auf, welches ich am 01.11.1994 mit dem dritten Staatsexamen abschloss. In diese Zeit fallen auch die Studienaufenthalte in Wuhan / China (1992) und in Lerwik / Groß Britannien (1994).

Von April 1995 bis September 1996 arbeitete ich als Ärztin im Praktikum in der Medizinischen Klinik des Friedrich-Ebert-Krankenhauses in Neumünster. Die Approbation erhielt ich nach Abschluss dieser Zeit am 01.10.1996.

Seither arbeite ich als Assistenzärztin in dieser Klinik und bin seit der Facharztanerkennung im Juli 2003 in unbefristeter Stellung tätig.

Im März 2001 heiratete ich den Arzt Dr. med. Klaus Wittmaack und im April 2001 wurde meine Tochter Hannah Katharina geboren. Bis September 2002 war ich in Elternzeit und habe in dieser Zeit die Arbeit an der Dissertation begonnen. Im Oktober 2002 nahm ich meine ärztliche Tätigkeit wieder auf.

Im Juni 2004 wurde mein Sohn Hjalte Johannes geboren. Es schloss sich eine Elternzeitphase an. Von Februar 2006 bis Februar 2007 war ich wiederum in der Medizinischen Klinik des Friedrich-Ebert-Krankenhauses tätig. Im Juni des gleichen Jahres wurde meine Tochter Hjordis Elisabeth geboren und ich befinde mich seitdem erneut in Elternzeit.

## 9. Danksagungen

Mein Dank gilt Herrn Prof. Dr. med. K.-P. Bethge für die wertende Beurteilung der Ergebnisse und die detaillierte Kritik an der gesamten Arbeit. Seine Anmerkungen und konsequente Lektüre waren mir eine große Hilfe.

Bedanken möchte ich mich auch bei Dr. med. S. Haas und Dr. med. C. Borst für die kollegiale Unterstützung.

Besonderer Dank gebührt auch Dr. med. H. Dannmeier, dessen wertvolles Archiv mir für diese Arbeit zur Verfügung stand und dessen Wissen und Fähigkeiten als klinischer Zytologe mich sehr beeindruckten.

Ein großer Dank gilt auch meiner Familie, insbesondere meiner Mutter, die vieles möglich gemacht hat und meinen Kindern, die immer berechenbar geschlafen haben.