

Aus der Klinik für Neuropädiatrie
(Direktor: Prof. Dr. med. Stephani)
im Universitätsklinikum Schleswig-Holstein, Campus Kiel
an der Christian-Albrechts-Universität zu Kiel

**NEURONALE NETZWERKE BEI PATIENTEN MIT WEST-SYNDROM – EINE
KOMBINIERTE UNTERSUCHUNG MITTELS ELEKTROENZEPHALOGRAPHIE
UND FUNKTIONELLER MAGNETRESONANZTOMOGRAPHIE**

Inauguraldissertation
zur
Erlangung der Doktorwürde
der Medizinischen Fakultät
der Christian-Albrechts-Universität zu Kiel

Vorgelegt von:
JAN MÖHRING
aus Hamburg

Kiel 2009

1. Berichterstatter: Prof. Dr. med. Siniatchkin

2. Berichterstatter: Prof. Dr. med. Jansen

Tag der mündlichen
Prüfung: 02.03.2010

Zum Druck genehmigt,
Kiel, den 02.03.2010

Inhaltsverzeichnis

1. <u>Einführung</u>	1
1.1. West-Syndrom	1
1.1.1. Anfallsmuster	2
1.1.2. Hypsarrhythmie	3
1.1.3. Psychomotorische Entwicklungsverzögerung und Prognose	5
1.2. EEG-fMRT	7
1.3. Fragestellung	10
2. <u>Material und Methoden</u>	12
2.1. Patienten	12
2.2. Datengewinnung	14
2.3. EEG-Bearbeitung	15
2.4. MRT-Verarbeitung	16
3. <u>Ergebnisse</u>	18
3.1. Mit Epilepsie-typischen Potentialen assoziierte BOLD-Veränderungen	19
3.2. Mit langsamen Wellen assoziierte BOLD-Veränderungen	20
4. <u>Diskussion</u>	23
5. <u>Zusammenfassung</u>	29
6. <u>Referenzen</u>	30
7. <u>Danksagung</u>	36
8. <u>Lebenslauf</u>	37

Abkürzungsverzeichnis

ALM	Allgemeines lineares Modell
BECTS	Benigne Epilepsie mit zentro-temporalen Spikes
BNS	Blitz-Nick-Salaam (z.B. Blitz-Nick-Salaam-Anfall)
BOLD	Blood-oxygen-level-dependent
DWI	Diffusion-weighted imaging
EEG	Elektroenzephalogramm /-graphie
EEG-fMRT	Kombinierte Messung mittels EEG und fMRT
EKG	Elektrokardiogramm
EOG	Elektrookulogramm
EPI	Echo-Planar-Imaging
FDR	False Discovery Method
FLAIR	MRT-Sequenz: T2-Wichtung mit Unterdrückung des Liquorsignals
fMRT	Funktionelle Magnetresonanztomographie, Funktions-MRT
FOV	Field of view
HRF	Hemodynamic Response Function, hämodynamische Antwortfunktion
ICA	Independent-Component-Analyse
ILAE	International League Against Epilepsy
MNI	Montreal Neurological Institute
MPR	Multiplanare Rekonstruktion
MR	Magnetresonanz
MRT	Magnetresonanztomographie
NREM	Non-Rapid-Eye-Movement, ein Schlafstadium
NSA	Numbers of signal averages
PET	Positronen-Emissions-Tomographie
REM	Rapid Eye Movement, ein Schlafstadium
SPECT	Single-Photon-Emissions-Computertomographie
SPM	Statistical Parametric Mapping
TE	Echo Time
TR	Repetition Time

1. Einleitung

1.1. West-Syndrom

Das West-Syndrom ist eine epileptische Enzephalopathie, die mit der Trias Blitz-Nick-Salaam (BNS)-Anfallsmuster, Hypsarrythmie im EEG und psychomotorischer Entwicklungsverzögerung definiert ist. Diese Erkrankung tritt bei Säuglingen und Kleinkindern mit dem Erkrankungsgipfel zwischen dem 3. und 7. Lebensmonat (Hrachovy et al. 1991, Roger et al. 2005) auf. Die Inzidenz beträgt 2,9 bis 4,5 auf 100.000 Lebendgeburten (Luthvigsson et al. 1994, Trevathan et al. 1999, Primec et al. 2002). Das West-Syndrom gehört zu der Gruppe der generalisierten Epilepsien, wobei es in 10-32% der Fälle auch fokale Anfallsmuster geben kann (Roger et al. 2005). Man spricht dann vom atypischen West-Syndrom.

Die Klassifikation der internationalen Epilepsiegesellschaft ILAE (International League Against Epilepsy) lässt eine Unterscheidung in eine, bei bekannter struktureller Schädigung, symptomatische und, bei noch unentdeckter Schädigung, kryptogene Form zu. Zusätzlich wird von einigen Autoren die Existenz einer idiopathischen Form angenommen mit einer hereditären Disposition (Dulac et al. 1993, Vigevano et al. 1993). Der Anteil symptomatischer Formen wird aufgrund hochauflösender Bildgebungen immer größer. In einer PET-Studie von Chugani et al. von 1996 wird der Anteil auf 95,7% (Chugani & Conti 1996) beziffert. Frost und Hrachovy geben diese bei Untersuchung größerer Fallzahlen mit 80% an (Frost & Hrachovy 2003). Die Zahl kryptogener Fälle sinkt entsprechend stetig.

Es gibt dabei trotz des zumeist identischen Anfallsmusters mit BNS-Anfällen eine Vielzahl unterschiedlicher Ätiologien. So zählten Frost und Hrachovy über 200 verschiedene, mit BNS-Anfällen assoziierte Pathologien (Frost & Hrachovy 2003). Nach dem Zeitpunkt der Schädigung teilt man diese in pränatale, perinatale und postnatale Schädigungen ein. Zu pränatalen Schädigungen zählen kortikale Malformationen, Phakomatosen, Hirnfehlbildungen, Chromosomenanomalien, angeborene Infektionen und Stoffwechselkrankheiten. Perinatal sind die hypoxisch-ischämische Enzephalopathie [mit 30% die häufigste Ätiologie (Saltik et al. 2003)] und Hirnblutungen zu nennen. Postnatal werden Schäden vor allem durch hypoxisch-ischämische

Insulte oder Entzündungen verursacht (Roger et al. 2005). Saltik et al. (2003) analysierten hierzu die MRT-Befunde von 86 Patienten mit BNS-Anfällen. Dabei war kein einheitliches Schädigungsmuster erkennbar, jedoch in 50% d. F. eine Atrophie des Corpus callosum, in 36% eine Ventrikeldilatation, in 26,7% eine verzögerte Myelinisierung, in 19,7% Läsionen der grauen Substanz im Dienzephalon und in 14% ein erweiterter Subarachnoidalraum (Saltik et al. 2003). Während eine diffuse Atrophie häufig mit einer hypoxischen Schädigung assoziiert war, wurde für die verzögerte Myelinisierung bisher keine Ätiologie gefunden (Saltik et al. 2003).

1.1.1. Anfallsmuster

Das charakteristische Anfallsmuster hat dieser Epilepsie den im deutschen Sprachraum verwendeten Begriff Blitz-Nick-Salaam-Epilepsie (BNS-Epilepsie) gegeben. Kellaway et al. setzten erstmals 1979 ein Video-EEG-System ein und konnten damit die Muskelaktivität präzise beschreiben (Kellaway et al. 1979). Die Muskelaktivität hat typischerweise zwei Phasen: einer initialen abrupten phasischen Kontraktion von weniger als 2 Sekunden Dauer folgt eine tonische Kontraktion, die bis 10 Sekunden anhält. Die tonische Kontraktion kann auch fehlen. Daran schließt sich manchmal eine Phase der Akinesie und der verminderten Ansprechbarkeit (Arrest) an. Diese kann bis zu 90 Sekunden fortbestehen. Die Anfälle treten in Serien von 2-125 Anfällen auf, das Intervall zwischen den einzelnen Anfällen liegt bei weniger als 60 Sekunden. Häufig sind abnorme Augenbewegungen in Form von Bulbusdeviationen oder Nystagmus sowie autonome Dysfunktionen assoziiert (zur Übersicht siehe auch Bourgeois & Siemes 2001). Im englischen Sprachgebrauch heißen diese Anfälle „infantile spasms“.

Anhand der beteiligten Muskelgruppen unterscheidet man drei Arten motorischer Beteiligung: Flexor-, Extensor- und gemischte Extensor-Flexor-Gruppen. Die Intensität der Kontraktionen ist unterschiedlich ausgeprägt und reicht von einer maximalen, reflexartigen und symmetrischen Kontraktion aller Muskelgruppen mit der klassischen klappmesserartigen Beugung in der Hüfte, bis zu minimalen Kontraktionen isolierter Muskelgruppen mit asymmetrischer Ausprägung (Hrachovy & Frost 2003). Die meisten der Patienten haben mehr als einen Anfallstyp (Hrachovy & Frost 2003).

Dabei ist das ictale EEG nicht immer gleich. So wurden bisher elf verschiedene Muster identifiziert (Kellaway et al. 1979). Es gibt jedoch keine enge Beziehung zwischen spezifischen ictalen EEG-Mustern und spezifischen klinischen Anfallsmustern. Auch wurde keine signifikante Korrelation zwischen spezifischen ictalen EEG-Mustern und zugrunde liegender symptomatischer Ursache oder Prognose hinsichtlich der Entwicklungsverzögerung gefunden (Hrachovy & Frost 2003).

1.1.2. Hypsarrhythmie

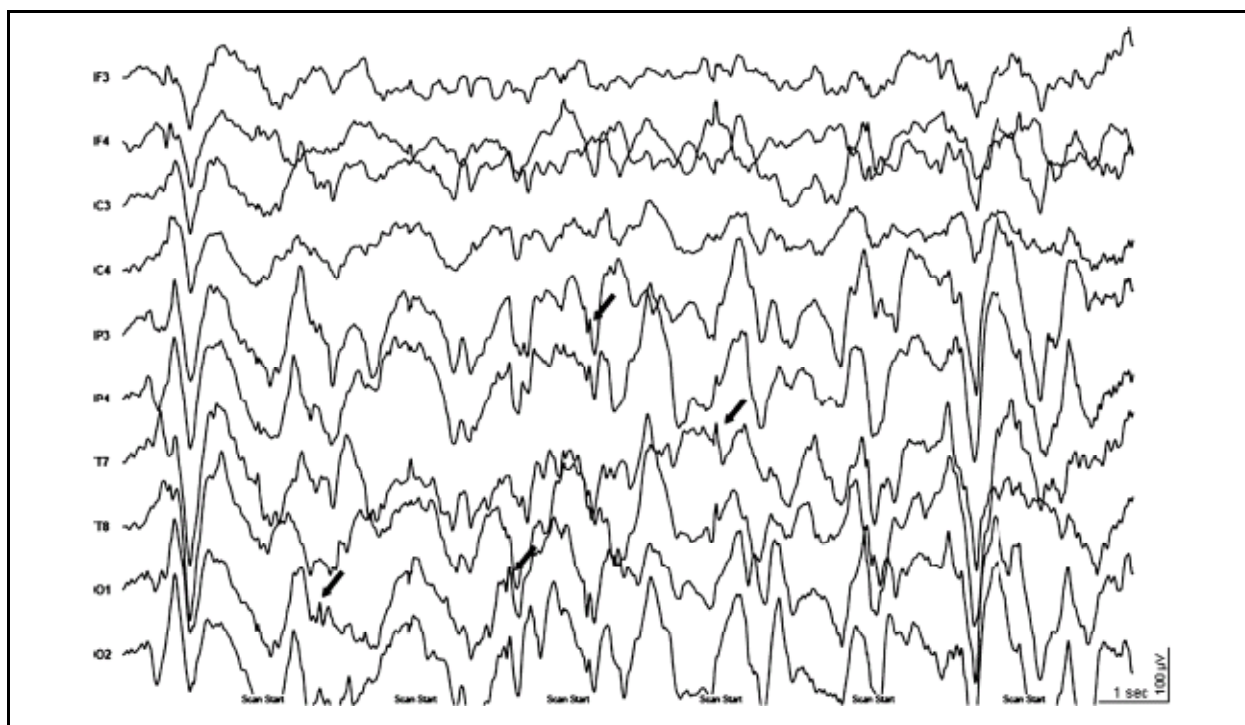
In den 1950er Jahren wurde erstmals ein typisches interiktale EEG-Muster, das im Rahmen des West-Syndroms auftrat, beschrieben (Lennox & Davis 1950, Gastaut & Remond 1952, Gibbs & Gibbs 1952). Dabei führten Gibbs und Gibbs den Begriff der Hypsarrhythmie ein und beschrieben diese wie folgt: „zufällige hochamplitudige langsame Wellen und Spikes. Die Spikes variieren von einem Moment zum nächsten. Manchmal scheinen sie fokal aufzutreten, um in der nächsten Sekunde scheinbar aus mehreren Foci zu entstehen. Gelegentlich kommt es zur Generalisierung der Spikes, jedoch entsteht nie ein rhythmisches, wiederkehrendes, organisiertes Muster, welches mit dem Petit-Mal- oder Petit-Mal-Variant-Muster verwechselt werden könnte. Die Abnormalität ist annähernd kontinuierlich...“ (Gibbs & Gibbs 1952).

Interessanterweise wurde das von Gibbs und Gibbs beschriebene typische EEG-Muster beim West-Syndrom mit einer unterschiedlichen Häufigkeit von 7%-75% bei Patienten mit BNS-Anfällen beobachtet (Hrachovy & Frost 2003). Daher wurden erstmals 1984 von Hrachovy et al. fünf von der typischen Hypsarrhythmie abweichende Muster beschrieben und als modifizierte Hypsarrhythmien bezeichnet. 2002 wurden von Alva-Moncayo et al. die Häufigkeiten ergänzt: erstens die Hypsarrhythmien mit vermehrter interhemisphärischer Synchronisierung (35%), zweitens mit asymmetrischer Ausprägung (12%), drittens mit persistierendem Fokus epileptiformer Entladungen (26%), viertens mit Episoden von Amplitudendepression (11%) und schließlich die Hypsarrhythmien mit wenig Spitzenpotenzialen (7%) (Hrachovy et al. 1984, Alva-Moncayo et al. 2002).

Die modifizierten Hypsarrhythmien haben spezifische Charakteristika. Bei der Hypsarrhythmie mit vermehrter interhemisphärischer Synchronisierung tritt diese an die

Stelle der prototypischen Hypsarrhythmie oder unterbricht diese, so dass es zu einem abwechselnden Auftreten mit der klassischen Hypsarrhythmie kommen kann. Typischerweise treten die langsamen Wellen in einem symmetrischen und synchronen Muster auf. Die asymmetrische Hypsarrhythmie wird auch als Hemihypsarrhythmie oder unilaterale Hypsarrhythmie bezeichnet. Deren Charakteristikum ist eine konstante Amplitudenasymmetrie zwischen beiden Hemisphären. Bei dieser Variante besteht immer eine Strukturanomalie, wobei die maximale Amplitude unabhängig von der Lokalisation der Strukturanomalie ipsilateral oder kontralateral auftreten kann. Bei der Hypsarrhythmie mit persistierendem Fokus ist dieser der typischen Hintergrundaktivität einer Hypsarrhythmie aufgelagert. Solch ein Fokus neigt dazu, nach einer spontanen Remission der Hypsarrhythmie oder nach erfolgreicher Behandlung, fortzubestehen. Bei Varianten mit Amplitudendepression tritt die Depression in Episoden von 2 bis 10 Sekunden auf und ist generalisiert oder fokal. Diese Episoden werden zumeist im Non-REM-Schlaf beobachtet. Die Hypsarrhythmie mit wenig Spitzenpotenzialen ist selten, aber interessant, denn sie besteht aus hochamplitudigen, asynchronen oder synchronen langsamen Wellen mit allenfalls kleinen oder sehr seltenen Spitzenpotenzialen (Hrachovy & Frost 2003).

Abbildung 1: Beispiel eines EEGs mit Hypsarrhythmie (Patient 1), aufgenommen im MRT (nach Korrektur der Gradienten- und EKG-Artefakte). Pfeile zeigen Zeitpunkte des Auftretens Epilepsie-typischer Potenziale innerhalb der Hypsarrhythmie, welche markiert und für die fMRT-Analyse benutzt wurden.



Neben den unterschiedlichen Varianten, erfährt die Hypsarrhythmie Veränderungen in verschiedenen Schlafstadien. So kann man im NREM-Schlaf einen deutlichen Amplitudenanstieg mit einer Gruppierung von Spitzenpotenzialen und damit einer Unterbrechung der Hypsarrhythmie beobachten. Im REM-Schlaf tritt die Hypsarrhythmie wesentlich seltener auf oder fehlt gar vollständig (Hrachovy et al. 1981).

Hinsichtlich der Funktion hochamplitudiger langsamer Wellen und der Epilepsie-typischen Potenziale im Rahmen der Hypsarrhythmie gibt es verschiedene Auffassungen. Studien von Fusco et al. 1993 und Kobayashi et al. 2005 gaben Anlass zu vermuten, dass die langsamen Wellen einen Anteil am ictalen Geschehen haben (Fusco & Vigevano 1993, Kobayashi et al. 2005). Einige Autoren, hierunter auch Hrachovy und Frost, stellten die Hypothese auf, dass nicht die Epilepsie-typischen Potenziale, sondern alleine die hochamplitudigen langsamen Wellen die Hypsarrhythmie darstellen und stützen sich auf den Befund der modifizierten Hypsarrhythmien (Alva-Moncayo et al. 2002, Hrachovy & Frost 2003). Darüber hinaus führten Kramer et al. 1997 eine schlechte Prognose auf das Vorhandensein ictaler langsamer Wellen zurück (Kramer et al. 1997). Andererseits konnten bereits Kellaway et al. 1979 bei Patienten mit West-Syndrom einige Anfälle und Jambaqué et al. 1993 neuropsychologische Defizite auf die Epilepsie-typischen Potenziale im Rahmen der Hypsarrhythmie zurückführen (Kellaway et al. 1979, Jambaqué et al. 1993).

1.1.3. Psychomotorische Entwicklungsverzögerung und Prognose

Wie zuvor erwähnt, gehört eine psychomotorische Entwicklungsverzögerung zu der klinischen Trias des West-Syndroms, sie ist jedoch ein fakultatives Symptom (Bourgeois & Siemes 2001). Die Entwicklungsverzögerung kann schon vor dem Beginn erster motorischer Anfälle auftreten. Abhängig ist dies von der Ätiologie der Epilepsie. Von der Entwicklungsverzögerung sind vor allem die Kopfkontrolle, das Greifen nach Objekten und der Augenkontakt betroffen (Roger et al. 2005). Guzzetta et al. (2002) konnten eine konstante Parallelentwicklung von visueller Aufmerksamkeit und späteren kognitiven Fähigkeiten nachweisen, so dass ein erhaltener Augenkontakt eine günstigere Prognose hinsichtlich der mentalen Entwicklung aufweist.

Die Prognose des West-Syndroms wird trotz neuer Antikonvulsiva weiterhin als schlecht eingeschätzt. Die Erkrankung ist selbstlimitierend und die BNS-Anfälle sistieren in den allermeisten Fällen mit dem vollendeten 5. Lebensjahr (Roger et al. 2005). Jedoch entwickeln 51% der Kinder erneut eine Epilepsie, davon am häufigsten ein Lennox-Gastaut-Syndrom, welches dann sehr häufig therapieresistent ist (Hrachovy & Frost 2003, Roger et al. 2005). Nach einer retrospektiven Studie von Riikonen et al. an 214 ehemals am West-Syndrom erkrankten Erwachsenen, erreichten lediglich 36% aller überlebenden Patienten eine normale oder andernfalls nur leicht eingeschränkte Intelligenz (Riikonen 1996). 44% der erkrankten Patienten behalten bleibende neurologische Einschränkungen, hauptsächlich des visuellen und motorischen Systems bis hin zur Tetraplegie (Dulac 2001, Hrachovy & Frost 2003). Die Mortalität innerhalb der ersten 2 Jahre beträgt 20%. Zumeist sterben die Patienten an den Folgen der schweren Hirnschädigungen (Roger et al. 2005).

Über die Pathogenese der Erkrankung gibt es nur Vermutungen. Von einigen Autoren wird angenommen, dass der epileptische Fokus im Hirnstamm liegt (Chugani et al. 1992, Hrachovy et al. 1981). Nach diesem Modell führt eine fehlende Hemmung deszendierender Bahnsysteme, die die spinalen Reflexe inhibieren, zu den häufig symmetrischen und reflexartigen BNS-Anfällen. Wohingegen aufsteigende Bahnsysteme, die in den Kortex einstrahlen, das charakteristische EEG-Muster und auch die möglichen kognitiven Funktionseinschränkungen hervorrufen. Nach ersten PET-Studien wurde von Chugani et al. ein erweitertes Modell aufgestellt (Chugani et al. 1990, 1992). Dieses postuliert eine spezifische Interaktion zwischen kortikalen und subkortikalen Strukturen, da regionale Veränderungen der Metabolisierungsraten nicht nur im Kortex festgestellt werden konnten. So war zudem in der Mehrzahl der Patienten eine gesteigerte metabolische Aktivität im Putamen und bei einigen Patienten auch eine erhöhte Metabolisierungsrate im Hirnstamm nachzuweisen (Chugani et al. 1990, 1992, Chiron et al. 1993). Hieraus entstand die Hypothese, dass die Anfälle und das EEG-Muster ihren Ursprung in fokalen oder diffusen kortikalen Veränderungen haben, die zu einem bestimmten Zeitpunkt der Entwicklung eine pathologische Funktion der Raphe-Kerne im Hirnstamm triggern. Dabei würden die raphe-striatalen Bahnsysteme die beobachteten hypermetabolischen Veränderungen im Putamen erklären, wohingegen raphe-kortikale Projektionen für die Entwicklung der Hypsarrhythmie verantwortlich wären. Die BNS-Anfälle würden sich dann sowohl durch die

Verbindung aktivierter Hirnstammregionen zu spinalen Neuronen, als auch durch Einflüsse vom Putamen erklären (Hrachovy & Frost 2003).

Während diese Modelle eine Beteiligung subkortikaler Strukturen an der Generierung der Hypsarrhythmie zugrunde legen und in PET-Studien eine Beteiligung von Kortex, Hirnstamm und Putamen nachgewiesen werden konnte (Chugani 1990, 1992, Chiron 1993, Dulac 2001), bleibt jedoch weiterhin unklar, welche Anteile der Hypsarrhythmie mit der Aktivität kortikaler und subkortikaler Strukturen assoziiert sind.

Es ist dringend notwendig, Mechanismen des West-Syndroms zu untersuchen, um weitere therapeutische Optionen zu entwickeln. Da es für diese Erkrankung kein zufriedenstellendes Tiermodell gibt, können Untersuchungen zu pathophysiologischen Mechanismen der Epileptogenese beim West-Syndrom an Tieren nicht durchgeführt werden. Neurophysiologische Untersuchungen und insbesondere Studien zur funktionellen Bildgebung bei Patienten gewinnen zunehmend an Bedeutung. Die funktionelle Bildgebung ermöglicht es, mit dem West-Syndrom und der Hypsarrhythmie verbundene neuronale Netzwerke zu beschreiben. Dabei müssen Methoden der Bildgebung zwei wichtige Fragen beantworten können:

- Warum münden verschiedene Ursachen in das ähnliche klinische Bild mit monomorphen Anfällen, dem gleichen elektroenzephalographischen Bild der Hypsarrhythmie und Entwicklungsverzögerung?
- Welche Rolle spielen Epilepsie-typische Potenziale und hochamplitudige langsame Wellen in der Pathogenese dieser Erkrankung?

Simultane Aufnahmen von Elektroenzephalographie (EEG) und funktioneller Magnetresonanztomographie (fMRT), kurz EEG-fMRT, stellen eine neue nicht-invasive Methode der funktionellen Bildgebung dar, mit der epileptische neuronale Netzwerke charakterisiert werden können, wobei mit dieser Methode beide Fragen beantwortet werden könnten (Gotman et al. 2006).

1.2. EEG-fMRT

Mit der EEG-fMRT-Methode werden im Gehirn eines Patienten mit Epilepsie hämodynamische Veränderungen aufgezeigt, die im Zusammenhang mit der epilep-

tischen Aktivität auftreten. Meist werden interiktale epileptiforme Entladungen oder subklinische Anfallsmuster als eine Zeitreihe wiedergegeben. Basierend auf dieser Zeitreihe, sowie aktuellen Vorstellungen über den zeitlichen Ablauf der veränderten Oxygenierung (wiedergegeben in der so genannten hämodynamischen Antwortfunktion, kurz HRF) bei einem physiologischen Signal, wird ein Modell des Verlaufs eines MR-Signals berechnet und mittels multipler Regression und nachfolgender Statistik im Rahmen eines allgemeinen linearen Modells (ALM) voxelweise mit dem realen Verlauf des MR-Signals verglichen. In den Voxeln, in welchen die beiden Verläufe übereinstimmen, wird auf einen Anstieg des Blutflusses rückgeschlossen. Dies weist auf neuronale Aktivität in der betreffenden Gehirnregion hin (Laufs & Duncan 2007, Friston et al. 2008). Dieses Verhalten des MR-Signals wird als „positiver BOLD-Effekt“ oder als „Aktivierung“ bezeichnet. In den Voxeln, in welchen die erwarteten und die realen MR-Signale entgegengesetzt verlaufen, liegt nach heutigem Wissensstand eine Reduktion des Blutflusses vor. Dies weist auf eine verminderte neuronale Aktivität hin. Dieses Verhalten des MR-Signals wird als „negativer BOLD-Effekt“ bzw. „Deaktivierung“ bezeichnet (Huettel et al. 2009).

Obwohl bei Kindern die Sensitivität durch eine Variabilität der hämodynamischen Antwortfunktion (HRF, hemodynamic response function) und Bewegungsartefakte beeinflusst sein kann, konnte schon in den ersten EEG-fMRT-Studien eine gute Übereinstimmung hinsichtlich der Lokalisation von BOLD-Änderungen und der Orte epileptischer Aktivität nachgewiesen werden. Archer et al. untersuchten als erste 2003 eine 12-jährige Patientin mit Benigner Epilepsie mit zentro-temporalen Spikes (BECTS) mittels EEG-fMRT, wobei eine Aktivierung in Übereinstimmung mit dem epileptischen Fokus beschrieben wurde (Archer et al. 2003). Diese Form der idiopathischen Epilepsie war Gegenstand weiterer EEG-fMRT-Studien (Boor et al. 2003, Boor et al. 2007, Lengler et al. 2007). Ebenso wurde diese Methode erfolgreich bei der Untersuchung okzipitaler Epilepsien angewendet (Leal et al. 2006, Leal et al. 2007).

Im Rahmen symptomatischer und kryptogener fokaler Epilepsien fand diese Methode bei Erwachsenen besonders zur erweiterten prächirurgischen Epilepsiediagnostik Anwendung (Zijlmans et al. 2007). De Tiege et al. untersuchten erstmals 2007 auch 6 Kinder mit symptomatischen und kryptogenen Epilepsien im Rahmen der prächirurgischen Diagnostik im 1,5 Tesla-Scanner (De Tiege et al. 2007). Dabei

konnte der epileptische Fokus bei 5 Patienten mit einer Aktivierung in Verbindung gebracht werden, ein weiterer Patient zeigte weit gestreute Deaktivierungen. Im gleichen Jahr wurde eine größere Population von 13 Patienten mit pharmakoresistenten symptomatischen fokalen Epilepsien mittels EEG-fMRT im 3 Tesla-Scanner untersucht (Jacobs et al. 2007). Auch in diesem Fall war eine BOLD-Antwort im Bereich der Läsion oder der mutmaßlichen irritativen Zone in über 80% d. F. nachweisbar.

Dass die Anwendung dieser Untersuchungsmethode auch bei der Untersuchung neuronaler Netzwerke aussichtsreiche Ergebnisse liefern kann, legt eine Studie bei 5 Patienten mit dem Krankheitsbild einer Tuberösen Hirnsklerose nahe, bei der über das durch vorangegangene PET und SPECT-Studien bereits bekannte Wissen um beteiligte epileptogene Netzwerke hinaus, weitere Netzwerke nachgewiesen werden konnten (Jacobs et al. 2008). Grundlage der Studie waren vorangegangene Untersuchungen von Kobayashi et al. aus den Jahren 2005 und 2007, in denen spezifische neuronale Netzwerke bestimmten Läsions-Lokalisationen zugeordnet werden konnten (Kobayashi et al. 2005, Kobayashi et al. 2007). Weitere Studien aus dieser Arbeitsgruppe belegen die Nützlichkeit der EEG-fMRT in der Untersuchung periläsioneller Regionen und die Beteiligung weiter entfernt gelegener Regionen, ebenfalls im Sinne neuronaler Netzwerke (Kobayashi et al. 2006a, Kobayashi et al. 2006b).

Die Beteiligung subkortikaler neuronaler Netzwerke an Epilepsie-typischen Potenzialen wurde auch an der Absence-Epilepsie untersucht. Hierbei konnte mittels EEG-fMRT bei einer 7-jährigen Patientin mit Augen-Myoklonien eine bilaterale Beteiligung des Thalamus nachgewiesen werden (Labate et al. 2005). Bestätigung fand dies durch eine Untersuchung von 6 Patienten mit Absence-Epilepsie, mit zusätzlichen bilateralen Deaktivierungen im frontalen und parietalen Kortex sowie im Precuneus (Moeller et al. 2008b). Dass ein thalamo-kortikales Netzwerk an der Generierung des bei der Absence-Epilepsie typischen 3 Hz-Spike-Wave-Musters beteiligt ist, kann man auf der Grundlage von Untersuchungen von Moeller et al. aus dem Jahre 2008 schließen. Deaktivierungen in Kortex und Nucleus caudatus waren in der zitierten Studie thalamische Aktivierungen mit einer Latenz von bis zu 6 Sekunden vorausgegangen (Moeller et al. 2008a). Daraus lässt sich erkennen, dass neuronale Netzwerke an bestimmten Epilepsie-Formen beteiligt sein können.

Während die bisher zitierten Studien einen Überblick über den Einsatz der EEG-fMRT in der Untersuchung vorrangig Epilepsie-typischer Potenziale geben, fand diese Methode auch Anwendung in der Analyse verschiedener Wellenformen im EEG. Zum Beispiel konnten mehrere Studien zum posterioren Alpha-Rhythmus zeigen, dass die mittels Spektralband gemessene Power der Wellenform mit dem BOLD-Signal korreliert (Goncalves et al. 2006, Laufs et al. 2006, Ritter & Villringer 2006). Ähnliche Untersuchungen wurden auch für das Theta-Band und Beta-Band erfolgreich durchgeführt (Mizuhara et al. 2004, Parkes et al. 2006). In einer Fallstudie von Laufs et al. konnte bei einem Erwachsenen mit therapieresistenter fokaler Epilepsie der Ort der höchsten Delta-Aktivität mit Aktivierungen in diesem Bereich in Verbindung gebracht werden (Laufs et al. 2006b). Auch eine Studie, in der gesunde Probanden mit dem durch Hyperventilation provozierten EEG-Muster einer intermittierenden rhythmischen Delta-Aktivität gegen Patienten mit diffuser Verlangsamung im EEG hinsichtlich BOLD-Veränderungen getestet wurden, konnte eine gute Korrelation zwischen gemessener Delta-Power und BOLD-Effekt nachweisen (Makiranta et al. 2004).

Damit erscheint die EEG-fMRT-Methode als ein leistungsfähiges Verfahren für Untersuchungen neuronaler Netzwerke bei Epilepsien. Besonders die Fähigkeiten dieses Verfahrens, verschiedene EEG-Phänomene getrennt analysieren zu lassen, kann es ermöglichen, neuronale Netzwerke spezifisch für Epilepsie-typische, hypersynchrone Potenziale und hochamplitudige langsame Hirnaktivität zu beschreiben.

1.3. Fragestellung

Wie oben dargestellt, weist die Hypsarrhythmie neben hochamplitudigen langsamen Wellen auch unterschiedlich häufig Epilepsie-typische Potenziale auf. Jedoch lässt die unterschiedliche Häufigkeit von Epilepsie-typischen Potenzialen im Rahmen der Hypsarrhythmie darauf schließen, dass beide EEG-Muster durch unterschiedliche Einflüsse entstehen. Zudem ist noch völlig unklar, welchen Einfluss die erwähnten EEG-Muster auf die Pathogenese des West-Syndroms nehmen. Studien mittels Positronen-Emissions-Tomographie (PET) und Single-Photon-Emissions-Computertomographie (SPECT) legen nahe, dass subkortikale neuronale Netzwerke mit Hypsarrhythmie assoziiert sind und unabhängig von der Ätiologie des West-Syndroms

ein hämodynamisches Syndrom-spezifisches Aktivierungsmuster aufweisen. Jedoch konnte in diesen Studien nicht differenziert werden, welche spezifischen EEG-Muster eine Beteiligung aufweisen. Insofern sollen in dieser Arbeit folgende Hypothesen überprüft werden:

1. Es ist zu erwarten, dass Patienten mit West-Syndrom, unabhängig von deren Ätiologie, ein Syndrom-spezifisches hämodynamisches Aktivierungsmuster zeigen.
2. Dabei unterscheiden sich diese Patienten von Patienten mit fokalen Epilepsien in Bezug auf aktivierte neuronale Netzwerke sowohl hinsichtlich Epilepsie-typischer Potenziale, als auch hinsichtlich langsamer Hirnaktivität.

2. Material und Methoden

2.1. Patienten

In dieser Arbeit wurden 16 Patienten mittels EEG-fMRT untersucht. Acht der Patienten waren am West-Syndrom mit Blitz-Nick-Salaam-Anfällen und Hypsarrhythmie erkrankt. Diese Patienten wurden in der „Gruppe 1“ zusammengefasst (3 kryptogene und 5 symptomatische Epilepsien, mittleres Alter $7,62 \pm 2,87$ Monate, vier weibliche Patienten). Weitere acht Patienten waren an Epilepsien mit komplex-fokalen Anfällen erkrankt und wurden als „Gruppe 2“ zusammengefasst (4 kryptogene und 4 symptomatische Epilepsien, mittleres Alter $20,75 \pm 12,52$ Monate, vier weibliche Patienten). Rekrutiert wurden die Patienten aus der Klinik für Neuropädiatrie des Universitätsklinikums Schleswig-Holstein, Campus Kiel und dem Norddeutschen Epilepsiezentrum Raisdorf.

Hinsichtlich des Alters unterscheiden sich beide Gruppen signifikant voneinander mit einem höheren Altersdurchschnitt in der Gruppe 2 (two-tailed-*t*-test: $t(14) = -2,89$; $p = 0,012$).

In der Gruppe 1 zeigten fünf Patienten hirnorganische Veränderungen auf. Hierzu zählt eine Corpus-Callosum-Agenesie, eine kortikale Dysplasie im linken Gyrus parahippocampalis, ein Hydrozephalus sowie bei drei Patienten Gliosen und Enzephalomalazien nach intrakraniellen Blutungen. Antikonvulsiv wurden sieben der acht Patienten behandelt. Die verwendeten Antikonvulsiva waren Valproat, Vigabatrin und Sultiam, teilweise in Kombination gegeben. Die BNS-Anfälle traten bei allen Patienten seitengleich und in Serien (2 – 15 Serien am Tag) auf. Andere Epilepsieformen waren zum Zeitpunkt der Untersuchung durch klinische, elektrophysiologische und radiologische Untersuchungen nicht nachweisbar.

Dagegen zeigten in der Gruppe 2 vier Patienten hirnorganische Veränderungen auf. Dazu zählt bei einem Patienten eine Hypomyelinisierung der Basalganglien, bei einem Patienten eine Tuberöse Hirnsklerose und bei zwei Patienten Gliosen und Enzephalomalazien nach intrakraniellen Blutungen. Alle Patienten waren antikonvulsiv vorbehandelt mit Valproat, Vigabatrin, Topiramat, Oxcarbazepin, Levetiracetam

oder Sultiam, teilweise in Kombination. Aus dieser Gruppe litten drei Patienten vor-
mals am West-Syndrom (Pat. 9–11). Auch wenn ein EEG-Monitoring nicht durchge-
führt wurde, so besteht aufgrund des klinischen Eindrucks bei zwei Patienten aus der
Gruppe 2 die Verdachtsdiagnose einer Temporallappenepilepsie.

Tabelle 1: Klinische Charakterisierung der Patienten

Patient	Alter (Monate)	Geschlecht	Alter bei Ausbruch der Epilepsie (Monate)	Häufigkeit der Anfälle ^a	Anti- konvulsivum ^b	Läsion
Gruppe 1: Patienten mit West-Syndrom						
1	6	F	6	6 – 10	-	
2	8	F	5	10 – 15	VPA, VGB	
3	11	F	6	2 – 3	VPA, STM	
4	5	M	3	4 – 6	VPA, STM	+ ^c
5	6	F	4	4 – 8	VPA, VGB	+ ^d
6	9	M	5	5 – 10	VGB	+ ^e
7	12	M	4	2 – 3	VPA, VGB	+ ^f
8	4	M	2	5 – 6	VGB	+ ^e
Gruppe 2: Patienten mit fokaler Epilepsie						
9	4	F	1	1 – 2	VPA, VGB	+ ^g
10	32	F	16	2 – 3	TPM	
11	33	M	4	2 – 3	VPA, OXC	+ ^h
12	38	F	13	1	OXC, LEV	
13	22	M	16	2 – 5	OXC, TPM	
14	14	M	5	0,3 – 0,5	STM	+ ^h
15	8	M	7	0,1 – 0,2	STM	+ ⁱ
16	15	F	10	1 – 2	VPA	

^a Patienten 1 – 8: Anzahl der Blitz-Nick-Salaam-Anfälle am Tag; Patienten 9 – 16: Anzahl der fokalen Anfälle am Tag

^b OXC = Oxcarbazepin; STM = Sultiam; TPM = Topiramat; VGB = Vigabatrin; VPA = Valproat; LEV = Levetiracetam

^c Corpus Callosum Agenesie

^d Fokale kortikale Dysplasie im linken Gyrus parahippocampalis

^e Gliose und Enzephalomalazie nach intrakranieller Blutung im Versorgungsgebiet der linken A. cerebri media

^f Gliose und Enzephalomalazie nach intrakranieller Blutung, Hydrozephalus

^g Hypomyelinisierung des Thalamus, Putamen, Claustrum, Nucleus caudatus

^h Gliose und Enzephalomalazie nach Hirntrauma und intrakranieller Blutung

ⁱ Komplexe Tuberöse Hirnsklerose

Alle Patienten aus Gruppe 1 und 2 zeigten Entwicklungsrückstände, die durch neurologische Untersuchungen und klinische Skalen [DENVER II Prescreening Questionnaire (PDQ II), Frankenburg, W. K. und Bresnik, B., 1998 (www.denverii.com)] nachgewiesen wurden.

Die Epilepsie wurde als kryptogen bezeichnet, wenn in klinischen und neuroradiologischen Untersuchungen sowie Blut-Untersuchungen keine Ursache für die Epilepsie gefunden werden konnte, die neurologische Entwicklung bis zum Zeitpunkt des Ausbrechens der Epilepsie normal verlief und eine nicht-genetische Ursache vermutet wurde. Vor dem Einschluss in die Studie wurde ein hochauflösendes MRT in den Sequenzen T₁, T₂, FLAIR-T₂ und DWI durchgeführt. Ein Routine-EEG mit 21 Elektroden gemäß dem 10-20-System wurde bei jedem Patienten ein bis zwei Tage vor der EEG-fMRT-Untersuchung aufgezeichnet und durch zwei Neuropädiater unabhängig voneinander ausgewertet, die die Epilepsie-typischen Graphoelemente bestätigten, z. B. Hypsarrhythmie in Gruppe 1 und fokale Epilepsie-typische Potenziale in Gruppe 2.

Die Patienten wurden 30 Minuten vor der MRT-Untersuchung mit Chloralhydrat sediert (Chloralhydrat 50 mg/kg KG). Die EEG-fMRT-Untersuchung wurde durchgeführt, als die Patienten schliefen.

Ein Neuropädiater war während der Untersuchung anwesend. Die Untersuchung wurde nach den Standards der Deklaration von Helsinki (www.wma.net) durchgeführt, das entsprechende Ethikvotum der Ethikkommission der Medizinischen Fakultät der Christian Albrechts-Universität zu Kiel lag vor. Alle Patienten, bzw. deren gesetzliche Vertreter, gaben ihr schriftliches Einverständnis.

2.2. Datengewinnung

Das EEG wurde im MRT-Scanner (3-Tesla Philips Achieva, 8-Kanal SENSE Kopfspule) kontinuierlich abgeleitet (10-20-System, zusätzlich FC1, FC2, CP1, CP2, FC5, FC6, CP5, CP6, TP9, TP10, Referenz zwischen Fz und Cz). Die Ag/AgCl-Ring-Elektroden wurden mittels „BrainCap“ (Falk-Minow Services, Herrsching-Breitbrunn, Deutschland), welche zu einem MRT-kompatiblen EEG-System, „BrainAmp-MR“ (Brain Products Co., München, Deutschland), gehört, aufgezeichnet. Die Elektrodenimpedanz wurde unter 7 kOhm gehalten. Zwei zusätzliche Elektroden wurden rechts infraorbital zur Aufzeichnung der vertikalen Augenbewegungen (EOG, Elektrokulogramm) angebracht und eine Elektrode zur Aufzeichnung des EKG am Rücken paravertebral. Die Daten wurden vom Verstärker (5 kHz Sampling-Rate, 250

Hz Lowpass-Filter, 10 Sek. Zeitkonstante) über ein Fiberglas-Kabel zum Computer geleitet, der außerhalb des Scanner-Raumes aufgebaut war.

Für die Funktions-Bilder wurde eine T2*-gewichtete Gradienten Echo-Planar-Imaging (EPI) Sequenz benutzt (TR = 2250 ms, TE = 45 ms, 30 Schichten, 64 x 64 Matrix, Schichtdicke = 3,5 mm, FOV = 200 mm, Flip angle = 90°, 540 Scans in 20 Minuten). Die ersten fünf Bilder zur Sicherstellung einer stabilen longitudinalen Magnetisierung wurden verworfen. Ein anatomisches MRT-Bild zur späteren Überlagerung mit dem EPI-Bild wurde mittels T1*-gewichteter dreidimensionaler MPR-Sequenz (1 mm Schichtdicke, 208 x 208 Matrix, 150 Schichten, FOV = 208 mm, TE = 3,6 ms, TR = 7,8 ms, Flip angle = 8°, NSA = 2) erstellt.

2.3. EEG-Bearbeitung

Das EEG wurde nach der Aufzeichnung mittels BrainVision Analyzer-1 Software (Brain Products, München) bearbeitet. Gradientenartefakte, die aus der elektromagnetischen Störung des EEG durch das statische und dynamische Magnetfeld des MRT entstanden, und EKG-Artefakte wurden mittels Average-Artefakt-Subtraktion reduziert (Allen et al. 1998, Allen et al. 2000). Im Fall eines Fortbestehens der EKG-Artefakte wurde die Independent-Component-Analyse (ICA) nach Srivastava et al. von 2005 angewendet (Srivastava et al. 2005). Nach der Artefakt-Korrektur wurden die Daten auf 250 Hz herunter getaktet (downsampled) und Tiefpass-gefiltert bei 75 Hz. Epilepsie-typische Potenziale (z. B. Spikes) wurden manuell durch zwei unabhängige erfahrene Neurophysiologen markiert. Abweichende Markierungen wurden besprochen und zu einem Konsens gebracht. Jeder Spike wurde mittels verschiedener Montagen geprüft: „Monopolar“, „Bipolar“, „Averaged“ und „Laplacian“. Die notwendigen Kriterien für einen Spike waren das Amplituden-Maximum, die Dauer (80 – 200 ms) und die Phasenumkehr. In der Gruppe 1 wurden, aufgrund der Auffassung einer generalisierten Epilepsie und aufgrund der inhomogenen Spike-Lokalisationen, alle Spikes unabhängig von der Lokalisation gruppiert. In der Gruppe 2 hatten alle Patienten nur eine Spike-Lokalisation.

Um die Aktivität von langsamen Wellen (Delta- und Theta-Wellen) zu charakterisieren, wurde die Spektralpower errechnet, im Speziellen die Delta-Power mit einem

Frequenzband von 0,5 – 4,0 Hz. Hierfür wurde das EEG in 2,25 Sekunden-Epochen gemäß der TR-Zeit unterteilt. Dadurch ergaben sich 540 Epochen. Um die Spektral-Power für jede Epoche zu ermitteln, wurde die 562-Punkt Hanning-windowed Fast Fourier Transformation angewendet. Da die hochamplitudigen langsamen Wellen in der Hypsarrhythmie in den Bereich der Delta-Wellen fallen (Kramer et al. 1997, Hrachovy & Frost 2003) und das häufigste Auftreten der Hypsarrhythmie im Bereich des Okzipitallappens beobachtet wird, wurde die Delta-Power von der Mitte der zwei okzipitalen EEG-Elektroden O1 und O2 abgeleitet.

Die markierten Spikes wurden als Ereignisse im Bezug zur Dauer der Messung ausgegeben und in eine Zeitreihe geschrieben. Die Delta-Power pro 2,25 Sek. wurde ebenfalls parametrisch in eine Zeitreihe gebracht. Beide Zeitreihen dienten der Auswertung in SPM2.

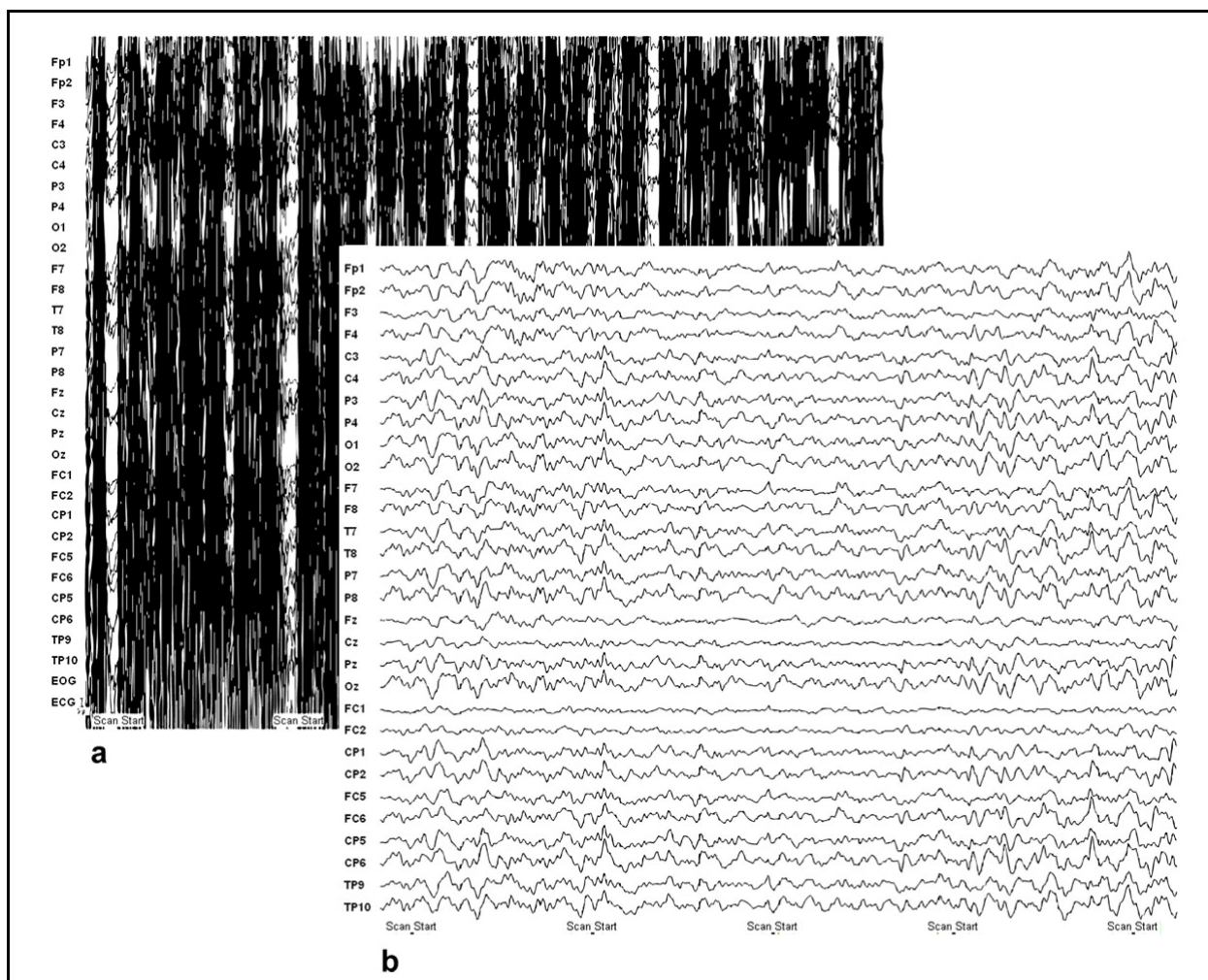
2.4. MRT-Verarbeitung

Die Analyse der Daten erfolgte mit der speziellen Software „SPM2“ (Wellcome Institute of Neurology am University College London, UK, www.fil.ion.ucl.ac.uk/spm). Alle 540 Bildfolgen wurden an das erste Bild angeglichen (realigned) und mittels 8-mm isotropischem Gauss-Kernel geglättet (smoothed). Karten der t -Statistik wurden mittels der Zeitreihen der im EEG markierten Spikes (Regressor 1) erstellt. Regressor 2 dient als parametrischer Modulator und ist die Summe der Delta-Power. Beide Regressoren wurden mittels canonical HRF berechnet. Als signifikante Ergebnisse wurden Voxel mit einem t -Wert $> 3,1$ definiert. In der Gruppenanalyse wurde entsprechend ein p -Wert von $< 0,05$, bei Anwendung der False Discovery Method (FDR), definiert. Die EEG-fMRT-Ergebnisse wurden unterschieden in positive (Aktivierungen) und negative (Deaktivierungen) Spike-assoziierte BOLD-Veränderungen. Die statistischen t -Karten wurden farbkodiert dargestellt und einem T1-gewichteten MRT-Bild aufgelagert.

Nach der einzelnen Analyse der Daten eines jeden Patienten, wurden angegliche („realigned“) Bilder von fünf Patienten aus der Gruppe 1 und fünf Patienten aus der Gruppe 2 (Patient 9, 10, 12, 13, 16) an ein Standard-EPI-Bild normalisiert und erneut geglättet. Aus jeder Gruppe wurden drei Patienten wegen schwerer Hirnläsionen ausgeschlossen. Eine Random-Effect-Analyse (two sample t -Test) wurde in der

Gruppenanalyse ausgeführt, um die Effekte der Gruppe 1 mit den Effekten aus der Gruppe 2 hinsichtlich der Parameter „Spike-assoziierte BOLD-Veränderungen“ und „Korrelation zwischen BOLD-Effekt und Delta-Power“ zu vergleichen. Der Grenzwert wurde als $t > 3,1$ definiert. Für alle Cluster, die eine signifikante Korrelation zu Spikes oder EEG-Delta-Power aufwiesen, wurde eine small volume correction (10 mm) durchgeführt. Ab $p < 0,05$ wurde ein Ergebnis als signifikant angesehen. Alle Daten wurden FDR-korrigiert. Die Daten wurden auf einem Standard-Gehirn, entwickelt im Montreal Neurological Institute (MNI), dargestellt.

Abbildung 2: Beispiel einer EEG-Artefaktkorrektur. **a** vor und **b** nach Entfernung des Gradientenartefaktes und der EKG-Artefakte sowie Downsampling und Tiefpass-Filterung



3. Ergebnisse

Die mittlere Spike-Anzahl betrug in der West-Syndrom-Gruppe $160,2 \pm 82,5 / 20$ min und in der Gruppe der fokalen Epilepsien $91,0 \pm 85,7$ (two-tailed t -Test: $t(14) = 1,64$; $p = 0,122$). Dabei waren die Spike-Lokalisationen in beiden Patientengruppen multifokal. In der West-Syndrom-Patientengruppe trat bei fünf Patienten u. a. ein okzipitaler Spike-Fokus auf, ebenfalls fünf Patienten hatten bilaterale Foci, vier Patienten laterale Foci. Zwischen den kryptogenen und symptomatischen Epilepsien gab es im Hinblick auf die Anzahl und Dauer der Epilepsie-typischen Potenziale und langsamen Wellen keine signifikanten Unterschiede. Zwei Patienten aus der Gruppe der fokalen Epilepsie zeigten symmetrische bilaterale Foci. Eine Generalisierung von Spikes und Sharp-Waves trat nicht auf.

Tabelle 2: Anzahl der Epilepsie-typischen Potenziale, Lokalisation der epileptischen EEG-Aktivität und maximale t -Werte der aktivierten Cluster (alle Daten sind FDR-korrigiert mit $p < 0,05$) bei Patienten mit Hypsarrhythmie (Patienten 1 – 8) und komplex-fokalen Krampfanfällen (Patienten 9 – 16)

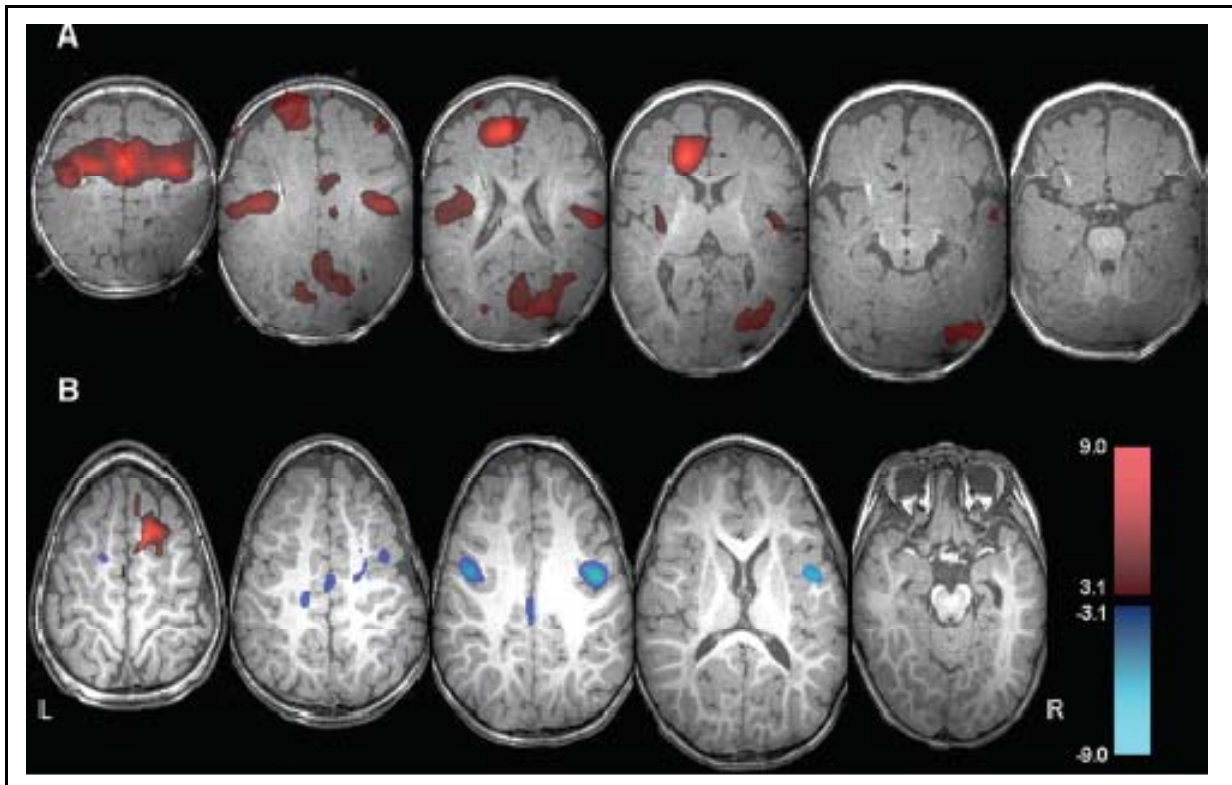
Patient	Spike-Anzahl	EEG ^a	Okzipitaler Kortex	Frontaler Kortex	Parietale und zentrale Areale	Temporaler Kortex
1	152	P-T-O: bil	6,21		7,12	
2	184	O-F: l, T-P: bil	5,16	4,91	6,27	5,28
3	92	P-T: bil	11,66	6,97	10,68	8,78
4	104	O-P-T: bil	9,34		11,56	
5	186	T-P-O: bil	8,32	8,21	8,94	
6	68	P-O: l	5,94		6,11	
7	332	P-T: r	6,73	7,35	7,29	
8	163	P-T: l	6,12		5,67	5,12
9	19	C: l			6,72	
10	102	F-T: bil			5,45	
11	288	F-C-T: l		6,65		
12	72	O-T: bil				5,67
13	84	F: r		7,56		
14	96	T: r				5,28
15	44	T-O: l		5,89		
16	23	T: l		6,12		

^a Für unilaterale EEG-Veränderungen: r = rechte Hemisphäre; l = linke Hemisphäre; für bilaterale EEG-Veränderungen: bil; Lokalisation der EEG-Veränderungen: C = zentral; F = frontal; O = okzipital; P = parietal; T = temporal

In der West-Syndrom-Gruppe waren bei allen Patienten im EEG in $> 70\%$ ein symmetrisches Muster langsamer Wellen mit diffuser asynchroner Aktivität während der

Messung aufgezeichnet. Die Amplituden-Varianz lag zwischen 150 und 500 μV . Vereinzelt wurde die Hypsarrhythmie durch normale Hintergrundaktivität unterbrochen.

Abbildung 3: Beispiele für „Aktivierungen“ (rot) und „Deaktivierungen“ (blau) bei einem Patienten mit West-Syndrom und Hypsarrhythmie (**A**, Patient 2) und bei einem Patienten mit komplex-fokalen Anfällen und rechts-frontalen Spikes (**B**, Patient 13). Als Grenzwert für die t -Karte wurde für $p = < 0,05$ festgelegt; alle Daten sind FDR-korrigiert.



3.1. Mit Epilepsie-typischen Potenzialen assoziierte BOLD-Veränderungen

Bei allen Patienten traten Spike-assoziierte BOLD-Veränderungen auf. Ebenfalls bei allen Patienten wurden positive BOLD-Effekte gemessen. 11 Patienten wiesen negative BOLD-Veränderungen auf.

In der West-Syndrom-Gruppe traten die stärksten Veränderungen des positiven BOLD-Effekts (Aktivierungen) im okzipitalen Kortex auf (korrigiertes $p = < 0,05$; mittlere Anzahl an Voxels in einem Cluster: 357 ± 191). Alle Patienten dieser Gruppe zeigten dabei Aktivierungen im okzipitalen Kortex, bei fünf Patienten war die okzipitale BOLD-Antwort unilateral. Zusätzliche nicht-okzipitale positive BOLD-Signal-Veränderungen konnten ebenfalls bei allen Patienten beobachtet werden. Die maximalen t -Werte aktivierter Voxel waren mit dem okzipitalen Kortex (maximaler t -Wert

bei Patient 3: 11,66) und der Parietal-Region sowie Zentral-Region (maximaler t-Wert Patient 4: 11,56) korreliert. Drei Patienten wiesen negative BOLD-Signale auf (Deaktivierungen). Dabei waren die Deaktivierungen vergleichsweise gering (korrigiertes $p = < 0,05$; mittlere Anzahl an Voxel in einem Cluster: 35 ± 28). Diese waren bei Patient 3 in links-frontalen kortikalen Arealen und bei Patient 4 und 5 in bilateral-parietalen kortikalen Arealen. Keiner der Patienten zeigte BOLD-Veränderungen in subkortikalen Strukturen.

In der Gruppe der Patienten mit fokalem Anfallsgeschehen zeigten alle Patienten Areale kortikaler Aktivierung, welche bei fünf Patienten mit den Regionen der epileptischen Aktivität korrelierten (korrigiertes $p = < 0,05$; mittlere Anzahl aktivierter Voxel in einem Cluster: $88,4 \pm 46,7$). Ebenfalls wurden bei allen Patienten kortikale Deaktivierungen gefunden (korrigiertes $p = < 0,05$; mittlere Anzahl an Voxel in einem Cluster: $115,2 \pm 57,9$), die bei vier der Patienten mit der Lokalisation der epileptischen Aktivität assoziiert waren. Bei den anderen Patienten lagen die Deaktivierungen außerhalb von Regionen epileptischer Aktivität. Keiner der Patienten aus dieser Gruppe wies in subkortikalen Strukturen Spike-assoziierte BOLD-Veränderungen auf.

Im Hinblick auf Spike-assoziierte BOLD-Veränderungen traten in der Gruppenanalyse keine signifikanten Unterschiede zwischen der Gruppe der West-Syndrom-Patienten und der Gruppe der fokalen Epilepsien auf.

3.2. Mit langsamen Wellen assoziierte BOLD-Veränderungen

In der Gruppe der Patienten mit Hypsarrhythmie war die Stärke der Delta-Aktivität mit dem BOLD-Effekt nur positiv korreliert. Das heißt, je stärker die Delta-Aktivität war, desto signifikanter wurde der BOLD-Effekt. Aktivierungen i.S. eines positiven BOLD-Effektes traten in Hirnstamm (mittlere Anzahl aktivierter Voxel: 36 ± 28) und Thalamus (mittlere Anzahl aktivierter Voxel: 98 ± 45) und bei 2 Patienten auch im Ncl. caudatus auf (mittlere Anzahl aktivierter Voxel: 31 ± 18). Darüber hinaus waren signifikant positive BOLD-Effekte auch in anderen kortikalen Regionen erkennbar, besonders im frontalen und parietalen Kortex (mittlere Anzahl aktivierter Voxel in einem Cluster: 587 ± 376).

Die Gruppe der Patienten mit fokalem Anfallsmuster wiesen trotz vorhandener Delta-aktivität, keine Korrelation zwischen Delta-Aktivität und BOLD-Effekt auf.

Tabelle 3: Maximale t -Werte, welche eine positive Korrelation zwischen BOLD-Signal und EEG-Delta-Aktivität bei Patienten mit Hypsarrhythmie zeigen.

Patient	Hirnstamm	Thalamus	Basalganglien	Kortikale Areale
1	11,8	11,6	9,8	11,2
2	11,3	10,3	6,7	12,2
3	4,7	4,5		5,3
4	8,4	7,9		9,4
5	10,3	9,5		9,2
6	8,1	6,5		8,6
7	9,3	5,7		10,6
8	3,9	3,5		5,7

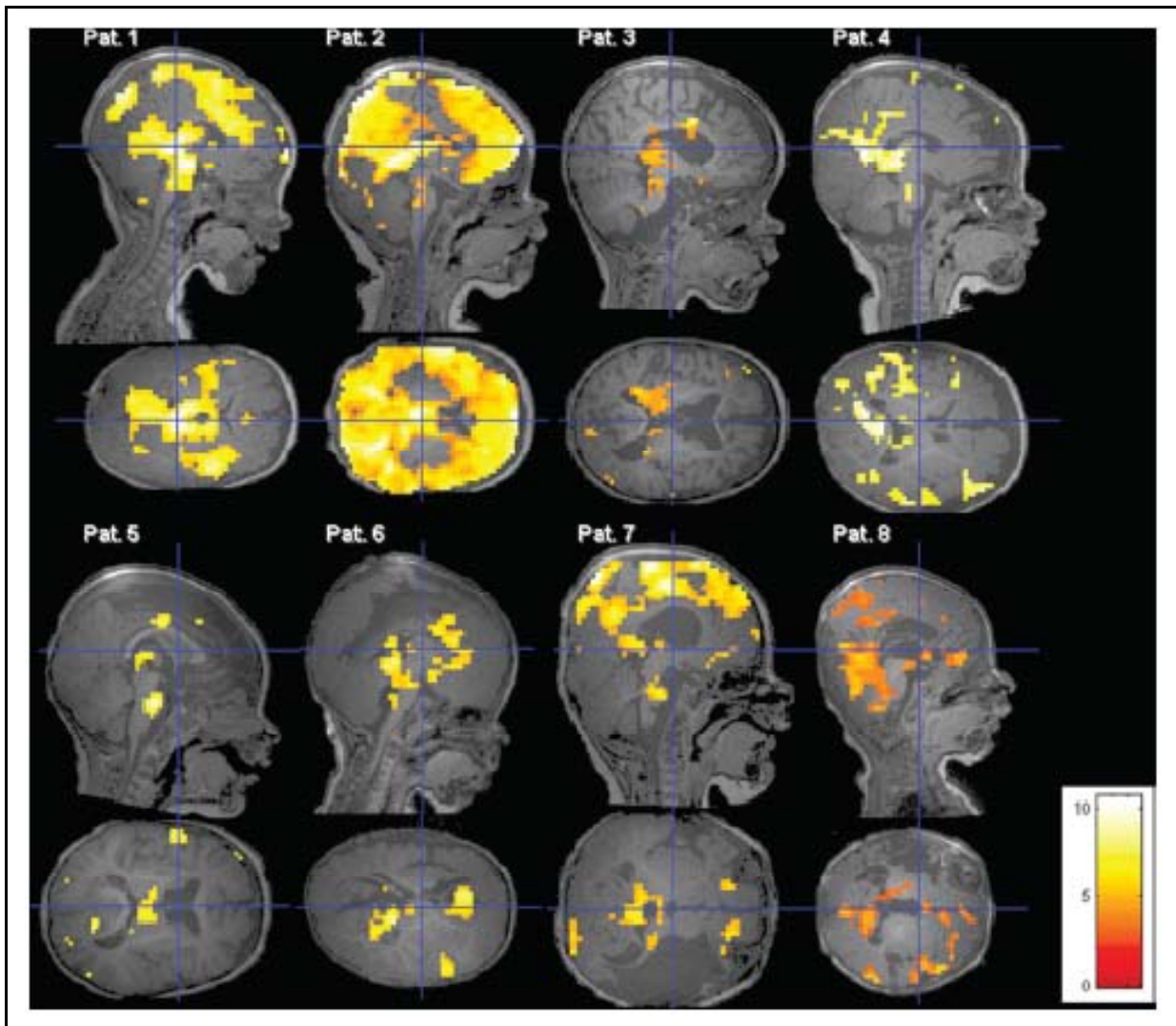
Alle t -Werte sind signifikant nach FDR-Korrektur mit Ausnahme von Patient 3 und 8. Deren Werte sind signifikant mit $p < 0,001$, unkorrigiert.

In der Gruppenanalyse traten signifikante Unterschiede hinsichtlich mit Delta-Aktivität assoziierter positiver BOLD-Effekte zwischen beiden Patientengruppen bilateral in Putamen und Hirnstamm auf: Die maximale Anzahl aktivierter Voxel betrug 423 und projizierte sich auf das rechte Putamen, das linke Putamen wies dagegen 76 aktivierte Voxel auf. Die Lokalisation des Hirnstamms korrelierte mit 46 aktivierten Voxel. Ohne FDR-Korrektur waren diese Ergebnisse auch im frontalen Kortex signifikant und zeigten eine tendenzielle Signifikanz nach Korrektur der Grenzwerte. D.h. der positive BOLD-Effekt war signifikant stärker in Putamen und Hirnstamm sowie tendenziell signifikant stärker im frontalen Kortex in der Gruppe der West-Syndrom-Patienten nachweisbar. Im Hinblick auf eine negative Korrelation gibt es keine Unterschiede zwischen den Gruppen.

Tabelle 4: Ergebnisse der Second-Level-Gruppenanalyse zur Korrelation zwischen BOLD-Signal und Delta-Power (MNI-Koordinaten, t -Wert, Anzahl aktivierter Voxel und p -Werte nach FDR-Korrektur.

	X	Y	Z	t -Wert	Voxel	p
Putamen						
<i>rechts</i>	18	-2	0	6,35	423	0,04
<i>links</i>	-20	2	8	5,42	76	0,05
Hirnstamm	-8	-16	-20	5,44	46	0,05
Frontaler Kortex						
<i>rechts</i>	18	44	8	5,14	120	0,08
<i>links</i>	-24	24	-14	4,70	42	0,14

Abbildung 4: Voxel mit signifikanter Korrelation zwischen BOLD-Signal und EEG-Delta-Power (μV^2) bei Patienten mit Hypsarrhythmie ($p < 0,05$ FDR-korrigiert; bei Patient 3 und Patient 8: $p < 0,001$, nicht korrigiert). Bei hohen Grenzwerten zeigten 6 Patienten eine positive Korrelation im Hirnstamm, Thalamus und anderen kortikalen Arealen, bei 2 Patienten (Patient 3 und 8) war dies bei niedrigem Grenzwert ebenfalls ersichtlich.



4. Diskussion

In früheren Studien wurde die Methode des EEG-fMRT neben anderen Anwendungsgebieten auch in der Untersuchung verschiedener Epilepsie-Syndrome erfolgreich eingesetzt (Gotman et al. 2006). Dabei konnte gezeigt werden, dass die Lokalisation des BOLD-Kontrastes signifikant mit dem epileptischen Fokus korrelierte (Archer et al. 2003, Boor et al. 2003, Aghakhani et al. 2004, Federico et al. 2005, Aghakhani et al. 2006, Kobayashi et al. 2006b, Salek-Haddadi et al. 2006, Boor et al. 2007, Lengler et al. 2007). Zudem wurde diese Methode in der Untersuchung verschiedener EEG-Rhythmen eingesetzt, z.B. für das Alpha-Band (Goncalves et al. 2006, Laufs et al. 2006), das Delta-Band (Makiranta et al. 2004), Theta-Band (Mizuhara et al. 2004) und Beta-Band (Parkes et al. 2006). Diese Methode bietet also die Möglichkeit, Effekte einerseits ausgehend von Epilepsie-typischen Potenzialen und andererseits hervorgerufen durch hochamplitudige langsame Wellen innerhalb der Hypsarrhythmie, getrennt voneinander zu untersuchen.

Die Hypsarrhythmie tritt als EEG-Muster charakteristischerweise beim West-Syndrom auf. Dabei gibt es neben der klassischen Hypsarrhythmie variante Hypsarrhythmien, die sich in der Quantität hinsichtlich des Auftretens von Spikes und Sharp-Waves und Amplitude bzw. Symmetrie der hochamplitudigen langsamen Wellen unterscheiden (Gibbs & Gibbs 1952, Hrachovy & Frost 2003). Da in manchen Fällen die Hypsarrhythmie nur durch langsame Wellen oder lediglich vereinzelte Spikes und Sharp-Waves in Verbindung mit langsamen Wellen repräsentiert ist, wurde von einigen Autoren die Hypothese aufgestellt, dass im Speziellen die langsamen hochamplitudigen Wellen die Hypsarrhythmie darstellen (Alva-Moncayo et al. 2002, Hrachovy & Frost 2003). Des Weiteren sollen sie eine pathologische Aktivierbarkeit des Gehirns wiedergeben und dadurch mit der Generierung der BNS-Anfälle in Verbindung stehen (Fusco & Vigevano 1993, Kobayashi et al. 2005). Gestützt wird die Hypothese durch die Beobachtung, dass interiktale Hypsarrhythmien mit vorwiegend langsamer Hintergrundaktivität, eine ungünstige Prognose aufweisen (Kramer et al. 1997). Dagegen steht die Beobachtung, dass Epilepsie-typische Potenziale innerhalb der iktalen Hypsarrhythmie ebenfalls einen Einfluss auf den epileptischen Anfall haben, jedoch mit der Einschränkung, dass das klinische Anfallsbild manchmal vom epileptischen Fokus abweicht (Kellaway et al. 1979). Ebenfalls gibt es Hinweise, dass gerade Epilepsie-typische Potenziale für die Entwicklung neuropsychologischer

Defizite bei Patienten mit West-Syndrom verantwortlich sind und somit ebenfalls einen Einfluss auf die Prognose haben (Jambaque et al. 1993). In dieser Arbeit wurde untersucht, welche Hirnstrukturen mit den beiden unterschiedlichen EEG-Mustern der Hypsarrhythmie assoziiert sind.

Auf Epilepsie-typische Potenziale hin untersucht, zeigten alle Patienten, d.h. sowohl Patienten mit fokaler Epilepsie, als auch West-Syndrom-Patienten, kortikale BOLD-Veränderungen. Dies ist ein klassischer Befund aus PET-Studien, die wiederholt kortikale Hypometabolisierungen beim West-Syndrom nachweisen konnten (Chugani et al. 1990, Chiron et al. 1993, Metsahonkala et al. 2002). Diese Metabolisierungsstörungen waren in diesen Untersuchungen nicht notwendigerweise mit einer symptomatischen Epilepsie-Form assoziiert (Chugani et al. 1992). Es konnte jedoch gezeigt werden, dass nach Resektion dieses Bereiches im Resektionspräparat Strukturschäden nachgewiesen werden konnten und die Patienten postoperativ anfallsfrei waren (Chugani et al. 1990). In dieser Dissertation hatte die Gruppe der West-Syndrom-Patienten jedoch insgesamt mehr kortikale Aktivierungen, als die Gruppe der fokalen Epilepsien. Auffällig ist zudem, dass alle West-Syndrom-Patienten Aktivierungen im okzipitalen Kortex aufwiesen, obwohl drei der Patienten keinen entsprechenden posterioren Spike-Fokus im EEG hatten.

Die besondere Beteiligung des okzipitalen Kortex am West-Syndrom wurde schon länger vermutet und konnte auch in PET-Studien nachgewiesen werden. Zum einen zeigen klinische Beobachtungen eine verminderte visuelle Kontaktaufnahme und elektrophysiologische Tests mittels visuell evozierter Potenziale (VEP) eine Störung der visuellen Wahrnehmung. Diese Phänomene können schon in den ersten Wochen oder bereits vor Beginn der BNS-Anfälle auftreten und sind mit einer ungünstigen Prognose belegt (Guzzetta et al. 2002, Roger et al. 2005). Zum anderen konnte auch in PET-Studien an West-Syndrom-Patienten regelmäßig eine okzipitale Hypometabolisierung nachgewiesen werden (Wenzel 1987, Guzzetta et al. 2002, Metsahonkala et al. 2002, Rando et al. 2004). Dabei scheint der veränderte Glukose-Metabolismus im okzipitalen Kortex unabhängig von der Klassifikation des West-Syndroms aufzutreten und zudem eine vorübergehende Erscheinung zu sein, die auch unabhängig von einer strukturellen Läsion auftreten kann (Metsahonkala et al. 2002). Auch bei den in dieser Arbeit untersuchten Kindern konnten im 3 Tesla-MRT keine Läsionen im okzipitalen Kortex nachgewiesen werden. Gleichwohl fehlen ent-

sprechende PET- oder SPECT-Untersuchungen. Daraus schlossen einige Autoren, dass der primäre Herd, der für die BNS-Anfälle verantwortlich ist, im Kortex und im Speziellen im okzipitalen Kortex liegen könnte (Juhasz et al. 2001, Metsahonkala et al. 2002, Aghakhani et al. 2004).

Okzipitale Aktivierungen wurden ebenfalls in Studien mit Okzipitallappen-Epilepsie nachgewiesen und man führte dies auf den epileptischen Fokus zurück (Leal et al. 2006). Dagegen waren in dieser Untersuchung lediglich 5 der 8 Patienten mit West-Syndrom von einem okzipitalen epileptischen Fokus betroffen und zeigten trotzdem in allen Fällen Aktivierungen in diesem Bereich. Damit können die Befunde früherer Studien durch diese Arbeit bestätigt werden. Dies lässt vermuten, dass der okzipitale Kortex auch unabhängig vom epileptischen Fokus schon deshalb eine wesentliche Funktion im Rahmen des Krankheitsbildes einnimmt, da dieser Befund unabhängig von der Ätiologie (kryptogen oder symptomatisch) nachzuweisen war.

Neben Aktivierungen traten auch Deaktivierungen auf. Der negative BOLD-Effekt wurde in vorangegangenen Studien beschrieben als ein Ausdruck von neuronaler Deaktivierung. Dabei gehen manche Autoren davon aus, dass synaptische Inhibition in der Summe zu einer regional messbaren verminderten Metabolisierungsrate führt, die sich im Sinne einer negativen hämodynamischen Antwortfunktion, als negativer BOLD-Effekt und damit als Deaktivierung darstellt (Shmuel et al. 2006, Huettel et al. 2009).

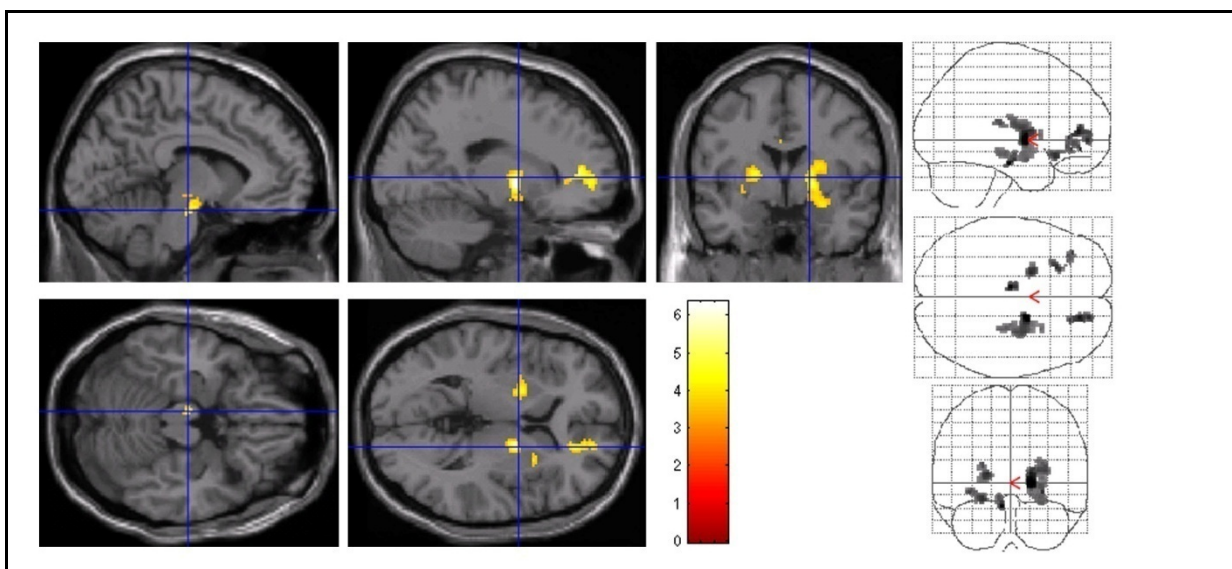
Wie in vielen vorangegangenen Studien, konnte auch in dieser Untersuchung bei 11 Patienten ein signifikant negativer BOLD-Effekt nachgewiesen werden (Aghakhani et al. 2004, Federico et al. 2005, Aghakhani et al. 2006, Kobayashi et al. 2006a, Kobayashi et al. 2006b, Salek-Haddadi et al. 2006). Dabei unterschieden sich die Gruppen dahingehend, dass nur die fokale Epilepsie in allen Fällen mit Deaktivierungen assoziiert war und in der Hälfte der Fälle mit dem Spike-Fokus übereinstimmte. Bei den West-Syndrom-Patienten zeigten lediglich 3 Patienten Deaktivierungen, die auch nicht mit einem epileptischen Fokus übereinstimmten. Jedoch konnten Deaktivierungen bei keinem der untersuchten Kinder in subkortikalen Strukturen nachgewiesen werden.

Eine mögliche Erklärung dafür, dass in der Gruppe der Patienten mit fokaler Epilepsie Deaktivierungen ausgeprägter und häufiger auftraten, könnte sein, dass die

Deaktivierung im Speziellen die Refraktärphase in der Folge auf ein Epilepsie-typisches Potenzial darstellt (Kobayashi et al. 2006a). Dass die Gruppe der Hypsarrhythmie weniger Deaktivierungen zeigt, kann entsprechend durch das Fehlen der repolarisierenden Slow-Wave erklärt werden.

Waren Epilepsie-typische Potenziale bei beiden Patientengruppen mit kortikalen BOLD-Veränderungen verbunden, so hatten hochamplitudige langsame Wellen in der Gruppe der West-Syndrom-Patienten neben Aktivierungen im Bereich kortikaler Strukturen auch zusätzliche Aktivierungen in subkortikalen Strukturen zur Folge. Signifikante Aktivierungen fanden sich bei allen West-Syndrom-Patienten im Thalamus und Hirnstamm, bei zwei Patienten auch bilateral im Ncl. caudatus. In der Gruppenanalyse, in welcher die Ergebnisse zwischen den Gruppen mit und ohne Hypsarrhythmie verglichen wurden, waren ebenfalls signifikante Aktivierungen bei den Patienten mit West-Syndrom in den Bereichen des Putamen (bilateral, rechts>links) und des Hirnstamms (unilateral) sowie im Bereich des frontalen Kortex (bilateral, rechts>links) nachweisbar.

Abbildung 5: Resultate der second-level Gruppenanalyse. Aktivierte Voxel zeigen den Unterschied zwischen Patienten mit Hypsarrhythmie und Patienten mit komplex-fokalen Anfällen im Hinblick auf die Korrelation zwischen BOLD-Signal und Delta-Power (μV^2). Voxel zeigen an: je höher die Delta-Power, desto höher das BOLD-Signal ($p < 0,05$, FDR-korrigiert).



Damit stimmen diese Ergebnisse mit PET-Studien überein, in denen nicht nur kortikale, sondern auch subkortikal veränderte Metabolisierungsraten bei Patienten mit West-Syndrom auftraten (Chugani et al. 1992, Hrachovy & Frost 2003). Dabei kon-

nte, wie in dieser Dissertation im Putamen, in den Ncll. lentiformes (zum Putamen gehörig) unabhängig von bilateralen oder fokalen Läsionen und unabhängig von symptomatischer oder kryptogener Epilepsie, symmetrisch eine erhöhte Metabolisierungsrate für Glukose nachgewiesen werden. Die bilaterale Beteiligung von Basalganglien an der Generierung eines BNS-Anfalls könnte eine Erklärung für das häufig symmetrische Auftreten der BNS-Anfälle bei fokalen Läsionen sein (Chugani et al. 1992).

Darüber hinaus decken sich die in dieser Dissertation gemessenen Aktivierungen im Hirnstamm mit der Hypothese, dass der Hirnstamm an der Generierung der BNS-Anfälle beteiligt ist. Auf der Grundlage klinischer Beobachtungen der zumeist symmetrischen BNS-Anfälle, der charakteristischen EEG-Muster und atypischer Muster im Schlaf-EEG, wurde von Frost et al. formuliert, dass das BNS-Anfallsmuster durch fehlgeleitete deszendierende Bahnsysteme unterstützt wird, indem hemmende Einflüsse auf spinale Reflexe unterdrückt werden und es dadurch zu einer überschießenden, symmetrischen, reflexartigen Kontraktion aller Muskelgruppen kommt (Frost & Hrachovy 2003). Gleichzeitig wurde postuliert, dass ascendierende Bahnen vom Hirnstamm das typische Muster der Hypsarrhythmie im Kortex generieren (Juhasz et al. 2001, Frost & Hrachovy 2005). Juhasz et al. sehen in Bahnsystemen zwischen Raphe-Kernen und Striatum, bzw. deszendierenden spinalen Bahnsystemen einen möglichen Verstärker für pathologische Entladungen, die in einer Generalisierung mit dem typischen BNS-Anfallsmuster münden (Juhasz et al. 2001). Durch diese These könnte auch das Phänomen erklärt werden, dass sehr unterschiedliche Schädigungen des Gehirns zu einem identischen BNS-Anfallsmuster führen und zugleich ein charakteristisches EEG-Muster generieren (Frost & Hrachovy 2005).

Wenn tatsächlich spinale Bahnen und der Hirnstamm sowie Basalganglien an der Genese der Hypsarrhythmie und der BNS-Anfälle beteiligt sind, dann gibt diese Untersuchung einen Hinweis darauf, dass am ehesten die hochamplitudigen langsamen Wellen und weniger die Epilepsie-typischen Potenziale mit den pathogenetischen Mechanismen des West-Syndroms in Verbindung stehen.

Kritisch anzumerken ist, dass der BOLD-Effekt auch durch andere Faktoren beeinflusst sein kann. Dabei scheint sich das Alter der Patienten auf die Häufigkeit des auftretenden negativen BOLD-Effektes auszuwirken. So wurde der negative BOLD-Effekt bei Kindern häufiger beobachtet, als bei Erwachsenen (Jacobs et al. 2007,

Jacobs et al. 2008). Zudem gibt es Hinweise darauf, dass der Schlaf entscheidend den negativen BOLD-Effekt verstärkt (Born et al. 2002, Czisch et al. 2004, Moehring et al. 2008). Auch Medikamente können Einfluss auf den BOLD-Effekt nehmen, jedoch fehlen Untersuchungen zu Chloralhydrat, wie es bei der Sedierung dieser Kinder eingesetzt wurde (Born et al. 1998, Yamada et al. 2000, Altman & Bernal 2001, Jokeit et al. 2001, Czisch et al. 2004, Bell et al. 2005). Trotzdem kann man annehmen, dass auch Chloralhydrat Auswirkungen haben könnte und bei der Betrachtung der Ergebnisse, besonders des negativen BOLD-Effektes, berücksichtigt werden muss. Dennoch konnte gezeigt werden, dass die Methode der simultanen Datengewinnung mittels EEG und funktionellem MRT eine hilfreiche Ergänzung zur Detektion pathologischer neuronaler Aktivität darstellt und für die klinische Diagnostik auch bei sehr jungen Kindern eingesetzt werden kann.

Diese Dissertation entstand auf der Grundlage der zum Zeitpunkt der Untersuchung zu akquirierenden Patienten, so dass eine Überprüfung der Ergebnisse anhand größerer Fallzahlen sinnvoll erscheint. Auch ein Vergleich zwischen West-Syndrom-Patienten und anderen Enzephalopathien mit hochamplitudigen langsamen Wellen würde Hinweise auf deren Spezifität geben. Hieran könnten in Zukunft weitere Studien anknüpfen.

Aus dieser Dissertation entstand folgende Publikation:

Siniatchkin M, Baalen A, Jacobs J, Moeller F, Moehring J, Boor R, Wolff S, Jansen O, Stephani U (2007) „Different neuronal networks are associated with spikes and slow activity in hypsarrhythmia. *Epilepsia*” 48(12):2312-2321

5. Zusammenfassung

Das West-Syndrom ist eine epileptische Enzephalopathie des Säuglings- und Kleinkindalters, die in den meisten Fällen mit einem bilateralen, reflexartigen Anfallsereignis assoziiert ist, welches man aufgrund des charakteristischen Anfallsbildes als Blitz-Nick-Salaam-Anfall (BNS-Anfall) bezeichnet. Im Elektroenzephalogramm (EEG) sind charakteristische Merkmale ableitbar mit einem generalisierten, chaotischen Muster aus hochamplitudigen langsamen Wellen und in unregelmäßiger Häufigkeit auftretenden eingestreuten Epilepsie-typischen Potenzialen in Form von Spikes und Sharp-Waves. Dieses EEG-Muster wird als Hypsarrhythmie bezeichnet. Regelmäßig ist das West-Syndrom von einer psychomotorischen Retardierung begleitet. Auch wenn die Erkrankung als selbstlimitierend gilt und es in den meisten Fällen bis zum 5. Lj. zu einem Sistieren der epileptischen Anfälle und des charakteristischen EEG-Musters kommt, so ist die Prognose durch einen häufigen Übergang in eine andere Epilepsie getrübt, die dann oft therapieresistent bleibt. Über die Ursache der Epilepsie gibt es sich widersprechende Angaben, jedoch geht das Krankheitsbild zumeist mit strukturellen Hirnschäden unterschiedlichster Art einher, woraus sich die hohe Letalität von 20% erklärt.

In dieser Dissertation sollte mittels simultaner Aufzeichnung von EEG und funktionseller Magnetresonanztomographie (EEG-fMRT) untersucht werden, welche Hirnstrukturen zum einen mit den hochamplitudigen langsamen Wellen und zum anderen mit den Epilepsie-typischen Potenzialen im Rahmen der Hypsarrhythmie assoziiert sind. Hierfür wurden acht Patienten mit West-Syndrom und acht Patienten mit fokaler Epilepsie mittels EEG-fMRT untersucht.

Es konnte gezeigt werden, dass alle Patienten kortikale Aktivierungen aufwiesen, die mit Epilepsie-typischen Potenzialen verbunden waren, jedoch bei West-Syndrom-Patienten in allen Fällen eine besondere Beteiligung des okzipitalen Kortex bestand. Langsame Wellen waren hingegen nur bei West-Syndrom-Patienten auch mit subkortikalen Strukturen wie Thalamus, Putamen und Hirnstamm assoziiert. Daraus kann geschlossen werden, dass insbesondere hochamplitudige langsame Wellen im Rahmen der Hypsarrhythmie mit subkortikalen neuronalen Netzwerken verknüpft sind und den wesentlichen Bestandteil der Hypsarrhythmie darstellen könnten.

6. Referenzen

- Aghakhani Y, Bagshaw AP, Benar CG, Hawco C, Andermann F, Dubeau F, Gotman J (2004) fMRI activation during spike and wave discharges in idiopathic generalized epilepsy. *Brain* 127:1127-1144
- Aghakhani Y, Kobayashi E, Bagshaw AP, Hawco C, Benar CG, Dubeau F, Gotman J (2006) Cortical and thalamic fMRI responses in partial epilepsy with focal and bilateral synchronous spikes. *Clin Neurophysiol* 117:177-191
- Allen PJ, Josephs O, Turner R (2000) A method for removing imaging artifact from continuous EEG recorded during functional MRI. *Neuroimage* 12:230-239
- Allen PJ, Polizzi G, Krakow K, Fish DR, Lemieux L (1998) Identification of EEG events in the MR scanner: the problem of pulse artifact and a method for its subtraction. *Neuroimage* 8:229-239
- Altman NR, Bernal B (2001) Brain activation in sedated children: auditory and visual functional MR imaging. *Radiology* 221:56-63
- Alva-Moncayo E, Diaz-Leal MC, Olmos-Garcia De Alba G (2002) Electroencephalographic discoveries in children with infantile massive spasms in Mexico. *Rev Neurol* 34:928-932
- Archer JS, Briellman RS, Abbott DF, Syngienotis A, Wellard RM, Jackson GD (2003) Benign epilepsy with centro-temporal spikes: spike triggered fMRI shows somato-sensory cortex activity. *Epilepsia* 44:200-204
- Bell EC, Willson MC, Wilman AH, Dave S, Silverstone PH (2005) Differential effects of chronic lithium and valproate on brain activation in healthy volunteers. *Hum Psychopharmacol* 20:415-424
- Boor R, Jacobs J, Hinzmann A, Bauermann T, Scherg M, Boor S, Vucurevic G, Pfeleiderer C, Kutschke G, Stoeter P (2007) Combined spike-related functional MRI and multiple source analysis in the non-invasive spike localization of benign rolandic epilepsy. *Clin Neurophysiol* 118:901-909
- Boor S, Vucurevic G, Pfeleiderer C, Stoeter P, Kutschke G, Boor R (2003) EEG-related functional MRI in benign childhood epilepsy with centrottemporal spikes. *Epilepsia* 44:688-692
- Born AP, Law I, Lund TE, Rostrup E, Hanson LG, Wildschiodtz G, Lou HC, Paulson OB (2002) Cortical deactivation induced by visual stimulation in human slow-wave sleep. *Neuroimage* 17:1325-1335

- Born P, Leth H, Miranda MJ, Rostrup E, Stensgaard A, Peitersen B, Larsson HB, Lou HC (1998) Visual activation in infants and young children studied by functional magnetic resonance imaging. *Pediatr Res* 44:578-583
- Chiron C, Dulac O, Bulteau C, Nuttin C, Depas G, Raynaud C, Syrota A (1993) Study of regional cerebral blood flow in West syndrome. *Epilepsia* 34:707-715
- Chugani HT, Conti JR (1996) Etiologic classification of infantile spasms in 140 cases: role of positron emission tomography. *J Child Neurol* 11:44-48
- Chugani HT, Shewmon DA, Sankar R, Chen BC, Phelps ME (1992) Infantile spasms: II. Lenticular nuclei and brain stem activation on positron emission tomography. *Ann Neurol* 31:212-219
- Chugani HT, Shields WD, Shewmon DA, Olson DM, Phelps ME, Peacock WJ (1990) Infantile spasms: I. PET identifies focal cortical dysgenesis in cryptogenic cases for surgical treatment. *Ann Neurol* 27:406-413
- Czisch M, Wehrle R, Kaufmann C, Wetter TC, Holsboer F, Pollmacher T, Auer DP (2004) Functional MRI during sleep: BOLD signal decreases and their electrophysiological correlates. *Eur J Neurosci* 20:566-574
- De Tiege X, Baleriaux D, Van Bogaert P (2007) Addendum: contribution of magnetoencephalography to presurgical work-up of pharmacoresistant epilepsy. *Jbr-Btr* 90:247
- Dulac O (2001) What is West syndrome? *Brain Dev* 23:447-452
- Dulac O, Plouin P, Jambaque I (1993) Predicting favorable outcome in idiopathic West syndrome. *Epilepsia* 34:747-756
- Federico P, Archer JS, Abbott DF, Jackson GD (2005) Cortical/subcortical BOLD changes associated with epileptic discharges: an EEG-fMRI study at 3 T. *Neurology* 64:1125-1130
- Friston K, Ashburner JT, Kiebel SJ, Nichols TE, Penny WD (2008) *Statistical Parametric Mapping - The Analysis of Functional Brain Images*, Vol. Academic Press
- Frost JD, Jr., Hrachovy RA (2003) *Infantile spasms*, Vol. Springer Verlag
- Frost JD, Jr., Hrachovy RA (2005) Pathogenesis of infantile spasms: a model based on developmental desynchronization. *J Clin Neurophysiol* 22:25-36
- Fusco L, Vigevano F (1993) Ictal clinical electroencephalographic findings of spasms in West syndrome. *Epilepsia* 34:671-678

- Gastaut H, Remond A (1952) [Electroencephalographic study of myoclonia.]. *Rev Neurol (Paris)* 86:596-609; disc 651-598
- Gibbs FA, Gibbs EL (1952) *Atlas of Electroencephalography, Vol 2*. Addison-Wesley Publishing Company
- Goncalves SI, de Munck JC, Pouwels PJ, Schoonhoven R, Kuijer JP, Maurits NM, Hoogduin JM, Van Someren EJ, Heethaar RM, Lopes da Silva FH (2006) Correlating the alpha rhythm to BOLD using simultaneous EEG/fMRI: inter-subject variability. *Neuroimage* 30:203-213
- Gotman J, Kobayashi E, Bagshaw AP, Benar CG, Dubeau F (2006) Combining EEG and fMRI: a multimodal tool for epilepsy research. *J Magn Reson Imaging* 23:906-920
- Guzzetta F, Frisone MF, Ricci D, Rando T, Guzzetta A (2002) Development of visual attention in West syndrome. *Epilepsia* 43:757-763
- Hrachovy RA, Frost JD, Jr. (2003) Infantile epileptic encephalopathy with hypsarrhythmia (infantile spasms/West syndrome). *J Clin Neurophysiol* 20:408-425
- Hrachovy RA, Frost JD, Jr., Kellaway P (1981) Sleep characteristics in infantile spasms. *Neurology* 31:688-693
- Hrachovy RA, Frost JD, Jr., Kellaway P (1984) Hypsarrhythmia: variations on the theme. *Epilepsia* 25:317-325
- Hrachovy RA, Glaze DG, Frost JD, Jr. (1991) A retrospective study of spontaneous remission and long-term outcome in patients with infantile spasms. *Epilepsia* 32:212-214
- Huettel SA, Song AW, McCarthy G (2009) *Functional Magnetic Resonance Imaging, Vol. Sinauer Associates Inc.*
- Jacobs J, Kobayashi E, Boor R, Muhle H, Stephan W, Hawco C, Dubeau F, Jansen O, Stephani U, Gotman J, Siniatchkin M (2007) Hemodynamic responses to interictal epileptiform discharges in children with symptomatic epilepsy. *Epilepsia* 48:2068-2078
- Jacobs J, Rohr A, Moeller F, Boor R, Kobayashi E, LeVan Meng P, Stephani U, Gotman J, Siniatchkin M (2008) Evaluation of epileptogenic networks in children with tuberous sclerosis complex using EEG-fMRI. *Epilepsia* 49:816-825
- Jambaque I, Chiron C, Dulac O, Raynaud C, Syrota P (1993) Visual inattention in West syndrome: a neuropsychological and neurofunctional imaging study. *Epilepsia* 34:692-700

- Jokeit H, Okujava M, Woermann FG (2001) Carbamazepine reduces memory induced activation of mesial temporal lobe structures: a pharmacological fMRI-study. *BMC Neurol* 1:6
- Juhasz C, Chugani HT, Muzik O, Chugani DC (2001) Neuroradiological assessment of brain structure and function and its implication in the pathogenesis of West syndrome. *Brain Dev* 23:488-495
- Kellaway P, Hrachovy RA, Frost JD, Jr., Zion T (1979) Precise characterization and quantification of infantile spasms. *Ann Neurol* 6:214-218
- Kobayashi E, Bagshaw AP, Gotman J, Dubeau F (2007) Metabolic correlates of epileptic spikes in cerebral cavernous angiomas. *Epilepsy Res* 73:98-103
- Kobayashi E, Bagshaw AP, Grova C, Dubeau F, Gotman J (2006a) Negative BOLD responses to epileptic spikes. *Hum Brain Mapp* 27:488-497
- Kobayashi E, Bagshaw AP, Grova C, Gotman J, Dubeau F (2006b) Grey matter heterotopia: what EEG-fMRI can tell us about epileptogenicity of neuronal migration disorders. *Brain* 129:366-374
- Kobayashi K, Oka M, Inoue T, Ogino T, Yoshinaga H, Ohtsuka Y (2005) Characteristics of slow waves on EEG associated with epileptic spasms. *Epilepsia* 46:1098-1105
- Kramer U, Sue WC, Mikati MA (1997) Hypsarrhythmia: frequency of variant patterns and correlation with etiology and outcome. *Neurology* 48:197-203
- Labate A, Briellmann RS, Abbott DF, Waites AB, Jackson GD (2005) Typical childhood absence seizures are associated with thalamic activation. *Epileptic Disord* 7:373-377
- Laufs H, Duncan JS (2007) Electroencephalography/functional MRI in human epilepsy: what it currently can and cannot do. *Curr Opin Neurol* 20:417-423
- Laufs H, Holt JL, Elfont R, Krams M, Paul JS, Krakow K, Kleinschmidt A (2006) Where the BOLD signal goes when alpha EEG leaves. *Neuroimage* 31:1408-1418
- Laufs H, Hamandi K, Walker MC, Scott C, Smith S, Duncan JS, Lemieux L (2006b) EEG-fMRI mapping of asymmetrical delta activity in a patient with refractory epilepsy is concordant with the epileptogenic region determined by intracranial EEG. *Magn Reson Imaging* 24(4):367-371
- Leal A, Dias A, Vieira JP, Secca M, Jordao C (2006) The BOLD effect of interictal spike activity in childhood occipital lobe epilepsy. *Epilepsia* 47:1536-1542

- Leal AJ, Nunes S, Martins A, Secca MF, Jordao C (2007) Brain mapping of epileptic activity in a case of idiopathic occipital lobe epilepsy (Panayiotopoulos syndrome). *Epilepsia* 48:1179-1183
- Lengler U, Kafadar I, Neubauer BA, Krakow K (2007) fMRI correlates of interictal epileptic activity in patients with idiopathic benign focal epilepsy of childhood. A simultaneous EEG-functional MRI study. *Epilepsy Res* 75:29-38
- Lennox WG, Davis JP (1950) Clinical correlates of the fast and the slow spike-wave electroencephalogram. *Pediatrics* 5:626-644
- Luthvigsson P, Olafsson E, Sigurthardottir S, Hauser WA (1994) Epidemiologic features of infantile spasms in Iceland. *Epilepsia* 35:802-805
- Makiranta MJ, Ruohonen J, Suominen K, Sonkajarvi E, Salomaki T, Kiviniemi V, Seppanen T, Alahuhta S, Jantti V, Tervonen O (2004) BOLD-contrast functional MRI signal changes related to intermittent rhythmic delta activity in EEG during voluntary hyperventilation-simultaneous EEG and fMRI study. *Neuroimage* 22:222-231
- Metsahonkala L, Gaily E, Rantala H, Salmi E, Valanne L, Aarimaa T, Liukkonen E, Holopainen I, Granstrom ML, Erkinjuntti M, Gronroos T, Sillanpaa M (2002) Focal and global cortical hypometabolism in patients with newly diagnosed infantile spasms. *Neurology* 58:1646-1651
- Mizuhara H, Wang LQ, Kobayashi K, Yamaguchi Y (2004) A long-range cortical network emerging with theta oscillation in a mental task. *Neuroreport* 15:1233-1238
- Moehring J, Moeller F, Jacobs J, Wolff S, Boor R, Jansen O, Stephani U, Siniatchkin M (2008) Non-REM sleep influences results of fMRI studies in epilepsy. *Neurosci Lett* 443:61-66
- Moeller F, Siebner HR, Wolff S, Muhle H, Boor R, Granert O, Jansen O, Stephani U, Siniatchkin M (2008a) Changes in activity of striato-thalamo-cortical network precede generalized spike wave discharges. *Neuroimage* 39:1839-1849
- Moeller F, Siebner HR, Wolff S, Muhle H, Granert O, Jansen O, Stephani U, Siniatchkin M (2008b) Simultaneous EEG-fMRI in drug-naive children with newly diagnosed absence epilepsy. *Epilepsia* 49:1510-1519
- Parkes LM, Bastiaansen MC, Norris DG (2006) Combining EEG and fMRI to investigate the post-movement beta rebound. *Neuroimage* 29:685-696
- Primec ZR, Kopac S, Neubauer D (2002) Epidemiologic features of infantile spasms in Slovenia. *Epilepsia* 43:183-187

- Rando T, Bancale A, Baranello G, Bini M, De Belvis AG, Epifanio R, Frisone MF, Guzzetta A, La Torre G, Ricci D, Signorini S, Tinelli F, Biagioni E, Veggiotti P, Mercuri E, Fazzi E, Cioni G, Guzzetta F (2004) Visual function in infants with West syndrome: correlation with EEG patterns. *Epilepsia* 45:781-786
- Riikonen R (1996) Long-term outcome of West syndrome: a study of adults with a history of infantile spasms. *Epilepsia* 37:367-372
- Ritter P, Villringer A (2006) Simultaneous EEG-fMRT. *Neuroscience and Biobehavioral Reviews* 30:823-838
- Roger J, Bureau M, Dravet C, Genton P, Tassinari CA, Wolf P (2005) *Epileptic syndromes in Infancy, Childhood and Adolescence*, 4th Edition, John Libbey Eurotext Ltd
- Salek-Haddadi A, Diehl B, Hamandi K, Merschhemke M, Liston A, Friston K, Duncan JS, Fish DR, Lemieux L (2006) Hemodynamic correlates of epileptiform discharges: an EEG-fMRI study of 63 patients with focal epilepsy. *Brain Res* 1088:148-166
- Saltik S, Kocer N, Dervent A (2003) Magnetic resonance imaging findings in infantile spasms: etiologic and pathophysiologic aspects. *J Child Neurol* 18:241-246
- Shmuel A, Augath M, Oeltermann A, Logothetis NK (2006) Negative functional MRI response correlates with decreases in neuronal activity in monkey visual area V1. *Nat Neurosci* 9:569-577
- Srivastava G, Crottaz-Herbette S, Lau KM, Glover GH, Menon V (2005) ICA-based procedures for removing ballistocardiogram artifacts from EEG data acquired in the MRI scanner. *Neuroimage* 24:50-60
- Trevathan E, Murphy CC, Yeargin-Allsopp M (1999) The descriptive epidemiology of infantile spasms among Atlanta children. *Epilepsia* 40:748-751
- Vigevano F, Fusco L, Cusmai R, Claps D, Ricci S, Milani L (1993) The idiopathic form of West syndrome. *Epilepsia* 34:743-746
- Wenzel D (1987) Evoked potentials in infantile spasms. *Brain Dev* 9:365-368
- Yamada H, Sadato N, Konishi Y, Muramoto S, Kimura K, Tanaka M, Yonekura Y, Ishii Y, Itoh H (2000) A milestone for normal development of the infantile brain detected by functional MRI. *Neurology* 55:218-223
- Zijlmans M, Huiskamp G, Hersevoort M, Seppenwoolde JH, van Huffelen AC, Leijten FS (2007) EEG-fMRI in the preoperative work-up for epilepsy surgery. *Brain* 130:2343-2353

7. Danksagung

Zum Abschluss meiner Arbeit möchte ich meinem Doktorvater, Professor Dr. Siniatchkin, ganz herzlich für die vertrauensvolle Förderung schon während meines Studiums und die umfassende Betreuung meiner Doktorarbeit danken. Seinem uneigennützigem Einsatz verdanke ich viel.

Ebenfalls gilt mein Dank Herrn Professor Dr. Stephani für die motivierenden Worte und die hilfreiche und ausgesprochen zeitnahe Korrektur meiner Arbeit.

An dieser Stelle möchte ich mich nochmals bei meiner Frau Anne Jonas ganz besonders dafür bedanken, dass sie mir in dieser Zeit zur Seite stand und mir viel Geduld entgegenbrachte.

Bei meinen Eltern möchte ich mich dafür bedanken, dass sie mir mein Studium ermöglichten und immer an mich geglaubt haben.

Für die nette Zusammenarbeit danke ich meinen Kolleginnen und Kollegen der Arbeitsgruppe, Frau Dr. Möller, Herrn Wolff, Frau Dr. Jacobs und Frau Koch.

8. Lebenslauf

Persönliche Daten

Name: Jan Möhring
Geburtsdatum/ -ort: 27.11.1981 in Hamburg

Hochschulausbildung

01.10.2002 – 30.09.2004 Studium der Humanmedizin, vorklinischer Studienabschnitt Georg-August-Universität Göttingen (GAU)
14.09.2004 Physikum an der GAU Göttingen
11.10.2004 – 13.11.2008 Studium der Humanmedizin, klinischer Studienabschnitt Christian-Albrechts-Universität Kiel (CAU)
13.11.2008 2. Staatsexamen an der CAU Kiel

Beruflicher Werdegang

Seit 01.02.2009 Assistenzarzt
angestellt im Friedrich-Ebert-Krankenhaus Neumünster
tätig auf der Psychiatrischen Behandlungsstation der
DRK-Fachklinik Hahnknüll, Neumünster

Seit 01.02.2009 Wissenschaftlicher Mitarbeiter
Universitätsklinik Schleswig-Holstein, Campus Kiel
Klinik für Neuropädiatrie

Wissenschaftliche Tätigkeit

- 01.01.2006 – 31.08.2007 Studentische Hilfskraft, Forschungsgruppe um Professor Dr. Siniatchkin
Klinik für Neuropädiatrie, UKSH, Campus Kiel
- 01.05.2006 Beginn der Promotionsarbeit in der Neuropädiatrie des UKSH, Campus Kiel zu: „Neuronale Netzwerke bei Patienten mit West-Syndrom – Eine kombinierte Untersuchung mittels Elektroenzephalographie und funktioneller Magnetresonanztomographie“
- 23.03.2007 Poster-Präsentation: „Einfluss von Schlaf auf den Sharp-Wave-assoziierten negativen BOLD-Effekt bei Kindern mit fokalen Epilepsien“ auf der 51. Jahrestagung der deutschen Gesellschaft für klinische Neurophysiologie und funktionelle Bildgebung (DGKN), München
- 21.07.2007 Publikation: „Different neuronal networks are associated with spikes and slow activity in hypersarrhythmia“, *Epilepsia* 2007
- 03.10.2008 Publikation mit Erstautorenschaft: „Non-REM sleep influences results of fMRI studies in epilepsy“, *Neuroscience Letter* 2008