Aus der Medizin- und Pharmaziehistorischen Sammlung
der Christian-Albrechts-Universität zu Kiel
(Gründungsdirektor Prof. Dr. med. J. H. Wolf)
Medizinische Fakultät

DIE KIELER GEBURTSHILFLICHE BECKENSAMMLUNG DES FRÜHEREN 19. JAHRHUNDERTS

- EINE KOLLEKTION ZUR ILLUSTRATION DER VON MICHAELIS UND LITZMANN BEGRÜNDETEN LEHRE VOM ENGEN BECKEN

Inauguraldissertation
zur
Erlangung der Doktorwürde
der Medizinischen Fakultät
der Christian-Albrechts-Universität zu Kiel

vorgelegt von
RITA WELLHAUSEN
aus Oldenburg

Kiel 2009

1. Berichterstatter Prof. Dr. J. H. Wolf

2. Berichterstatter Prof. Dr. Dr. B. Kimmig

Tag der mündlichen Prüfung 28.06.2010

Zum Druck genehmigt, Kiel, den 28.06.2010

gez. Prof. Dr. W. Jonat

Inhalt

Seite

1. Einführung

Die Kieler Beckensammlung enthält die in Deutschland vermutlich älteste und in ihrer Art einmalige Sammlung krankheitsbedingt deformierter Becken von Frauen, die nach komplizierten Geburtsverläufen oder im Wochenbett an Infektionskrankheiten starben.

Die Sammlung wurde von dem Kieler Geburtshelfer Gustav Adolph Michaelis (1798-1848), einem der Begründer der wissenschaftlichen Geburtshilfe, als Lehrmaterial für den Unterricht von Hebammen und Medizinstudenten aufgebaut und von seinen Nachfolgern, insbesondere Carl Conrad Theodor Litzmann (1815-1890), der auch Michaelis´ wissenschaftliches Werk fortsetzte, erweitert. Als ein anschauliches Zeugnis aus jener Zeit dokumentiert diese Sammlung zugleich den entwicklungsgeschichtlichen Wandel von auf tradierten Hypothesen basierenden Annahmen zu empirisch gewonnenen objektiven Erkenntnissen. Das wissenschaftliche Werk von Michaelis[1] und Litzmann[2] zur Geburt bei engem Becken trug wesentlich dazu bei, der Kieler Geburtshilfe Ansehen weit über Deutschland hinaus zu verschaffen.

Die krankheitsbedingten Verformungen der Becken in der Sammlung werden medizinisch unter dem Oberbegriff „enges Becken" klassifiziert. Hauptursache dieser Erscheinung war seinerzeit die Rachitis, auch Englische Krankheit genannt, die auf einen Mangel an Vitamin D beruht. Da einerseits solche Beckendeformitäten oft zu verhängnisvollen, häufig auch tödlich endenden Geburtsverläufen führten und andererseits moderne diagnostische Verfahren wie zum Beispiel röntgenologische und sonografische Darstellungen noch nicht existierten, konnte das Geburtsrisiko durch das Missverhältnis zwischen dem Umfang des kindlichen Kopfes und der Weite des mütterlichen Beckens allein durch sorgfältige äußere Beckenmessung und innere Austastung des kleinen Beckens abgeschätzt werden. Der Kaiserschnitt war seinerzeit mit großer Gefahr für das Leben der Mutter verbunden und wurde nur selten, zum Beispiel zur Rettung des Kindes nach dem unter der Geburt eingetretenen Tod der Mutter, durchgeführt.

In der vorliegenden Arbeit wird versucht, die Exemplare der Kieler Beckensammlung, soweit dies heute noch möglich ist, zu dokumentieren, in ihrem medizinhistorischen Kontext darzustellen und dabei durch die genaue Wiedergabe der Krankengeschichten der verstorbenen Patientinnen einen Einblick in die Abläufe und begrenzten praktischen Möglichkeiten der Geburtshilfe jener Zeit zu vermitteln.

---

[1] Michaelis, Gustav Adolph: Das enge Becken nach eigenen Beobachtungen und Untersuchungen, hrsg. v. C.C. Th. Litzmann, Leipzig 1851

[2] Litzmann, Carl Conrad Theodor: Die Geburt bei engem Becken, Leipzig 1884

2. Das Untersuchungsmaterial und seine Geschichte

Die Becken sind in einem aus alter Zeit überlieferten Vitrinenschrank in 4 Säulen untereinander angeordnet, die aus jeweils acht bzw. sieben Exemplaren bestehen. Die Säulen werden im Folgenden mit A bis D bezeichnet. Die Becken werden von oben nach unten mit den Zahlen 1 bis 8 bzw. 1 bis 7 beziffert.

Mutmaßlich waren die Becken schon im 19. Jahrhundert in einem Schrank zu Demonstrationszwecken montiert. Die Beckensammlung wurde im Zweiten Weltkrieg stark beschädigt. Bürker berichtet 1950: „Die Becken wurden überall zerstreut zwischen den Trümmern gefunden und waren teilweise stark beschädigt, so dass ich sie erst reparieren musste. Insgesamt fand ich 42 Becken, von denen 31 Exemplare in die Sammlung aufgenommen wurden." „Der zur Beckensammlung gehörende Schrank wurde nur wenig beschädigt"[3]. Heute befinden sich noch 26 der von Bürker restaurierten Becken in der Sammlung, jedoch in abweichender Platzierung innerhalb des Schrankes. Es kann nicht sicher beurteilt werden, ob es sich bei dem heute die Beckensammlung beherbergenden und von Bürker 1950 erwähnten Vitrinenschrank um das Original aus dem 19. Jahrhundert handelt.

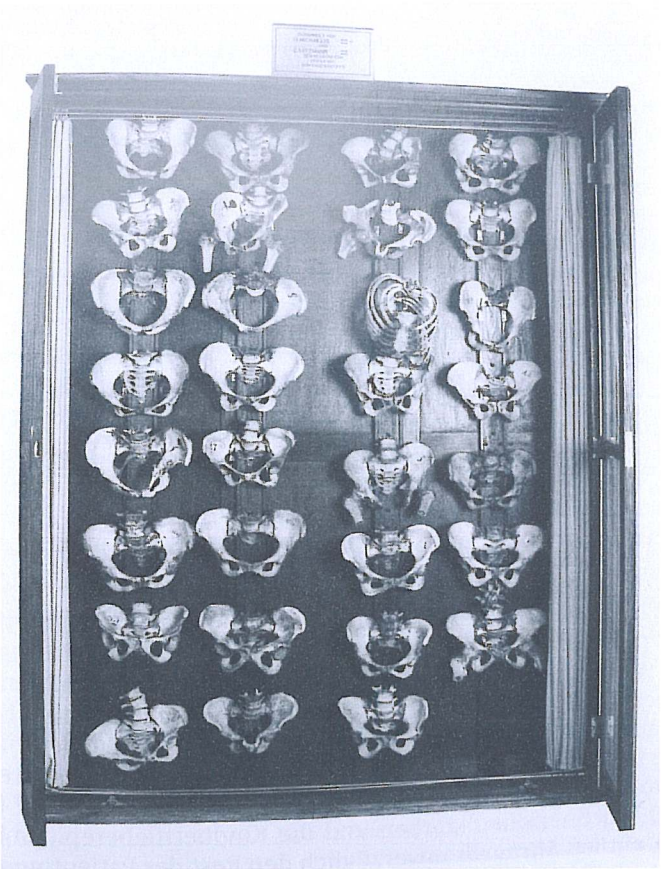

Alle heute im Schrank befindlichen Becken wurden von mir standardisiert gemessen, gewogen und photografisch dokumentiert. Anhand der heute auf einigen Becken noch lesbaren Kennzeichnungen konnten im Bibliotheksbestand der Frauenklinik und im Archiv des Kieler Universitätsklinikums mehreren Becken die entsprechenden

[3] Bürker, Karl Ludwig: Die Beckensammlung von Michaelis/Litzmann, Med. Diss. Kiel 1950, S. 21

handschriftlich verfassten Krankengeschichten sowie in den Büchern von Michaelis und Litzmann die entsprechenden Fallveröffentlichungen zugeordnet werden. Diese werden vollständig zitiert; die handschriftlich überlieferten Krankengeschichten der archivierten Journale, auch Geburtsbücher genannt, werden photographisch abgebildet. Ihnen sind wortgetreue Transkriptionen, unter Beibehaltung der individuellen Schreibbesonderheiten der jeweiligen Verfasser, angefügt; die handschriftlichen Eintragungen grenzen sich von den vorgedruckten Dokumentationsvorgaben durch kursive Schrift ab.
Da einige Geburtsbücher erst später aus einzelnen Blättern gebunden und teils achtlos geschnitten wurden, sind die Texte auf einigen Blättern an den Rändern unvollständig, so z. B. in den Unterlagen zum Becken Nr. 6863. In der Transkription ist dieses durch mehrere aufeinanderfolgende Punkte markiert. Nicht identifizierbare Buchstaben oder Worte sind ebenso durch Punkte ersetzt.
Zum besseren Verständnis enthält das Glossar Erläuterungen zu den in den Geburtsberichten erwähnten Medikamenten und Instrumenten, die - soweit möglich - dem zeitgenössischen Schrifttum des 19. Jahrhunderts, wo es nicht möglich war, einer nachfolgenden Periode entnommen sind. In wenigen Einzelfällen wie „Mixtura Griffith" aus der Krankengeschichte 8343 wurde die Recherche unter Zuhilfenahme moderner Datenbanken durchgeführt.

3. Historische Voraussetzungen

3.1 Die Kieler Hebammenlehranstalt und Kieler Frauenklinik

Der Aufbau der Kieler Beckensammlung ist aufs Engste mit der Geschichte der Königlichen Hebammenlehranstalt und Kieler Frauenklinik verknüpft. Diese wurde am 1. Mai 1805 nach Beschluss der Deutschen Kanzlei in Kopenhagen in Nachfolge der im Jahre 1765 eröffneten Hebammenschulen in Flensburg und in Altona gegründet[4]. Vorausgegangen waren der Einrichtung dieser ersten Hebammenausbildungsstätten in den damaligen Herzogtümern Schleswig und Holstein seit etwa 1740 zahlreiche Eingaben der Stadt- und Landphysici an das dänische Königshaus zur Regelung des Hebammenwesens und Einrichtung von Hebammenschulen, denen Gebärhäuser für den praktischen Unterricht angeschlossen werden sollten[5]. Bis dahin hatte die Geburtshilfe in Händen nicht oder unzureichend unterrichteter Frauen mit entsprechenden negativen Folgen für Mutter und Kind gelegen.

Von Beginn an war die Kieler Gebäranstalt der Christian-Albrecht-Universität Kiel angeschlossen, die im Jahre 1665 von Herzog Christian-Albrecht von Holstein-Gottorp gegründet worden war. In den frühen Jahren der Universität Kiel gab es kein eigenes Ordinariat für Geburtshilfe; die Lehrenden der medizinischen Fakultät bekleideten Sammelprofessuren, die mehrere heute teils zu den Naturwissenschaften zählende Fachgebiete wie Chemie, Physik oder Botanik umfassten. Von 1774 bis 1779 lehrte Christian Johann Berger (1724-1798) als Professor für Medizin, Chirurgie und Mäeutik (Hebammenkunst), wie der

---

[4] Koch, Walter: Die Entwicklung des Hebammenwesens in Schleswig Holstein, Med. Diss. Kiel 1939, S. 90-91, S. 100
[5] Koch, wie Anm. 4, S. 22

letztgenannte Begriff aussagt, Inhalte der Geburtshilfe[6]. Ab 1793 bezog Johann Leonhard Fischer (1716-1833), Professor für Anatomie und Chirurgie, ebenfalls Gegenstände der Geburtshilfe in seine Lehrveranstaltungen ein[7]. In diesem Zeitabschnitt wurden den Studierenden der Medizin im geburtshilflichen Unterricht überwiegend chirurgische Verfahren für zerstückelnde Operationen der während der Geburt abgestorbenen Feten oder der Kaiserschnitt an verstorbenen Gebärenden vermittelt. Im späten 18. Jahrhundert wurde der Geburtshilfe allmählich ein höherer Stellenwert beigemessen, das Accouchement wurde zur Erlangung der Doktorwürde erforderlich. Immerhin fanden sich zu Beginn des 19. Jahrhunderts in den Fakultätsprotokollen auch Examensfragen über das Puerperalfieber und die Placenta, es musste an einem Phantom das richtige Anlegen der Zange und die Wendung des Kindes demonstriert werden[8]. Die Eingliederung eines Gebärhauses in die akademische Einrichtung der medizinischen Fakultät in Kiel wurde nun als notwendig angesehen, ebenso eine Ausbildungsstätte für Hebammen.

Der aus Braunschweig gebürtige Christian Rudolf Wilhelm Wiedemann (1770-1840) wurde als erster ordentlicher Professor und Direktor der neuen Anstalt berufen. Er war vor seiner Berufung nach Kiel Professor für Anatomie in seinem Geburtsort gewesen und hatte neben anatomischen Veröffentlichungen 1802 ein Unterrichtsbuch für Hebammen publiziert, des weiteren Arbeiten über Pariser Gebäranstalten und den Schamfugenschnitt[9].
Wiedemann wie auch seine Nachfolger bildeten nicht nur die Hebammen aus, sondern etablierten auch die Mäeutik in der ärztlichen Ausbildung.
Die Gebäranstalt war zunächst notdürftig in einem der ältesten und seinerzeit bereits baufälligen Häuser auf dem Kieler Klosterkirchhof untergebracht. Es hatte vorher als Convictorium gedient und erfüllte die damaligen Anforderungen an eine Universitäts-Gebärklinik mit angeschlossener Hebammenschule in keiner Weise. Im Jahr 1810 zog die Klinik in ein Gebäude an der Fleethörn um; es handelte sich um ein Areal

Neubau der Kieler Gebäranstalt auf dem Klinikhügel, Sommer 1862

---

[6] Philipp, Ernst: Die alte Kieler Frauenklinik, Zbl. Gynäk. 65 (1941) 924-942, hier S. 925
[7] Eulner, Hans-Heinz: Die Entwicklung der medizinischen Spezialfächer an den Universitäten des deutschen Sprachgebietes, Studien z. Medizingeschichte d. neunzehnten Jahrhunderts, Stuttgart 1970, S. 567
[8] Semm, Kurt: Die Kieler Universitäts-Frauenklinik von 1805 – 1980, Kiel 1980, S. 3
[9] Wiedemann, Christian Rudolph Wilhelm: Unterricht für Hebammen, Braunschweig 1802

am Kieler Binnengewässer, genannt Kleiner Kiel. Auch hier entwickelte sich jedoch durch den wachsenden Anstalts- und Ausbildungsbetrieb rasch erneuter Platzmangel. Trotzdem erfolgte der Neubau der Frauenklinik auf dem Gelände des sogenannten Schlossküchengartens, bedingt nicht zuletzt auch durch politische Umstände, erst 1860, in der Amtszeit von Professor Litzmann als Direktor der Klinik. Das Gebäude konnte 1862 bezogen werden und bildet noch heute den Kernbau der Frauenklinik.

3.2. Zeitgenössische Techniken zur Herstellung der Beckenskelette

Die Sammlung anatomisch präparierter Beckenskelette verstorbener Frauen diente seit den Anfängen des geburtshilflichen Unterrichts im Rahmen der Ausbildung der Medizinstudenten und an den Hebammenschulen der Darstellung erschwerter Geburtsvorgänge. Stets wurde eine umfassende Sammlung mit Exemplaren von gravierenden pathologischen Veränderungen angestrebt, ließen sich doch hieran mechanische Geburtshindernisse sowie geburtshilfliche Eingriffe zu deren Überwindung wie der Einsatz der Geburtszangen oder Techniken zur Wendung des Fetus im großen Becken anschaulich demonstrieren.

Die Präparatesammlungen wurden, wie Litzmann in seinen Arbeiten mehrfach erwähnt, mit Tausch oder Schenkung fehlender Exemplare aus anderen Sammlungen komplettiert, gelegentlich wurden aus Pappmaché nicht repräsentierte Beispiele von Deformitäten kopiert (derartige Exemplare sind aus der Kieler Sammlung nicht überliefert)[10].

[10] Litzmann, Carl Conrad Theodor: Ein Fall von natürlicher Geburt eines ausgetragenen Kindes bei einem im höchsten Grade (nach links hin) schräg - verschobenen Becken mit rechtsseitiger Ankylose des Kreuzbeins mit dem Hüftbeine, Mschr. Geburtsk., 23 (1864), 249-302, hier S. 298

In den Schriften von Michaelis und Litzmann finden sich nur wenige Bemerkungen zur Beckenpräparation. Michaelis bemerkt zur seinerzeit verschiedentlich geäußerten Ansicht, dass Maße am Trockenpräparat (in der zeitgenössischen Terminologie „trockenes Becken") sich von denen am frischen, nicht eingetrockneten unterscheiden müssten, dass er dieses jedoch zumindest die Conjugatae betreffend nicht beobachtet habe. Bei starker Maceration wichen die Knochen in den Synchondrosen jedoch voneinander, so dass die Maße grösser würden[11]. An anderer Stelle erwähnt er gekochte Becken, die er 1842 in der von Dietrich Wilhelm Heinrich Busch (1788-1858) angelegten Beckensammlung in Berlin vorgefunden habe[12]. Als einziges Zeugnis findet sich bei Litzmann in der Einleitung seines Hauptwerkes in Zusammenhang seiner Forschungen an Neugeborenenbecken eine Anmerkung über längere Zeit in Spiritus aufbewahrte Becken[13].

Umfangreichere Hinweise zu Verfahren der Beckenpräparation finden sich bei dem Wiener Anatomen Josef Hyrtl (1811-1894), der nach Entnahme der Beckenorgane langes, im Winter durch 2-3 Wochen fortgesetztes Auswässern des grob entfleischten und in ein großes Tuch sorgfältig eingeschlagenen Beckens empfahl; dieses erleichterte nach seinen Angaben die Skelettierung und gab dem Knochen eine „gefällige Färbung". Sehnenansätze an Cristae und Tuberositäten wurden mit Knorpelmesser, Reibeisen oder Striegel mit scharfen Zahnspitzen zu ihrer Reinigung bearbeitet; auch auf die Entfernung des Sakralmarkes wies er besonders hin. Abschließend riet er, das Präparat vor dem Trocknen mit Arseniklösung zu imprägnieren, zum Schutz vor Insektenfraß[14]. Hyrtl beschrieb des weiteren die Herstellung isolierter Becken-Extremitäten-Präparate für den Anschauungsunterricht im Sektionssaal. Danach sollte ein Rundschnitt in Höhe des Nabels gelegt werden, nach Entfernung der Eingeweide die Wirbelsäule zwischen dem 3. und 4. Lendenwirbel durchstemmt und abgelöst werden. Die Schamfuge wurde von ventral, die hintere Beckenwand samt der Lendenwirbelsäule von dorsal in der Medianebene durchgesägt[15]. Da sich auch in der Kieler Sammlung einige Becken mit entsprechender Durchtrennung der Lendenwirbelsäule und des Kreuzbeins finden, ist eine Herkunft aus der pathologischen Lehrsammlung denkbar. Hermann Friedrich Kilian (1800-1863) beschreibt die Präparation spondylolisthetischer Becken, die sorgfältig von ihren Weichteilen befreit, vorsichtig mazeriert, langsam getrocknet und zuletzt mit Behutsamkeit in der Richtung der Conjugata und der Längsachse des Körpers mit Knochensäge durchtrennt worden seien[16]. An anderer Stelle erwähnt er einen zweiten Bleichvorgang eines Beckenskeletts, jedoch ohne weitere Erläuterungen des Vorgehens[17].

---

[11] Michaelis, wie Anm. 1, S. 132
[12] Michaelis, wie Anm. 1, S. 157
[13] Litzmann, wie Anm. 2, S. 2
[14] Hyrtl, Joseph: Handbuch der praktischen Zergliederungskunst als Anleitung zu den Sectionsübungen und zur Ausarbeitung anatomischer Präparate, Wien 1860, S.143
[15] Hyrtl, wie Anm. 14, S. 111
[16] Kilian, Hermann Friedrich: Schilderungen neuer Beckenformen und ihres Verhaltens im Leben, Mannheim 1854, S. 33
[17] Kilian, wie Anm. 16, S. 87

3.3. Rechtliche Aspekte

Das Einverständnis zur Obduktion und ggf. Körperteilentnahme zu späteren Lehrzwecken wurde im Vergleich zur heute wesentlich relevanter erscheinenden Frage nach rechtlichen Normen für die Gewinnung derartiger Präparate im zeitgenössischen Schriftum kaum erörtert. Unzweifelhaft war jedoch zur Sicherung der Befunde die Abfassung eines formal geordneten und unmißverständlichen Sektionsprotokolls erforderlich[18]. Hinweise darauf, dass Einverständnisse bei Angehörigen, sofern sie bekannt und ermittelbar waren, eingeholt worden sind, womöglich mit Einschränkungen erteilt, finden sich bei Michaelis und Litzmann vereinzelt in ihren Falldarstellungen.

Michaelis erwähnt in zwei seiner 104 Falldarstellungen Probleme bei der Einwilligung zur Sektion. Im Fall LXXIII wurde diese gänzlich untersagt, in der Beobachtung CI nur der Sektion des Unterleibes zugestimmt[19]. Litzmann berichtet in seinen Darstellungen, dass in einem Fall aus Rücksicht auf die Angehörigen die Öffnung der Schädelhöhle unterblieben sei (Beobachtung 59), in einem weiteren Fall (Beobachtung 132) nur die Eröffnung der Bauchhöhle gestattet worden sei. In einem weiteren Casus (Beobachtung 60) verweigerte nach dem Zeugnis von Litzmann der anwesende Vater sein Einverständnis zur Sektion seines toten Kindes, gestattete offenbar die Obduktion der unter der Geburt verstorbenen Mutter – sie fand, Litzmanns Ausführungen zufolge, 6 Stunden post mortem statt[20]. Die Leichenöffnungen wurden vom Professor oder den Assistenten des Pathologischen Instituts durchgeführt[21].

3.4. Die Begründer der Kieler Beckensammlung

Ob sich in der Kieler Beckensammlung Präparate aus der Amtszeit des ersten Geburtshelfers der Universität Christian Rudolph Wilhelm Wiedemann finden, kann nicht eindeutig entschieden werden. Angesichts der damals verbreiteten Praxis der stets angestrebten Obduktion der unter oder nach der Geburt verstorbenen Patientinnen ist dies keineswegs auszuschliessen. Beleg dafür könnte ein möglicherweise frühes Becken mit der Kennzeichnung 755 sein, für das es in den Geburtenbüchern jedoch keine Überlieferungshinweise gibt. Eindeutig datierbar durch die Veröffentlichungen der Nachfolger Wiedemanns, Michaelis und Litzmann, und korrelierend mit Archivdaten stammen 5 Becken aus Michaelis` Amtszeit 1830 bis 1847 sowie 9 weitere Becken aus der nachfolgenden Periode bis 1888, der Ära Litzmann.

Der in Harburg 1798 geborene Gustav Adolph Michaelis wuchs nach dem Tode seiner Eltern im Hause seines Onkels Christian Wiedemann in Kiel auf und hatte daher sehr früh und umfassend Einsicht in den Beruf seines Onkels. Nach seinem Medizinstudium in Göttingen reiste er im Zuge der damals üblichen Peregrinatio

---

[18] Heschl, Richard: Sectionstechnik. Anleitung zur zweckmässigen Ausführung pathologischer Sectionen und zur Abfassung der Befundscheine, Wien 1859, S. 63-68
[19] Michaelis, wie Anm. 1, S. 372, S. 437
[20] Litzmann, wie Anm. 2, S. 412, S. 737, S. 416
[21] Litzmann, wie Anm. 2, S. 411, S. 559, S. 417

academica zum Zwecke der Vertiefung seiner medizinischen Kenntnisse nach Paris[22]. Michaelis kehrte 1823 zurück, um sich eine ärztliche Praxis aufzubauen und gleichzeitig seinen Onkel in der Gebäranstalt zu unterstützen. Letzteres nahm ihn zunehmend in Anspruch, da Wiedemann kränkelte und im Dezember 1840 starb. Michaelis bekam die Anstaltsleitung übertragen, wurde aber als nicht dem dänischen Gesamtstaat angehöriger „sogenannter Ausländer" nicht als ordentlicher Professor berufen. In seiner geburtshilflichen Ausrichtung zeigte er sich im Vergleich zu seinem zu aktivem Eingreifen neigendem Lehrer Friedrich Benjamin Osiander (1787-1822) aus Göttingen exspektativ[23]. Zunächst baute er auf die natürlich wirkenden Geburtskräfte und setzte zögernd und selten die geburtshilflichen Kunstgriffe und Instrumente ein. Er stützte sich konsequent auf eine sorgfältige vorgeburtliche Schwangerschaftsdiagnostik und führte hierzu die prognostisch aussagekräftige Ermittlung der Beckenmaße als unabdingbare Beurteilungskriterien ein. Sein besonderes Augenmerk richtete er auf das Problem des verengten Beckens bei Schwangeren, und so gilt aus heutiger Sicht Michaelis als der Begründer der funktionellen Geburtshilfe. Neben diesem vorrangigen Gegenstand seiner systematischen Forschungen auf dem Gebiet der Beckendeformitäten widmete er sich dem Unterricht der Hebammenschülerinnen, verfasste ein entsprechendes Lehrbuch und eine neue Hebammenordnung. Nach seinem als Melancholie bedingt gedeutetem Freitod im August 1848 wurde als sein Nachfolger und zugleich als ordentlicher Professor der Geburtshilfe Carl Conrad Theodor Litzmann berufen.

1815 in Gadebusch bei Schwerin geboren, hatte Litzmann nach seinem Medizinstudium in Berlin und Halle die akademische Laufbahn eingeschlagen und war nach Assistenzjahren in Halle mit Lehrtätigkeiten auf verschiedenen Fachgebieten einem Ruf an die Greifswalder Universität gefolgt; 1849 wechselte er nach Kiel. Angesichts der seinerzeit hygienisch unzulänglichen Verhältnisse im Gebärhaus führte er neben den üblichen medizinischen Geschäften den Kampf um Erweiterung bzw. Neubau einer Frauenklinik mit verbesserten hygienischen Bedingungen. Dieser wurde nach vielen Eingaben letztlich vom Königlichen Ministerium bewilligt und fand 1862 mit dem Einzug der Gebäranstalt und Hebammenschule seinen Abschluß. Aber auch in seiner wissenschaftlichen Ausrichtung folgte Litzmann seinem Vorgänger Michaelis mit der Beckenforschung. Er gab das von Michaelis unvollendete Buch über das enge Becken heraus und veröffentlichte auf diesem Gebiet selbst mehrere kleinere Arbeiten und zwei umfassende Darstellungen. Darüber hinaus war er mit seinen zunehmend zahlreicher werdenden Mitarbeitern auf weiteren geburtshilflichen und gynäkologischen Gebieten wissenschaftlich tätig[24].
70jährig schied Litzmann aus seinem Amte aus, und seinem Assistenten Richard Werth wurde die Leitung der Klinik übertragen. Ob Werth die Kieler Beckensammlung weiter vervollständigt hat und welche Beckenpräparate gegebenenfalls seiner Amtszeit zuzurechnen sind, konnte nicht ermittelt werden.

---

[22] Marquardsen, Gertrud: Das Werden und Wirken Gustav Adolf Michaelis unter besonderer Berücksichtigung seiner Stellung in der Geburtshilfe, Med. Diss. Kiel 1948, S. 4; interessanterweise waren damals formale Zugangsberechtigungen wie z.B. Abiturprüfungen nicht erforderlich

[23] Fehling, Heinrich: Geschichte der Geburtshilfe, Jena 1906, S. 289

[24] Litzmann, Carl Conrad Theodor: Erkenntniss und Behandlung der Frauenkrankheiten im Allgemeinen, Berlin 1886

4. Das medizinische Problem abnormer Beckenkonfiguration als Geburtshindernis

4.1. Die Geschichte der Lehre vom engen Becken

Die Bedeutung der herausragenden Lebensleistung von Michaelis und Litzmann als Begründer der modernen Geburtshilfe, dokumentiert durch ihre wissenschaftlichen Arbeiten über Beckenverengungen und dadurch mögliche Geburtshindernisse, wird deutlich vor dem Hintergrund der zu ihrer Zeit traditionellen Auffassungen und wissenschaftlichen Kenntnisse über den Geburtsverlauf.

Bereits aus der Antike ist in der hippokratischen Schriftensammlung eine Abhandlung über Frauenkrankheiten überliefert[25]. In dieser Schrift wurde die Ansicht vertreten, dass sich die Kinder aus eigener Kraft aus dem Mutterleib schieben bei gleichzeitigem Auseinanderweichen der mütterlichen Beckenknochen. Diese Hypothese hatte bis ins Mittelalter Bestand. In der frühen Neuzeit beschrieb Andreas Vesalius (1514-1564) die Anatomie des Beckens mit einer festen Schambeinverbindung und schloss daraus, dass ein Auseinanderweichen der Beckenknochen unter der Geburt unmöglich sei. Sein Schüler Giulio Cesare Aranzio (1530-1589) wies auf eine Beckendeformierung als Geburtshindernis hin[26].

Aber erst ein Jahrhundert später rückte die Geburtshilfe stärker ins Blickfeld der Mediziner: war sie doch in früheren Zeiten eine „Weibersache" gewesen und der Arzt erst in hoffnungslosen Situationen ans Geburtsbett geholt worden, wo er in der überwiegenden Zahl der Fälle nur noch den Fetus operativ zerstückelnd tätig werden konnte und selbst die Mutter selten zu retten vermochte. Bedeutende Geburtshelfer des 17. und 18. Jahrhundert wie unter anderem Francois Mauriceau (1637-1709), Hendrik van Deventer (1651-1724), Guillaume Mauquest de la Motte (1655-1737) und André Levret (1703-1780) veröffentlichten ihre Beobachtungen und Beurteilungen von Geburtsverläufen, teils nicht zuletzt unter Berücksichtigung von Beckendeformitäten[27].

Was die Entwicklung wissenschaftlicher Erkenntnisse über Beckenverformungen und Geburtsbehinderungen betrifft, so stellte Pierre Dionis (1643-1718) Ende des 18. Jahrhunderts erstmals die Beziehung zwischen Beckenverengungen und einer Rachitis in der Kindheit her[28]. Als erster veröffentlichte Georg Wilhelm Stein der Ältere(1731-1803) in Marburg seine geburtshilflichen Beobachtungen osteomalazisch verformter Becken[29]. Es wurden weitere Fehlformen wie die quer verengten Becken durch Heinrich Ludwig Ferdinand Robert (1814-1878)[30], die durch Abgleiten der Lendenwirbelsäule missgestalteten Becken durch Carl Freiherr von Rokitansky (1804-1878) und Franz Ritter von Rotterau Kiwisch (1814-1852)[31], das schräg

---

[25] Hippokrates: De morbis mulierum; hier benutzt die deutsche Übersetzung v. Kapferer, Richard: Die Werke des Hippokrates. Die hippokratische Schriftensammlung in neuer deutscher Übersetzung, Band V, Teil 23, Stuttgart 1933-1940, S. 24
[26] Michaelis, wie Anm. 1, S. 6-7
[27] Michaelis, wie Anm. 1, S. 10-30
[28] Litzmann, wie Anm. 2, S.168
[29] Litzmann, wie Anm. 2, S. 192
[30] Michaelis, wie Anm. 1, S. 166
[31] Fasbender, Heinrich: Geschichte der Geburtshilfe, Berlin 1906, S. 691

verengte, mit Ankylose im Iliosakralgelenk einhergehende durch Franz Karl Naegele (1778-1851)[32] beschrieben.

Auf Michaelis in Kiel geht die wissenschaftliche Beschreibung des platten Beckens zurück. Er führte bei allen in der Kieler Gebäranstalt aufgenommenen und entbundenen Frauen systematisch Messungen durch, wertete die Daten wissenschaftlich aus und stellte sie erstmalig für den deutschen Sprachraum in dieser Ausführlichkeit dar. Die Veröffentlichung seiner Forschungen erfolgte erst nach Michaelis´ Tod durch seinen Nachfolger 1851.

4.2. Aufbau und Entwicklung des knöchernen Beckens

Nach Hyrtl führt das Becken seinen lateinischen Namen Pelvis von πελλίς, d. h. ein grosses, rundes, oben weites Gefäß, dessen man sich beim Waschen der Hände und Füße bediente[33].

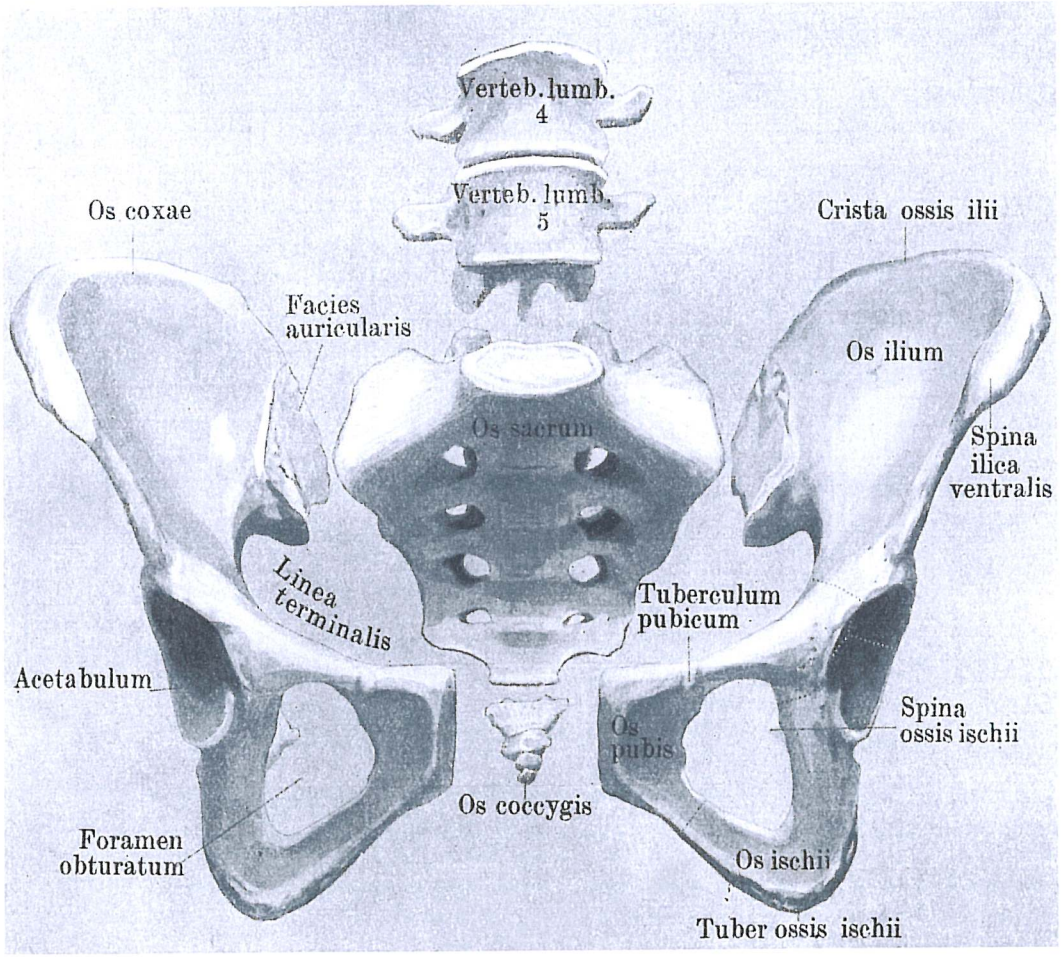

Das knöcherne Becken in seine vier Teile, Kreuzbein, rechtes und linkes Hüftbein und Steißbein zerlegt mit zwei Lumbalwirbeln. (
Aus: Martius, Heinrich, Lehrbuch der Geburtshilfe, Stuttgart 1948, S. 265)

---

[32] Siebold, Eduard Caspar Jacob: Versuch einer Geschichte der Geburtshilfe, Berlin 1845, S. 674
[33] Hyrtl, Joseph: Lehrbuch der Anatomie des Menschen, Wien 1885, S. 402

Das Becken des Erwachsenen ist aus vier Knochen zusammengesetzt: den Ossa coxae, dem Os sacrum und dem Os coccygis. Die Hüftbeine bestehen aus den Knochenanlagen des Os ilei, Os ischii und Os pubis, welche im Laufe der Geschlechtsreife knöchern verschmelzen. Das Kreuzbein setzt sich aus 5, gelegentlich 6 miteinander vereinigten Wirbeln zusammen, kaudal schließt sich das Steissbein mit 3 bis 5 rudimentären Wirbelknochen an. Unter geburtshilflicher Betrachtung rechnet man zum Becken auch die unteren Lendenwirbelkörper hinzu. Die Grenze zwischen großem und kleinem Becken liegt in Höhe der Linea innominata (heute Linea terminalis); sie verläuft bogenförmig vom Promontorium[34] bis zum Oberrand der Schambeinfuge (Symphyse).

Das Becken ist nach vorne geneigt, der Winkel der Eingangsebene zur Horizontalen liegt bei 60° im weiblichen, 65° im männlichen Becken. Bereits Leonardo da Vinci stellte in seinen anatomischen Studien auf senkrechten Durchschnitten von Mann und Frau zur Veranschaulichung der „venus observa" die Beckenneigung richtig dar[35]. Namenhafte deutsche Geburtshelfer wie Franz Karl Naegele und Johann Georg Röderer (1726-1763) bestätigten durch umfangreiche Untersuchungen an Frauen den Beckenneigungswinkel von 60° [36].

Auch Michaelis erwähnte in seinem Hebammenlehrbuch die Beckenneigung der Vollständigkeit halber im Kapitel der Beckenmaße[37]. Wie er in seinem Hauptwerk betont, schätzte er aber die Beckenneigung in Beziehung zur Beckenenge als bedeutungslos ein[38].
Am Becken der Neugeborenen fehlen zunächst die geschlechtsspezifischen Unterschiede der Konfiguration, sie bilden sich im Laufe des Wachstums aus. Beim weiblichen Geschlecht entwickelt sich das Kreuzbein, insbesondere die Kreuzbeinflügel mehr in die Breite als beim männlichen Geschlecht; das gleiche gilt für die Schenkel der Schambeine. Auch die Darmbeinschaufeln wachsen in geringerer Höhe, so dass das weibliche Becken geräumiger und von geringerer Tiefe ist. Den Haupteinfluß auf die Ausformung des Beckenskeletts bildet der Druck der Rumpflast, welcher bei aufrechter Haltung des heranwachsenden Kindes wirkt.

Litzmann hat umfangreiche Studien über die Becken Neugeborener durchgeführt und benannte vier Einflüsse, die die endgültige Beckenform bestimmen.
Wörtlich zitiert:

1. die ursprüngliche Anlage, die Entwicklung und das Wachstum der Beckenteile,
2. der Druck der Rumpflast,
3. die Resistenz der Beckenknochen und Knorpel,
4. der Zug und der Druck der am Becken befestigten Muskeln[39].

---

[34] Michaelis, Gustav Adolf: Unterricht für Hebammen, Kiel 1842, S. 2. In der Hebammenliteratur verwendet Michaelis den deutschsprachigen Begriff „Vorberg".
[35] Hyrtl, wie Anm. 33, S. 51
[36] Hyrtl, Joseph: Lehrbuch der Anatomie des Menschens mit Rücksicht auf physiologische Begründung und praktische Anwendung, Wien 1853, S. 279
[37] Michaelis, wie Anm. 36, S. 6
[38] Michaelis, wie Anm. 1, S. 141
[39] Litzmann, Carl Conrad Theodor: Die Formen des Beckens, Berlin 1861, S. 14

4.3. Die äußeren und inneren Beckenmaße

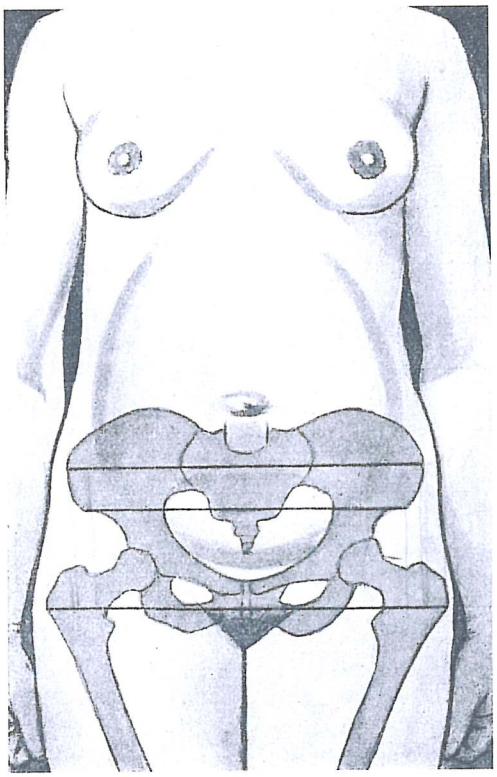

Die äußeren Querdurchmesser des Beckens: Distantia spinarum, Distantia cristarum und Distantia trochanterica. (Aus: Martius, Heinrich, Lehrbuch der Geburtshilfe, Stuttgart 1948, S. 233)

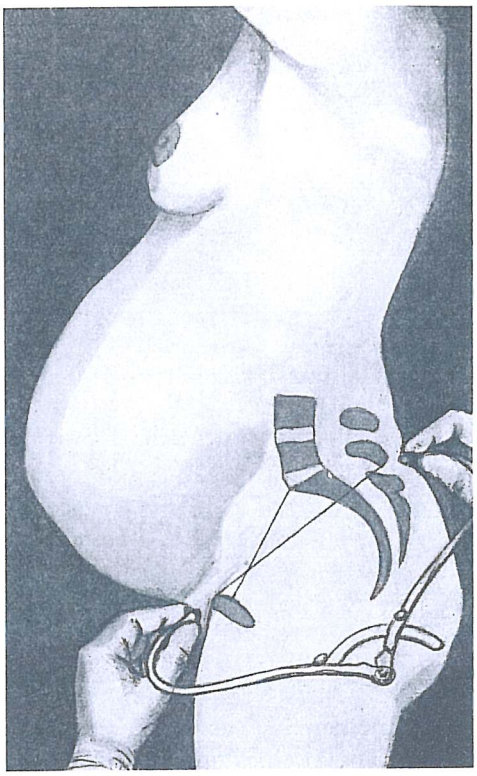

Die Messung der Conjugata externa Baudelocqui mit dem geburtshilflichen Tasterzirkel. (Aus: Martius, Heinrich, Lehrbuch der Geburtshilfe, Stuttgart 1948, S. 233)

Die Ermittlung der Beckenmaße wurde und wird heute noch mit einem Tasterzirkel vorgenommen. 1781 publizierte Jean Louis Baudelocque (1746-1810) als Erster die von ihm entwickelte instrumentelle äußere Beckenmessung. Nach ihm früher „Diameter Baudelocquii" bezeichnet wurde das Maß zwischen Symphysenoberrand und Processus spinosus des 5. Lendenwirbelkörpers (L5), später allgemein als Conjugata externa benannt[40].

Verdient gemacht um die innere Beckenmessung hat sich William Smellie (1697-1763), der 1752 erstmals über die manuelle Messung der Conjugata diagonalis als geburtshilflichen Meßwert des Beckens berichtete. Untersucht wurde mit einem vaginal eingeführten Finger, das Promontorium aufgesucht und die Distanz mit der anderen Hand auf der untersuchenden Hand markiert.

(Aus: Bumm, Ernst, Grundriss zum Studium der Geburtshilfe, Wiesbaden 1911, S. 546)

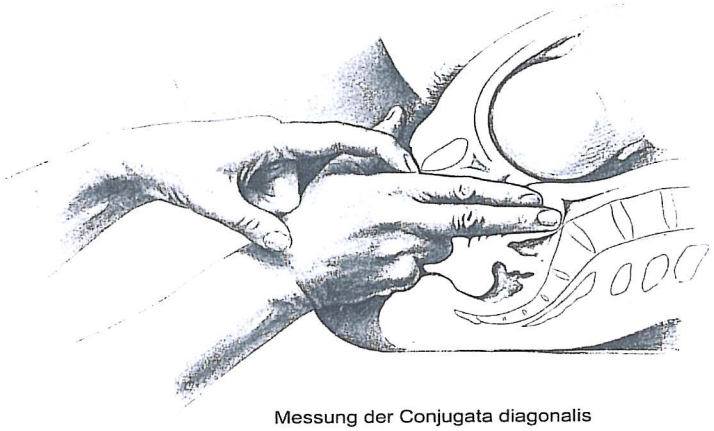

Messung der Conjugata diagonalis

[40] Litzmann, wie Anm. 2, S. 205-206
[41] Fasbender , wie Anm. 31, S. 669

Dieses Verfahren wurde später von Osiander und seinem Schüler Michaelis durch den Gebrauch von Zeige- und Mittelfinger modifiziert.

Eine instrumentelle Meßmethode in Form eines „Sondenmaßes" (ein graduiertes Holzstäbchen mit verschiebbarem Zeiger) entwickelte Stein der Ältere, veröffentlicht 1798. Dieses wie auch weitere Instrumente, teilweise einzusetzen über das Rektum oder auch mit einem Urethrateil sowie Geräte zur Messung des Querdurchmessers des Beckeneingangs, haben sich nach ihrer Erprobung in der Praxis nicht durchsetzen
können[41].

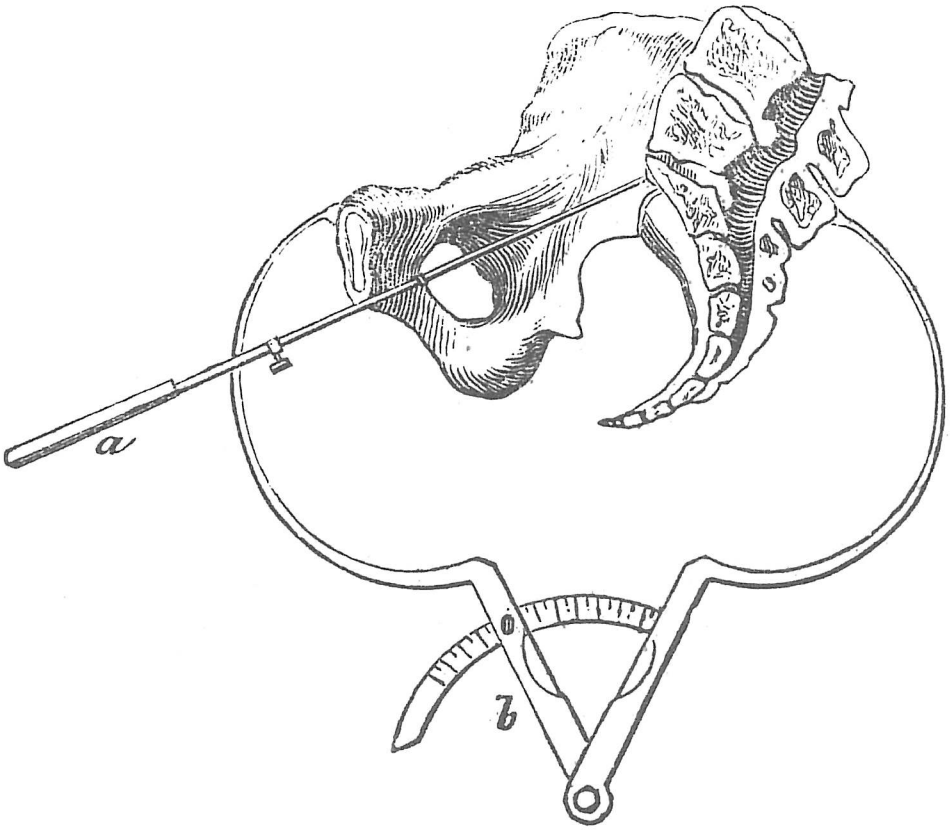

Anlegungsweise des Stein'schen (a) und Baudeloque'schen (b) Beckenmessers.
(Aus Spiegelberg, Otto, Lehrbuch der Geburtshülfe, Lahr 1858, S. 33)

Nach den Ausführungen von Michaelis in seinem Buch maßen die Geburtshelfer der Kieler Gebäranstalt die Conjugata diagonalis wie oben beschrieben; als äußere Messungen wurden außer der Diameter Baudelocquii auch der Abstand der Spinae anteriores superiores ossium ilium (von Michaelis als Sp.J. bezeichnet), der Abstand der Cristae ossium ilium (Cr.J.) und die Distanz zwischen den Trochanteren (Tr.) ermittelt, letztere bei flacher Lage der Patientin mit aneinanderliegenden Knien[42].

Die von Litzmann erwähnten präpartalen Beckenmessungen beschränken sich überwiegend auf die oben beschriebenen[43]. Nur in Ausnahmefällen wie z. B. bei sehr engen Beckenverhältnissen habe er zusätzliche Maße erhoben wie die Distantia sacro-cotyloidea, den Abstand der Schoßbogenschenkel oder die äußeren Schrägmaße[44]. Die Conjugata vera konnte seinerzeit verläßlich nur am skelettierten

---

[42] Michaelis, wie Anm. 1, S. 99
[43] Litzmann, wie Anm. 2, S. 25
[44] Litzmann, wie Anm. 2, S. 29

(trockenen) Becken gemessen werden, nur in vereinzelten Fällen bei sehr engen Beckenverhältnissen auch an der lebenden Patientin.
Als Mittelwerte der oben beschriebenen Beckenmaße nennt Otto Spiegelberg (1830-1881) unter Aufführung verschiedener Literaturstellen nachstehende Zahlen[45]. Die Begründer der Kieler Beckenlehre Michaelis und Litzmann machen diesbezüglich bis auf genäherte Werte der Conjugatae keine Angaben:

Distantia spinarum	25 – 26 cm
Distantia cristarum	28 – 29 cm
Distantia trochanterica	30 – 32 cm
Conjugata externa	20 cm
Conjugata (vera) anatomica	11,5 cm
Conjugata vera (obstretrica)	11 cm
Conjugata diagonalis	13 cm
Diameter transversa	13,5 cm
Diameter obliqua I und II	je 12,5 cm
Distantia spinae ischiadicae	10,5 cm
Distantia tubera ossis ischii	11 cm
Distanz.Sym.-Steißbein	9,5 cm
Schambogenwinkel	95-100°

4.4. Typologie des engen Beckens

Eine erste Einteilung unterschiedlicher Beckengrössen und seine Einschätzung ihres Einflusses auf die Geburtsverläufe veröffentlichte Hendrik van Deventer 1701. Er benannte eine pelvis nimis magna, pelvis nimis parva und pelvis nimis plana[46].

Auch Michaelis teilte die engen Becken in drei, mehrere Beckenformen übergreifende Hauptkategorien ein[47]:

1. das teilweise verengte Becken
2. das allgemein, aber ungleichmäßig verengte Becken
3. das gleichmäßig allgemein verengte Becken

In der 1. Gruppe fasste er das teilweise verengte rachitische und das platte Becken zusammen, letzteres unterteilt in das platte Becken mit einfachem und mit doppeltem Promontorium[48]. Die Gruppe 2 bilden rachitisch ungleichmäßig verengte und allgemein verengte, platte Becken. Die 3. Gruppe in Michaelis' Einteilung umfasst verjüngte Becken, männlich-starke Becken und Zwergbecken[49].

Als die selteneren Beckenveränderungen benannte Michaelis
das osteomalazische Becken,
das rachitische Becken von pseudo-osteomalazischer Form,
das Robert'sche querverengte Becken und
das Naegele'sche schrägverengte Becken[50],
berücksichtigte sie aber nicht in seiner Einteilung; in seinem Buch fügte er sie als Anhang hinzu.

---

[45] Spiegelberg, Otto: Lehrbuch der Geburtshülfe für Ärzte und Studirende, Lahr 1882, S. 9, 12-13
[46] Michaelis, wie Anm. 1, S. 15
[47] Michaelis, wie Anm. 1, S. 143-144
[48] Michaelis, wie Anm. 1, S. 154
[49] Michaelis, wie Anm. 1, S. 145-163
[50] Michaelis, wie Anm. 1, S. 164-168

Theodor Litzmann führte Michaelis´ Studien fort und konnte dessen Beobachtung der Häufigkeit enger Beckenverhältnisse, nämlich in 13-15% der Geburten, bestätigen, wobei diese jedoch nur in 3-5% der Fälle auch zu Störungen des normalen Geburtsablaufs geführt hätten[51].

1861 veröffentlichte Litzmann in seinem Buch „Die Formen des Beckens" eine differenzierte Erscheinung der engen Becken. Als erster teilte er sie in Gruppen, Gattungen, Arten und deren jeweilige Formen folgendermaßen ein:

Erste Gruppe: Enge Becken ohne Abweichungen von der normalen Form

Erste Gattung: Kleine Becken

Zweite Gattung: Kleine und in Bezug auf Dicke, Stärke und Verbindungsweise infantile Becken

Zweite Gruppe: Enge Becken mit Abweichung von der normalen Form

Erste Gattung: Platte Becken
- Erste Art: Einfach platte Becken
  1. Einfach platte nicht rachitische Becken
  2. Einfach platte rachitische Becken
- Zweite Art: Allgemein verengte platte Becken

Zweite Gattung: Querverengte Becken

Dritte Gattung: Schrägverschobene Becken
- Erste Art: Infolge seitlicher Rückgratskrümmung schrägverschobene Becken
- Zweite Art: Infolge erschwerten oder gänzlich aufgehobenen Gebrauchs einer unteren Extremität schrägverschobene Becken
  1. Infolge einseitiger Koxalgie
  2. Infolge Amputation einer unteren Extremität
  3. Infolge veralterter einseitiger Luxation des Oberschenkels nach oben und unten
- Dritte Art: Infolge höherer Grade von Asymmetrie des Kreuzbeins schrägverschobene Becken
  1. Primär mangelhafte Bildung oder Entwicklung des Kreuzbeinflügel einer Seite
  2. Verschmelzung des Kreuzbeins mit dem Hüftbein in früherer Lebenszeit
  3. Asymmetrie des Kreuzbeins infolge eines durch Karies im Iliosacralgelenk einer Seite bewirkten Substanzverlustes

Vierte Gattung: In sich zusammengeknickte Becken
- Erste Art: In sich zusammengeknickte osteomalacische Becken
- Zweite Art: In sich zusammengeknickte rachitische Becken[52].

---

[51] Litzmann, wie Anm. 2, S. 19

[52] Knobloch, Jürgen: Bio- und ergografische Beiträge zu Carl Conrad Theodor Litzmann (1815-1890). Perspektiven der Kieler Frauenheilkunde im 19. Jahrhundert, Neumünster 1975, S. 69-70

Litzmann leitete aus seinen Daten der Conjugata vera-Messung im Hinblick auf den zu erwartenden Geburtsverlauf 4 Ausprägungsgrade von Beckenverengungen bei jeweils 3 Beckentypen ab, wie im Folgenden nach van der Smissen[53]:

	Maß der C. vera
1.Grad:	
allgemein verengtes Becken	10,0 - 9,0 cm
einfach plattes Becken	9,5 - 8,25 cm
allgemein verengtes plattes Becken	9,5 - 8,25 cm
2.Grad	
allgemein verengtes Becken	< 9,0 cm
einfach plattes Becken	8,2 – 7,4 cm
allgemein verengtes plattes Becken	8,2 – 7,4 cm
3.Grad	
allgemein verengtes Becken	7,3 – 5,5 cm
einfach plattes Becken	7,3 – 5,5 cm
allgemein verengtes plattes Becken	7,3 – 5,5 cm
4.Grad	
allgemein verengtes Becken	< 5,4 cm
einfach plattes Becken	< 5,4 cm
allgemein verengtes plattes Becken	< 5,4 cm

Bei Grad 1 der Beckendeformierung konnte ein natürlicher Geburtsverlauf angenommen werden, eine Beckenenge 2.Grades bedeutete Gefahr für Mutter und Kind, ein enges Becken 3.Grades ließ eine Indikation einer zerstückelnden Operation des Kindes erwarten und ein Befund von Grad 4 wurde als absolute Anzeige zum Kaiserschnitt angesehen.

4.5. Darstellung der häufigsten Beckenverformungen

Um die Becken hinsichtlich ihrer Deformitäten eingehender zu charakterisieren, werden die einzelnen Veränderungen beschrieben und durch zeitgenössische Abbildungen erläutert.

---

[53] Smissen, van der, Brigitte: Leben und Werk des Professors Carl Conrad Theodor Litzmann, Leiter der Kieler Frauenklinik von 1849-1885, insbesondere seine Bedeutung für die Geburtshilfe, Med. Diss. Kiel 1948, S. 38-39

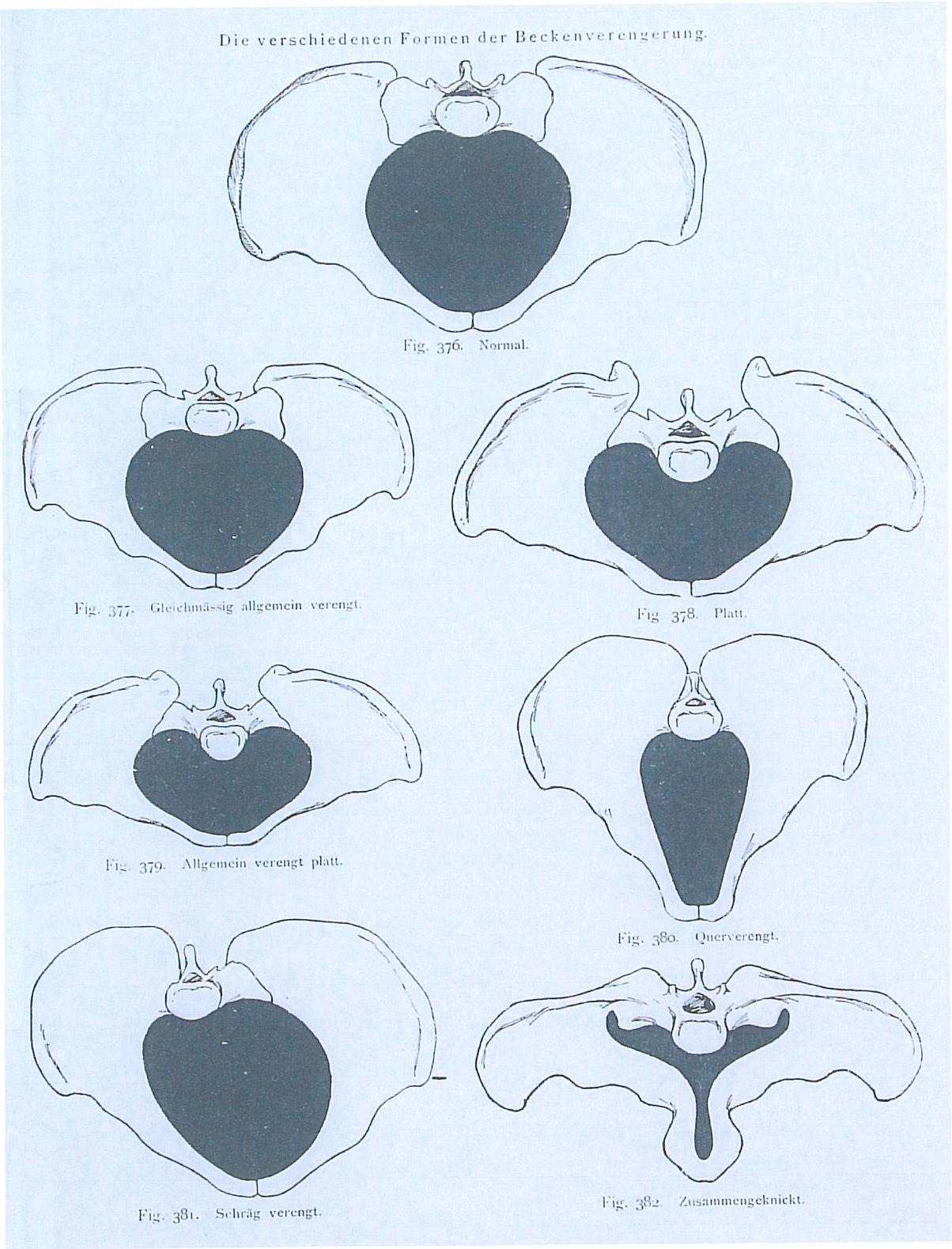

Aus: Bumm, Ernst, Grundriss zum Studium der Geburtshilfe, Wiesbaden 1911, S. 503

Das allgemein gleichmäßig verengte Becken

Diese Beckenform ist gekennzeichnet durch eine gleichmäßige Verkürzung aller Durchmesser in allen Ebenen. Es unterscheidet sich nicht in der Form von einem normalen Becken, sondern stellt eine verkleinerte Form desselben dar. Der Schambogenwinkel stellt sich bei diesem Beckentyp jedoch spitzwinklig statt rechtwinklig dar, die Michaelische Raute hat eine schmale, oben und unten spitzwinklige Form.
Bei kleinwüchsigen Frauen, Zwerginnen und bei Personen mit der Erscheinung des Infantilismus wird diese Beckenform gesehen.

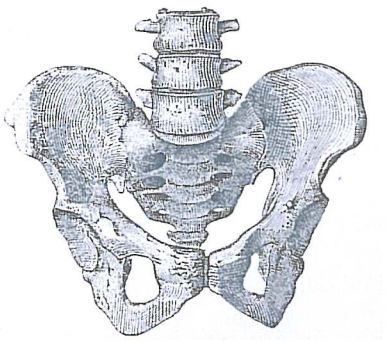

Allgemein gleichm. verengt. Becken
(Aus: Spiegelberg, Otto, Lehrbuch der Geburtshülfe für Ärzte und Studirende, Lahr 1882, S. 444)

Das platte Becken

Das platte oder auch gradverengte Becken weist in seiner typischen Ausprägung allein die Verkürzung des geraden Durchmessers des Beckeneingangs auf (also der Conjugata vera). Alle weiteren Maße erweisen sich als normal oder größer.

Die vorherrschende Form eines platt-rachitischen Beckens rührt bei den betroffenen Personen her von einer in der Kindheit oder im Jugendalter erlittenen Rachitis, auch „Englische Krankheit" oder von Michaelis als „Doppelte Glieder" bezeichnet[54]. Im Rahmen der krankheitsbedingten Knochenweichheit drängt bei diesem Pathomechanismus die Rumpflast das Promontorium nach vorn und unten in das kleine Becken, wodurch das Kreuzbein eine zunehmend horizontale Ausrichtung erhält und das mit Ligamenten fixierte Steißbein nach ventral abgeknickt wird. Gleichzeitig kommt es zum Auseinanderweichen der Darmbeinschaufeln und der Sitzbeine.

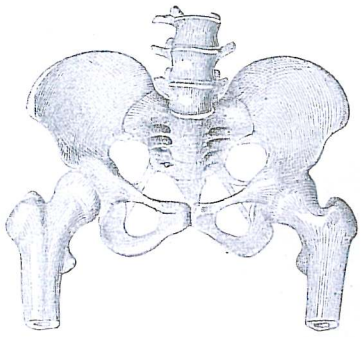

Einfach plattes Becken
(Aus: Spiegelberg, Otto, Lehrbuch der Geburtshülfe für Ärzte und Studirende, Lahr 1882, S. 438)

[54] Michaelis, wie Anm. 36, S. 7

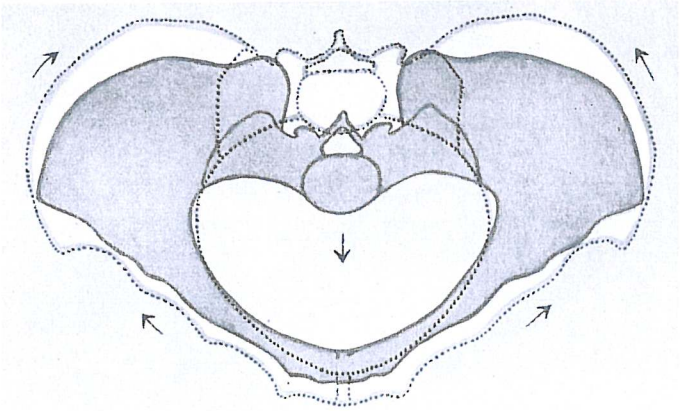

Normales und rachitisch plattes Becken ineinander gezeichnet.
(Aus: Martius, Heinrich, Lehrbuch für Geburtshilfe, Stuttgart 1948, S. 826)

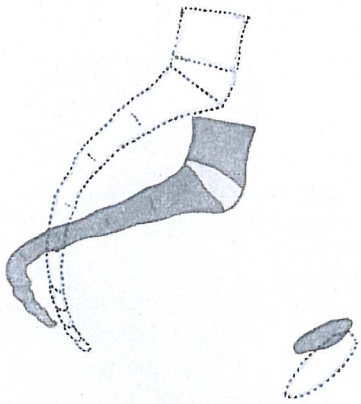

Normales und rachitisch plattes Becken im (Sagittalschnitt.
Aus: Martius, Heinrich, Lehrbuch für Geburtshilfe, Stuttgart 1948, S. 826)

Die Kombinationsform eines allgemein verengten und platten Beckens entsteht als Folge einer bei der Rachitis vorliegenden Knochenweichheit und bei gleichzeitig bestehender Wachstumsstörung der Knochen. Seltener führen rachitische Knochenverdickungen zu einer zusätzlichen Verengung der Beckenlichtung.
Ebenfalls weisen die spondylolisthetischen Becken, auch Wirbelgleitbecken genannt, einen verkürzten geraden Beckeneingangsdurchmesser auf, der durch ein ventrales Abrutschen des 5. Lendenwirbels über dem Kreuzbein oder das Gleiten des vierten Lendenwirbelkörpers gegenüber dem fünften bedingt ist. Als Ursache für diese Veränderung sind degenerative oder postinflammatorische Knochenprozesse oder anlagebedingte Anomalien zu nennen.

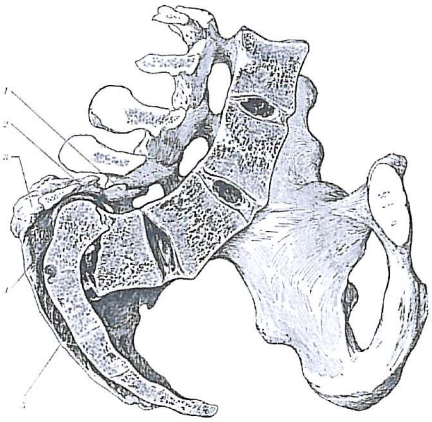

Spondylolisthetisches Becken der Hallenser Beckensammlung
(Aus: Bumm, Ernst, Grundriss zum Studium der Geburtshilfe Wiesbaden 1911, S. 530)

Das quer verengte Becken

1842 beschrieb Heinrich Ludwig Ferdinand Robert erstmals die später nach ihm benannte Beckenform einer hochgradigen Querverengung; dabei fiel ihm neben einer vollständigen Verschmelzung der Kreuzdarmbeinfugen das Fehlen der Kreuzbeinflügel auf. Ätiologisch sind zwei Gruppen zu unterscheiden: Aplasie der Kreuzbeinflügel bei fehlenden Knochenkernen und die Synostosenbildung nach Entzündung der Iliosakralfugen mit nachfolgender Wachstumsbehinderung der Os sacrum-Flügel.

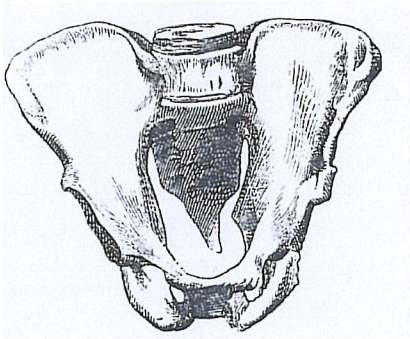

Quer verengtes Becken nach Robert
(Aus: Spiegelberg, Otto, Lehrbuch der Geburtshülfe für Ärzte und Studirende, Lahr 1882, S. 481)

Das schräg verengte Becken

Die durch asymmetrische Verengung gekennzeichnete Beckenform kann hervorgerufen sein durch eine Coxitis mit der Folge eines coxalgischen Beckens, durch eine Skoliose mit der Ausformung eines skoliotisch schräg verengten Becken, durch Rachitis oder Hüftluxationen. Eine Sonderform stellt das sogenannte Naegele Becken dar, dem eine Ankylose eines Iliosacralgelenkes oder auch ein einseitiger Kreuzbeindefekt zugrunde liegt.

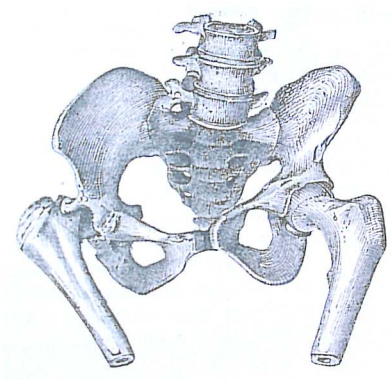

Becken mit rechtsseit. Coxalgie und linksseitiger Verengerung und Verschiebung
(Aus: Spiegelberg, Otto, Lehrbuch der Geburtshülfe für Ärzte und Studirende, Lahr 1882, S. 476)

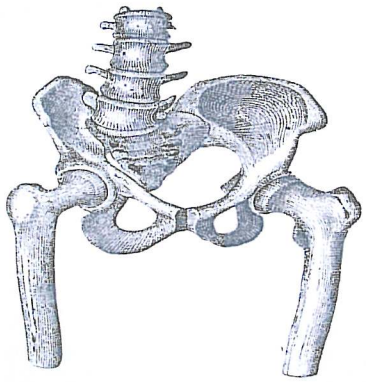

Schräg verengtes synostotisches Becken
(Aus: Spiegelberg, Otto, Lehrbuch der Geburtshülfe für Ärzte und Studirende, Lahr 1882, S. 473)

Das osteomalazische Becken

Diese den unregelmäßig verengten Becken zugeordnete Fehlform, seiner charakteristisch deformierten Gestalt entsprechend, das in sich zusammengeknickte Becken, wird treffend auch als kartenherzförmig bezeichnet[55]. Im Unterschied zur Rachitis tritt die Osteomalazie nicht als Erkrankung des Kindesalters, sondern erst nach Abschluss des Knochenwachstums auf. Die Größe der Knochen verändert sich bei der Osteomalazie kaum, es entsteht aber durch die von innen her fortschreitende Auflockerung der Knochenstrukturen und die Verschmälerung der Kortikalis eine Verformung einzelner Knochenabschnitte. Die Knochen geben den auf sie einwirkenden Kräften in Gestalt von Muskelzug und Rumpflast nach, wodurch es im Beckenbereich zur charakteristischen Schnabelbildung mit Annäherung der beiden Schambeinäste kommt. Das Kreuzbein und damit das Promontorium werden weit

[55] Orth, Johannes: Compendium der pathologisch-anatomischen Diagnostik nebst Anleitung zur Ausführung von Obduktionen, Berlin 1876, S. 357

nach innen in die Beckenhöhle gedrängt. Die Beckenmaße, insbesondere auch die Distantia trochanterica, sind unter diesen Bedingungen in der Regel deutlich verkürzt. Während Michaelis diese Form der Beckenverengung nicht in praxi messen und studieren konnte und in seinem Werk nur der Vollständigkeit halber kurz darauf einging, hat Litzmann sich hiermit umfassender beschäftigt und entsprechend zu diesem Thema veröffentlicht. Er beschrieb die Osteomalazie anatomisch als zentral beginnende und nach peripher fortschreitende Einschmelzung des Knochengewebes sowie sekundäre Auffüllung der Hohlräume mit Mark unterschiedlicher Beschaffenheit und Konsistenz[56]. Da man die Osteomalazie am häufigsten bei Frauen im fortpflanzungsfähigen Alter sah, schloß man auf eine Disposition durch Schwangerschaft und Wochenbett.

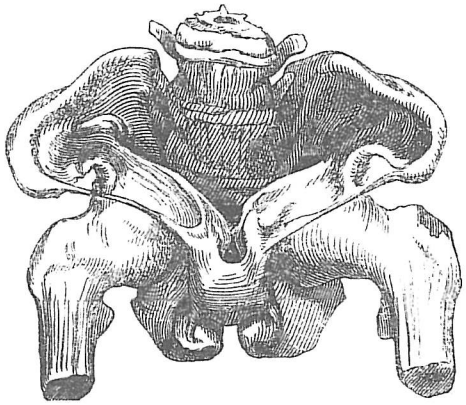

Osteomalazisches Becken aus der Göttinger pathologischen Sammlung, im höchsten Grade verkrümmt
(Aus: Spiegelberg, Otto, Lehrbuch der Geburtshülfe, Lahr 1858, S. 215)

Das Trichterbecken

Unter diesen Typus fallen alle Ausprägungen mit einer Verengung des Beckenausganges. Diese kann in einer Verkürzung des Symphysen-Steißbeinabstandes bestehen, einer Verringerung der Distanz der beiden Tubera ossis ischii oder auch der Bildung eines spitzwinkligen Schambogens. Die Genese dieser Veränderung ist unterschiedlich: sie findet sich zum Beispiel bei Frauen virilen Typs; auch das männliche Becken weist diese Gestalt auf.

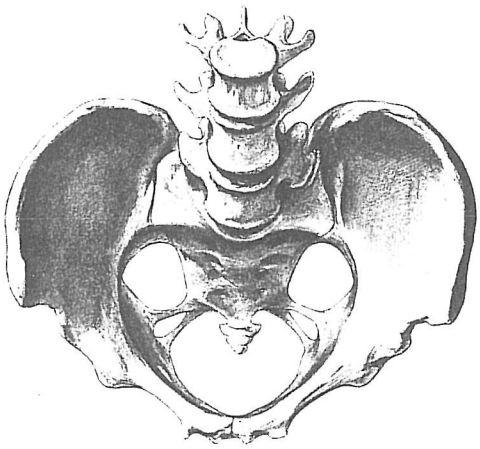

Gerade verengtes Trichterbecken
(Aus: Bumm, Ernst, Grundriss zum Studium der Geburtshilfe, Wiesbaden 1911, S. 521)

[56] Litzmann, wie Anm. 39, S. 121

Das Assimilationsbecken

Die asymmetrischer Gestalt dieser Beckenvariante beruht auf einer anlagebedingten Entwicklungsstörung des Lumbosakralskeletts. Sie kommt durch einseitige Assimilationsprozesse zustande, deren Resultat dem Wirbel halbseitig das typische Aussehen eines Lendenwirbels gibt und auf der anderen Seite als eine Verschmelzung mit dem Kreuzbein imponiert.
Durch die faktische Verlängerung des Kreuzbeins verschiebt sich die Beckeneingangsebene nach kranial, häufig bildet sich ein doppeltes Promontorium aus.
Eine Verengung des Beckens tritt nicht zwangsläufig auf.
Diese Beckenform findet keine Erwähnung in den Arbeiten über das enge Becken von Michaelis und Litzmann. Sie wird hier jedoch aufgeführt, da sich entsprechende Exemplare in der Sammlung befinden.

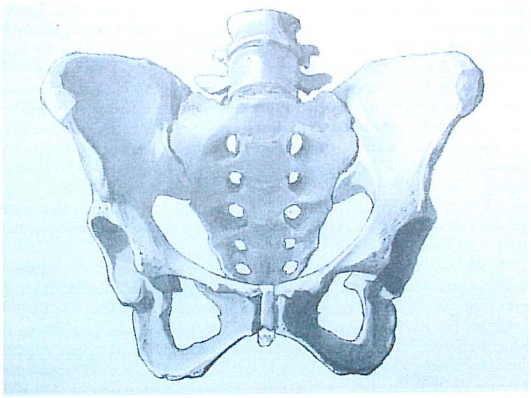

Hohes Assimilationsbecken einer Frau nach der Natur gezeichnet. (Aus: Martius, Heinrich, Lehrbuch der Geburtshilfe, Stuttgart 1948, S. 815)

Das Spaltbecken

Diese Beckenform wurde schon früh als angeborene Fehlentwicklung angesehen, zumal sie häufig mit einer Spaltbildung der Harnblase, gelegentlich auch der Bauchdecken verbunden ist. Erst im Laufe des Wachstums kommt es bei den Betroffenen durch den Druck der Rumpflast auf den unverschlossenem Beckengürtel zum Vordrängen des Kreuzbeins in das Becken, zu verstärkter Beanspruchung der Kreuzbein-Darmbeinfugen, einer Dorsalverschiebung der Beckenschaufeln sowie zur Auswärtsdrehung der Hüftgelenke und nach Litzmanns Ansicht zu fortschreitendem Klaffen des Symphysenspalts infolge der erhöhten „Querspannung“[57].

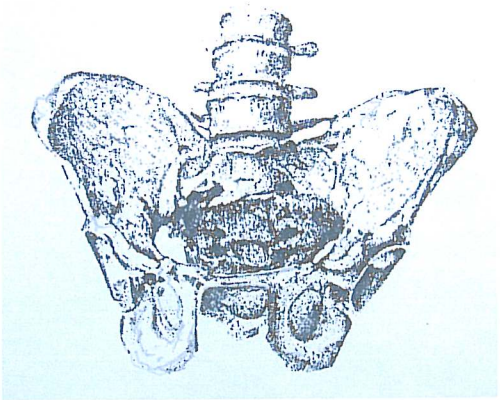

Spaltbecken, Ansicht von ventral (Aus: Litzmann, Carl Conrad Theodor, Das gespaltene Becken, Arch. Gynäk., Bd. IV, Berlin 1872, Taf. 17, Fig. 2)

[57] Litzmann, Carl Conrad Theodor: Das gespaltene Becken, Arch. Gynäk., Bd. IV, Berlin 1872, S. 283

Das Pubiotomiebecken

Diese iatrogen entstandene Beckenform sei hier der Vollständigkeit halber erwähnt, da sich ein entsprechendes Exemplar in der Sammlung befindet (Becken A1). Unter Pubiotomiebecken versteht man Becken von Frauen, die unter der Geburt im Bereich des vorderen Beckenringes (Symphyse oder Os pubis) osteotomiert wurden, um so eine Erweiterung des Geburtskanals zu bewirken und eine Geburt auf normalem Wege möglich zu machen. Die erste Symphysiotomie wurde in Paris 1777 von Jean René Sigault (1740-18??) ausgeführt, konnte sich aber als Methode angesichts der möglichen Weichteilverletzungen und deren Folgen schwerlich durchsetzen[58]. Bei den Pubiotomien, die in der Ausführung leichter und weniger blutig gerieten, bestand die Gefahr eines sekundär aufgetretenen, schräg verschobenen Beckens, da postpartal die Seite der Osteotomie von den Frauen geschont wurde. Der ursprüngliche Name Pubiotomie wurde von Albert Siegmund Gustav Döderlein (1860-1941) in Hebosteotomie geändert[59].
Hyrtl vermutet, das die griechische Göttin Hebe Namensgeberin war. Sie, eine Tochter von Zeus und Hera, war die Göttin der Jugend; der griechische Begriff Hebe wurde auch für die Schamregion benutzt[60].

4.6. Die Michaelissche Raute

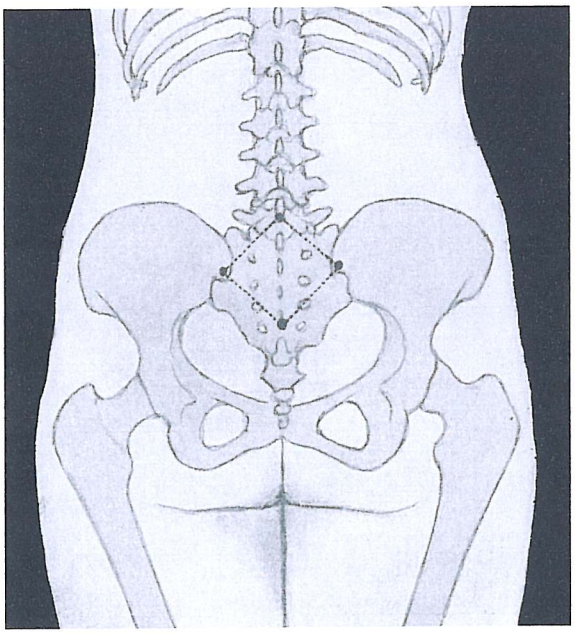

Die Anatomie der Michaelisschen Raute
(Aus: Martius, Heinrich, Lehrbuch der Geburtshilfe, Stuttgart 1948, S. 234)

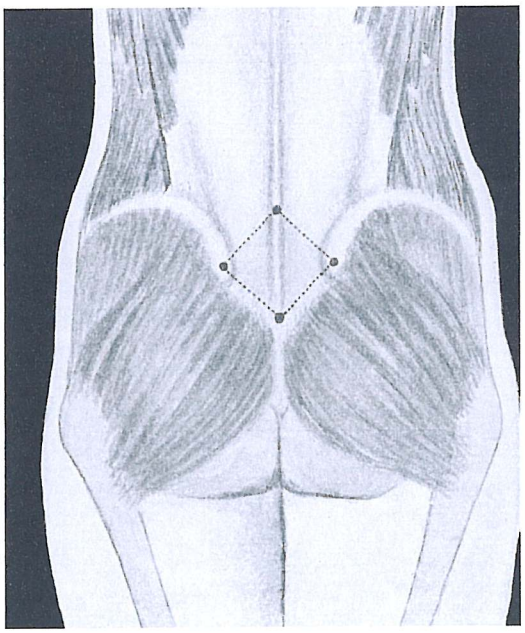

Die Michaelissche Raute mit ihrer muskulären Begrenzung dargestellt
(Aus: Martius, Heinrich, Lehrbuch der Geburtshilfe, Stuttgart 1948, S.234)

Im Rahmen seiner umfassenden geburtshilflichen Studien erkannte Michaelis, dass bestimmte markante, durch gedachte Linien verbundene Punkte in der Kreuzbeinregion eine Figur ergeben, die eine Aussage über Form und Weite des inneren knöchernen Beckens zuläßt. Michaelis beschrieb die später nach ihm

[58] Fehling, wie Anm. 23, S. 100
[59] Fehling, wie Anm. 23, S. 104
[60] Hyrtl, wie Anm. 33, S. 36

benannte Raute als längliches Viereck, dessen 2 seitliche Eckpunkte an den Spinae iliacae posteriores superiores liegen, der obere unter dem Dornfortsatz des 4. Lendenwirbels und der untere, bedingt durch die schrägen Ansatzlinien der Glutei maximi, in der Analfurche[61].

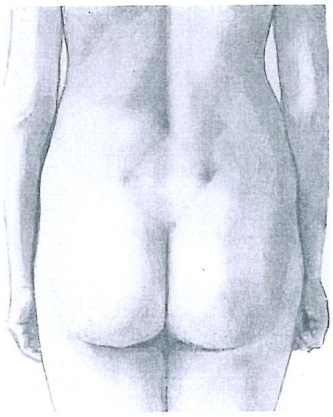

Rückenansicht einer gut gebauten Frau mit normaler Michaelisscher Raute.

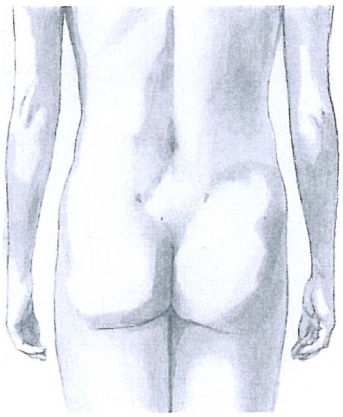

Rückenansicht einer Frau mit allgemein-gleichmäßig verengtem Becken und und schmaler Michaelisscher Raute.

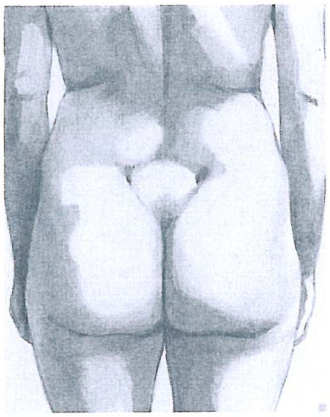

Rückenansicht einer Frau mit rachitisch-plattem Becken und und flacher Michaelisscher Raute.

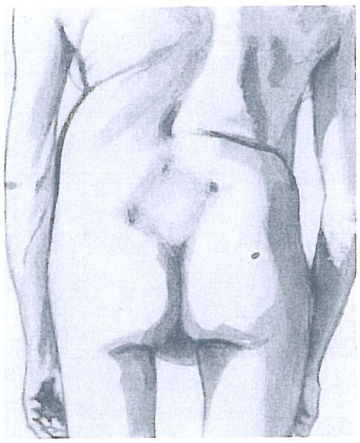

Rückenansicht einer Frau mit rachitischer Kyphoskoliose. Michaelissche Raute schräg verschoben. Schräg verengtes rachitisches Becken.

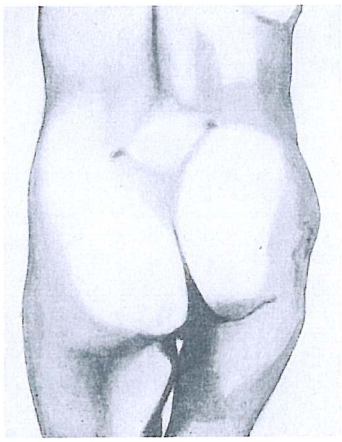

Rückenansicht einer Frau mit alter, rechtsseitiger Koxitis. Adduktion und Verkürzung des rechten Oberschenkels, Michaelissche Raute schräg verschoben. Platter Beckeneingang. Schräg verengter Beckenausgang.

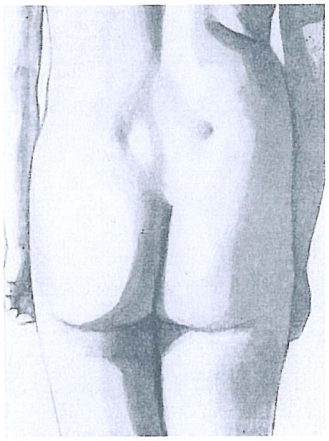

Rückenansicht einer Frau mit Naegeleschem Becken nach der Natur gezeichnet. Die Raute ist asymmetrisch, und zwar links schmaler als rechts.Man beachte die Asymmetrie auch der übrigen äußeren Beckenformen und die rechtsseitige Lendenfalte. Schräg verengtes Becken.

---

[61] Michaelis, wie Anm. 1, S. 122

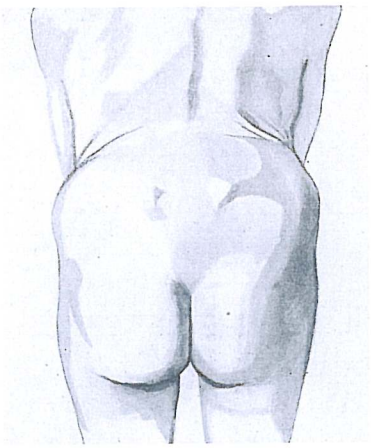

Rückenansicht einer Frau mit einem kyphotischen Trichterbecken. Man sieht das starke Vorstehen und die geringe Entfernung der spin. post. und die geringe Trochanterendistanz.

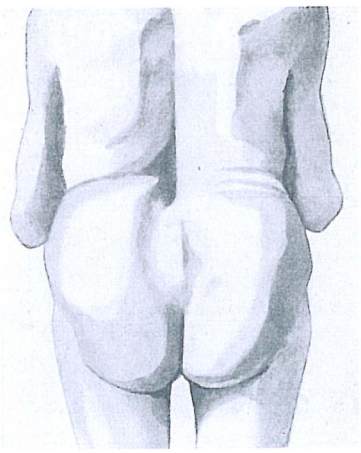

Rückenansicht einer Frau mit Spondylolisthesis. Querfalten im Lendenabschnitt. Tiefe Lumbosacral-rille und verstärktes Kreuzbeinrelief.

Aus: Martius, Heinrich, Lehrbuch der Geburtshilfe, Stuttgart 1948, S. 824-825

5. Beschreibung der Becken, photografische Darstellung und Dokumentation der zugehörigen Krankheitsgeschichten

A1

Das als zierlich imponierende Becken von gleichwohl kompaktem Knochenbau ist der Gruppe der *gleichmäßig allgemein verengten Becken* zuzuordnen; es ist ein sogenanntes *Pubiotomiebecken*. Die Weite des Osteotomiespaltes im Bereich des linken Schambeinkörpers misst 2 cm, wodurch sich eine leichte Schrägverschiebung in der vorderen Beckenhälfte ergibt. Die aktuell gemessenen Distanzen korrespondieren aufgrund der operativ bedingten und jetzt fixierten Beckenringerweiterung nicht mit den ursprünglichen Beckenmaßen der Patientin.

Am Becken sind zwei untere Lendenwirbelkörper erhalten, welche kräftige Querfortsätze aufweisen, die über die erhaltenen Bandstrukturen fest mit dem dorsalen Beckenkämmen verbunden sind. Die Ligamenta sacrotuberalia sind erhalten, ebenso links einzelne Fasern des Ligamentum sacrospinale. Die Steißbeinspitze fehlt. Eine locker um den untersten LWK gelegte Drahtschlinge diente der Aufhängung.

Das Becken trägt keine Kennzeichnung, mit deren Hilfe die Zuordnung einer Krankengeschichte aus dem Archiv möglich gewesen wäre. Auch ist in den Veröffentlichungen von Michaelis und Litzmann kein Fall einer Pubiotomie bei schwieriger Geburtssituation erwähnt.

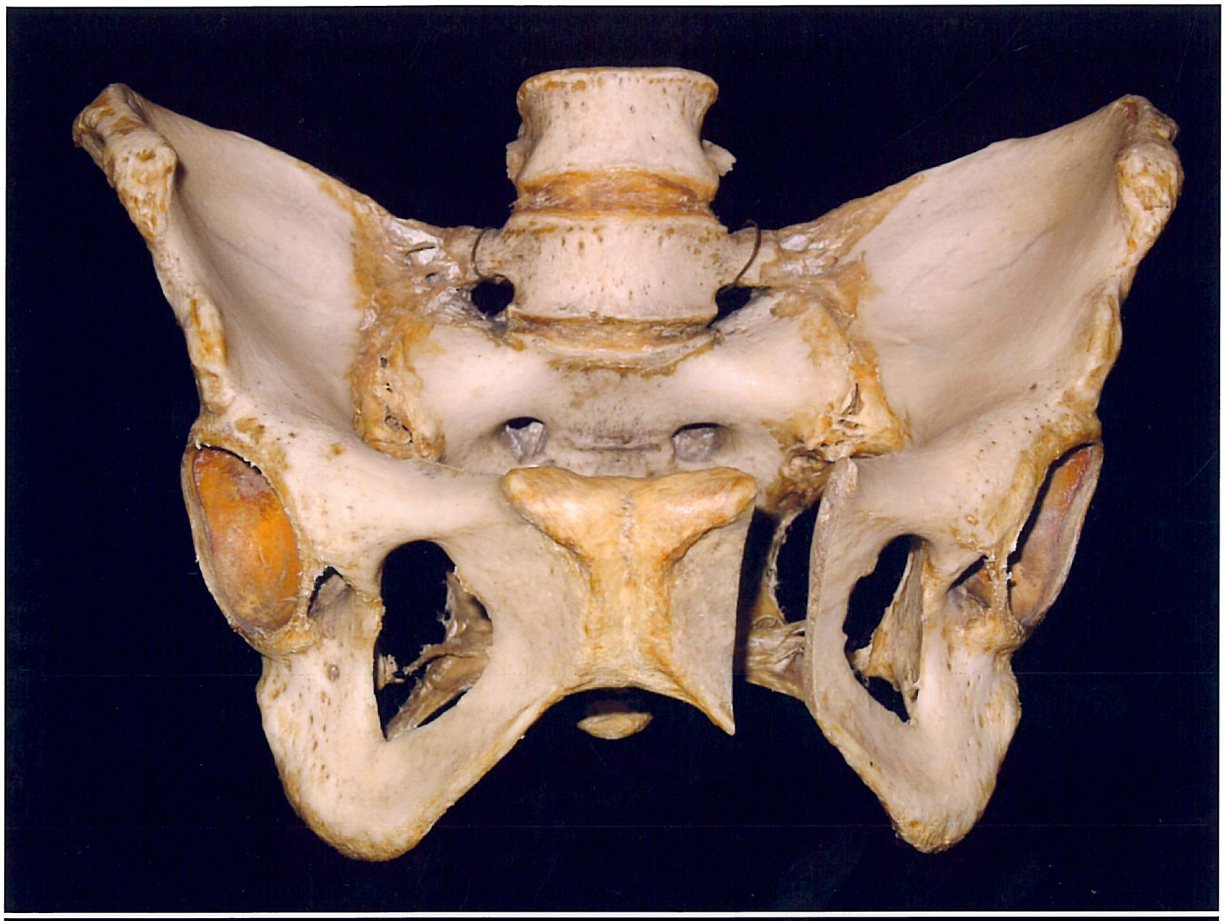

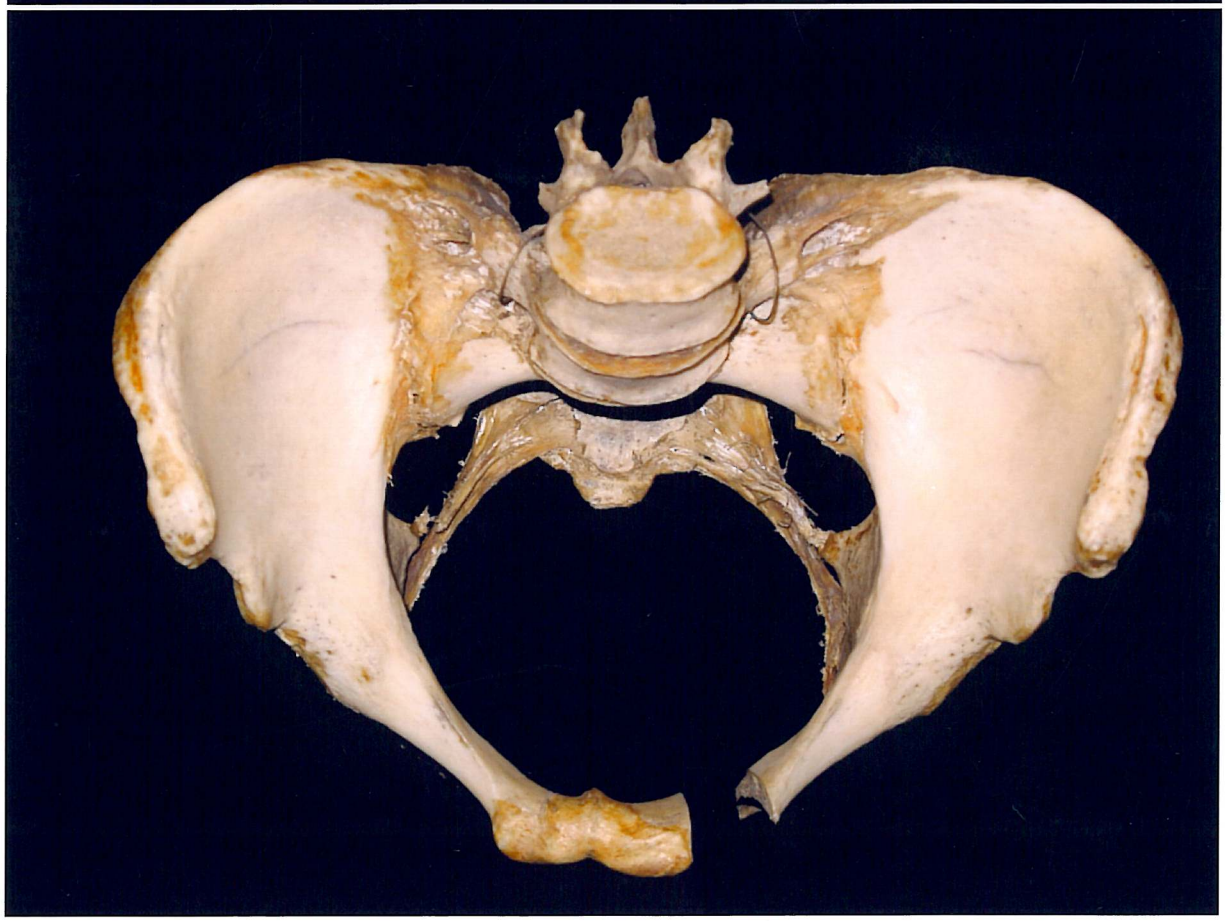

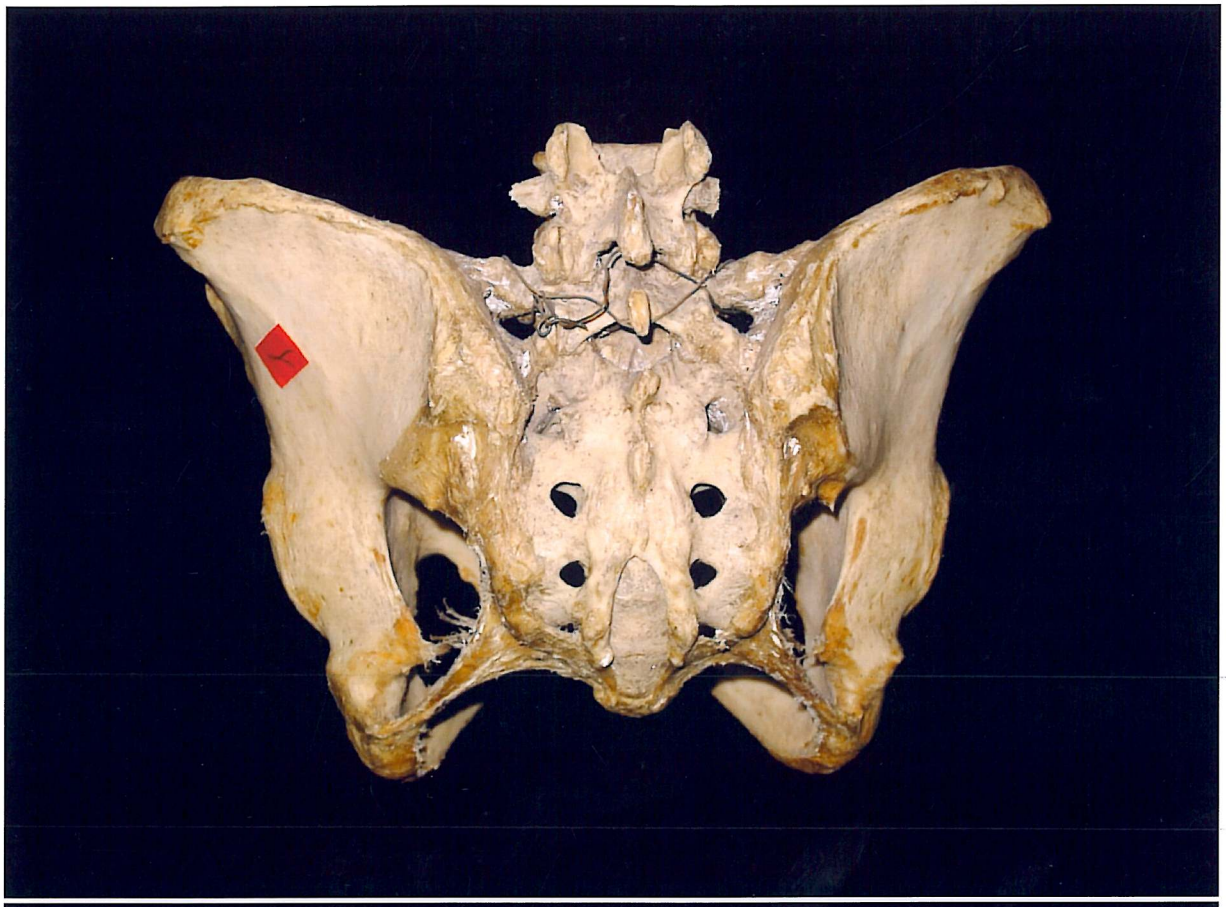

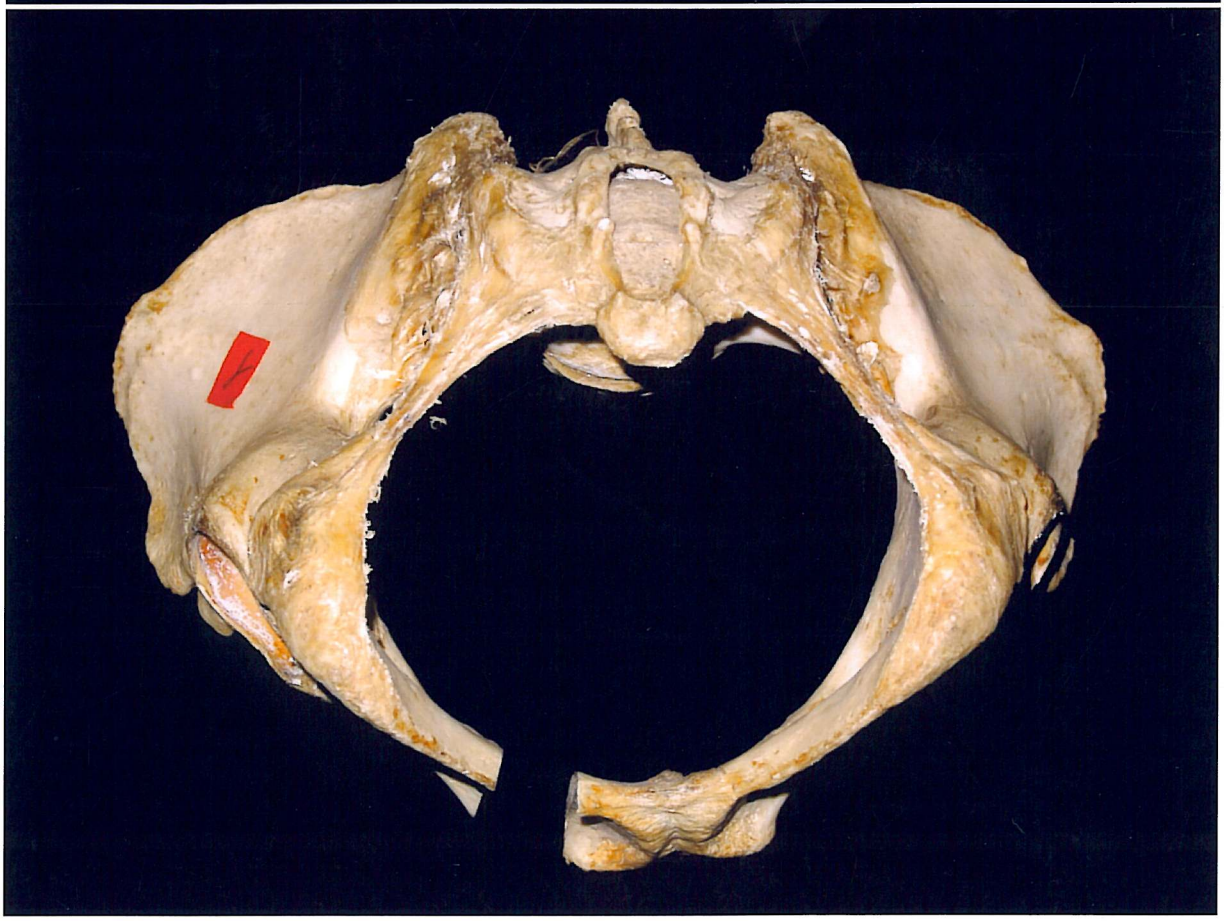

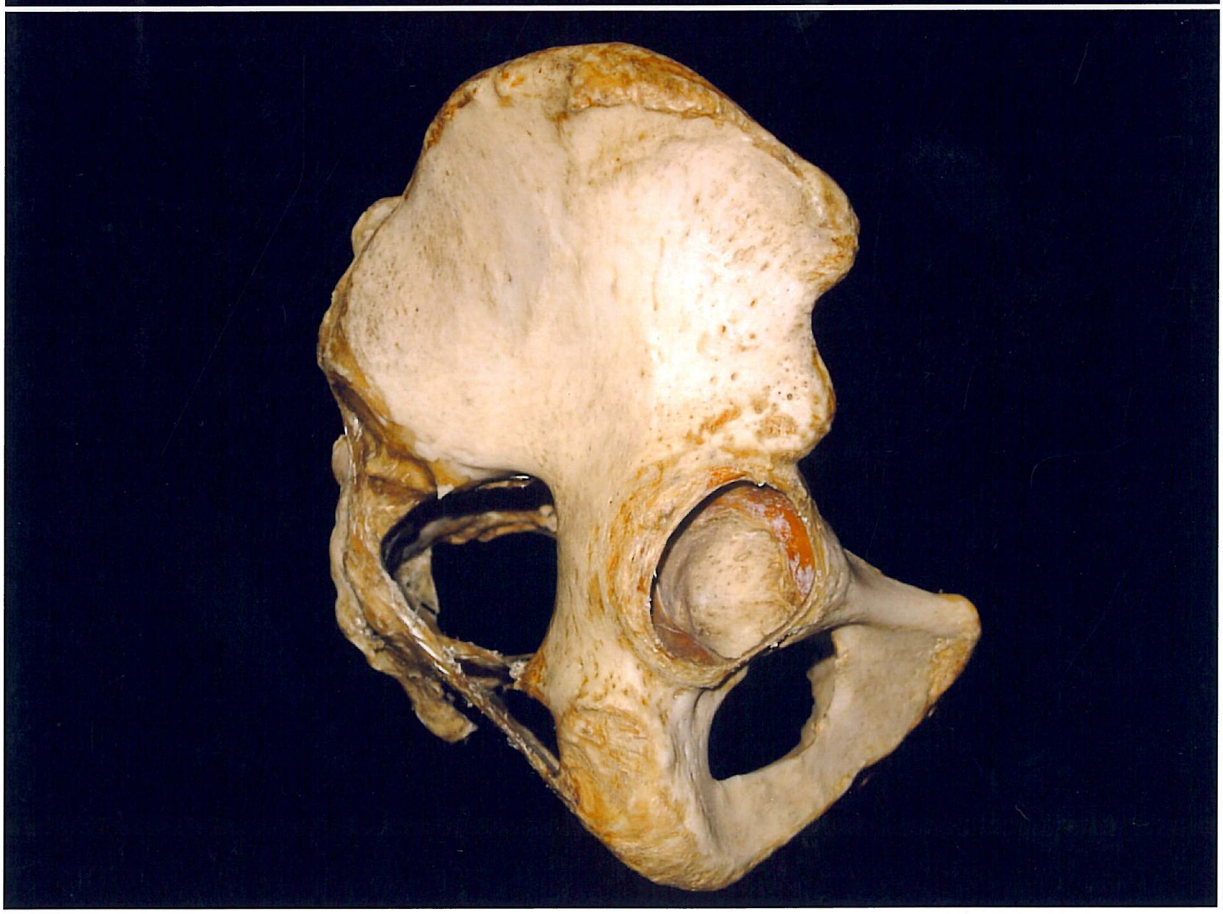

A 2

Dieses Becken ist ein *allgemein verengtes platt rachitisches Becken*, in geringem Maße auch schräg verschoben. Es ist auf der Innenfläche der linken Beckenschaufel mit der Nummer 9327 gekennzeichnet als Hinweis auf den geburtshilflichen Fall; in damaliger Zeit wurden die Fälle in den Geburtsbüchern fortlaufend numeriert.

Das Beckenskelett ist weitestgehend symmetrisch ausgebildet. Zwei untere Lendenwirbelkörper sind bis auf die abgebrochene Spitze des Processus spinosus des 4. LWK vollständig erhalten. Die Darmbeinschaufeln zeigen die für diese Beckenverformung typische Flachstellung, links ausgeprägter als rechts bei gleichzeitiger Dorsalverschiebung. Durch Ventralverlagerung der oberen Kreuzbeinstrukturen entsteht eine Verengung im Beckeneingangsbereich mit Verkürzung des geraden Durchmessers. Durch Prominenz der vorderen Wirbelkante S1 ergibt sich ein sogenanntes zweites Promontorium. Beidseitig sind die Bandstrukturen zwischen Kreuzbein und den Tubera ossis ischii erhalten, rechtsseitig auch das Ligamentum sacrospinale. Die Steißbeinspitze fehlt. Auf den Beckenkämmen finden sich weiße Farbreste, die auf eine frühere Restaurierung hinweisen.

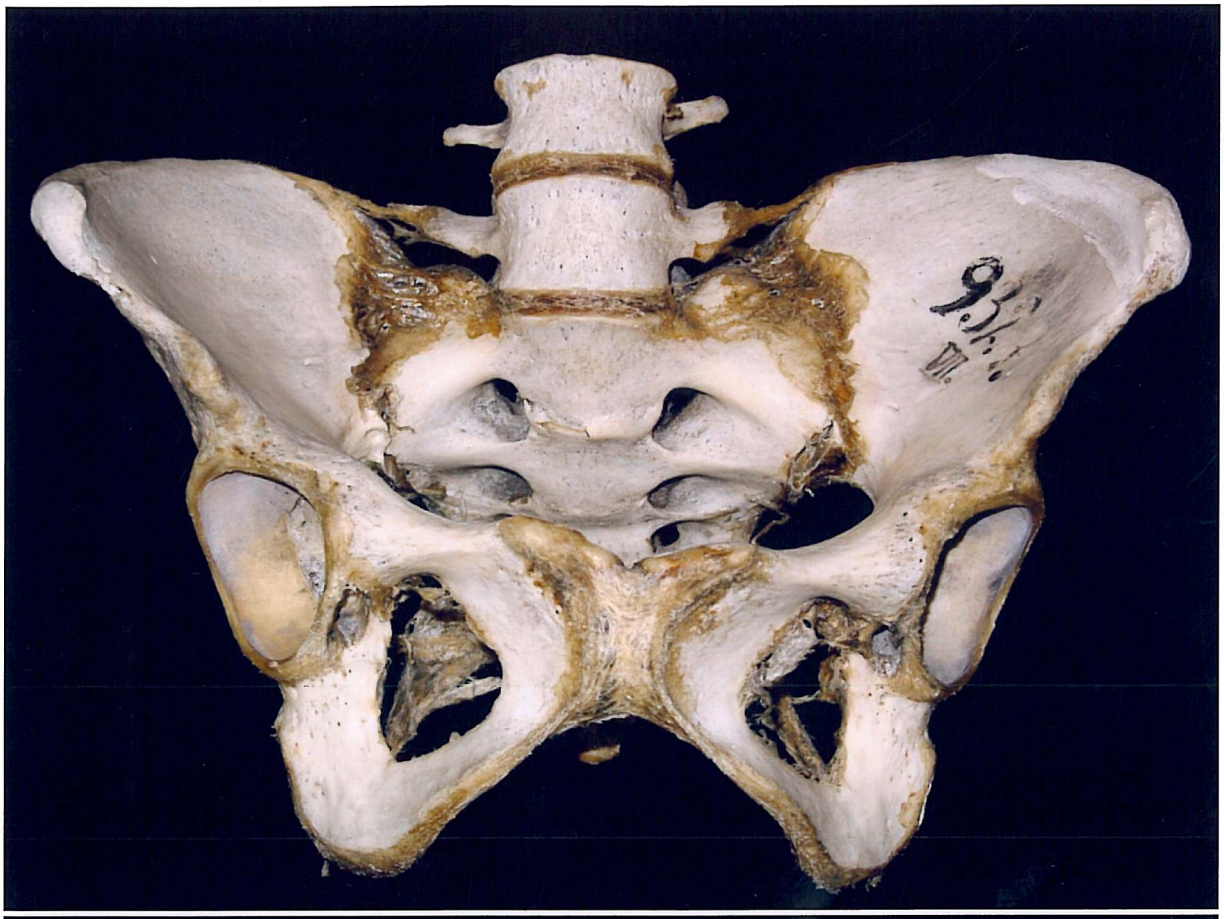

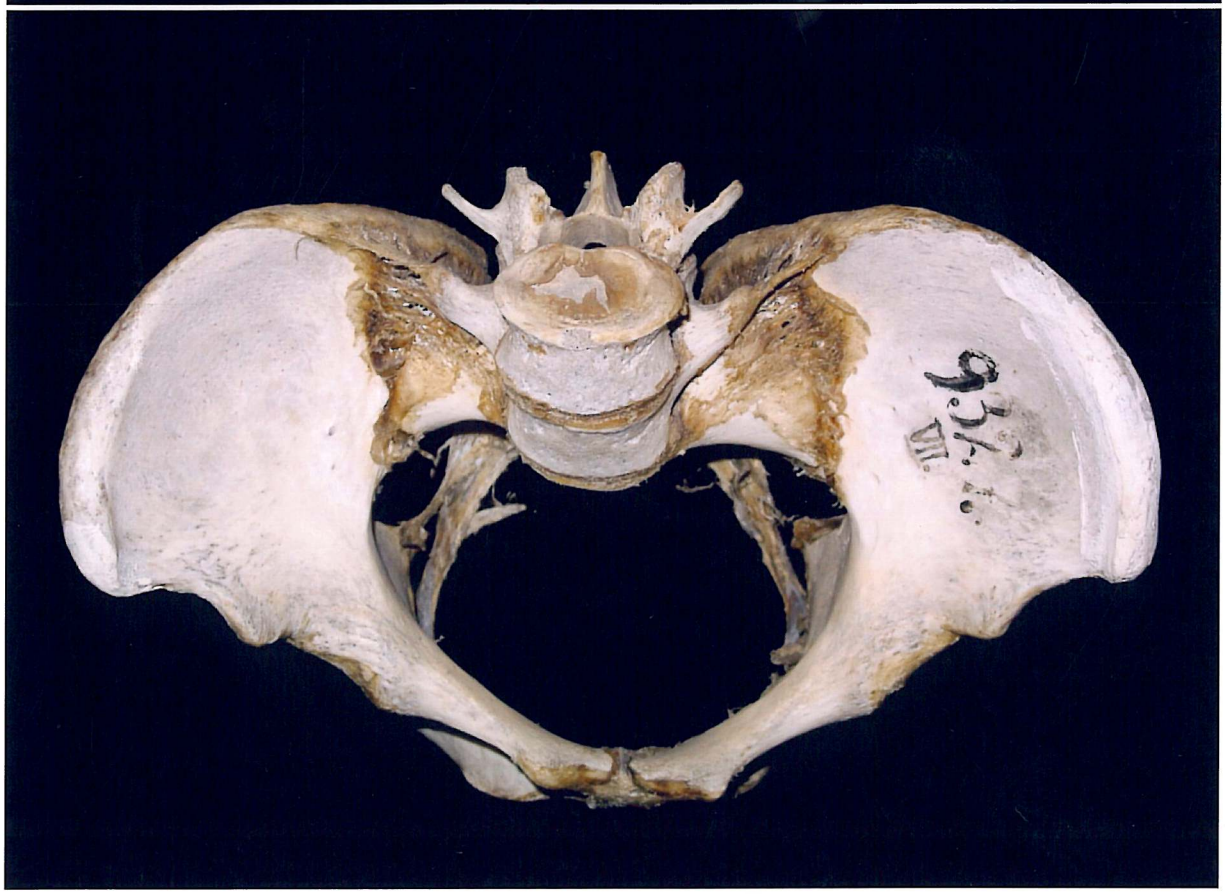

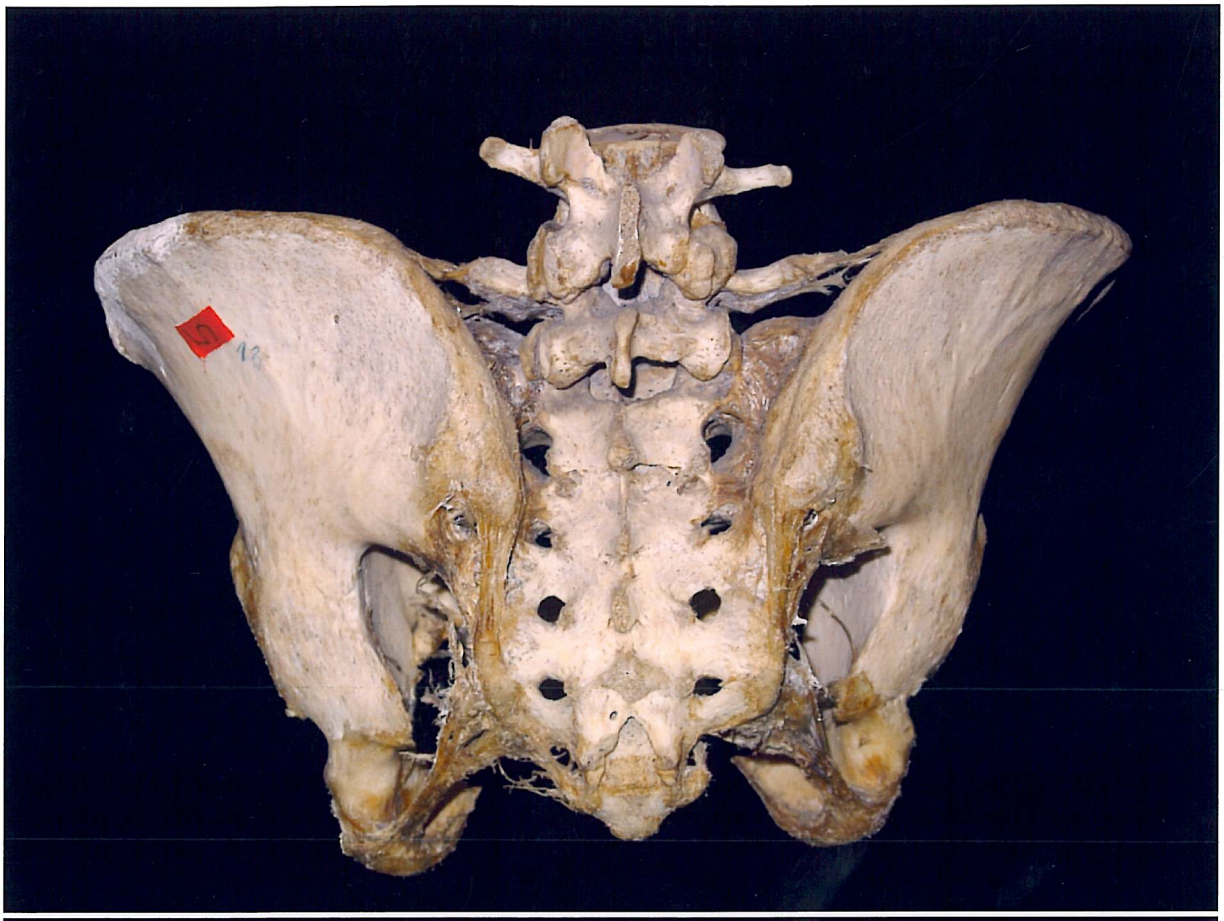

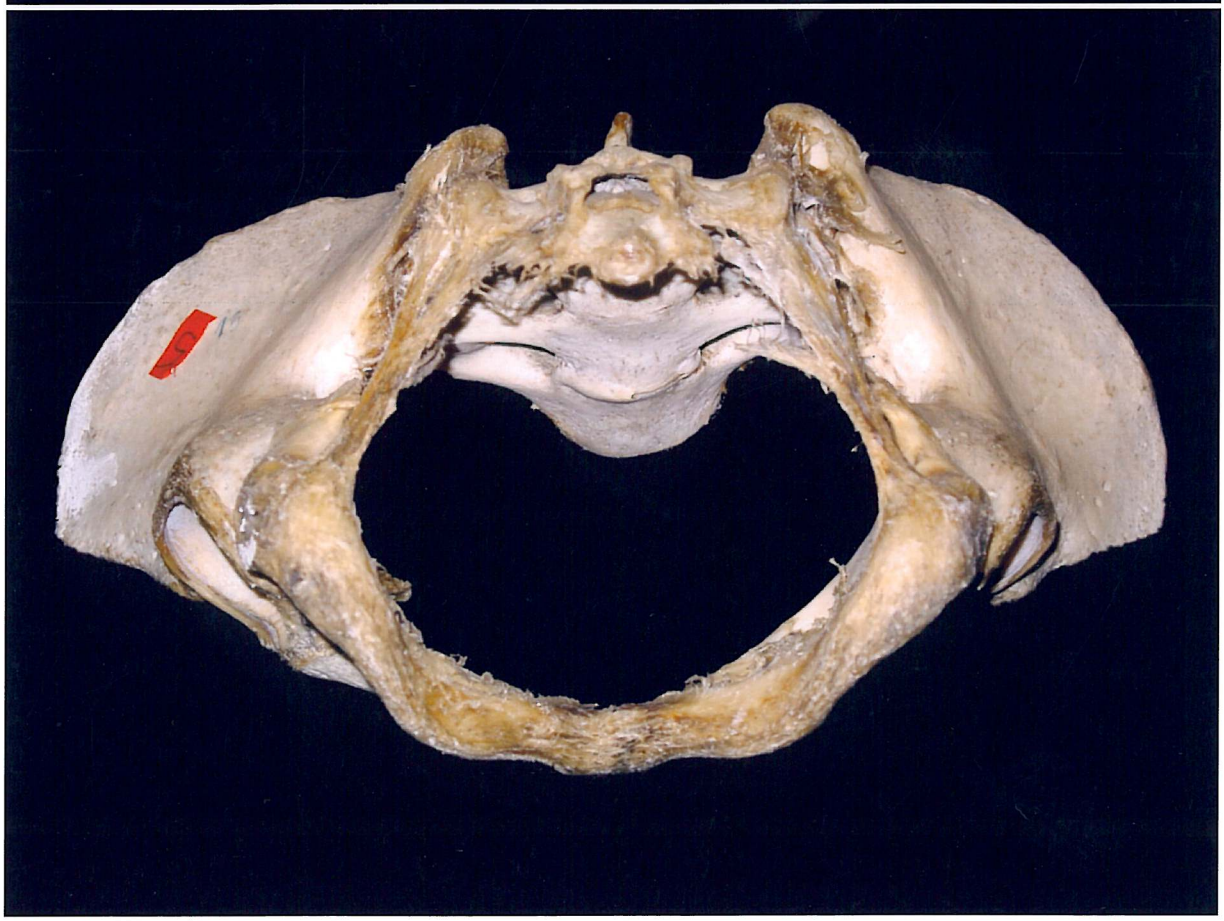

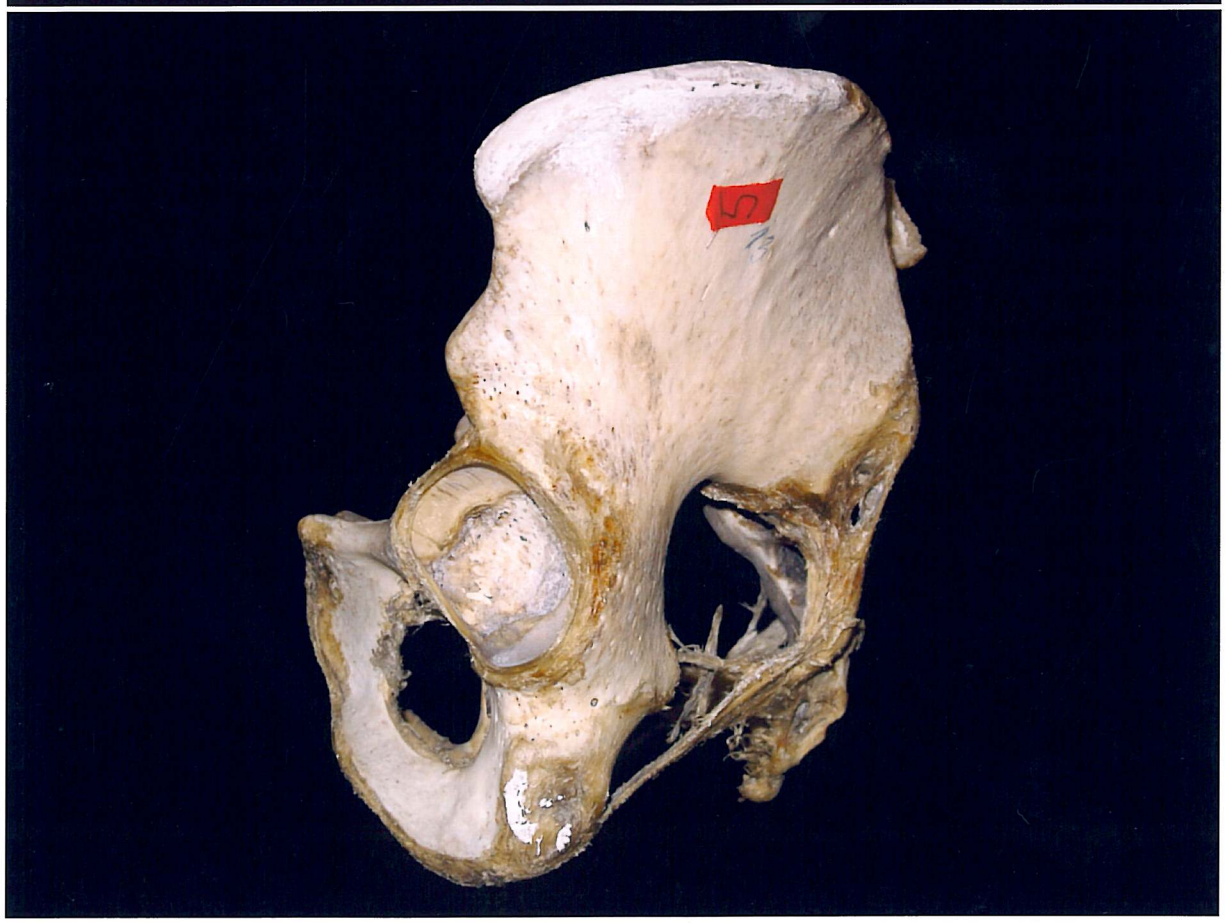
5

Litzmann hat diesen Fall in seinem Buch „Die Geburt bei engem Becken“ als Beobachtung Nr. 127 beschrieben. Nachfolgend ist seine Schilderung wortgetreu unter Einhaltung des Zeilen- und Absatzaufbaus in der damals veröffentlichten Schreibweise wiedergegeben.

„P....., eine Zweitgebärende von 26 Jahren, 150 cm hoch, wurde am 17. Februar 1879 in die Klinik aufgenommen. Sie hatte in ihrer Kindheit- angeblich in die einzige unter 6 Geschwistern-an Rhachitis gelitten und erst im 4. Lebensjahre gehen gelernt. Seit dem 15. Jahre schwach, aber regelmäßig menstruirt, war sie vor fünf Jahren im Krankenhaus zu P....., nach dreitägigen Wehen mit vorzeitigem Abflusse des Fruchtwassers und nach vergeblichen Extraktionsversuchen mit der Zange, mittels der Perforation von einem ausgetragenen todten Kinde entbunden worden. Im Wochenbett erkrankt mit heftigem Fieber, stinkenden Lochien, hatte sie 4 Wochen lang das Bett hüten müssen, sich dann aber rasch erholt. Doch war die Menstruation erst nach Jahresfrist zurückgekehrt, in der früheren Weise und am 9. Juni 1878 zum letzten Mal erschienen. Die ersten Kindesbewegungen hatte die Schwangere im October gefühlt.

Die sogleich am Tage der Aufnahme vorgenommene Untersuchung ergab Folgendes: feiner Knochenbau; die unteren Extremitäten im Verhältnis zur Gesammthöhe des Körpers vor normaler Länge, beide Tibien leicht nach außen geschweift, die Oberschenkel gerade; die Darmbeinschaufeln nach vorn klaffend, der grösste Abstand der Cristae den Spinis sehr nahe; die Lendengegend tief eingezogen, die hinteren oberen Darmbeinstacheln, namentlich der rechte, stark über die hintere Kreuzbeinfläche vorspringend; die Schossfuge ein wenig nach links verschoben, von mittlerer Höhe, mässig geneigt; die Seitenwände des Beckens abgeflacht, die rechte, besonders in ihrem vorderen Theile, mehr, als die linke. Das Kreuzbein stark geneigt, der Quere nach leicht convex, die unteren Wirbel nach vorn abgeknickt, das Promontorium tief stehend, mit niedrigem Zwischenknorpel.
Beckenmaasse:

Sp. Il. 26,0 cm, Cr. Il. 27,2 cm, D. B. 17,0 cm. Die Conj. diag. maass ich zu 8,9 cm und schätzte die Conj. v. auf etwa 7,5 cm.

Nach dem Tode der Wöchnerin zeigte es sich bei der Untersuchung des skeletirten Beckens, dass die winklig vorspringende, anscheinend nur theilweise verknöcherte Verbindung zwischen dem 1. und 2. Kreuzbeinwirbel irrthümlich für das Promontorium gehalten war. Die vordere Fläche des unter einem sehr stumpfen Winkel mit der Lendenwirbelsäule verbundenen, ein wenig nach rechts geneigten Kreuzbein's ist in ihrem oberen Theile, d. h. bis zur Abbiegung nach vorn in der Mitte des 4. Wirbelkörpers, der Länge nach leicht convex, das wirkliche Promontorium erhebt sich beträchtlich über die Eingangsebene. Im Uebrigen stimmen die Verhältnisse des trockenen Beckens mit dem während des Lebens erhobenen Befund überein.

Die Maasse sind:

Sp. Il. 25,3 cm, Cr. Il. 26,2 cm, D. B. 14,5 cm.

Beckeneingang: Conj. vera sup. 7,5 cm, inf. 7,3 cm. Diam. transv. (dem Promontorium sehr nahe) 12,7 cm. Diam. obliq. dext. 11,6 cm; sin. 10,9 cm. Dist. sacr. pect. dext. 6,6 cm; sin. 8,0 cm.

Beckenhöhle: Diam. recta 9,2 - 3 cm. Diam. transv. 11,8 cm. Dist. spin. isch. 10,8 - 9 cm.

Beckenausgang: Diam. recta 10,0 cm. Diam. transv. 12,9 cm. Conj. diag. sup. 9,9 cm, inf. 8,8 cm.

Schon bei einer früheren Besprechung mit dem Arzte, der die P..... das erste Mal entbunden hatte, war aufgrund seiner Mittheilung für die gegenwärtige Schwangerschaft die Einleitung einer Frühgeburt in Aussicht genommen, und dazu die 2. Woche des Februar's - nach unserer Rechnung das Ende der 35. Schwangerschaftswoche - bestimmt. Nach dem verspäteten Eintreffen der Schwangeren wurde durch eine zufällige Erkrankung derselben der Beginn der Operation noch bis zum 27. Februar verzögert.

Mässiger Grad von Hängebauch. Ziemlich reichlicher Wassergehalt des Uterus, mittlere Wandspannung. Frucht in 1. Diagonale, fast quer, Rückenfläche nach vorn, Kopf über der linken Darmbeinschaufel. Weiter faltiger Scheidentrichter; Vaginalportion bis auf eine Andeutung der hinteren Muttermundslippe fehlend; Muttermund rechts vom Promontorium, nur eben die Fingerspitze zulassend. Nach Ausspülung der Scheide mit Carbolwasser und Einführung von Salicyl-Vaseline in grösserer Menge wurde um 9 Uhr V. ein elastischer Katheter in den Uterus ohne merklichen Widerstand soweit hinaufgeschoben, dass sein unteres Ende in der Scheide lag. Wiederholter Lage- und Stellungswechsel der Frucht während des Tages. Seit 12 Uhr N. deutliche Wehen. Um 6 Uhr N. wurde der Katheter entfernt. Frucht quer gelagert, Kopf links. Muttermund rechts in der Spitze des hoch nach oben zipflig ausgezogenen Scheidengewölbes, für den Finger bequem durchgängig. Dicht darüber stösst derselbe auf die Spitze der konisch geformten, ziemlich gespannten Fruchtblase. Flache Rückenlage. – 9 Uhr N. Wehen ziemlich häufig, kräftig, mässig schmerzhaft. – 11 Uhr N.: Seit kurzem Erbrechen während jeder Wehe. Puls und Temperatur normal. Nach einer Morphiumsinjection hört das Erbrechen auf. Grössere Ruhe der Kreissenden; geringere Schmerzensäusserungen während der anscheinend schwächeren Wehen.

28. Februar, 1 Uhr V. Die Wehen wurden wieder schmerzhafter. Mit jeder Wehe tritt Singultus auf, gleichfalls, so oft die Kreissende trinkt, bisweilen auch spontan. Häufige Uebelkeiten und Erbrechen. Aussehen nicht merklich verändert, Temperatur normal, Puls langsam und gespannt. Die äussere Gestalt des Uterus ist inzwischen eine andere geworden. Er erscheint mehr dreieckig, der Fundus breit, mit eckigen Tubenwinkel beiderseits, die Seitenränder stärker nach unten convergirend, die vordere Fläche planer, während die Gegend über der Schossfuge bis zum Nabel hinauf vorgewölbt ist, deutlich fluctuirt und den Anschein einer überfüllten Harnblase darbietet, ohne jedoch deutlich gegen den oberen Theil des Uterus abgesetzt zu sein. Der in die Blase eingeführte Katheter wendet sich mit dem Schnabel nach unten und hinten und entleert nur wenig Harn. Die Uteruswand verharrt in fast beständiger Contraktion, wobei die Aufblähung des unteren Abschnitts etwas zuzunehmen scheint. Muttermund kaum weiter; der Rand desselben, so wie die in nächstobere Partie der Cervix von bedeutender Resistenz. Die Spitze der dauernd gespannten Fruchtblase drückt noch nicht auf ihn. Eine subcutanen Injection von Atropin verschafft der Kreissenden für mehrere Stunden Ruhe.

Um 7 Uhr V. stellten sich indess Uebelkeiten und Singultus auf's Neue ein. Als ich um 8 1/2 Uhr V. die Kreissende wiedersah, fiel mir der unruhige, angstvolle Ausdruck ihres Gesichts auf. Die Wehen waren schwächer und seltener geworden, jede Wehe aber von Singultus und Würgen begeleitet. Puls und Temperatur normal. Dagegen erschien die geschilderte Configuration des Uterus noch stärker ausgeprägt. Der Uteruskörper, die quer gelagerte Frucht umschliessend, war ganz nach rechts herüber gesunken, der

untere Abschnitt des Uterus noch stärker vorgewölbt, von dem oberen durch eine, besonders während der Wehe deutliche Furche geschieden, die linke etwa 3 Finger breit nach unten und aussen vom Nabel beginnend, nach rechts und abwärts gegen die Spina oss. ileum hin verlief. Während der Contraktion des oberen Uterinabschnittes fühlte ich, wie auch die Wand des unteren erhärtete. Der Muttermund war durch die gespannte Fruchtblase noch tiefer in's Becken herabgepresst, aber weder weiter, noch nachgiebiger geworden.

Es hatte sich also der Uterus mit der Frucht, unter Austreibung des Fruchtwassers in den enorm dadurch die gedehnten Cervicalkanal, hoch über den Beckeneingang hinauf zurückgezogen. Die linke Cervicalwand war stärker gespannt, als die rechte und zunächst der Gefahr der Zerreissung ausgesetzt. Eine baldige Entlastung des Organs war unbedingt nothwendig. Die Ungewissheit über den Zeitpunct, in welchem der Muttermund überhaupt die Entbindung auf dem Normalwege zulassen würde, die große Gefahr, welche unter den obwaltenden Umständen für die Mutter damit verknüpft war, neben der gänzlichen Aussichtslosigkeit, das Kind auf diese Weise zu retten, bestimmten mich, der Kreissenden den Kaiserschnitt als die schnellste und wahrscheinlich sicherste Hilfe vorzuschlagen. Sie willigte ohne Zaudern in die Operation. Für die Zeit der nöthigen Vorbereitungen wurde sie behutsam auf die linke Seite gelagert, und ihr die möglichste Ruhe anempfohlen.

Unter den Vorbereitungen (wie zur Ovariotomie) war es 10 1/2 Uhr V. geworden. Die Wehen folgten nun Schlag auf Schlag. Der Muttermund hatte sich bis auf beinahe 3 cm im Durchmesser erweitert, mit Zuschärfung seines Randes; die Spitze der gespannten, keinen Kindestheil enthaltenden Fruchtblase reichte bis in das Niveau desselben hinab. Sie wurde, während die Kreissende noch im Bette lag, mit einem feinen Troicart angestochen. Ein leicht blutig tingirtes Fruchtwasser ergoss sich in starkem Strome; über dem Muttermunde erschien eine Hand. Mit dem Abflusse des Fruchtwassers sank der Grund der Gebärmutter tiefer; gleichzeitig rückte die untere Grenze der Körpermusculatur, welche sich jetzt in Form eines scharfen, überhängenden Randes markirte, gegen die Schossfuge herab. Die Kreissende wurde vorsichtig in das Operationszimmer getragen, und nach Entleerung der Harnblase und in Desinfection der Scheide, sowie der Haut des Bauches und der Schenkel, die Operation unter Spray und die übrigen Lister'schen Cautelen begonnen. Ich führte den Bauchschnitt in der Linea alba gleich bis über den Nabel hinauf. Bei der Eröffnung des Peritoneums ergoss sich eine mässige Menge klaren, gelben Serums. An dem in der Wunde vorliegenden Uterus war die Grenze zwischen Körper und Cervix in einer Handbreit über der Schossfuge schräg von links nach rechts abwärts verlaufenden Linie deutlich erkennbar, besonders an dem Farbenunterschiede zwischen der bläulichen, etwas vorgewölbten Cervicalwand und der hellrothen Fleischmasse des Uteruskörpers. Durch die vordere dünne Wand der Cervix fühlte ich mit großer Deutlichkeit eine Schulter und die Rippen des Kindes. Die linke Kante des Uterus liess sich leicht in die Wunde einstellen. Doch machte es ziemliche Mühe und gelang erst nach Verlängerung des Schnittes nach abwärts bis auf 3 bis 4 cm Entfernung von der Schossfuge, das ganze Organ, theils durch Druck von rechts und hinten her, theils durch Zurückstreifen der Bauchdecken über den Fundus herauszubefördern. Es wurde nun senkrecht gehalten und erhoben und, nachdem ich Schulter und Arm möglichst zurückgedrängt hatte, die Cervix mit dem elastischen Schlauch in der mehreren Touren umschnürt. Schichtweise durchtrennte ich jetzt die vordere Uteruswand in der Länge von 12 bis 15 cm. Aus der Wunde ergoss sich das im Uterus zurückgehaltene Venenblut in ziemlicher Menge. In der Wunde präsentirten sich die Eihäute. Ich eröffnete sie schnell, ergriff, die sich vordrängende Schulter des Kindes umgehend, den links gelegenen Kopf und förderte

an diesem anstandslos einen nahezu reifen, kaum asphyktischen Knaben zu Tage (Gewicht 3310 g, Länge 50 cm, Kopfmaasse: Umfang 35,2 cm, querer Durchmesser 10 cm, gerader 12,2 cm, schräger 12,7 cm). Der Uterus zog sich sofort zusammen; in Zwischenräumen konnte man eine noch zunehmende Erhärtung seiner Wände beobachten. Beim Durchschneiden der Nabelschnur ergoss sich aus dem uterinen Ende derselben das dunkle Reserveblut in ziemlich kräftigem Strahle und beträchtlicher Menge. Das Kind hatte schon vorher zu athmen begonnen und wurde im warmen Bade bald zum Schreien gebracht. Nach der Abnabelung des Kindes schälte ich die an der hinteren Wand des Uterus haftende Placenta ohne Mühe ab und entfernte sie mit dem ganzen Eisack. Jetzt aber prolabirten, bei plötzlichen starken Würgbewegungen der Entbundenen, die vorher schon in starker Action befindlichen und nur mit Mühe zurückgehaltenen Gedärme nach allen Seiten hin fast vollständig. Erst durch eine große Zahl eingeführter Schwämme, unter Erhebung des oberen Wundwinkels, wurde dieser Vorfall mühsam bewältigt. Nach der Einigung der Uteruswunde durch eine Anzahl, theils tiefer, die Decidua mitfassender, theils oberflächlicher Nähte mit Catgut Nr. 3 wurde der Schlauch um die Cervix gelöst. Nur aus dem oberen Abschnitt des Uterus erfolgte eine geringe Blutung, sie stand sofort, nachdem hier noch einige Nähte angelegt waren. Das Organ zog sich auf leichte Massage noch fester zusammen. Im unteren Wundwinkel war jetzt der Scheitel der Harnblase sichtbar, die sich wieder gefüllt hatte und nach oben etwa 4 Finger breit über die Schossfuge prominirte, ohne nach hinten gegen die Bauchhöhle einen Vorsprung zu bilden. Mit dem Katheter, dessen Spitze durch die obere Blasenwand deutlich gefühlt werden konnte, wurde eine ziemlicher Menge klaren, dunklen Harns entleert. Bei der Vereinigung der Bauchwunde, theils durch tiefe, das Peritoneum mitfassende, theils durch oberflächliche Nähte von carbolisirter Seide, zeigte sich in ihrem unteren Theile das Peritoneum beiderseits eine Strecke von der Bauchwand abgelöst, ein Zeichen, dass in der Schwangerschaft eine Ausdehnung der Harnblase nach oben extraperitoneal erfolgt war. Verband nach Lister. Schon während desselben fiel die beträchtlicheAufblähung der Gedärme und Spannung des Epigastriums auf. Die Operation hatte etwa 1 1/2 Stunden gedauert. Die Operirte war stark abgekühlt, als sie in ihr gewärmtes Bett. Warme Kruken an die Seiten des Körpers. Ergotin-Injection.

Die Wöchnerin starb bereits 85 Stunden nach der Operation unter den Erscheinungen eines protrahirten Shok's, ohne dass sich Symptome der Sepsis, oder einer entzündlichen Reaction gezeigt hätten. Der stetig zunehmende Meteorismus rief anfallsweise lebhafte Schmerzen im Epigastrium hervor. Mehrmalige Punction des Darms mit einem feinen Troicart, durch den sich reichlich, theils Gas, theils eine dünne Flüssigkeit von fäculentem Geruch entleerte, verschaffte jedesmal grosse Erleichterung, aber nur auf kurze Zeit. Die Versuche am 3. und 4. Tage, bei eingetretenem Stuhldrang, durch vorsichtiges Eingiessen kleiner Mengen von lauwarmen Wasser, bez. Ol. Ricini in's Rectum eine Ausleerung zu bewirken, schlugen fehl. Nur einmal, wenige Stunden vor dem Tode, wurde der Abgang einiger Blähungen bemerkt. Das Würgen und Erbrechen dauerte nach der Operation fort und konnte nur stundenweise durch eine Injection von Morphium oder Atropin in's Epigastrium beschwichtigt werden. In solchen Zeiten der Ruhe wurde die Kranke bisweilen durch einen längeren Schlaf erquickt. Der Verband musste schon am Abend des Operationstages gewechselt werden, weil etwas Blut unter demselben hervordrang. Doch zeigte sich die Bauchwunde nur von einer mässigen Blutschicht bedeckt; der gut zusammengezogene Uterus stand mit seinem Grunde 2 Finger breit unter Nabelhöhe. Bei einem zweiten Verbandwechsel am Abend des 2. Tages fand sich nur wenig bräunliches, geruchloses Blut auf der Wunde; die Contouren des Uterus liess der

gesteigerte Meteorismus nicht mehr erkennen. Der Blutabgang aus der Scheide war mässig, nicht übelriechend; nur am 3. Tage wurde ein schwacher Geruch der Unterlagen wahrgenommen. Die Temperatur, welche sich in den ersten Stunden bis auf 38,5°C. erhoben hatte, sank bald zur Norm herab, erhob sich vorübergehend wieder auf 38,4°C., um am Ende des 2. Tages bis unter die Norm herab zu fallen (36,6°C.) und stieg erst in den letzten 24 Stunden langsam wieder an bis auf 39,6°C. (6 Stunden vor dem Tode). Der Puls, welcher gleich nach der Operation regelmäßig (84) war, zeigte sich schon im Laufe des ersten Tages sehr wechselnd in Qualität und Frequenz (104 bis 120), wurde am 2. Tage aussetzend und im Allgemeinen immer kleiner und schwächer und hob sich nur vorübergehend etwas, wenn die Kranke geschlafen, oder eine Kampfer-Injection bekommen hatte. Am Abend des 2. März klagte die Kranke zuerst über ein Gefühl von Lahmheit und Taubsein im linken Bein. Am Morgen des 3. März fand ich den Puls flatternd, unzählbar, das Gesicht verfallen. Die Kranke war sehr aufgeregt, redete irre, wollte beständig das Bett verlassen. Nach einer Morphium-Injection wurde sie ruhiger. Um Mittag waren die Hände kühl, der Puls an der Radialis nicht mehr zu fühlen. Die Kranke war jetzt wieder bei vollem Bewusstsein, sprach mit kräftiger Stimme, bewegte die Glieder frei, doch war das Gefühl im linken Bein völlig erloschen, Unterschenkel und Fuss leicht geschwollen, die Haut desselben bläulich verfärbt. Gegen Abend verfiel die Kranke in einem leichten Sopor, das Athmen wurde röchelnd, die Glieder erkalteten mehr und mehr, und am 4. März gegen 2 Uhr Vormittags trat sanft der Tod ein.

Autopsie 9 Stunden p.m.: die Bauchdecken sehr stark aufgetrieben und gespannt. Die durch Nähte geschlossene Operationswunde fest verklebt und von gutem Aussehen. Lose Verklebungen der vorderen Bauchwand mit den dahinter gelegenen Eingeweiden. In der Bauchhöhle einen wenig grau-rothe Flüssigkeit und in der Nähe der Wunde etwas geronnenes Blut. Der Uterus von den stark aufgetriebenen Darmschlingen vollständig überlagert; seine Vorderfläche mit blass-grau-rothen Gerinnseln belegt, sämmtliche Knoten der Catgutligaturen gelöst, die äusseren Schnittränder klaffend, die inneren aneinander liegend, und durch einen dünnes Blutgerinnsel mit einander verklebt. Die Innenfläche des Uterus von gutem Aussehen, mit kenntlicher Placentarstelle an der hinteren Wand. Der Muttermund zu einem Thalergrossem runden Loche erweitert, inmitten des scharf gespannten und äusserst verdünnten Cervicalgewebes. Länge des ganzen Uterus 22 cm: Wanddicke am Fundus 3 cm; Länge der Höhle des Uteruskörpers 10 cm, des Cervicalkanals 9 cm, Breite (Umfang) desselben 17 cm. Die Vagina mit einem lockeren, Theerartigen Blutgerinnsel erfüllt; ihre Innenfläche glatt. Die rechte Tube erheblich kürzer, als die linke. Im linken Ovariun ein großes, blass-gelbes Corpus luteum. Im Douglas'schen Raume eine Schlinge des S romanum quer an die hintere Wand des Uterushalses angelöthet.- Die Harnblase an ihrer vorderen Wand vom Peritoneum abgelöst, sehr lang, etwas klaren Harn enthaltend, ihre Schleimhaut blass.- Anämie der Leber.- Leichte Schwellung (Induration) der Milz.- Thrombose der linken Nierenvene und der linken V. iliac. comm. (älteren Datums); kleine Infarcte in der linken Niere.- Ectasie des Magens und 2 markstückgroße submucöse Hämorrhagien in der Pylorushälfte (Punctionsstellen).- Punctionswunden des Darms.- Compression der Lungen. Aspiration von Mageninhalt.- Sugillationen des Herzbeutels. Herz normal."

Die zu diesem Becken gehörigen Krankenunterlagen aus dem Jahre 1860 konnten im Archiv der Universitätsfrauenklinik eingesehen werden. Sie wurden für diese Arbeit transkribiert, wobei der Seiten- und Zeilenaufbau ebenso wie der genaue Wortlaut, aber auch Rechtschreibeigentümlichkeiten übernommen wurden.

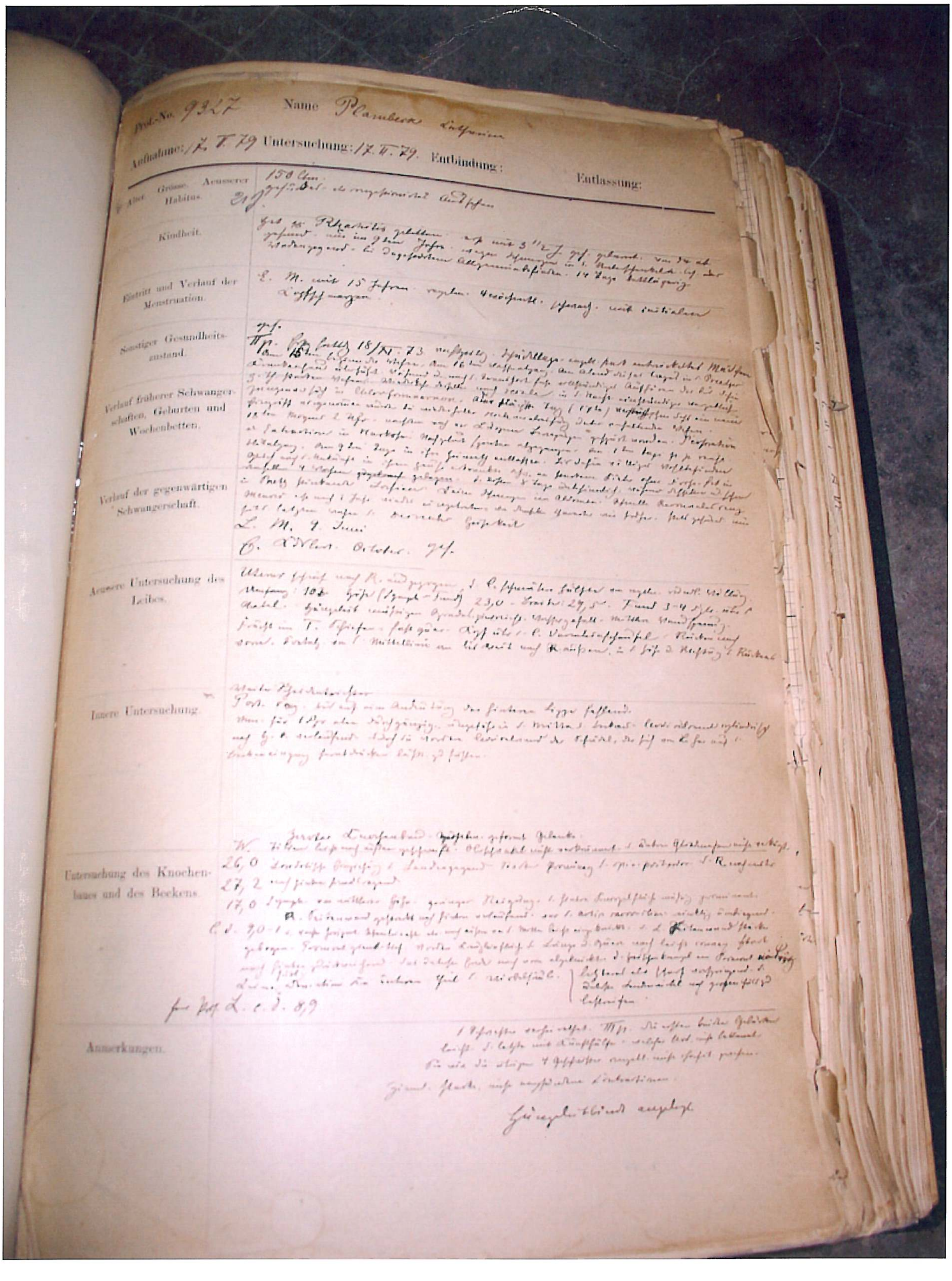

Prot.-No. 9327 Name Plamberk [illegible]

Aufnahme: 17. V. 79 Untersuchung: 17. V. 79. Entbindung: Entlassung:

Alter. Grösse. Aeusserer Habitus.	21 J. 150 Ctm. [illegible]
Kindheit.	Hat an Rhachitis gelitten [illegible]
Eintritt und Verlauf der Menstruation.	E. M. mit 15 Jahren. [illegible]
Sonstiger Gesundheitszustand.	[illegible]
Verlauf früherer Schwangerschaften, Geburten und Wochenbetten.	II p. [illegible] 18/XI. 73 [illegible]
Verlauf der gegenwärtigen Schwangerschaft.	[illegible] L. M. 9. Juni [illegible] October. [illegible]
Aeussere Untersuchung des Leibes.	[illegible] 104 [illegible] 23,0 [illegible] 27,5 [illegible] 3-4 [illegible]
Innere Untersuchung.	[illegible]
Untersuchung des Knochenbaues und des Beckens.	[illegible] W. [illegible] 26,0 [illegible] 27,2 [illegible] 17,0 [illegible] C. d. 9,0 [illegible] [illegible] c. d. 8,9
Anmerkungen.	[illegible]

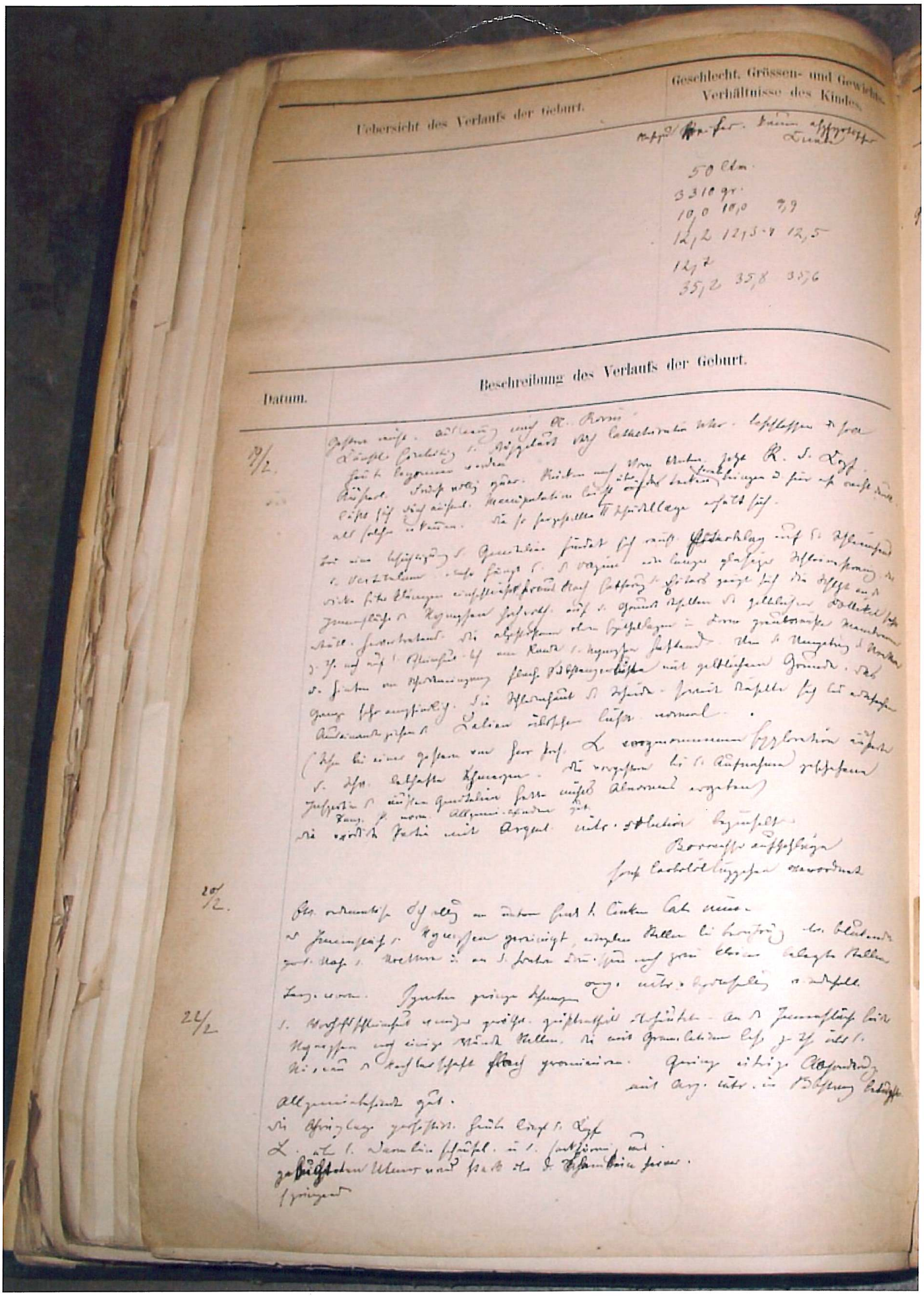

Uebersicht des Verlaufs der Geburt.	Geschlecht, Grössen- und Gewichts-Verhältnisse des Kindes.
	[illegible] 50 Ctm. 3310 gr. 10,0 10,0 9,9 12,2 12,5-8 12,5 12,7 35,2 35,8 35,6

Datum.	Beschreibung des Verlaufs der Geburt.
19/2.	[illegible] R. d. Kopf. [illegible] Manipulation [illegible] [illegible] [illegible] Labien äußerlich normal. [illegible] L. vorgenommenen Exploration [illegible] [illegible] normal [illegible] [illegible] Argent. nitr. [illegible] Borwasserumschläge [illegible] Carbolöl [illegible] verordnet
20/2.	[illegible] [illegible] [illegible] Argent. nitr. [illegible]
22/2.	[illegible] [illegible] mit Arg. nitr. [illegible] Allgemeinbefinden gut. [illegible] L. [illegible]

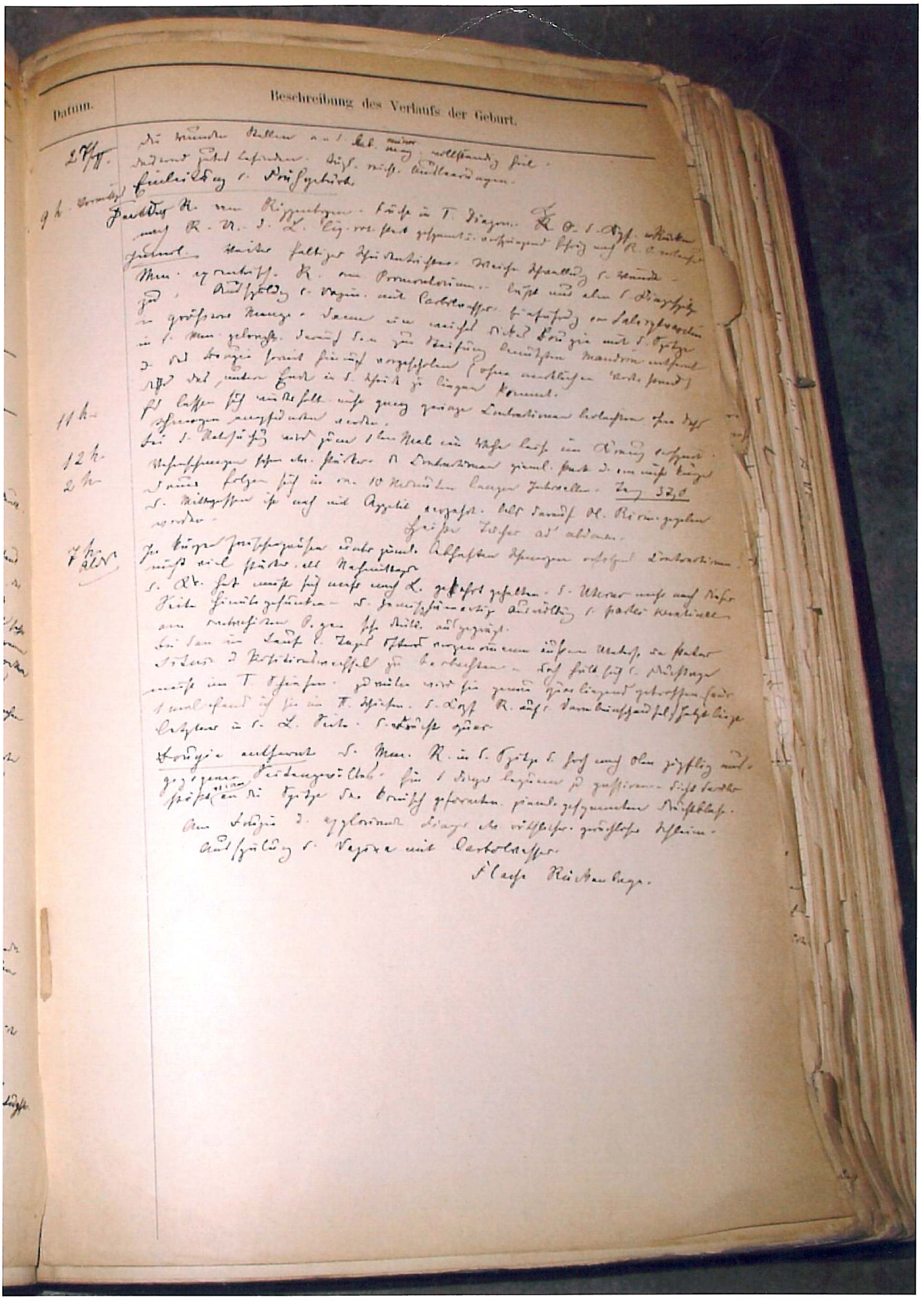

Datum.	Beschreibung des Verlaufs der Geburt.
27/ff.	Die Wunden stellen am 1. [illegible] einer [illegible] vollständig heil- [illegible] gutes Befinden. [illegible] nicht Veränderungen. Einleitung d. Frühgeburt.
9 h. Vormittags	[illegible] R. am [illegible]. [illegible] in d. Wagen. [illegible] d. [illegible] nach R. u. d. L. [illegible] gespannt u. [illegible] nach R. [illegible] [illegible]. [illegible] Schamlippen. [illegible] d. Mm. [illegible] R. am Promontorium. [illegible] Ausspülung d. Vagina mit Carbolwasser. [illegible] in größerer Menge. Dann ein [illegible] Bougie mit d. Spitze in d. Uterus gebracht. Darauf [illegible] Bougie [illegible] mit d. Spitze d. [illegible] Bougie [illegible] vorgeschoben (ohne merklichen Widerstand) [illegible] in d. [illegible] zu liegen kommt.
11 h.	Es lassen sich [illegible] nur ganz geringe Contractionen [illegible] ohne daß Schmerzen empfunden werden.
12 h.	Bei d. Untersuchung wird zum 1ten Mal ein [illegible] [illegible]. [illegible] Contractionen ziemlich [illegible]
2 h.	Dann folgen sich in ca. 10 Minuten langen Intervallen. Temp. 37,0 d. Mittagessen ist noch mit Appetit verzehrt. Bald darauf [illegible] gegeben worden. [illegible] abends.
7 h. Abds.	In kurzen Zwischenräumen [illegible] ziemlich lebhaften Schmerzen erfolgen Contractionen nicht viel stärker als Nachmittags. d. Kopf hat [illegible] nach L. gestellt gehalten. d. Uterus [illegible] nach dieser Seite hinüber gesunken. d. [illegible] Ausweitung d. [illegible] am [illegible] sehr deutl. ausgeprägt. Bei dem im Lauf d. Tages [illegible] d. [illegible] zu beobachten. [illegible] im T. [illegible] [illegible] d. [illegible] in d. L. [illegible] Bougie entfernt. d. Mm. R. in d. Spitze [illegible] zipflig [illegible] [illegible]. [illegible] Spitze [illegible] Am Bougie [illegible] Ausspülung d. Vagina mit Carbolwasser. Flesch Reichenberg.

Datum.	Beschreibung des Verlaufs der Geburt.
9 h. 11 h.	[illegible]
28/II 1 h. Morgens	[illegible]
8 h.	[illegible]
9 1/2 h.	[illegible]

Prot.-No.	Anlage
Datum	Beschreibung des Verlaufs der Geburt.

[illegible]

10 h. 30 M. [illegible]

[illegible]

11 h. [illegible]

12 ½ h. [illegible]

Datum.	Beschreibung des Verlaufs der Geburt.
1 h.	Ergotin-injection. Verlauf. [illegible]
7 h.	[illegible]
9 h.	[illegible]
1/3 7 h morgens	[illegible]
2 h.	[illegible]
3 h.	[illegible]
7 h.	[illegible]
10 h.	[illegible]
3	[illegible]
2/3.	[illegible]
7 h.	[illegible]
11 h.	[illegible]
12 h.	[illegible]
8 h.	[illegible]

Pat.-No. Anlage

Datum.	Beschreibung des Verlaufs der Geburt.
9 h	[illegible]
9 h	[illegible]
2/2. 7½ Morgens	[illegible]
8½ –	[illegible]
12½ 6	[illegible]
3 h.	[illegible]
5 h	[illegible]
7 h.	[illegible]
9 h	[illegible]
4/2 2 h Morgens	[illegible]

Datum. **Verlauf der Krankheit.**

Leber [illegible] Abschluß blaß-braungelb. auf d. Durchschnitte d. Grenze
in [illegible] Gestalt braungelb. [illegible] auf. normal.
In d. Gallenblase [illegible] mehr dünnflüssige Galle.
Milz: groß. Kapsel etw. gerunzelt. Pulpa dunkel. Blaßgrau
Nieren: d. L. klein. Kapsel ist [illegible] Oberfläche mit [illegible]
[illegible] einzelnen Einziehungen. Im Ganzen [illegible] blaß, gelb bis
mit [illegible] Stellen [illegible]
[illegible], über d. Rand d. Nierenbecken. [illegible] gelbe [illegible]
[illegible] mit dicker Kruste [illegible]. Auf der Durchschnittsfläche
[illegible] auffallend, gelb [illegible] Streifen
Tiefe. Die Pyramiden blaß gerötet, d. etwas [illegible] blaß gelb bis
Nierenbecken. Auch d. Ureter zeigt [illegible] d. Nierenbecken
[illegible] den [illegible] mit [illegible] Thrombenmassen gefüllt.
R. Niere sehr groß. Kapsel glatt [illegible]. Oberfläche glatt, gelb gefärbt.
auf d. Durchschnitte d. Rindenschicht blaßgelb bis. Pyramiden dunkelrot.
auf. normal. Nierenbecken d. Ureter normal weit. Schleimhaut blaß.
Hy. blase an ihrer Vorderfläche von der Bauchwand abgelöst. sehr
lang. enthält klaren Urin. Schleimhaut blaß.
Magen sehr stark aufgetrieben. an d. Pylorusschleife d. [illegible]
Duodenalschleife enthält sehr große Mengen Speise d. [illegible] geschnittener
Kartoffeln.
Schleimhaut blaß gelbl. An d. kl. Curvatur 1 große [illegible]
Narbe, die Einzelschichten auffasernd. Die Schleimhaut in [illegible] eine [illegible]
große Ausdehnung. Die [illegible] Drüsenschicht [illegible] abgehoben.
Dünndarm: 1. stark aufgetrieben von reichlichen Gasen. Der dickflüssigen Massen.
d. Schleimhaut sehr stark. [illegible] Schleim belegt. an einzelnen Stellen
mit [illegible] Belag.
Dickdarm eng. enthält im Coecum etw. reichl. im übrigen wenig Koth.
Schleimhaut normal.

18 Monat | Journal Nr. 1927 | Name: Flambeck | Stand: | Alter: | aufgen. | entlassen

Datum | Diagnose:

Anamnese:

Sectionsbericht.

Wahrscheinliche Ursachen

Kindesmordverdacht
Ungenügende Pertonitis
Compression d. Lungen
Aspiration von Magensaft
Asphyxie d. Neugeborenen
Verletzungen Brustbeinfraktur
Anämie d. Leber
Frische Milzschwellung (Infarcirung)
Thrombose d. L. Hirnsinus u. der
Vena. cava inferior.
L. kleine Nierenrinnenfrakturen
L. Hydronephrose
Embolie d. intermuralen Haemorrhagien
d. Magens (Functionsfehler)
Umbilicalwunde ist normal

Lungen: Am der vorderen Brustwand geschlossen Thorax und Lungenspitze durch Rippen geschlossen verhältnißmäßig gut aufgehend Operationswunde. Die beiden Lungen sehr fest aufgetrieben, gehemmt an unseren Fällen Kindesfall kleine punktförmige Blutungen. D. beiden Lappen allenthalben mit dicht aufliegenden Lungenlappen verklebt. In der Brusthöhle ein geringe reichliche Flüssigkeit d. gewöhnlichen Stelle an einzelnen Stellen nach der Brustwandfläche.

d. Uterus: d. Mundhöhlen an aufgetriebenen Darmschlingen vollständig überlagert. Uterus d. Mundhöhlen an aufgetriebenen Darmschlingen vollständig überlagert. Die inneren Schleimhäute am Fund. bis zum Mm. des Längsschnitt eröffnet. Die inneren Schleimhäute einander liegend. Die äußeren klaffend. d. Cervicalkanal hier sehr fest. Fundus verhältnißmäßig gelöst d. Fäden nur wenig gespannt d. einen mit Schnitt eröffneten Fundus sehr eng. Die Fäden sind nicht ganz d. einen der andern verhältnißmäßig gespannt. Fundus d. einen fast finden sehr fest sind nicht ganz d. andern in Grunde d. Wunde fehlen noch. Dem die geborenen Lungen d. ganzen Uterus 22 Ctm. vorgelegen d. finden ist.

Wandstärke am Fundus 3 Ctm.

Uterus 10 Ctm.

Cervicalkanal 9 Ctm. lang. 17 Ctm. breit

Die Innenfläche d. Uterus von guten Aussehen. Die Abscheidefläche ungefähr Durchmesser Blutgerinnsel verklebt. Die Placentarstelle an der hinteren Wand d. Uterus ist einer etwas größeren Wunde, in dem Schnitt geöffneten äußeren verdünnten Uterusgewebe dunklem Loch erweitert.

Vagina und Vorderen Scheidenzinken Blutgerinnsel erfüllt, mit. Innenfläche glatt.

Ovarien sehr lang. Im L. ein großes. klaffendes corp. luteum

d. R. Niere nach kürzer, als die L. an hinteren Seiten mit einzelnen Morgagnischen Hydatiden.

An d. hinteren Fläche d. Uterus Schleimhaut - im Spat. Douglas. im Schlunge d. L. Ronnaum gute angelöst.

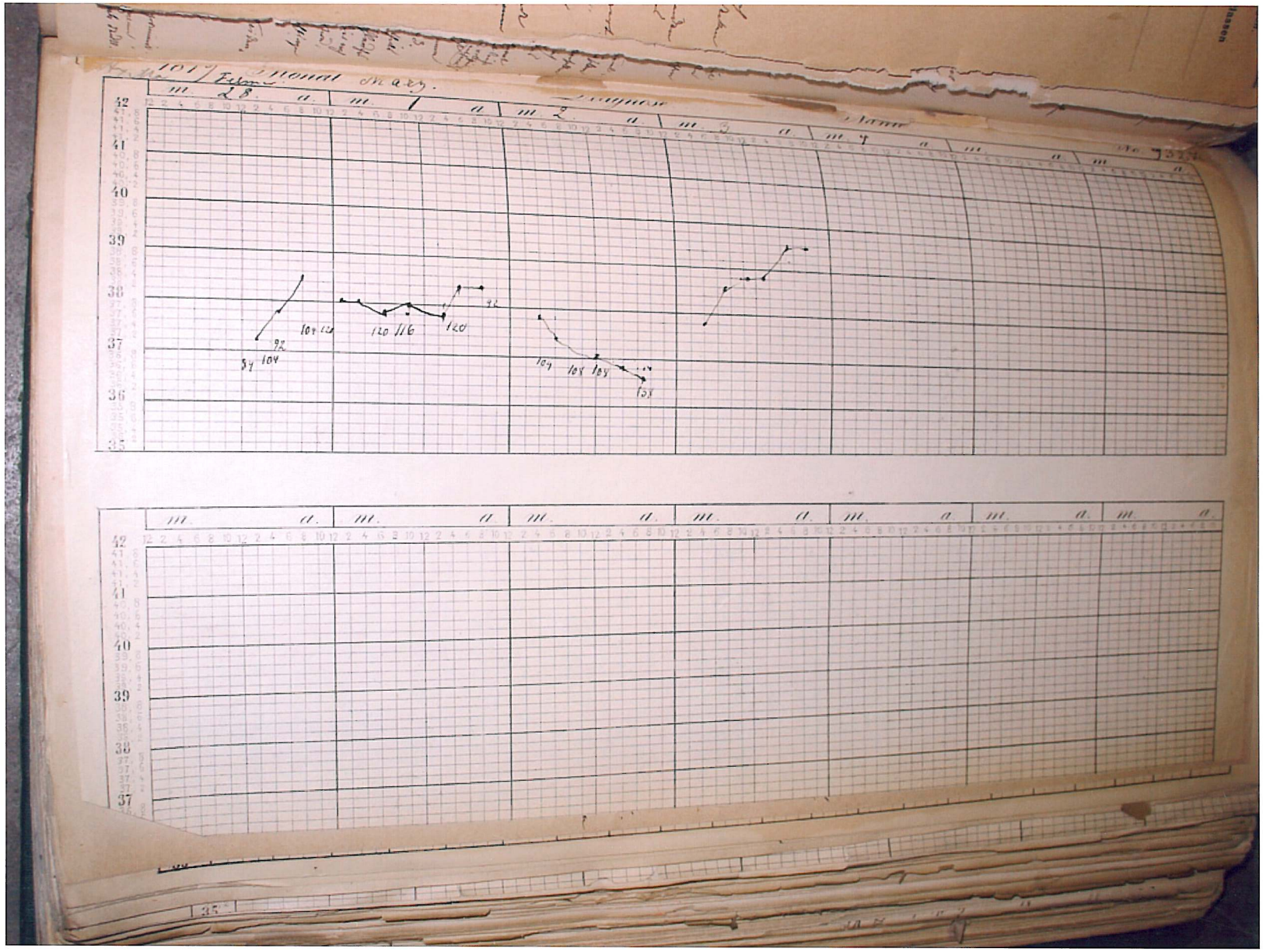
1017 Esson Donald Mary.
m. 28. a.
m. 1 a.
m. 2 a.
m. 3 a.
m. 4 a.
m. a.
m. a.
42
41
40
39
38
37
36
35
84
104
92
104
104
120
116
120
92
104
104
104
104
104
104

Prot.-No. *9327* Name *Plambeck, Catharine*

Aufnahme: *17.II.79* Untersuchung: *17.II.79* Entbindung: Entlassung:

Alter. Grösse. Aeusserer Habitus	*150 Ctm.* *gesundes, etw. congestioniertes Aussehen*
21 J. Kindheit.	*Hat an Rhachitis gelitten. Erst mit 3 ½ J. geh. gelernt. Von da ab gesund- nur im 9ten Jahre wegen Schmerzen in den Unterschenkeln bds. der Wadengegend bei ungestörtem Allgemeinbefinden 14 Tage bettlägerig.*
Eintritt und Verlauf der Menstruation.	*E.M. mit 15 Jahren regelm. 4wöchentl. schwach, mit initialen Kopfschmerzen.*
Sonstiger Gesundheits-Zustand.	*ges.*
Verlauf früherer Schwangerschaft, Geburten und Wochenbetten.	IIp. *Erst. Entbdg 18/ XI. 73 nachtheilig. Schädellage, angebl. stark entwickeltes Mädchen. Am 15ten beginnde Wehen. Am 16ten Wasserabgang. Am Abend dieses Tages in d. Preetzer Krankenhaus überführt. Während u. nach d. Transport fast vollständiges Aufhören der bis dahin z. Th. starken Wehen. Wiederkehr derselben nach secale. in d. Nacht einstündiger vergeblicher Zangenversuch in Chloroformnarkose. Der nächste Tag (17ter) verstrich ohne dass ein neuer Eingriff vorgenommen wurde bei wiederholter secaleverabreichung unter anhaltenden Wehen. 18ten Morgens 2 Uhr, nachdem noch vor kurzem Bewegungen gespürt wurden. Perforation und Extraction in Narkose. Nachgeburt spontan abgegangen. Am1ten Tage p.p. reichl. Blutabgang. Am 9ten Tage in ihre Heimath entlassen. Bis dahin völliges Wohlbefinden.*
Verlauf der gegenwärtigen Schwangerschaft.	*Gleich nach der Ankunft in ihrem Hause erkrankte Schw. an feuchtem Fieber ohne Frost. Hat in demselben 4 Wochen ~~zugebracht~~ gelegen. D. ersten 8 Tage unbesinnlich. Während derselben u. schon in Preetz stinkende Lochien. Keine Schmerzen im Abdomen. Schnelle Rekonvaleszenz. Mensis erst nach einem Jahr wieder eingetreten. In denselben 4wochen wie früher. Stets gesund nur seit d. letzten Woche d. December Heiserkeit* *L.M. 9. Juni* *E. Kdsbew. October gef.*
Aeussere Untersuchung des Leibes.	*Uterus schief nach R. ausgezogen, d. l. schmälere Hälfte unregelm. rundl. Wölbung. Umfang: 103 Höhe (Symph bis Fund) 23,0 - Breite: 29,5. Fund 3-4 Fgb über d Nabel. Hängeleib mäßigen Grades ziemlich Wassergehalt. Mittlere Wandspannung. Frucht im l. Schiefen- fast quer. Kopf über d. l. Darmbeinschaufel, Rücken nach vorn. Costalg. von d. Mittellinie an bis weit nach R. außen, in d. Höhe u. Richtung d. Rückens.*
Innere Untersuchung.	*Weiter Scheidentrichter.* *Port. vag. bis auf eine Andeutung der hinteren Lippe fehlend.* *Mm. für 1 Fgr. eben durchgängig. Ungefähr in d. Mitte d. Beckens - Cervicalwand cylindrisch nach h. o. verlaufend durch die vordere Cervicalwand der Schädel, der sich von L. her auf d. Beckeneingang herabdrücken lässt, zu fassen.*
Untersuchung des Knochenbaues und des Beckens.	*Zarter Knochenbau. Durchschn. geformte Gelenke.* *Bd.Tibien leicht nach außen geschweift.Oberschenkel nicht verkrümmt,d.unteren Gliedmaßen nicht verkürzt.* *26,0 Lordotische Einziehung d. Lendengegend. Starke Prominenz d. spin. posterior, d.R noch mehr* *27,2, nach hinten hinabragend.* *17,0 Symph. von mittlerer Höhe, geringer Neigung. D. hintere Knorpelfläche mäßig prominent.* *R. Seitenwand gestreckt nach hinten verlaufend. Vor d. artic. sacro-iliac.winklig umbiegend.* *C. d. 9,0-1 d. rechte horizont. .Schambeinast etw. nach außen von d. Mitte leicht eingeknickt.* *D. l. Seitenwand stärker gebogen. Promont stand tief. Vordere Kreuzbeinfläche d. Länge u. Quere nach leicht converg. Stark nach hinten zurückweichend. Das unterste Ende nach vorn abgeknickt. D. Zwischenknorpel am Promont. niedrig.* *Keine fühlb. Deviation im unteren Theil d. Wirbelsäule. Letzteres als scharf vorspringend. D. unterste Lendenwirbel noch großentheils zu bestreichen.* *für Prof. L. c.d. 8,9*
Anmerkungen.	*1 Schwester verheiratet. IIIp. die ersten beiden Geburten leicht, d. letzte mit Kunsthülfe, welcher Art nicht bekannt. Sie wie die übrigen 4 Geschwister angebl. nicht rhachit. gewesen. Zieml. starke, nicht empfundene Contractionen.* *Hängeleibbinde angelegt.*

Uebersicht des Verlaufs der Geburt.	Geschlecht, Grössen, und Gewichtsverhältnisse des Kindes.
	Nahezu reifer, kaum asphyktischer Knabe *50 Ctm.* *3310 gr.* *10,0 10,0 9,9* *12,2 12,3-4 12,5* *12,7* *35,2 35,8 35,6*

Datum.	Beschreibung des Verlaufs der Geburt.
19/2.	*Gestern reichl. Ausleerung nach Ol. Ricini* *Künstl. Einleitung d. Frühgeburt durch Catheterisation uter. beschlossen u. soll heute begonnen werden* *Äußerl. Frucht völlig quer. Rücken nach vorn unten. Jetzt R. d. Kopf lässt sich durch äußerl. Manipulation leicht über ~~auf~~ das Becken herab bringen u. fürs erste recht deutl. als solcher erkennen. Die so hergestellte II. Schädellage erhält sich.* *Bei einer Besichtigung d. Genitalien findet sich reichl. Eiterbelag auf d. Schleimhaut d. vestibulum, unten hängt b. d. vagina ein langer glasiger Schleimkranz, d. dicke Eiterklumpen einschließt, heraus. Nach Entfernung des Eiters zeigt sich die Schlht an der Innenfläche d. Nymphen hochroth. Auf d. Grund derselben ist gelblicher Follikel sehr deutl. hervortretend. Die abgestrichenen oberen Epithellagen in Form grauweißer Membranen z. Th. noch auf d. Schleimhaut, bes. am Rande d. Nymphen haftend. Um die Umgebung d. Urethra u. hinten am Scheideneingang flache Substanzverluste mit gelblichem Grund. Das Ganze sehr empfindlich. Die Schleimhaut d. Scheide soweit dieselbe sich bei einfachem Auseinanderziehen d. Labien übersehen lässt, normal.* *(Schon bei einer gestern von Herr Prof. L. vorgenommenen Exploration äußerte d. Schw. lebhafte Schmerzen. Die vorgestern bei d. Aufnahme geschehene Inspection d. äußeren Genitalien hatte nichts Abnormes ergeben)* *Temp., P. norm. Allgemeinbefinden gut.* *Die erodirte Partie mit Argent. nitr. solution bepinselt.* *Borwasseraufschläge* *sonst Carbolölläppchen verordnet*
20/2.	*Etw. oedematöse Schwellung am unteren Ende d. linken lab. min.* *D. Innenfläche d. Nymphen gereinigt, einzelne Stellen bei Berührung etw. blutend ~~zu d.~~ nahe d. Urethra u. an d. hinteren Lab. Min noch zwei kleine belegte Stellen.* *arg. nitr. Bepinselung wiederholt.* *Temp. norm. Spontan geringe Schmerzen.*
22/ 2.	*D. Vorhofschleimhaut weniger geröthet, größtentheils überhäutet. An d. Innenfläche beider Nymphen noch einige wunde Stellen, die mit Granulationen bds. z. th. über d. Niveau d. Nachbarschaft flach prominieren. Geringe eitrige Absonderung* *mit arg. nitr. in Substanz betupft.* *Allgemeinbefinden gut.* *Die Schräglage persistiert. Heute liegt d. Kopf L. über d. Darmbeinschaufel in d. sackförmig ausgeweiteten Uteruswand stark über d. Schambein hervor.*

Datum.	Beschreibung des Verlaufs der Geburt.
27/II.	Die wunden Stellen an d. lab. minor. ~~major.~~ vollständig heil. Dauernd gutes Befinden. Tägl. reichl. Ausleerungen. Einleitung d. Frühgeburt. ----------
9 h. vormittags	L Fundus R. am Rippenbogen. Frucht in I. Diagon. ~~R~~ o. d. Kopf. u Rücken nach R. U.. D. L. lig. rot. stark gespannt u. vorspringend schräg nach r. o. verlaufend. Innerl. Weiter faltiger Scheidentrichter. Weiche Schwellung d. Wunde. Mm. excentrisch, R. am Promontorium,- lässt nur eben d. Fingerspitze zu, Ausspülung d. Vagin. mit Carbolwasser. Einführung von Salicylvaseline in größerer Menge. Dann ein weiches dickes Bougie mit d. Spitze in d. Mm gebracht. Darauf den zur Steifung benutzten Mandrin entfernt u. das Bougie soweit hinauf vorgeschoben (ohne merklichen Widerstand) dass das untere Ende in d. Scheide zu liegen kommt.
11 h.	Es lassen sich wiederholt mehr ganz geringe Contractionen beobachten, ohne dass Schmerzen empfunden werden.
12 h	Bei d. Untersuchung wird zum 1ten Mal eine Wehe leise im Kreuz verspürt.
2 h	Wehenschmerzen schon etw. stärker. D. Contractionen zieml. stark u. um nichts kürzer, u nun folgen fünf in ca. 10 Minuten langen Intervallen. Temp. 37,0 D. Mittagessen ist noch mit Appetit verzehrt. Bald darauf Ol. Ricin. gegeben worden. Heiße Tücher ad abdomen.
7 h Abds.	In kurzen Zwischenpausen unter zieml. lebhaften Schmerzen erfolgen Contractionen meist viel stärker als Nachmittags. D. Pat. hat meist sich mehr nach L. gekehrt gehalten. D. Uterus mehr nach dieser Seite hinuntergesunken - d. janusshimartige Auswölbung d. partes keratinae am contrahierten Organ sehr deutl. ausgeprägt. Bei den im Lauf d. Tages öfters vorgenommenen internen Unters. ein steter Situs- u. Positionswechsel zu beobachten, doch hält sich die Fruchtlage meist im I. Schiefen, zuweilen wird sie genau querliegend getroffen. (nur 1 mal fand ich sie im II. Schiefen. D. Kopf R. auf d. Darmbeinschaufel.) Jetzt liegt letzterer in d. L. Seite. D. Frucht quer. Bougie entfernt. D. Mm. R. in d. Spitze d. hoch nach oben zipflig aus- gezogenen Seitengewölbes, für 1 Finger bequem zu passieren. Dicht darüber stößt man an die Spitze der konisch geformten, zieml. gespannten Fruchtblase. Am Bougie d. explorierenden Fingers etw. röthlicher geruchloser Schleim. Ausspülung d. Vagina mit Carbolwasser. Flache Rückenlage.

Datum.	Beschreibung des Verlaufs der Geburt.
9 h.	*zieml. kräftige u. häufige mäßig schmerzhafte Wehen.*
11 h.	*Seit kurzem Erbrechen. Jedes Mal mit d. Wehe auftretend. Äußerl. Status u. Temp. P. norm.* *Morphiuminj. (12 h.)*
28/ II. *1 h Morgens.*	*Nachdem d. Erbrechen einige Zeit sistiert, d. Kr. ruhig, nur mit d. jedesmaligen Eintritt d. rasch schwächeren Wehen geringe Schmerzen äußernd xxxxxxxx zeigt sich d. frühere Zustand wieder. Mit jeder Wehe tritt Singultus auf. u. sobald d. Kr. etw. trinkt, zuweilen auch spontan. Uebelkeit u. Erbrechen.* *D. Aussehen ist nicht merklich verändert, d. Gesichtsfarbe dieselbe wie sonst.* *P. gespannt von geringer Frequenz. Temp. normal.* *Die äußere Form d. Uterus jetzt eine andere. Derselbe erscheint mehr dreieckig.* *D. Fund. breit, beiderseits mit eckigem Tubenwinkel. Die vordere Fläche planar, d. Seiten runder; d. Uter. stärker nach unten convergirend. D. Gegend über d. Symph. li. mehr z. Nabel vorgewölbt. Deutl. fluctuirend ähnlich wie bei überfüllter Hamblase, nur dass ein deutl. Absatz zwischen dieser Partie u. dem übrigen Uterus fehlt.* *(Der in d. Blase eingeführte Catheter wendet sich mit d. Schnabel nach hinten unten u. entleert nur wenig Harn)* *D. Frucht liegt quer im oberen Uterusraum. L. d. Kopf. Foetalp. normal, d. Uteruswand fast continuierl. contrahirt, wobei die Auf- Atropininject. (gegen d. Erbrechen) blähung des unteren Abschnittes etw. zuzunehmen scheint.*
8 h	*Innerl. Durch Invagination d. R. Scheidengewölbes wird ein 1-2 Ctm. langer Cervicaltrichter gebildet, d. R. neben d. Promontorium in d. Eingang ragend an seiner Spitze den 10 Pf- Stück großen Mm trägt. Der Rand desselben u. die nächst gelegenen Partien der Cervicalwand scheinen von zieml. bedeutender Resistenz. Dicht über d. Mm. die Spitze der dauernd gespannten Fruchtblase, die nicht grade auf den Mm selbst presst.* *Kr. ist mehrere Stunden von d. Erbrechen frei gewesen, nur geringe Wehen-schmerzen äußernd. Jetzt sind Singult. u. Uebelkeit wieder seit 1-2 Stunden vorhanden.* *D. Uterus zeigt dieselbe Konfiguration wie oben, nur noch stärker ausgeprägt. D. Fund. die querliegende Frucht bergend. Ganz nach R. hinübergesunken, D. untere Abschnitt d. Uterus noch stärker vorgewölbt, an dem oberen Theil durch eine bes. bei der Wehe deutliche Furche geschieden. Die L. 3 Fgbr. nach außen unten vom Nabel beginnt u. stärker nach r. u. in der Richtung auf d. spin. il. verläuft. Bei der Contraction d. oberen Uterusabschnittes erhärtet auch d. Wand des unteren. Die Wehen sind mäßig häufig, schwach, mit Singultus erfolgend. ~~Aussehen~~ P. Temp. norm.* *Im Aussehen d. Kr. prägt sich eine gewisse angstvolle Unruhe aus. Sonst keine Veränderung.* *Innerl. Mm nicht weiter, d. Cervicaltrichter noch weiter in d. Scheide vorgetrieben.* *Or. L. Seitenlage* *Möglichste Ruhe.*
9 ½ h.	*Nachdem d. Kr. einige Zeit L. Seitenlage innegehalten erscheint die Furche, welche die Grenze zwischen Corpus u. Cervix Uteri angiebt, auch bei der Wehe sichtbar, wenn auch noch deutl. fühlbar. Übrigens nimmt die ~~Dehnung~~ Auftreibung d. Cervix stetig zu. Fortwährender Singultus u. Würgen* *Es wird Sectio caesarea beschlossen. Das bisher von einem Practicanten bewohnte Zimmer schnell für d. Operation vorbereitet.* *Morphiuminjection*

Datum.	Beschreibung des Verlaufs der Geburt.
	vorher
10 h 30	*Die Fruchtblase angestochen.* *D. Rand d. Mm.s war nahezu pf groß jetzt zugeschürft. Die gespannte, kaum Fruchtfett enthaltende Fruchtblase im Niveau desselben. Dabei erfolgt Wehe auf Wehe. Mit d. ~~Blasensprung~~ Blasenstich fließt, namentl., nachdem die anfangs in d. Vagin. gelegene halbe Hand zurück gezogen, blutiges Fruchtwasser in starkem Strom ab. Ueber d. Mm legt sich eine Hand*
~~11 h~~	*~~Sectio~~ D. Fund uter ~~steigt~~ sinkt, der Entleerung d. Wassers folgend noch abwärts. D. untere Grenze der Cörpermuskulatur markiert sich in Form eines scharfen überhändenden Randes u. tritt ebenfalls weiter gegen d. Symphyse herab.*
11 h	*<u>Sectio caesarea.</u> Nachdem d. Urin entleert, d. Vagin. u. d. Haut des Bauches u. der Schenkel desinficiert worden.* *Operation unter Spray u. Beobachtung der sonstigen Listerschen Cautelen. Bauchschnitt in der linea alba. Gleich bis über den Nabel hinauf geführt. Später noch soweit nach abwärts verlängert, dass der untere Winkel d. Symph. zieml nahe liegt. (ca. 3-4 Ctm Distanz). D. ganze Länge d. Schnittes beträgt wohl reichl. 20 Ctm. √ D. L. Uteruskante leicht in d. Wunde eingestellt, d. ganze Organ theils durch Druck von R. H. her, theils durch Zurückstreifen d. Bauchdecken über d. Fundus mit zieml Mühe heraus befördert. Schon vorher fühlte man durch die dünne vordere Cervicalwand außerordentlich deutlich die vorliegende Schulter u. die Reihe der Rippen. D. Uterus senkrecht gehalten u. etw. erhoben. D. Cervix möglichst tief unten mit d. elastischem Schlauch in mehreren Touren umschnürt.* *√ bei der Eröffnung d. Peritoneum ergießt sich eine gelbe Flüssigkeit in mäßiger Menge.* *(D. asymmetrische Entwicklung d. Organs jetzt deutl. zu erkennen. D.R. Hälfte erscheint breiter u. stärker nach d. Tubenwinkel hin ausgezogen. Zwischen d. Blättern d. R. lig. lat. liegt am Uterusrand eine kleineigroße dunkelblaue Geschwulst (ectatische Venen?)* *An dem noch in situ befindlichen Uterus war die Grenze zwischen corp. u. cervix handbreit über d. Symph. u. etw. schräg nach L. o. verlaufend deutlich zu sehen. Namentlich besonders durch den Unterschied in der Färbung d. mehr ~~dunk.~~bläulichen, etw. vorgewölbten Cervalwand u. der hellerrothen Fleischmasse d. corp. uteri.)* *Einschnitt in d. Uterus zieml. genau in d. Vereinigungslinie der beiden Seitenhälften 12-15 Ctm lang. Schichtweise Durchtrennung der Wand. Aus derselben ergießt sich ein zieml. Quantum, nur das im Uterus zurückgehaltene Venenblut. Man stößt auf d. Eihäute. Dieselben werden schnell eröffnet. Rasch wird d. L. gelegene Kopf ergriffen u. das Kind an demselben anstandlos extrahiert. D. uterus zieht sich sofort zusammen. Von Zeit zu Zeit wird eine noch stärkere Steifung desselben beobachtet. Aus d. uterinen Ende der Nabelschnur ergießt sich das dunkle Reserveblut in zieml. kräftigem Strahl u. beträchtlichem Quantum. Das Kind athmet noch bevor d. Nabelschnur durchtrennt u.kommt gleich darauf im warmen Bade zum Schreien. Die Nachgeburt leicht abgeschält u. vollständig entfernt √ Der in starker Action befindliche Darm schon früher mit Mühe zurückgehalten,prolabiert jetzt bei plötzlichen starken ~~Erbrechen~~ Würgebewegungen nach allen Seiten fast vollständig. D. Prolaps durch eine größere Anzahl eingebrachter Schwämme u. Erhebung d. oberen Wundwinkels mühsam bewältigt. Uterusnaht mit Catgut N. 3. D. Schnitt hat nach unten d. Grenze d. orif. ant. nicht überschritten. Vereinigung endzug durch theils tiefe den Rand d. Decidua mitfassend, theils oberflächliche Suturen. Lösung des Schlauches. Geringe Blutung nur aus dem oberen Abschnitt d. Uteruswunde. Steht sofort, nachdem hier noch einige Nähte angelegt. D. uterus mäßig contrahiert. Leichte Massage verstärkt d. Contraction. Entfernung der in d. Bauchhöhle versenkten Schwämme. Der letzte wird tief unter Darmschlingen versteckt erst nach einigem Suchen aufgefunden. √ Verschluß der Bauchwunde mit tiefen, d. Peritoneum mitfassenden und oberflachlichen Seidensuturen. Verband nach Lister.* *√ d. Placentastelle an d.hintere Uterus-wand*
12 ½ h.	*Operation beendet. Die Operierte stark abgekühlt in d. erwärmte Bett übertragen. Warmen Kruken angelegt.*
	√ In d.unteren Wundwinkel liegt die obere Wand d. Harnblase√, die wieder gefüllt ca 4 Fgbr über d. Symph. nach oben gewandert. ~~zu Tage~~ zu Tage Gegen d. Bauchhöhle bildet dieselbe keinen Vorsprung. D. vordere Umschlagsfalte d. Peritoneums liegt tief unten im Becken. Mit dem Catheter, dessen Spitze durch d. Wand des oberen Blasenrecessus deutl. zu fühlen, wird zieml. reichl. Klarer dunkelbrauner Harn entleert.

Datum.	Beschreibung des Verlaufs der Geburt.
1 h	*Ergotininjection. Verlauf.* *Haut bald warm. Kurze Zeit nach d. Erwachen Erbrechen, das während des übrigen Tages anhält. trotz Atropininjection.* *P. bald nach der Operation 84 regelm, später 104, 120, 92, 120, 104, 120 auch an Qualität sehr wechselnd.* *Bald nach d. Erwachen nachwehenartige Schmerzen u. brennendes Gefühl im Epigastr.*
7 h.	*P. flatternd, etw. collabiertes Aussehen. Heftige Schmerzen. Starker Meteorismus bewirkt bedeutende Aufblähung d. Epigastr. Morph. Morph.inject.* *Darauf hebt sich Puls u. Aussehen. D. Erbrechen u. die Klagen werden geringer.*
9 h.	*Unter d. Verband dringt oben etw. Blut hervor. ~~xxxxxx~~ Gewechselt.* *D. Bauchwand mit einer mäßigen Blutschicht bedeckt.* *Uterus gut contrah. Trotz d. Meteorismus Conturen deutlich. Fund. 2 Fgbr. unter d. Nabel. Harn mit d. Catheter entfernt.*
1/3. 7 h Morgens	*Während d. Nacht meist geschlafen, einmal 3 Stunden ununterbrochen. Außer dieser Zeit seltenes Würgen u. Erbrechen, erst in d. Morgenstunden wieder häufiger.* *In d. zwischen d. Schenkel gelegten Salicylwatte mäßige Menge flüssigen, geruchlosen Blutes. Kleine Morph.inject in d. Epigastr.* *Ergotininject.*
2 h.	*Bis vor kurzem frei von Erbrechen, wiederholt geschlafen.*
3 h	*Jetzt wieder starkes Erbrechen u. heftige bes. epigastrische Schmerzen. Abdom sind stark aufgetrieben u sehr druckempfindlich. Zunge feucht, rein. P. 120.* *Morph in d. Epigastr.*
7 h.	*Bis jetzt meist geschlafen. Kein Erbrechen, stärkerer Blutabgang*
10 h	*Von Neuem fortwährendes Erbrechen Mäßiger Livor d. Gesichtes. P. 92 ungleich, einzelne Schläge schwächer resp. ganz ausfallend.* *<u>Verband gewechselt</u> Nur wenig bräunliches, geruchloses Blut auf d. Wunde.* *Colossale Auftreibung d. gesammten Abdomen. Uterus nicht mehr zu tasten, überall zieml. lebhafte Druckempfindlichkeit* *je eine* *3 Punctionen d. Darmes/ im Epigastr. u. ~~2 jederseits~~ in jede Seite d. Abdom. an d. Stelle d. stärksten Prominenz d. Darmes mit d. Pravaz schen Canüle (d. gewöhnl. verwendete Explorationstroikar augenblicklich gebrauchsunfähig) L. u. R. dringt etwas geruchslose Luft heraus u. wird d. Spannung etw. geringer. R. kein Effect.* *Neuer Verband. Morphiuminj. in d. Epigastr.*
2/3. 7 h	*Bis 3 h. Morgens geschlafen. Seitdem wieder viel Erbrechen.* *Aussehen etw. besser als gestern Abend. Schmerzen gering. Blutabgang mäßig.* *P. 104. leicht zu unterdrücken, entsch. schlechter als gestern. Zunge etw. trocken.* *Meteorismus besteht fort. Flatus nicht entleert. Sensorium völlig frei.* *Verband bis auf einen handbreiten über d. Wunde mit Heftplasterstreifen befestigten Salicylwattestreifen entfernt.* *Permanente Eisumschläge* *Atropin*
11 h.	*Während d. Application d. Eisumschläge wiederholt etw. geschlafen. Seltenes Würgen.* *P. 108*
12 h.	*Von Neuem starkes Erbrechen. P. 108. Qualität wie oben.* *Campherinject.* *Kleine Morphiuminj. I. d. Epigastr.*
8 h.	*Bis 6 Uhr war d. Erbrechen still und hat Pat. einige Male etw. geschlummert.* *Jetzt wieder häufiges Würgen u. Speien. Verfallener Gesichtsausdruck. P. abends 108* *Temp. 36,6. Morphiuminject.* *Morphiuminj* *D. im ganzen mäßiger Blutabgang seit heute Mittag etw. riechend. Flatus nicht entleert.* *D. bisher continuierl. gemachten Eisumschläge fortgelassen.*

Datum.	Beschreibung des Verlauf der Geburt.
~~9 h~~	Elastischer Katheter ~~Darmrohr~~ i. d. Rectum eingelegt. Bei der zu diesem Zweck geschehenden Einführung d. Fingers, nachher auch per vagin. fühlt man im Douglasschen Raum gelegen eine glatte mäßig pralle spindelförmige mäßig umfangreiche Geschwulst (Schlinge d. S. Romanum cf. Sectionsbericht) Injection von Ol. Ricin u. Ol. Croton. in d. Rektum
9 h.	Keine Ausleerung erfolgt. Punction des Darmes an 6 verschiedenen Stellen, zu beiden Seiten u. im Epigastr. Mit dünnem Troikar, bes. oben u. L. u. entleeren sich reichlich Gase u. an letzterer Stelle zugleich gut 2 Tassen erst wasserheller später ~~xxxx~~ grüne Flocken enthaltende Flüsigkeit von faeculantem Geruch. D. Abdomen an diesen Stellen merklich eingesunken. Puls nicht wirkl. besser, doch fühlt Pat. sich sehr erleichtert.
3/3. 7 h. Morgens	Pat. hat während d. größten Theils d. Nacht geschlafen. Aussehen u. Puls besser, erklärt spont. Dass sie sich sehr viel besser fühle als gestern Abend - klagt nur über starken Durst, Zunge trocken, halbe Tasse voll Wasser langsam ins Rektum injizirt
8 h. -	wieder Erbrechen. Stuhldrangartige Schmerzen. Kleines Clysma mit etw. Ol. Ricin. weitere Steigerung d. Schmerzen ohne dass es zur Entleerung kommt. Flatternder kleiner, nicht zu zählender Puls. Punction des Darmes wiederholt an 6 Stellen, aus mehreren wird reichlich Gas entleert z. Th. darauf Austritt dünner faeculenter Flüssigkeit. D. Abdom. kollabiert an den punktierten Stellen. Campherinject . Morphium in d. Epigastr. permanent Eisumschläge D. Erbrechen sistiert.
12 ½ h	Große Aufregung. Irrewerden. Versuche d. Bett zu verlassen. Morphiuminject.
3 h	Wieder vollkommen beruhigt. Kein Erbrechen. Radialispuls fehlend. Subj. ~~xxxx~~ bei völlig klarem Bewusstsein. Kräftige Stimme. Vermögen alle gewünschten Bewegung selbst mit einer gewissen Energie auszuführen. Haut etw. kühl, Füße warm. Pat. giebt spontan an, dass im L. Bein d. Gefühl vollständig fehle (schon seit gestern Abend öfters geäußert, dass dieses Bein wie lahm u. taub sei) Moschusinjection an dieser Extremität ruft keine Empfindung hervor. Dabei wird dieselbe willkürlich bewegt. Unterschenkel u. Fuß etw. geschwellt, d. Haut bläulich. Umschläge fortgelassen.
5 h.	Ganz dünner, fadenförmiger Puls eben fühlbar. Haut feucht u. warm. 2 Flatui entleert Sensorium frei . Campher-Inject.
7 h.	Ein röchelndes Athmen. Leichter Sopor, doch lässt sich Pat. leicht erwecken u giebt klare Antworten. Arme u Hände kühl. Radialiuls fehlend.
9 h	Nach Morphhiuminject. schnell vorübergehende Unruhe. Zunehmender Collaps.
4/3. 2 h Morgens	sanfter exitus lethalis

18 Monat	Journal Nr. *9327*	Name: *Plambeck* Stand: Alter:	aufgen. entlassen

Datum

Diagnose

Anamnese

Sectionsbericht

Wesentlicher Befund

Kaiserschnittwunde
Beginnende Peritonitis
Compression d. Lungen
Aspiration von Mageninhalt
Sugillation des Herzbeutels
Verkäste Bronchialdrüse
Anaemie d. Leber
Leichte Milzschwellung (Induration)
Thrombose d. L. Nierenvene u. der ven. Iliaca commun.
L. kleine Niereninfarkte
L. Hydronephrose
Ectasie u. submucöse Haemorrhagien
D. Magens (Punctionsstellen)
Punctionswunden des Darmes

Bauch An der vorderen Bauchwand zwischen Nabel und Symphyse durch Nähte geschlossene, verklebte gut aussehende Operationswunde. Die Bauchdecken sehr stark aufgetrieben, gespannt. An mehreren Stellen beiderseits kleine Punctionswunden. D. Bauchdecken allenthalben mit dahinterliegenden Eingeweiden lose verklebt. In der Bauchhöhle etw. graurothfarb. Flüssigkeit u. geronnenes Blut an einzelnen Stellen nahe der Wundfläche.

D. Uterus d. Vorderfläche √ mit blaßgraurothen Gerinnseln bedeckt, von aufgetriebenen Darmschlingen vollständig überlagert, vom Fund. bis zum inn. Mm. durch Längsschnitt eröffnet. Die inneren Schnittränder aneinander liegend, die äußeren klaffend. D. Catgutknoten haben sich fast sämmtlich gelöst. D. Fäden nur wenig gequollen u meist mit scharf geschnittenen Enden haben sich meist aus d. einen oder anderen Wundhälfte herausgezogen, so dass das eine Ende nur auf d. peritonealen Oberfläche, das andere im Grunde d. Wunde sichtbar resp. auf dem hier gelegenen coagulum zu finden ist.

Länge d. ganzen Uterus	*22 Ctm.*
Wanddicke am Fundus	*3 Ctm.*
Uterus	*10 Ctm.*
Cervicaltheil	*9 Ctm. lang, 17 Ctm. breit*

Die Innenfläche d. Uterus von gutem Aussehen. Die Schnittfläche nach innen durch dünnes Blutgerinnsel verklebt. Die Placentarstelle an der hinteren Wand d. Mm zu einem etwa pf großen, runden, von dem scharf gespannten äußerst verdünnten Uterusgewebe umgebenden Loch erweitert.
Vagina mit lockerem theerartigem Blutgerinnsel erfüllt, weit, Innenfläche glatt.
Ovarien sehr lang, im L. ein großes, blaß gelbes corp. luteum.
D R. Tube weit kürzer, als die L., an beiden Tuben mündigen Morgagni'sche Hydatiden.
An d. hinteren Fläche d. Uterushals im spat. Douglasi eine Schlinge des S. Romanum quer angelöthet.

Datum.	Verlauf der Krankheit.
	Leber schlaff. Oberfläche blaß-braungellb, auf d. Durchschnitt d. Gewebes äußerst blutarm, blaß braungelb, sonst ansch. normal. *In d. Gallenblase sehr reichl. dunkelgrüne Galle.* *Milz groß. Kapsel etw. gerunzelt. Substanz derb blaß grauroth.* *Nieren d. L. klein, Kapsel sehr fest haftend. Oberfläche mit mehreren sehr tiefen narbigen Einziehungen. Im Ganzen sehr blaß. Gelb trübe, mit sehr zahlreichen theils einzelstehenden, meist aber zu Gruppen zusammen tretenden, über das Niveau d. Umgebung hervorragenden gelben stecknadelkopfgroßen Herden mit dunkler Röthung der Umgebung. Auf dem Durchschnitt ziehen, diesen Herden entsprechend, gelbe haemorrhagisch gesprenkelte Streifen in die Tiefe. Die Pyramiden blaß grauroth, d. übrige Gewebe blaß gelb trüb.* *Nierenbecken, Kelche u. Ureter zieml. stark erweitert. D. Nierenvene in den ersten Verzweigungen mit dunkelblaurothen Thrombusmassen prall gefüllt.* *R. Niere sehr groß. Kapsel glatt lösbar. Oberfl. gatt, gelbl. getrübt, auf d. Durchschnitt d. Rindensubst. blassgelb trüb. Pyramiden dunkel grauroth, ansch. normal. Nierenbecken u. Kelche normal weit. Schlht. blaß.* *H.blase an ihrer Vorderfläche von der Bauchwand abgelöst, sehr lang, enthält klaren Urin. Schlht. blaß.* *Magen sehr stark ausgedehnt. An d. Pylorenhälfte 2 sugillierte Punctionsstiche - enthält sehr große Mengen Gase u. gallig gefärbter Flüssigkeit.* *Schlht. durchaus blaß gelbl. An d. kl. Curvatur 1 große strahlige Narbe; den Einstichstellen entsprechend die Schlht. in je eine Mstück große Ausdehnung durch submuköses Haematom abgehoben.* *Dünndarm s. stark ausgedehnt m. reichl. Gasen und dickbreiigen Massen. d. Schlht. mit sehr reichl. zähem Schleim belegt, an einzelnen Stellen mit kleienartigem Belag.* *Dickdarm eng, enthält im Coecum etw. reichl., im übrigen wenig Koth. Schlht. normal.*

Die Transkription weicht in der Abfolge der Seiten 50 und 51 von den Aufnahmen des Geburtenbuchs ab. Da die Niederschrift des Sektionsergebnisses offensichtlich falsch eingelegt und gebunden wurde, wurde zum besseren Verständnis des Textes die Transkription der Seite 50 der Seite 51 nachgestellt.

Gegenüberstellung der überlieferten Beckenmaße von 1879 mit Messergebnissen aus dem Jahr 2005 :

	1879 (lebende Patientin)	1879 (trockenes Becken)	2005
Sp. Il.	26 cm	25,3 cm	25 cm
Cr. Il.	27,2 cm	26,2 cm	26 cm
D. B.	17 cm	14,5 cm	15 cm
Conj. diag.	8,9 cm	sup. 9,9 cm	9,8 cm
		inf. 8,8 cm	8,4 cm
Conj. vera	7,5 cm (geschätzt)	sup. 7,5 cm	8,1 cm
		inf. 7,3 cm	7,3 cm
Diam. transv.		12,7 cm	12,6 cm
Diam. obliq. dext.		11,6 cm	11,6 cm
Diam. obliq. sin.		10,9 cm	10,7 cm
Dist. spin. isch.		10,8 - 9 cm	10,4 cm
Diam. recta		10,0 cm	9,2 cm
Diam. transv. BA		12,9 cm	9,2 cm

A3

Das Becken mit der Bezeichnung X^4 ist den *Trichterbecken* zuzuordnen. Es trägt seine Kennzeichnung auf der Innenfläche der linken Darmbeinschaufel.

Das komplett erhaltene Becken ist symmetrisch ausgebildet, ebenso die anhängigen beiden untersten Lendenwirbelkörper. Als typisch für ein Trichterbecken zeigt sich eine Steilstellung der Beckenschaufeln sowie des Kreuzbeins. Die Spitze des Steißbeins fehlt. Bandstrukturen zwischen Kreuz- und Sitzbein beziehungsweise den Spinae ossis ischii sind beidseitig komplett erhalten. Auch dieses Becken weist Reste von Gipsfarbe als Spuren einer früheren Restaurierung auf beiden Beckenkämmen, dem rechten Schambein und beiden Sitzbeinen auf.

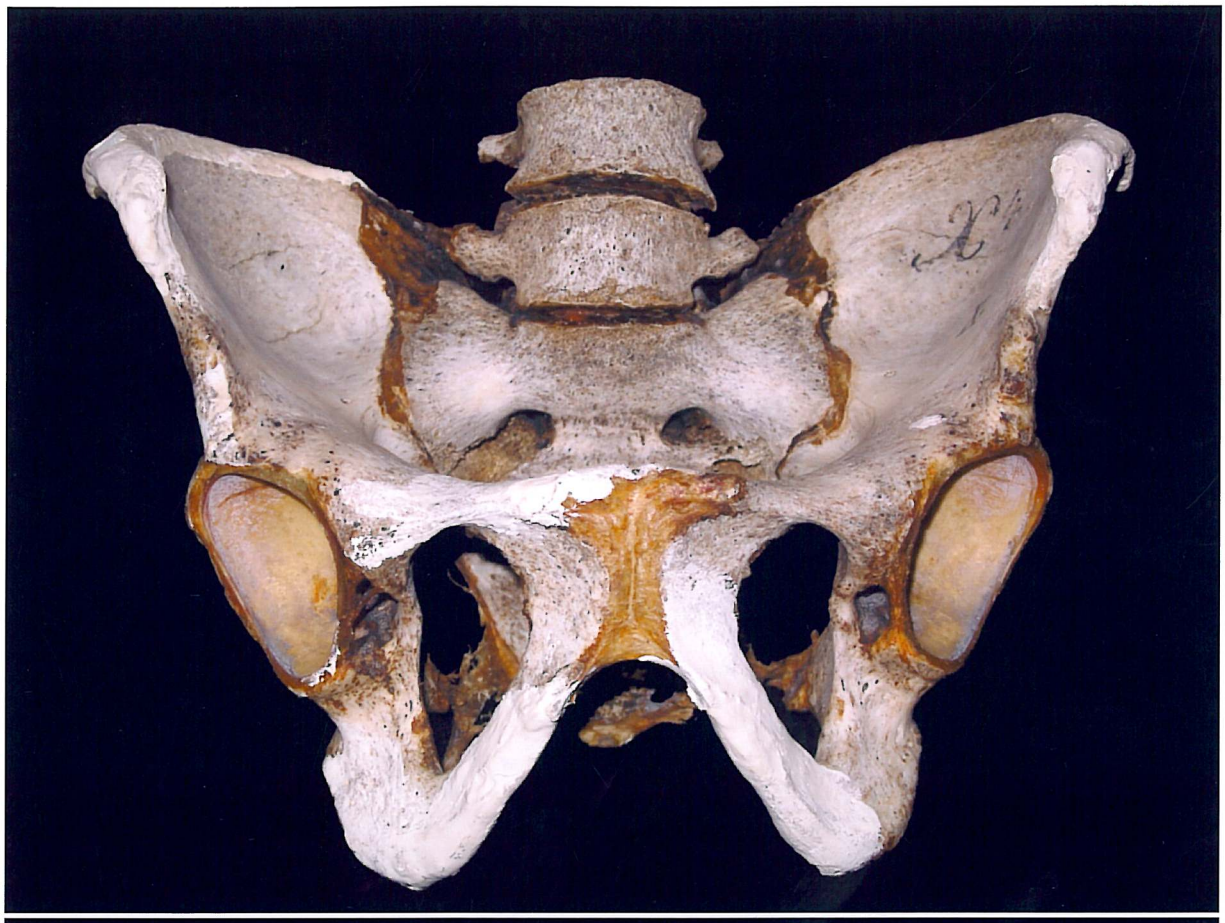

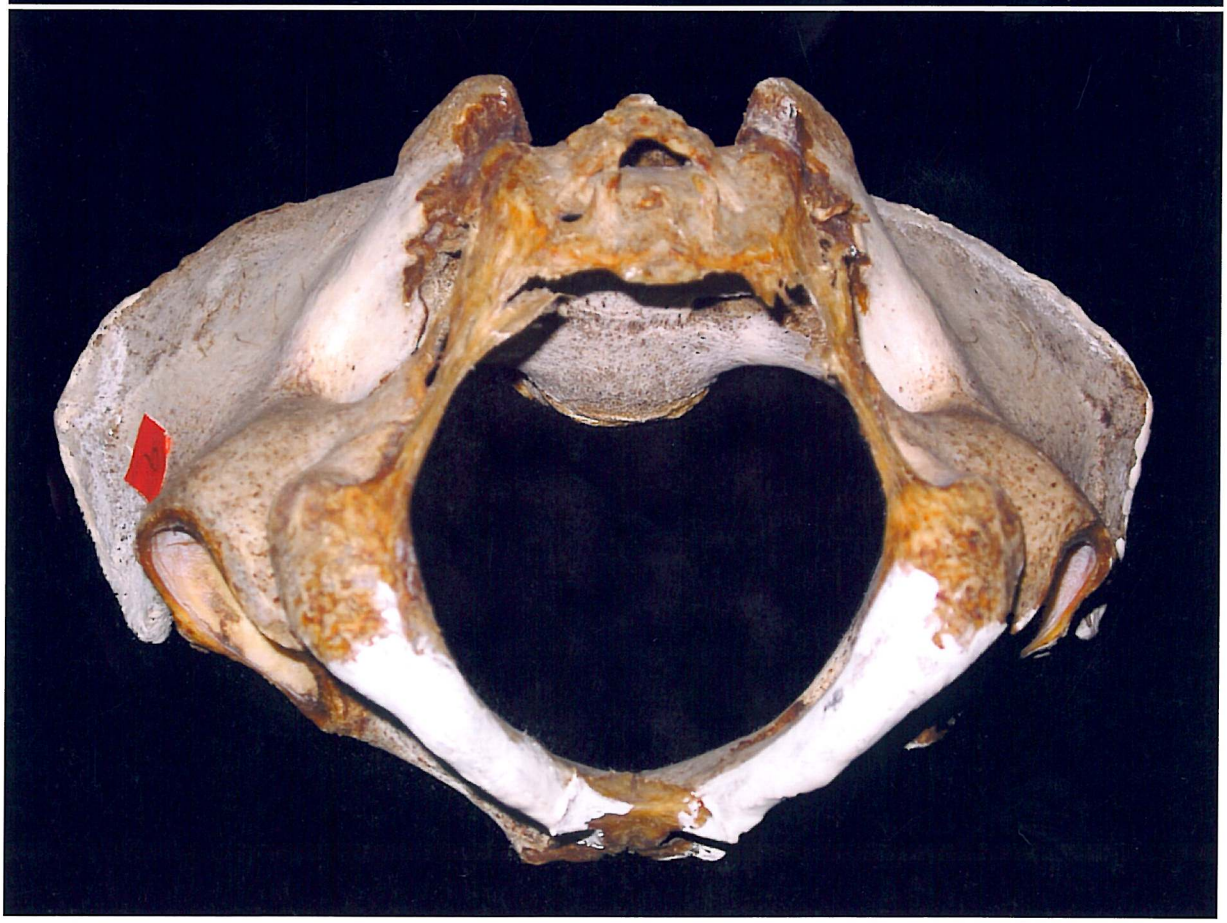

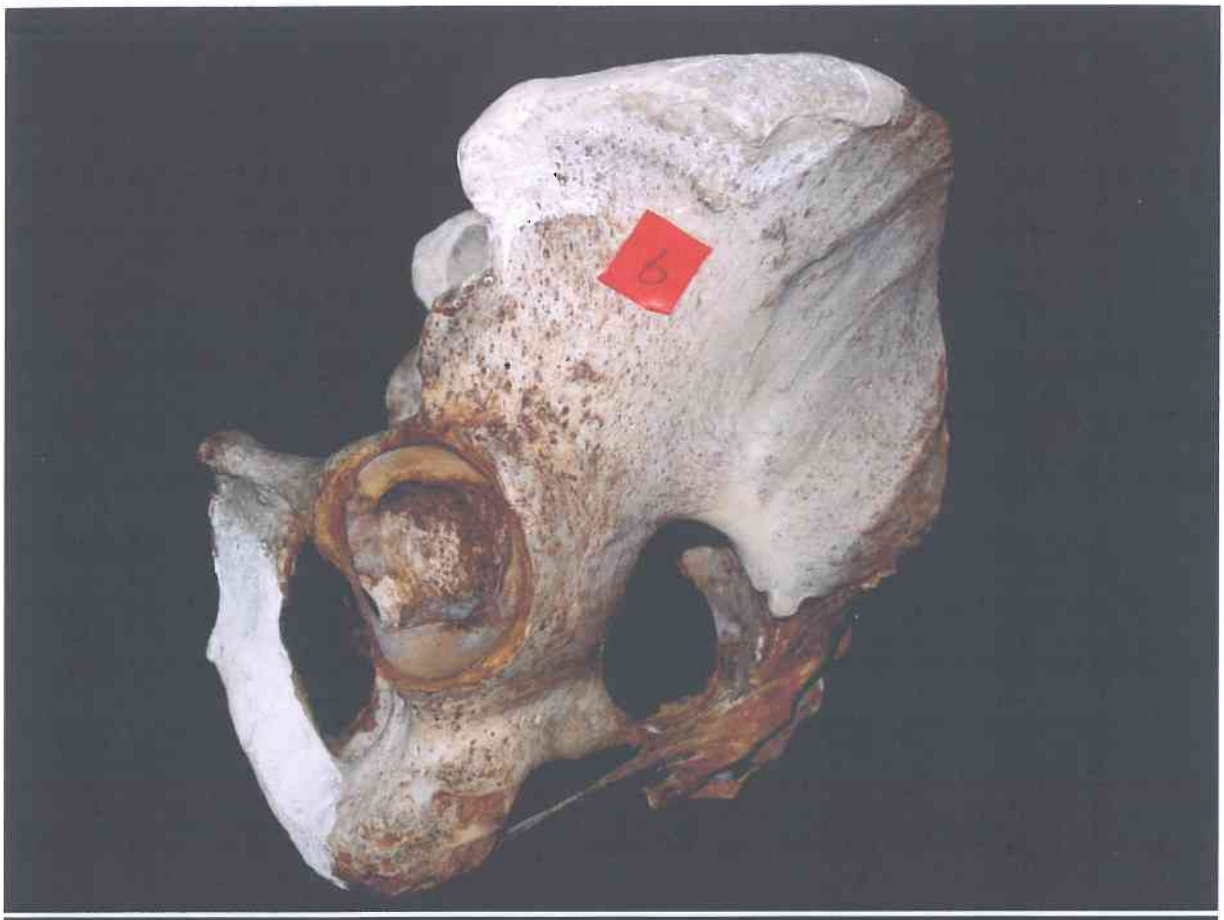
6

A4

Das folgende *Trichterbecken* ist auf der Innenseite des rechten Darmbeins mit der Nummer 6410 beziffert.

Das Beckenskelett ist sehr zierlich und von feinem Knochenbau. Typisch für diese Beckenform bei weitem Beckeneingang zeigt sich ein stark verengter Beckenausgang. Beide Beckenschaufeln weisen zarte Frakturlinien auf. Auffallend ist das hohe und schmale, in seinem unteren Bereich ventral gerichtete Kreuzbein mit weiten Foramina sacralia; der Bogenschluss des letzten Sakalwirbels fehlt. Ein kleiner Substanzdefekt befindet sich im unteren Anteil der linksseitigen Kreuzbeinbegrenzung. Das Steißbein wie auch die untere Hälfte des Sakrum verlaufen gestreckt ventrocaudal; die Spitze des Steißbeins fehlt. Im Foramen obturatorium rechts sind Membranfasern erhalten, links lediglich im Ansatz lateral. Einzelne weiße Farbreste liegen auf der Iliosacralfuge rechts, in geringen Maße auch links. Eine Schraubenfixierung zur Stabilisierung der dorsalen Beckenstrukturen ist dorsalseitig an beiden Darmbeinen erkennbar.

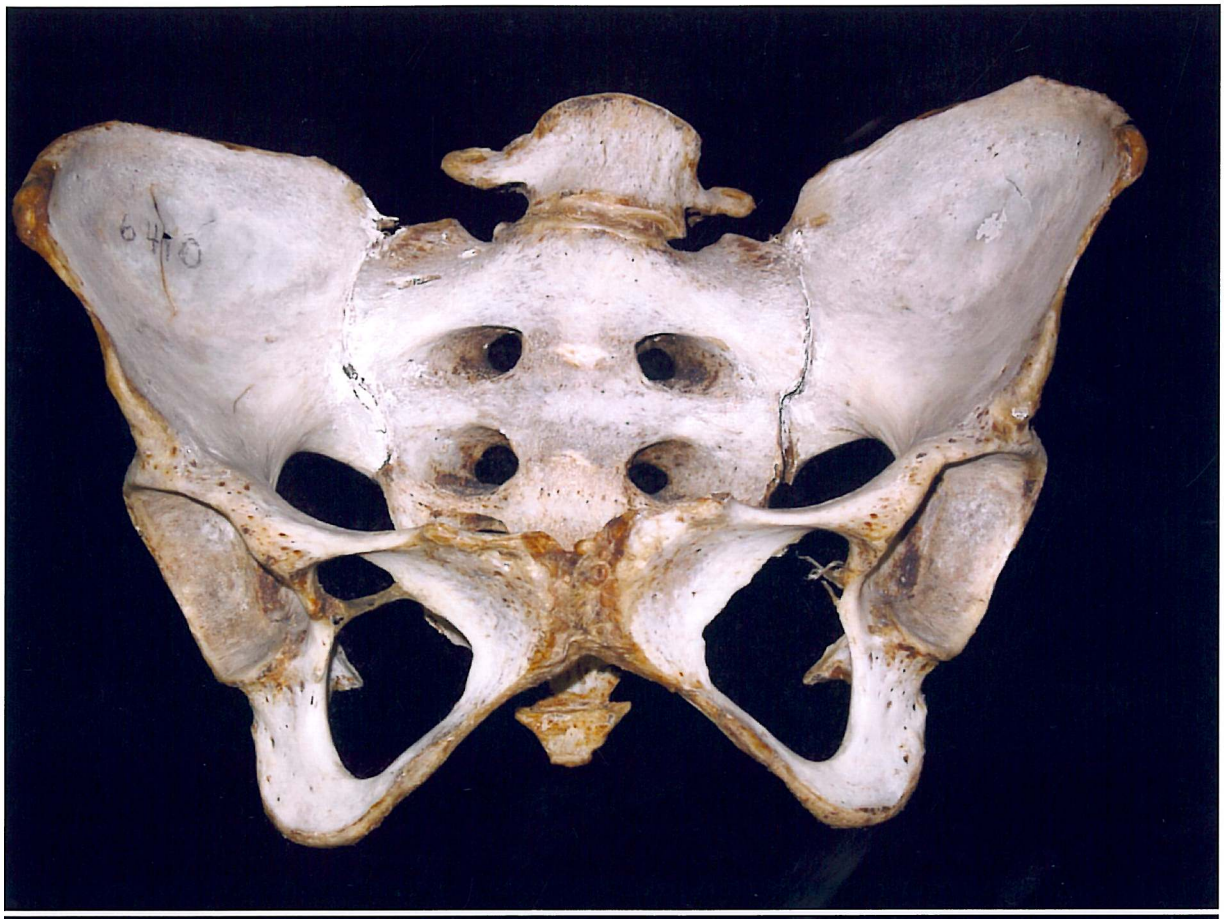
6410

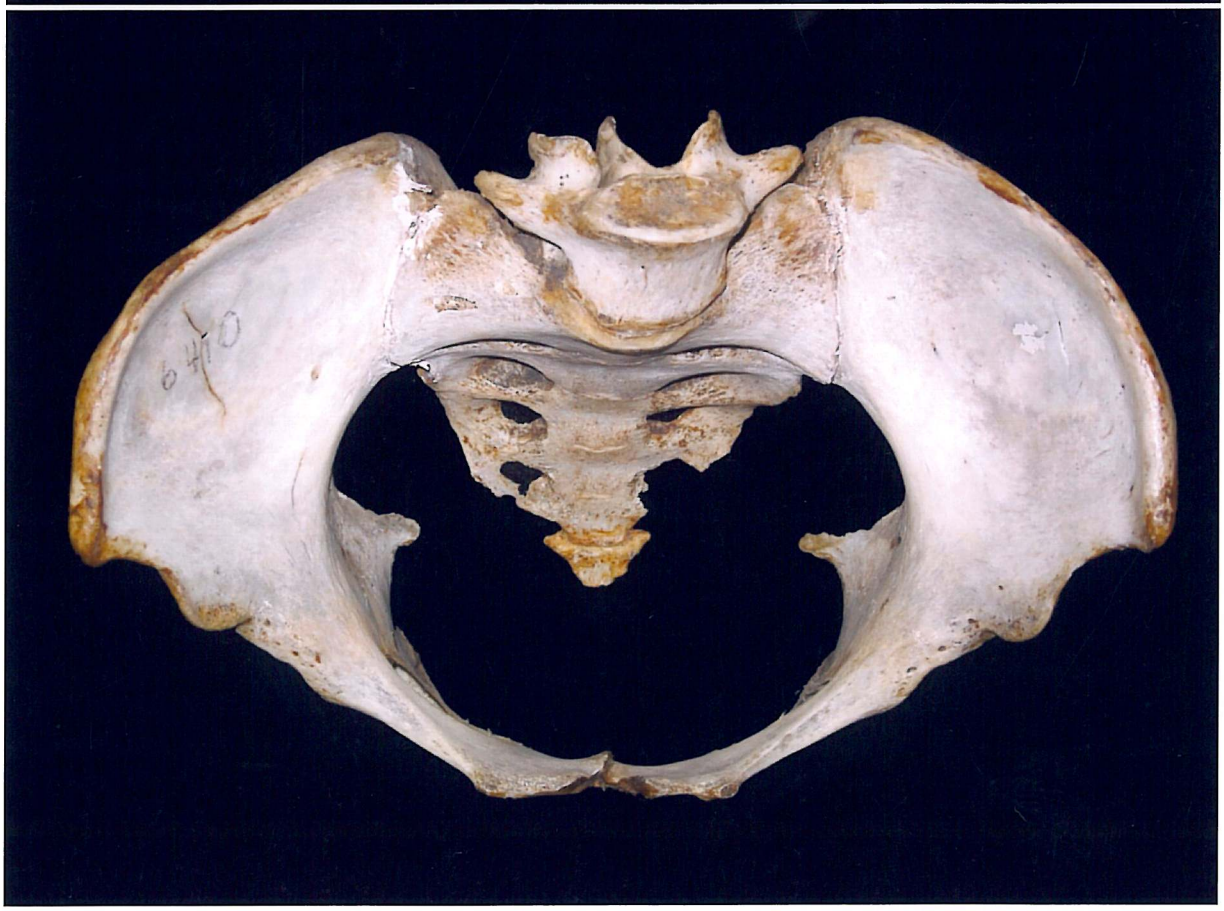
6410

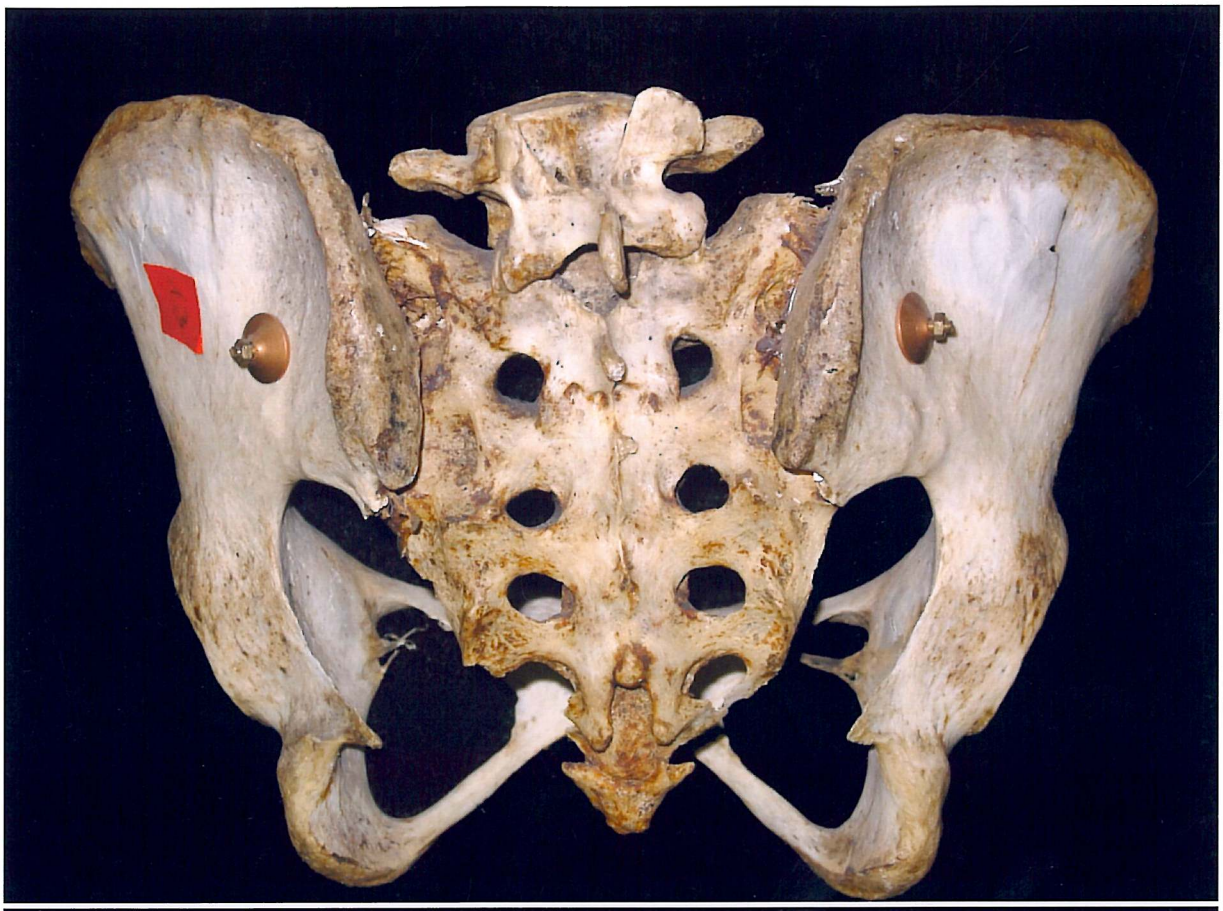

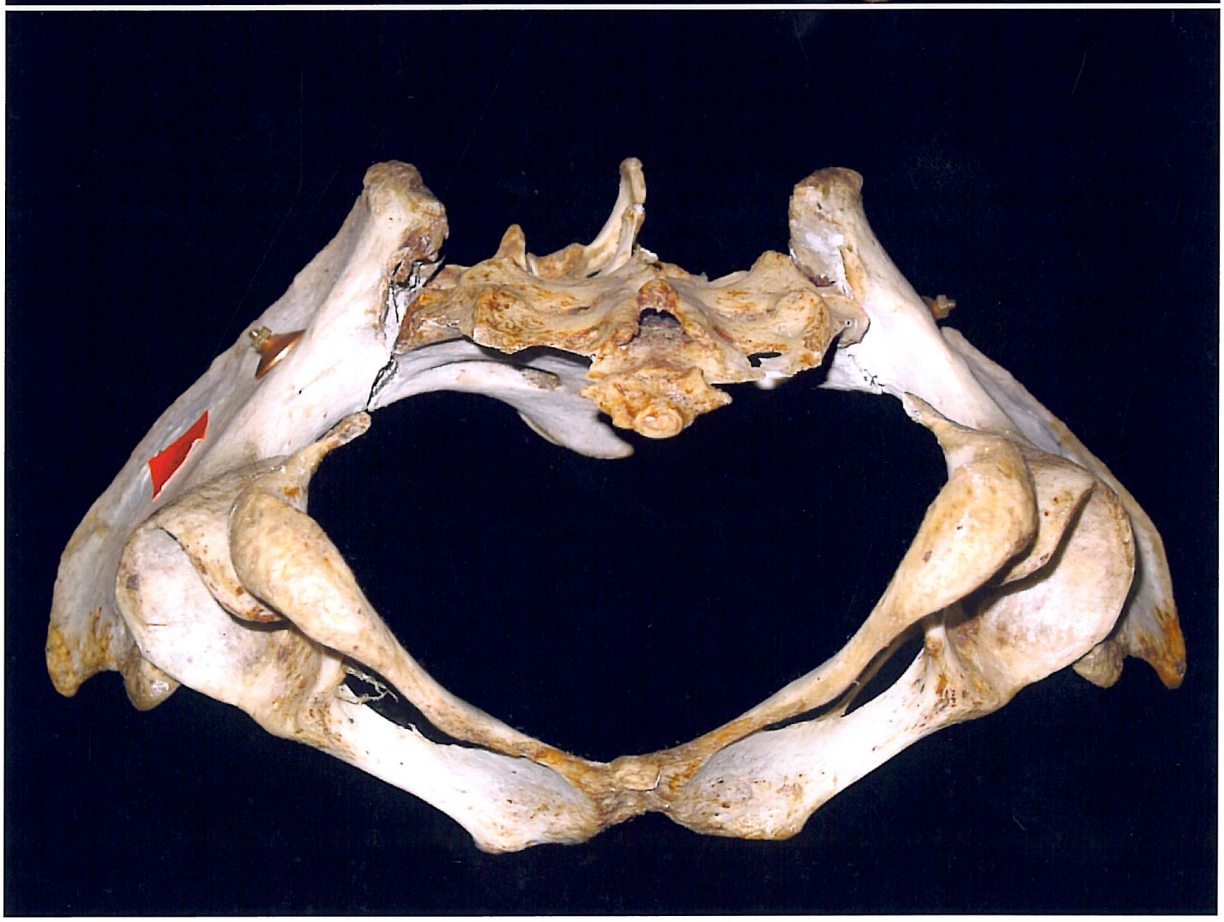

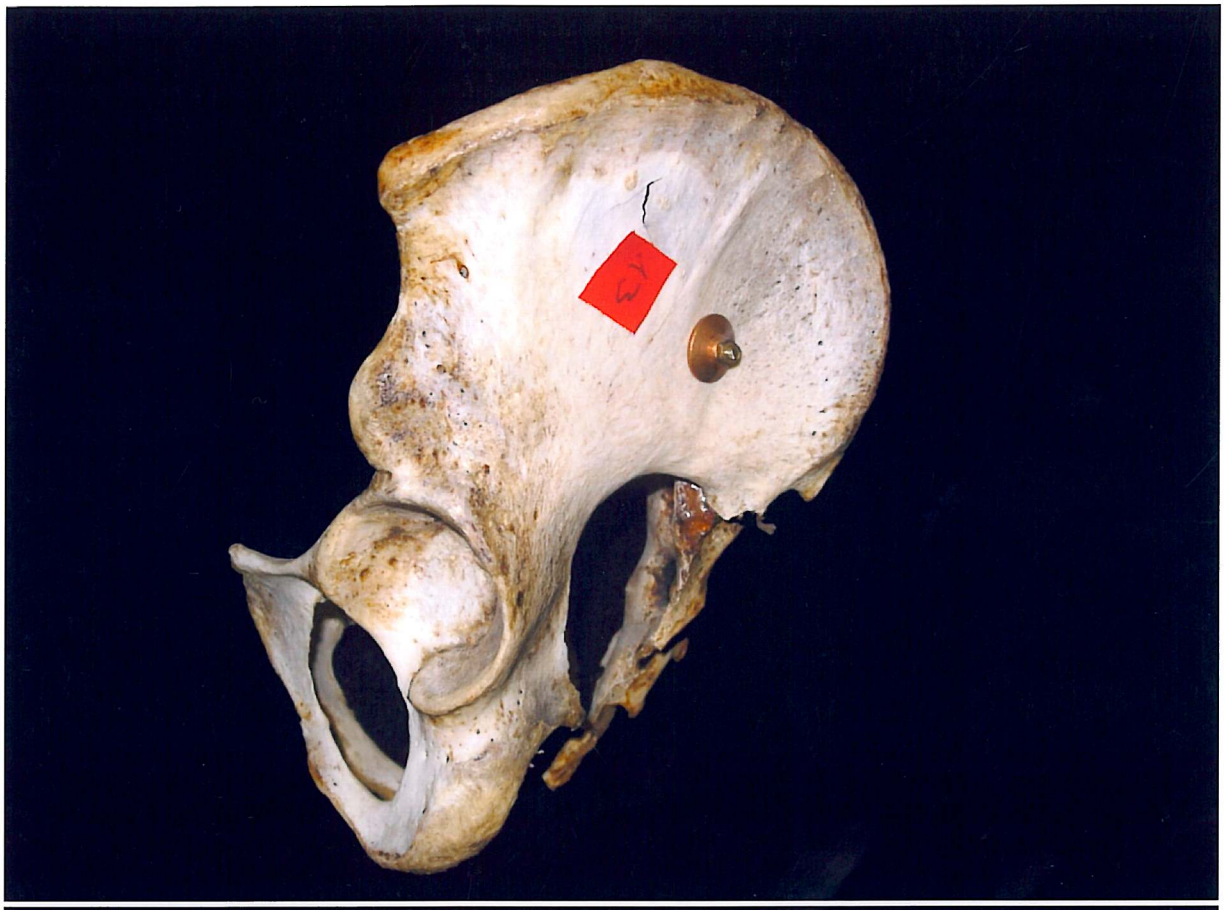

N° 4410 **Name** Pracek

Datum der Aufnahme. [illegible] Untersuchung. [illegible] Niederkunft. [illegible] Entlassung. [illegible]

Alter. Aeusserer Habitus.	24 J. Mittelgross, kräftig, gesund, Ernährung mittelmässig
Erbliche Anlage.	Nichts zu erwähnen.
Kindheit.	Nichts nicht, immer gesund gewesen, wie weit es ihr möglich war an ihrer Mutter gehalten, die Mutter infolge einmal in der Fabrik Schwerarbeiten ausführen zu müssen, Kinder zu Hause allein lassen.
Eintritt und Verlauf der Menstruation.	Im 14ten J. Regelmässig.
Sonstiger Gesundheitszustand.	gut
Verlauf früherer Schwangerschaften, Geburten und Wochenbetten.	Sparsa
Verlauf der gegenwärtigen Schwangerschaft.	Ehe. Mitte November. Später Erbrechen, im April, September links oben. Aufnahme präcipiter Dyspnoe und Kalzchrie.
Aeussere Untersuchung.	2/3: Fund. uteri etwas Querfüllung, keine Vorwölbung der Bauchdecken bemerkbar, zur Stimmgebung der Herztöne beginnend. Ist etwas vorüberspringend. Später deutlich Kindesteile nicht abzutasten. Schmerzhaft. 4/5. Fund. uteri reicht oberhalb des Nabels Rand oben bis Spitze, Schmerzhaft links oben. 1/2 Stimmgebung deutlich. Fund. uteri springt bis oberhalb des Nabels. Bewegungen nicht zu fühlen. Deutlich viel Fruchtwasser. Lage der Frucht etwas unregelmässig, von 2. Wehen etwas unregelmässig. Schmerzhaft oben links. 3/4 Schmerzhaft beiderseits, vor allem links am Darmbeinkamm.
Innere Untersuchung.	2/3 Scheidenschleimhaut für 2 Finger durchgängig, mässig rauh. Vorn vorliegender Teil. 4/5 Äußere Hälfte geschlossen, hinterer Teil nicht deutlich. 1/2 Kopf vorliegend. 3/4 Scheidenteil fast gänzlich verstrichen. Äußere Hälfte eingangs öffnend. Kopf deutlich fast vorliegend.
Untersuchung des Beckens und Körperbaues.	Im oberen Teil des Vorderwandbeins beweglich. Vagitus mit Vermehrung und rasch Verlangsamung. Stetig nach links an der inneren Beckenwandung. Früher zwischen beiden Sitz- und dem Kreuzbeinwandbein nicht zugänglich, proc. spinosi des Kreuzbeins gefühlt, fast vorspringend. Kreuzbeinfurchen deutlich fühlbar, nach vorn Stachel. Sitz- und Kreuzbeinrand, von seinem Vorsprung. Schwanzbein nicht zugänglich. Pelv. M. 9.11 Cr. L. 10.1 Sand. S.S Conj. diag. 3.4 (ex Kopf. Examen) — 10.2 — 10.1 — 5.4 — 3.11 (ex. Kopf.) Promont. nach links von der Mittellinie abgewichen, deutlich vorspringend. Kreuzbein fast gänzlich knöchern. Sitzstachel deutlich, fast fast gänzlich.
Verhalten der übrigen Organe.	

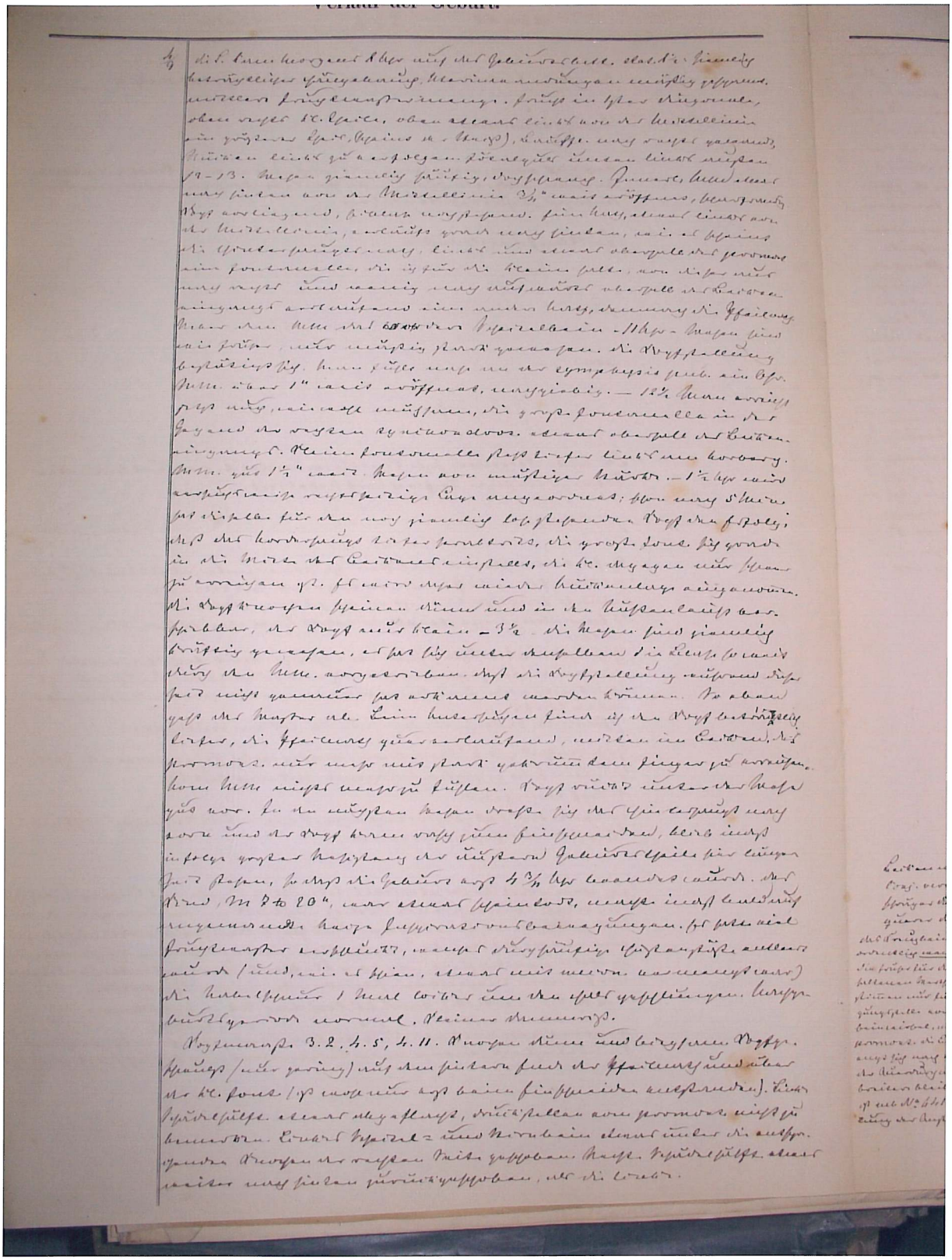

Verlauf der Geburt.

4/9 Uhr. Kindsbewegungen. Wehen nur wenige mäßig schmerzhaft. Muttermund fingerweit. Blasensprung. Kopf in der Beckenenge, oben vorne rechts. Oben rechts eine weiche Geschwulst, ein größerer Theil, Scheitelbein und Stirnbein, Naht zwischen beiden zu erfühlen. Fontanelle linken vorderen 12–13. Herztöne ziemlich kräftig, regelmäßig. Gesicht, Hand nicht zu finden. Die Geschwulst ist nach vorne, Kopf anliegend, Blasenhalsgegend. Im Kreuzbein, Steißbein, Anus, Perineum, Vulva, Vagina, Scheide, Uterus, Blase, Mastdarm, Nabelschnur, Nabelvene, Nabelarterien, Nabelschnurbruch, Nabelschnurvorfall, Placenta, Eihäute, Fruchtwasser, Fruchtwasserabgang, Fruchtwasserabfluß, Fruchtwasserabfluß, Fruchtwasserabfluß

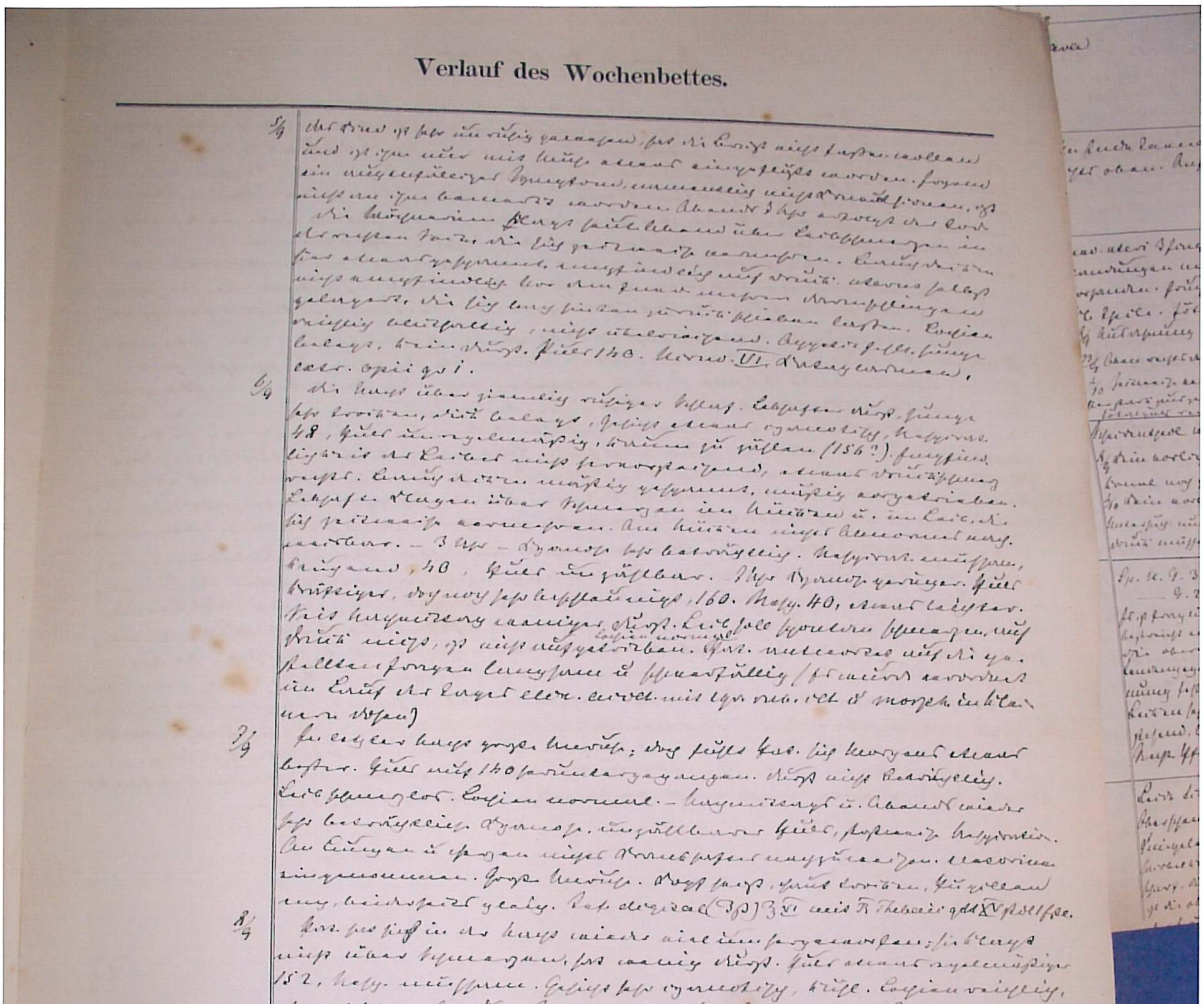

Verlauf des Wochenbettes.

5/9 Das Kind ist sehr unruhig gewesen, hat die Brust nicht fassen wollen [illegible] Abends 9 Uhr erfolgt der Tod.
Die Wöchnerin klagt heute Abend über Leibschmerzen [illegible] Lochien [illegible] Puls 140. [illegible] VI. [illegible] opii gtt. i.

6/9 Die Nacht über ziemlich ruhiger Schlaf. [illegible] Zunge [illegible] 48, Puls unregelmäßig, kaum zu zählen (156?). [illegible] 40, Puls [illegible] 160. [illegible] 40, [illegible]

7/9 In letzter Nacht große Unruhe; [illegible] Puls [illegible] 140 [illegible]

8/9 [illegible] 152, [illegible] Morgens 10 Uhr erfolgt der Tod.

Sectio 36 h. p. m.

[illegible]

Beckenmaße:
Conj. vera: 4"2'''–4"3'''
[illegible] 5"3'''
[illegible] 5"9'''
[illegible]

Section des Druck. 15 h p m.

Körper von ca 3 a. Lotkanpeaver auf um der aorta ventralis. Gelbe gleichmäßig [illegible] blaß. Aus mit kaum einer Blutung. Die Herzgrenzen der Herzens gleichmäßig vergrößert, Herzbeutelhöhle in der ganzen Ausdehnung mit dem fibrösen Blatt des Herzbeutels verwachsen, Herz ein Herz von derben Konsistenz, der Herzkammer [illegible] sie [illegible] weit nach unten. Herz. — Die Herzhöhlen gegen keine Abnormitäten. Herzgewicht des Herzens der Herzkammer gleichmäßig gering. Herzmuskel [illegible] der Herzmuskel in der Basis. Mitbeteiligung der Herzmuskelfasern. Die Herzklappen von [illegible] Verdickung (Porcia die Conjunctiva). Die Herzkammerfindungen. Spitze. Nähe der Papillen. Die Herzkammer. Die Herzkammer etwas. Gelegen Herzkammer der Herzkammer in der Umgebung der Herzhöhle. (Porcion bei Müller Lungenödem)

Mittelfuß ist sehr blaß, sehr gerötet. Im Herzbeutel 3 ß rötlich gefärbter Flüssigkeit. Auf in der Hauptsache etwas 3 ii Rötelwasser. Herzhöhle. Gewicht. Lebergewicht der Leber ca 1 ist vergrößert. Rot der Herzkammer. Abgleichung der Leberkapsel der Leberkapsel. Kein Herz von [illegible] in der Lungenwurzel. Beide Lungen [illegible] in [illegible] Lagen. Auch die oberen sind nicht frei. Lungenspitzen, [illegible] in der Umgebung, die von [illegible] Färbung ist. Manche Herzen mit der Herzhöhle. [illegible] Herz. An der Herzspitze Lungenspitzen nicht [illegible] unter normal. Herz-Oberfläche ist [illegible] gleichmäßig [illegible] Herz. [illegible]

In der [illegible] ein Herzgewicht. Herzspitze. Über die Herzkammer [illegible] ein Herz [illegible], [illegible] Herzgewichtungen, [illegible] Herz. Die [illegible] der Herzkammer der Arterie ist glatt. Auch in der [illegible] der Herzkammer kein Herz von Thrombus oder [illegible]. Herz der Herzgewichtsfall [illegible] gelblich. In der Herzkammer [illegible], in einem Herzen [illegible] in der Herzkammer kein Thrombus. In Herzkammern klaffen ein Herz von [illegible] gefärbten Blut. Herzwände der Herzkammer. Herzgewicht mäßig. [illegible] Herz gleichmäßig [illegible], [illegible] gefärbt. Kein [illegible] Herz. Die [illegible] Herzkammer Herz in der [illegible] der Herzkammer. — Vorn [illegible] blaßgelblich, [illegible] nach [illegible]. — [illegible]

No. *6410* **Name** *Staack*

Datum d. Aufnahme *30 July 1860* Untersuchung *9/3 4/5 14/7* Niederkunft *4.September* Entlassung *† 8. Sept.*

Alter	*24 J.*
Aeusserer Habitus	*blond, klein, buckelig, Hautfarbe gesund. Ernährung mittelmäßig.*
Erbliche Anlage	*Nichts zu ermitteln.*
Kindheit	*Weiß nicht, wann laufen gelernt, will indeß nicht an engl. Krankheit gelitten den Buckel infolge eines Falls in den 1sten Lebensjahren nach kurzem Krankenlager zurückbehalten haben.*
Eintritt und Verlauf	*Im 19ten J. regelmäßig.*
Sonstiger Gesundheitszustand	*gut*
Verlauf früherer Schwangerschaften, Geburten und Wochenbetten	*i para*
Verlauf der gegenwärtigen Schwangerschaft	*L.M. Mitte November. Erste Kindsbew. im April, rechts und links oben. Anfangs häufiges Kopfweh und Uebelkeit.*
Aeussere Untersuchung	*9/3: fund. uteri schlecht durchzufühlen. Scheint noch unterhalb des Nabels zu stehen, wo Dämpfung der Percußion beginnt. Leib etwas vorüberhängend. Bestimmte Fruchtteile nicht durchzufühlen. Fötalpuls?* *4/5: fund. uteri etwas oberhalb des Nabels. Links oben kl. Theile. Fötalpuls links unten.* *14/7: Hängebauch beträchtlich. fund. uteri 5 Finger breit oberhalb des Nabels. Wandungen mäßig gespannt. Ziemlich viel Fruchtwasser. Bauch der Frucht scheint nach vorn u. vielleicht etwas nach rechts gewandt. Fötalpuls unten links.* *31/7: Fötalpuls beiderseits, doch unten links am deutlichsten.*
Innere Untersuchung	*9/3 Scheidentheil gut ½" lang, konisch, mäßig weich, kein vorliegender Theil.* *4/5 Äußerer Mm geschlossen. Vorliegender Theil nicht deutlich.* *14/7 Kopf vorliegend.* *31/7 Scheidentheil fast gänzlich verstrichen. Äußerer Mm linsengroß eröffnet. Kopf ziemlich fest vorliegend.*
Untersuchung des Beckens und Körperbaues	*Im oberen Theil der Dorsalwirbel beträchtliche Kyphose mit Konvexitätsbiegung nach rechts. Kompensirende Skoliose nach links an den unteren Lendenwirbeln. Grube zwischen letztem Lenden- und 1stem Kreuzbeinwirbel nicht angedeutet. Proc. spinosi des Kreuzbeins gespalten, stark vorspringend. Darmbeinschaufeln ziemlich steil, nach vorn klaffend. Ober- und Unterschenkel gerade von feinem Knochenbau. Gelenkenden nicht aufgetrieben.* *Sp. II. 9.11 Cr. II. 10.1 Baud. 5.5 Conj. diag. 3.9 (so Prof. Litzmann)* *10.2 10.1 5.4 3.11 (Dr. Dohrn)* *Promont. nach links von der Mittellinie abgewichen, leistenförmig. Kreuzbein stark geneigt. Vordere Beckenwand ziemlich hoch, stark geneigt.*
Verhalten der übrigen Organe	

4/9 *die S. kam morgens 8 Uhr auf das Geburtsbett. stat.8 ½: ziemlich beträchtlicher Hängebauch. Uterinwandungen mäßig gespannt. Mittlere Fruchtwassermenge. Frucht in 1ster Diagonale, oben rechts kl. Theile, oben etwas links von der Mittellinie ein größerer Theil (scheint der Steiß), Bauchfl. nach rechts gewandt, Rücken links zu verfolgen. Fötalpuls unten links außen 12-13. Wehen ziemlich häufig, doch schwach. Innerer Mm etwas nach hinten von der Mittellinie ¾" weit geöffnet, scharfrandig Kopf vorliegend, Ocular nachstehend. Eine Nath, etwas linear von der Mittellinie, verläuft grad nach hinten, wie es scheint die Hinterhauptsnaht, links und etwas oberhalb der quernath eine Fontanelle, die ich für die kleine halte, von dieser aus nach rechts und wenig nach aufwärts oberhalb des Beckeneingangs verlaufend eine andere Nath, demnach die Pfeilnath über dem Mm das vordere Scheitelbein – 11 Uhr – Wehen sind wie früher, nur mäßig stark gewesen. Die Kopfstellung bestätigt sich. Man fühlt nahe an der symphysis pub. ein Ohr. Mm über 1" weit eröffnet, nachgiebig. – 12 ½ Man erreicht jetzt auch, wiewohl mühsam, die große Fontanelle in der Gegend der rechten synchondrose etwas oberhalb des Beckeneingangs. Kleine Fontanelle steht tiefer links am Vorberg. Mm gut 1 ½ " weit. Wehen von mäßiger Stärke. – 1 ½ Uhr wird versuchsweise rechtsseitige Lage angeordnet; schon nach 5 Min. hat dieselbe für den noch ziemlich lose stehenden Kopf den Erfolg; dass das Vorderhaupt tiefer heraustritt, die große Font. sich grade in die Mitte des Beckens einstellt, die kleine dagegen nur schwer zu erreichen ist. Es wird daher wieder Rückenlage eingenommen. Die Kopfknochen scheinen dünn und in den Näthen leicht verschiebbar, der Kopf nur klein – 3 ½ Die Wehen sind ziemlich kräftig gewesen, es hat sich unter denselben die Blase so weit durch den Mm vorgetrieben, dass die Kopfstellung während dieser Zeit nicht genauer hat erkannt werden können. So eben geht das Wasser ab. Beim Untersuchen finde ich den Kopf beträchtlich tiefer, die Pfeilnath quer verlaufend, mitten im Becken. Das Promont. nur mehr mit stark gekrümten Finger zu erreichen. Vom Mm nichts mehr zu fühlen. Kopf rückt unter der Wehe gut vor. In den nächsten Wehen dreht sich das Hinterhaupt nach vorn und der Kopf kam rasch zum Einschneiden, blieb indeß in folge großer Resistenz der äußeren Geburtstheile hier längere Zeit stehen, so dass die Geburt erst 4 ¾ Uhr beendet wurde. Das Kind, M 7 lb 20", war etwas scheintodt, wachte indeß bald auf angewandte kurze Inspirationsbewegungen. Es hatte viel Fruchtwasser verschluckt, welches durch häufige Hustenstöße entleert wurde (und wie es schien, etwas mit mecon vermengt war) Die Nabelschnur 1 Mal locker um den Hals geschlungen. Nachgeburtsperiode normal. Kleiner Dammriß Kopfmaaße 3.2, 4.5, 4.11. Knochen dünn und biegsam. Kopfgeschwulst (nur gering) auf dem hinteren Ende der Pfeilnath und über der kl. Font. (ist wohl nur erst beim Einschneiden entstanden). Rückschädelhälfte etwas abgeflacht, Druckstellen vom promont. nicht zu bemerken. Linkes Scheitel- und Stirnbein etwas unter die entsprechenden Knochen der rechten Seite geschoben. Rechte Schädelhälfte etwas weiter nach hinten zurückgeschoben, als die linke.*

5/9 *Das Kind ist sehr unruhig gewesen, hat die Brust nicht fassen wollen und ist ihm nur mit Mühe etwas eingeflößt worden. Irgendein augenfälliges Symptom, namentlich nicht Konvulsionen, ist nicht an ihm bemerkt worden. Abends 7 Uhr erfolgt der Tod. Die Wöchnerin klagt heute Abend über Leibschmerzen in der rechten Seite, die sich zeitweise vermehren. Bauchdecken hier etwas gespannt, empfindlich auf Druck. Uterus selbst nicht empfindlich. Vor dem Fund. mehrere Darmschlingen gelagert, die sich nach hinten zurückschieben lassen. Lochien reichlich bluthaltig, nicht übelriechend. Appetit fehlt. Zunge belegt, kein Durst. Puls 140. hirud. VI. Kataplasmen, extr. opii. gr i.*

6/9 *Die Nacht über ziemlich ruhiger Schlaf. Lebhafter Durst, Zunge sehr trocken, dick belegt, Gesicht etwas cyanotisch, Respirat 48, Puls unregelmäßig, kaum zu fühlen (156?). Empfindlichkeit des Leibes nicht hervorstechend, etwas Druckschmerz rechts. Bauchdecke mäßig gespannt, mäßig vorgetrieben. Lebhafte Klagen über Schmerzen im Rücken und im Leib, die sich zeitweise vermehren. Am Rücken nichts Abnormes nachweisbar. – 3 Uhr Cyanose sehr beträchtlich. Respirat. mühsam, keuchend, 40, Puls unzählbar. – 7 Uhr Cyanose geringer, Puls kräftiger, doch noch sehr beschleunigt, 160. Resp. 40, etwas leichter. Seit Nachmittag weniger Durst. Leib soll spontan schmerzen, auf Druck nicht. Ist nicht aufgetrieben. Lochien normal, Pat. antwortet auf die gestellten Fragen langsam u. schwerfällig (Es wurde verordnet im Lauf des Tages .... mit lqr. rub cet u morph. in kleinern Dosen)*

7/9 *In letzter Nacht große Unruhe; doch fühlt Pat. sich morgens etwas besser. Puls auf 140 heruntergegangen. Durst nicht beträchtlich. Leib schmerzlos. Lochien normal. – Nachmittags und Abends wieder sehr beträchtliche Cyanose, unzählbarer Puls, stoßweise Respiration. An Lungen und Herzen nichts Krankhaftes nachzuweisen. ..sorium eingenommen. Große Unruhe, Kopf heiß, Haut trocken, Pupillen eng, beiderseits gleich. Inf. digital (3 st) ℥ VI mit R Thebaii gtt XV stdl / Eßl.*

8/9 *Pat. hat sich in der Nacht wieder viel umhergeworfen; sie klagt nicht über Schmerzen, hat wenig Durst. Puls etwas regelmäßiger 152. Resp. mühsam. Gesicht sehr cyanotisch, kühl. Lochien reichlich, ohne üblen Geruch. Morgens 10 Uhr erfolgt der Tod.*

Section 34 h.p.m.

Kleine Leiche, kyphotisch u. skoliotisch. Reichliche Todtenflecke, kaum noch Leichenstarre.- Schädeldach stark, symmetrisch. Starke Eindrücke der meningealen Hirnhäute etwas hyperämisch. Hirnsubstanz blutreich, sonst gesund. Brustbein prominent, ist jedoch nicht zugespitzt. Herz etwas nach rechts verschoben. Im Herzbeutel ℥ i Flüssigkeit. Obere Lungenlappen leidlich entwickelt, die unteren klein, atelektatisch. Etwas Röthung der größeren Bronchien. In den unteren Lappen sehr wenig Luft, man sieht deutl. die Abtheilung der Läppchen. Herz gesund, ein kleiner Sehnenfleck auf dem rechten Ventrikel. In der Unterleibshöhle etwa 2 lb trüber Flüssigkeit. Magen schlaff, enthält eine ziemliche Menge grasgrüner Flüssigkeit. Schleimhaut stellenweis geröthet. Leber sehr zäh, blassgelblich, der linke Lappen im unteren Theil stärker als der rechte. Parenchym blutarm. Starke Schnürfurche. Galle ziemlich consistent, grünbraun. Im Dickdarm geballte Kothmassen. Schleimhaut etwas geröthet. Nieren blutarm. Uterus überragt die symph. um 3 Finger breit, liegt etwas nach links. Tubae und Eierstock mit Exsudat belegt. Schleimhaut der Scheide blau. Muttermund weit, schlaff. Innenfläche des Uterus mit schmierigem eiterigem Exsudat belegt. Gefäße der Substanz mit Thromben (mit eitrigem Zerfließen) erfüllt, besonders an der Ansatzstelle der Tuben. Beide Eierstöcke im Parenchym bleich, serös durchsetzt. In der Gegend des Mutterhalses auch die Substanz des Uterusgewebes mit eitrigem Exsudat durchsetzt. Schleimhaut der Blase ziemlich geröthet, besonders am collum.

Beckenmaße:
Conj. vera: 4" 2''' – 4" 3'''
schräger Durchm. 5" 3'''
querer Durchm. 5" 9'''
Das Kreuzbein ist ganz außerordentlich wenig geneigt
Die früher für die conj. diag. erhaltenen Maße von 3" 9'''–3" 11''' Stimmen nur für die Vereinigungsstelle von 2-3tem Kreuzbeinwirbel, nicht für das wahre Promont. Die Beckenhöhle verengt sich nach abwärts, wobei der Querdurchmesser stets der breitere bleibt (das Becken ist sub No. 6410 in der Sammlung der Anstalt aufgehoben)

Section des Kindes 15 h. p. m.

Mädchen von ca. 7 lb. Todtenflecken auch an der vorderen Seite. Gesicht ziemlich intensiv blau. Blut aus Nase und Mund. Die Verschiebungen des Kopfes ziemlich ausgeglichen. Blutaustritt in sehr dünner Schicht auf dem hinteren Theil des Scheitelbeines. Kaum eine Spur von poröser Infiltrat. des Zellgewebes unter der Kopfschwarte. Sin longit. reich an dunklem Blut. – Die Hirnhäute zeigen keine Abnormalität. Blutgehalt der Gefäße der pia. ziemlich gering. Extravasate weder auf dem Hirn noch an der Basis. Substanz der Hemisphären sehr blutarm. Das Hirn von schwach icterischer Färbung (so wie die conjunctiva). Die Ventrikel sind groß. Schnitt durch den Thalam. u. corp. striat. zeigen Imbibition der Gehirnmasse in der Umgebung der Gefäßdurchschnitte (Section bei kühler Temperatur) Muskulatur ist sehr bleich, fast graublaß. Im Herzbeutel 3β röthl. gefärbte Flüssigkeit. Auch in den Pleurasäcken etwa 3 ii derselben Beschaffenheit. Lunge, Schleimhaut des pharynxn u. oesophag. roth durch Imbibition. Ebenfalls Schleimhaut des Kehlkopfes u. der Luftröhre. Keine Spur von mecon in den Luftwegen. Beide Lungen pneumonisch infiltriert, braun, brüchig in den hinteren Lappen. Auch die oberen sind nicht frei. Luft sparsam hauptsächlich an der Oberfläche, die von marmorierter Färbung ist. Wenig Schaum auf der Schnitt-Fläche. Stadium brauner Hepatisation. An den Spitzen Luftgehalt nicht viel unter normal. Herz-Oberfl. u. Innenfl. gleichfalls durch Imbibit. intensiv roth In der Umbilicalvene ein Blutgerinnsel. Querschnitte über die Nabelarterie zeigen ein sehr enges lumen, weder Fibringerinnungen, noch Eiter. Die Innenwand sowohl der Nabelvene als Arterie ist glatt. Auch in der nächsten Nähe des Nabels keine Spur von Thrombus oder Eiter. Farbe der Leber ziemlich hell, etwas gelblich.. In der Pfortader etwas Gerinnsel, in ihren Verzweigungen in der porta keine Thromben. Im Magen zäher Schleim u. eine Spur von schwärzlich gefärbten Blut, Parenchym der Leber schlaff. Blutgehalt mäßig. Nebennieren sehr dunkel. Niere ziemlich blutarm, etwas icterisch gefärbt. Kein Gries. Die rechte Nebenniere ebenfalls wie die linke sehr blutreich. In der rechten Niere Gries in den Harnkanälchen der Pyramiden.- Darmkanal blassgelblich, mecon nicht mehr vorhanden . – Harnblase leer.

Gegenüberstellung der 1860 erhobenen Maße (in Zoll angegeben, zur Vergleichbarkeit in cm umgerechnet) mit den in 2005 ermittelten Werten:

	1860 (lebende Pat.)	1860 (an der Leiche)	2005
D. sp.	9,11 (25,95 cm)		25,8 cm
D. cr.	10,1 (26,37 cm)		26 cm
Baud.	5,5 (13,63 cm)		17,8 cm
C. diag.	3,9 (9,81 cm)		12,9 cm
C. vera		4,2 - 4,3 (10,9 -11,12 cm)	11,3 cm
Schräg-DM		je 5,3 (13,73 cm)	14,3 cm (D.obliq. I)
			13,7 cm (D.obliq. II)
Quer-DM		5,9 (15,04 cm)	14,9 cm

A5

Das Becken in der Position A 5 ist ein *unregelmäßig verengtes Becken*. Es trägt die Kennzeichnung 7571 auf der inneren Darmbeinschaufel rechts, ebenso eine zweite Bezifferung mit römischen Zahlen – XXVII.

Bei diesem Becken trat die Verformung infolge einer Erkrankung des linken Hüftgelenkes mit partieller Zerstörung der Acetabulumstrukturen auf, ursächlich hierfür ist wahrscheinlich ein entzündliches Geschehen. Bei insgesamt unregelmäßig aufgetriebenen Knochenstrukturen ist die gesamte linke Beckenhälfte nach kranial angehoben und mediodorsal verschoben. Es ist zu umschriebenen knöchernen Defekten im Pfannengrund gekommen, eine Lochbildung in der linken Beckenschaufel dürfte später artifiziell entstanden sein. Die rechte Beckenhälfte wie auch die Symphysenregion sind regelrecht entwickelt. Das Becken trägt zwei untere LWK. Die Steißbeinspitze ist nicht mehr vorhanden. Das Ligamentum sacrotuberale rechts ist in seiner Position vollständig erhalten, das linke am Sacrum abgelöst. Weiße Gipsfarbe findet sich auf beiden Beckenkämmen aufgetragen sowie Reste davon auf den Schambeinen.

Bei der Archivrecherche fand sich unter der Fallnummer 7571 die Geburtsgeschichte einer Drittgebärenden, die rasch und komplikationslos noch am Tage der Klinikaufnahme, dem 21.6.1868, ihr Kind gebar und am 25.8.1868 entlassen wurde. Diese Tatsache lässt die Annahme zu, dass es sich um ein den Kieler Wissenschaftlern geschenktes oder getauschtes Beckenexemplar handelt.

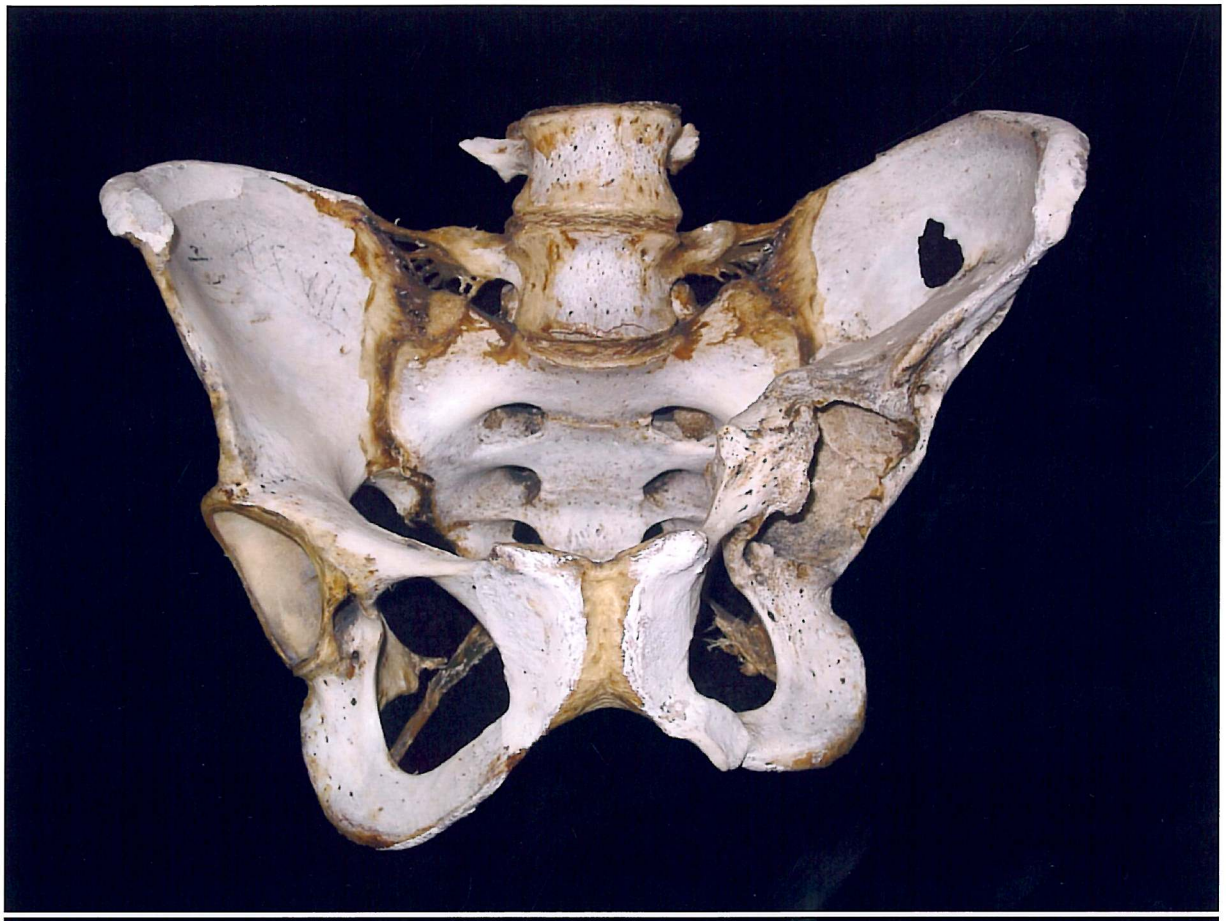

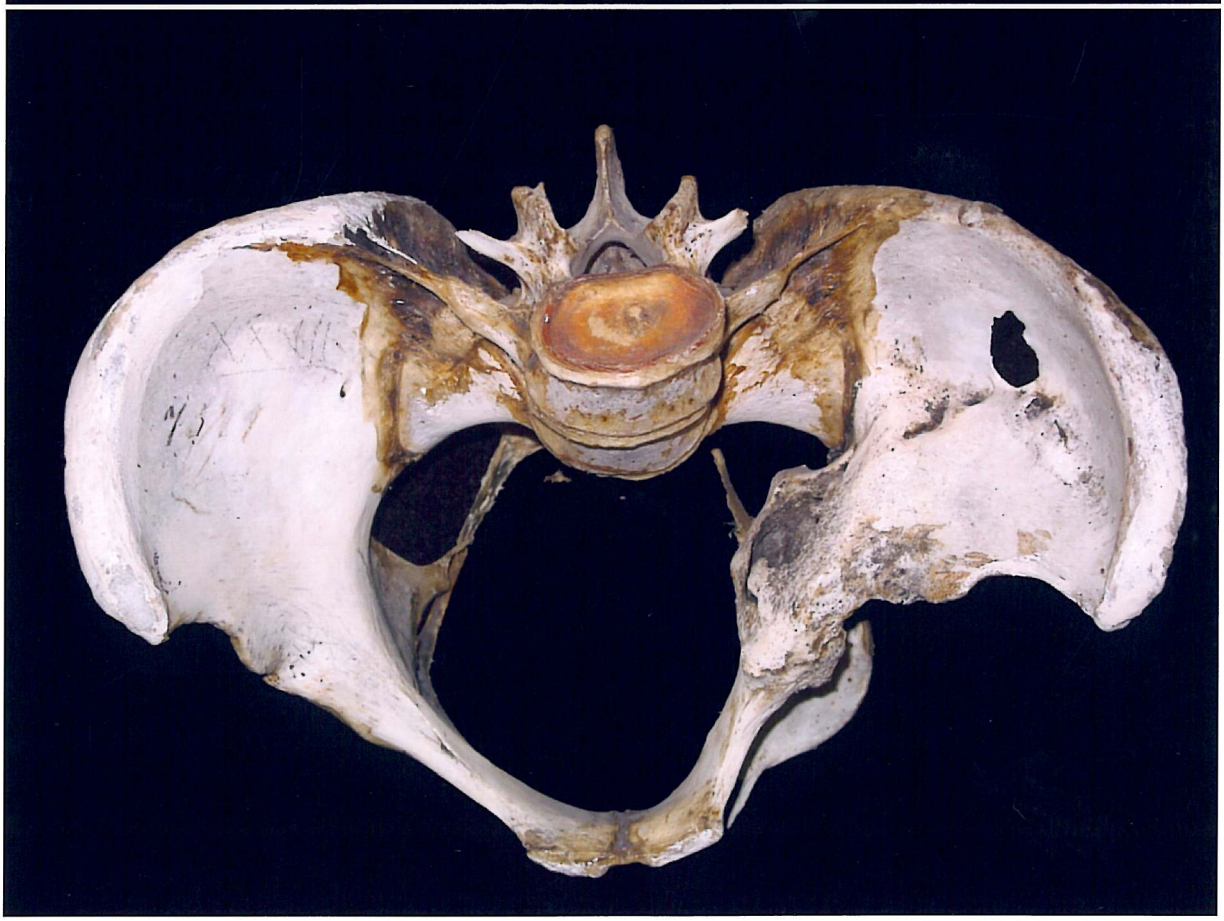

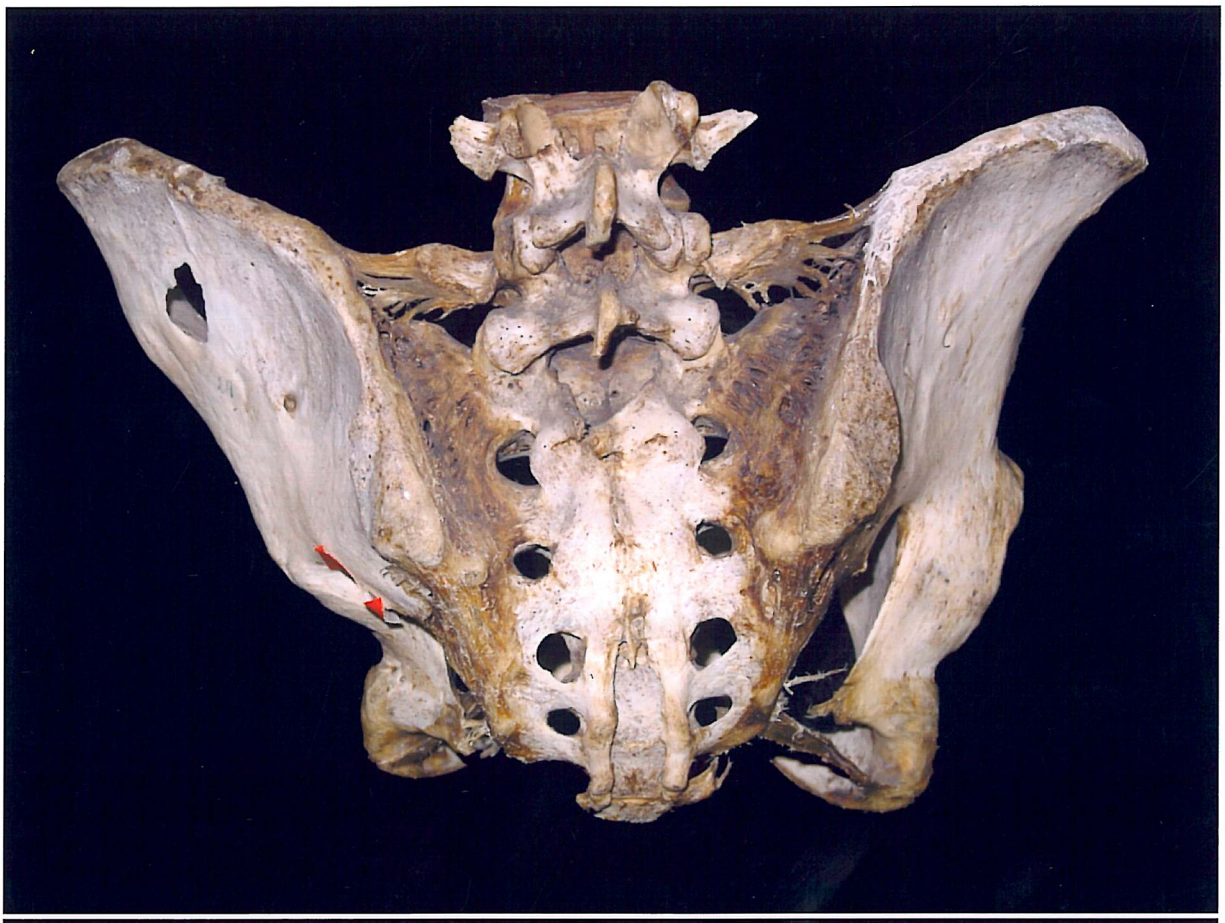

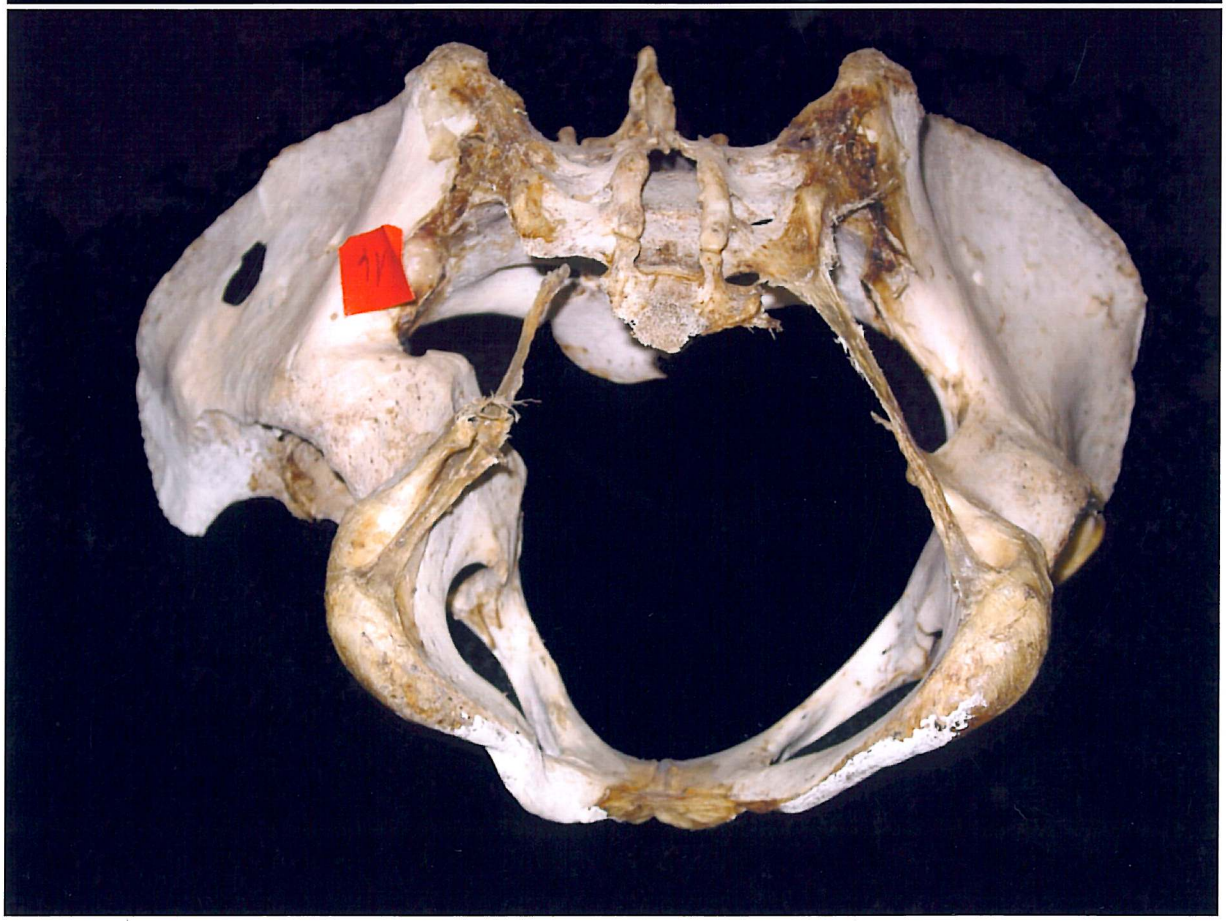

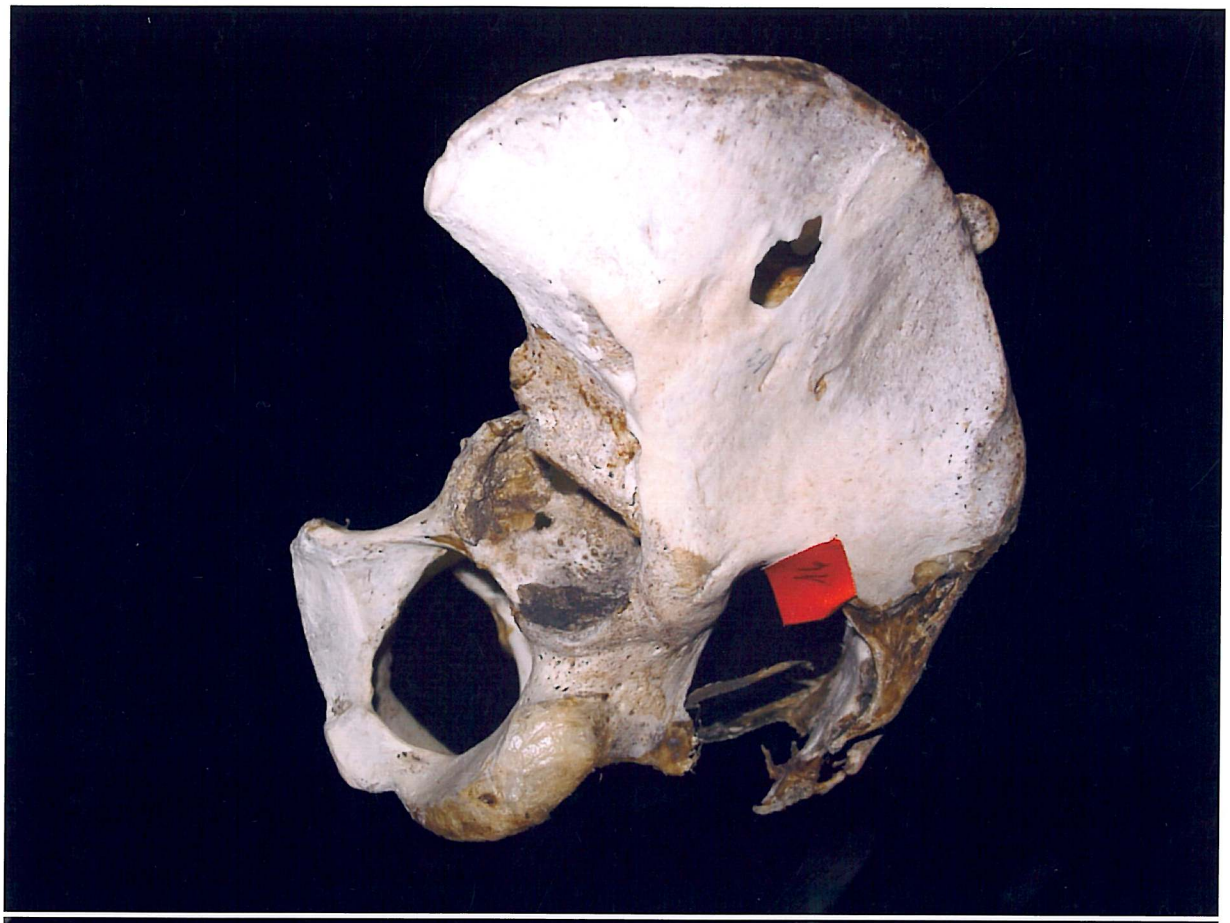

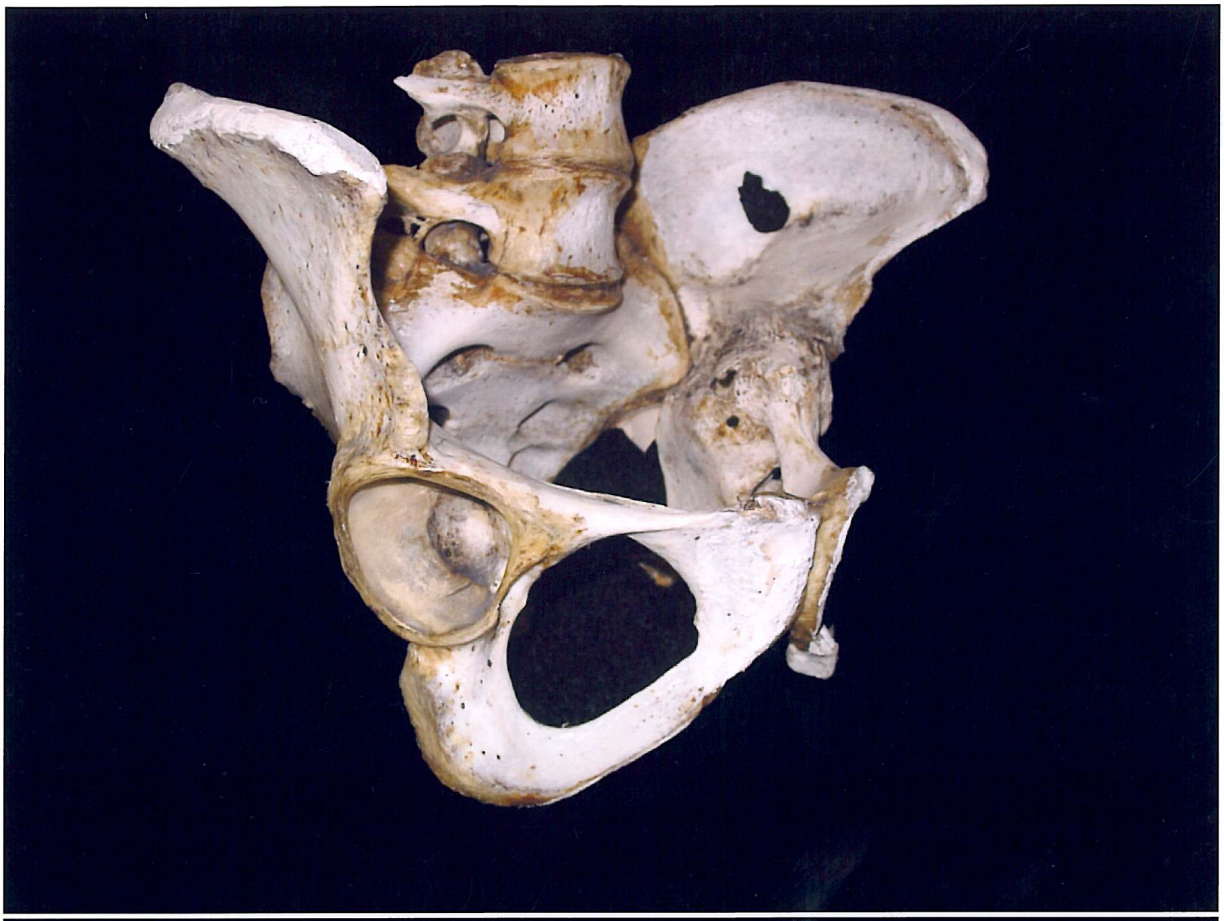

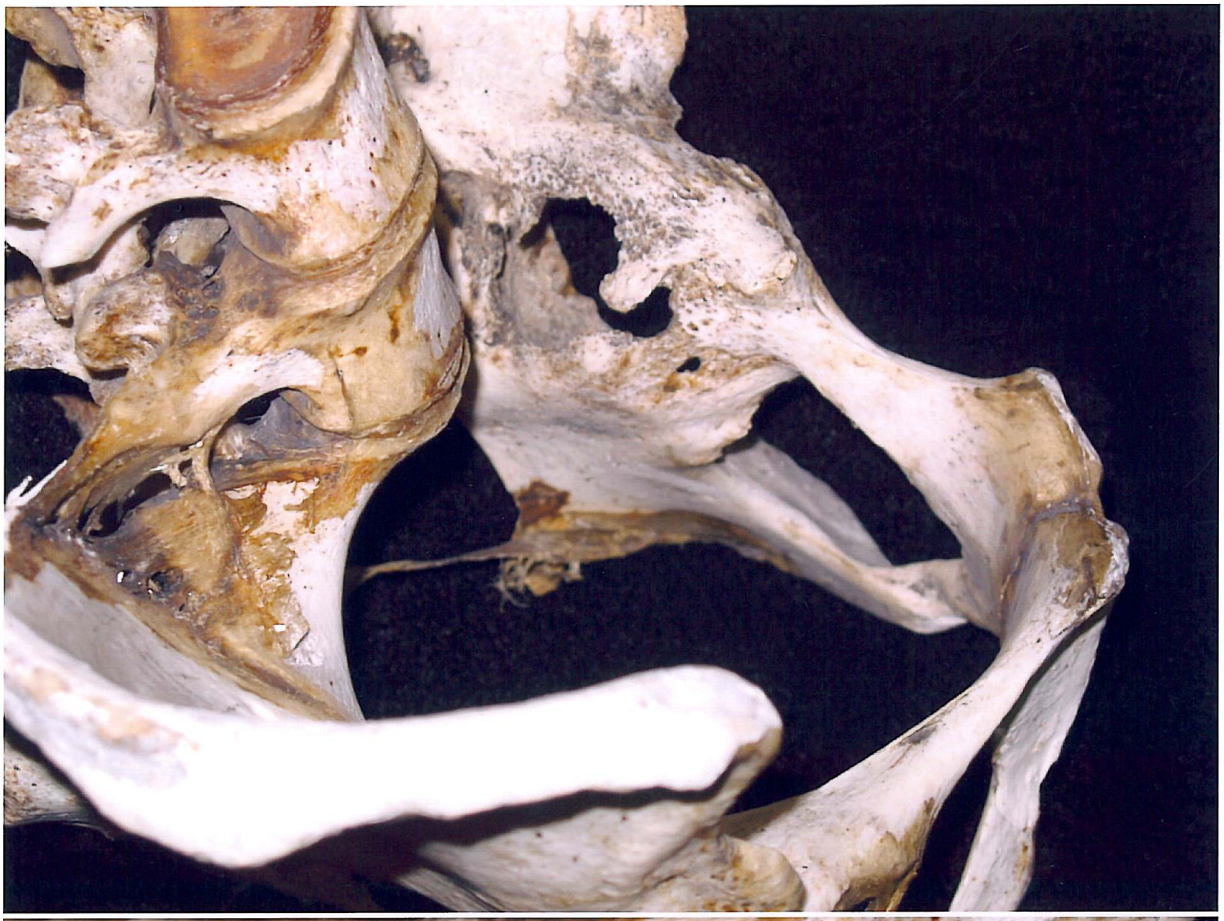

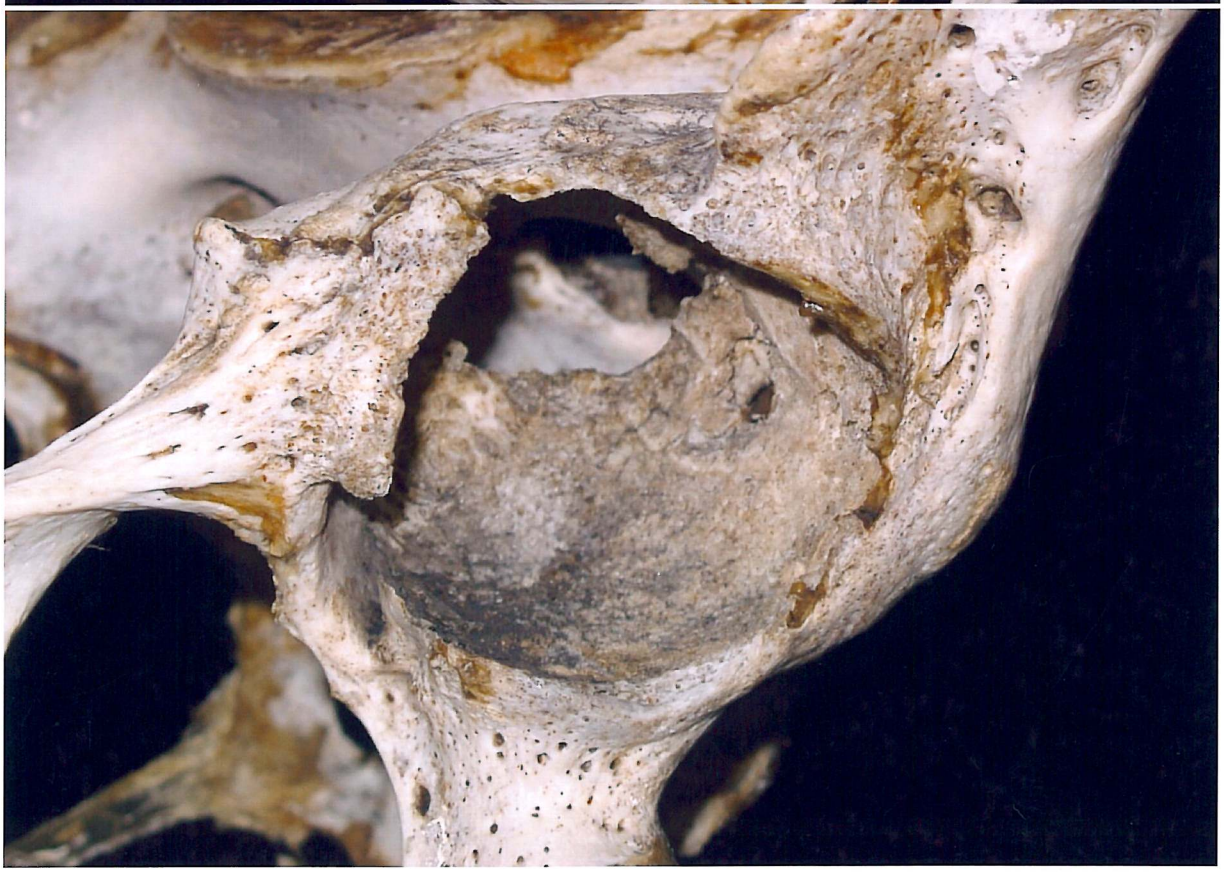

A6

Das Becken mit der auf der linken Beckenschaufel eingetragenen Kennzeichnung 3689 ist ein *rachitisch plattes Becken*.

Es weist kompakte Knochenstrukturen auf und ist mit einem Gewicht von 630 g das schwerste Exemplar ohne anhängige Femora. Durch das in die Beckenhöhle ragende Kreuzbein ergibt sich eine Verkürzung des geraden Beckeneinganges. Beide Darmbeinschaufeln sind nach dorsal verschoben, die rechte im Seitenvergleich etwas flacher gestellt. Drei untere LWK sind ebenso wie das komplette Steißbein erhalten. Das Becken ist in seinen dorsalen Strukturen längs zersägt worden, zwei weitere Trennschnitte verlaufen quer im linksseitigen Kreuzbeinbereich. Zur Fixierung der Kreuzbeinhälften finden sich wie beim Becken A4 zwei Schrauben eingesetzt, des Weiteren Drahtfixierungen im mittleren Kreuzbeinkörper links sowie der Symphyse.

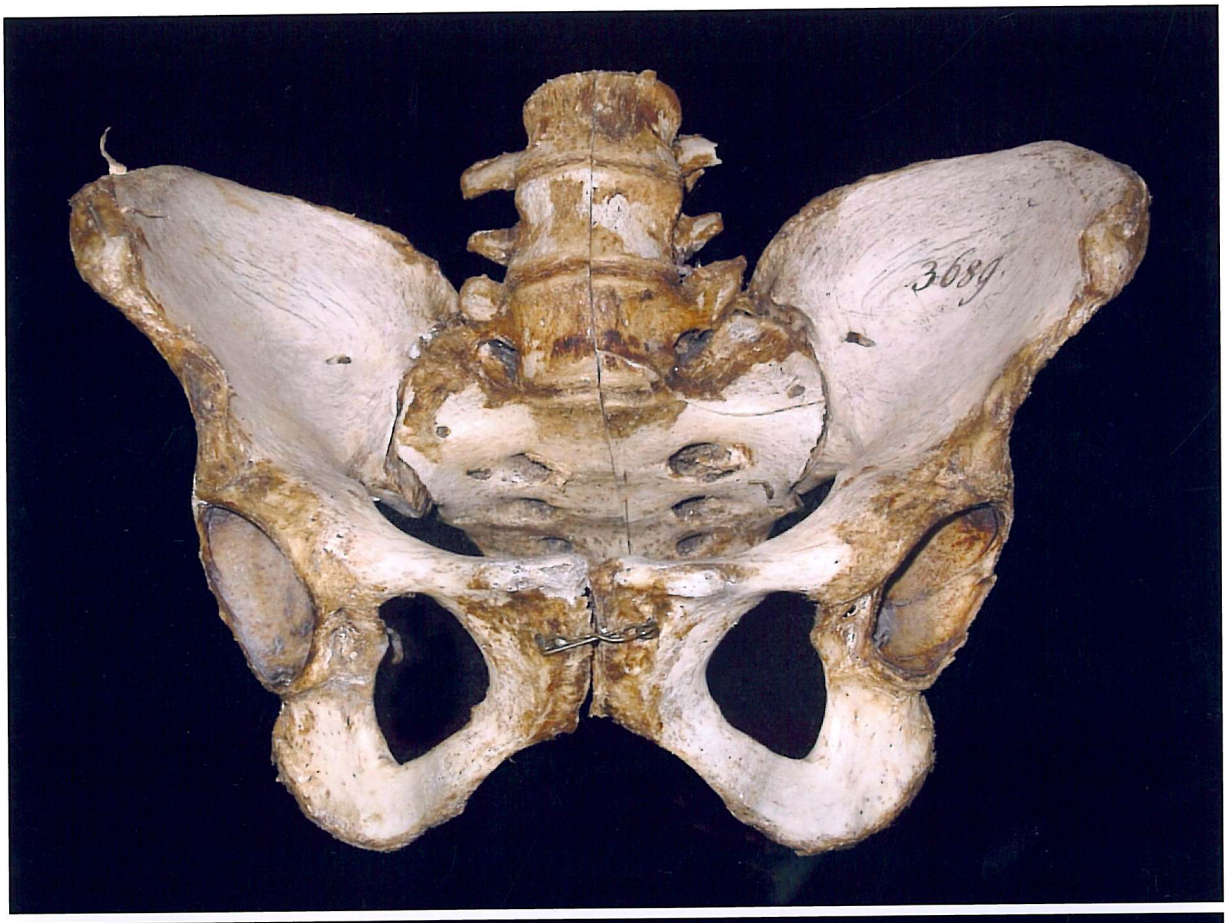
3689

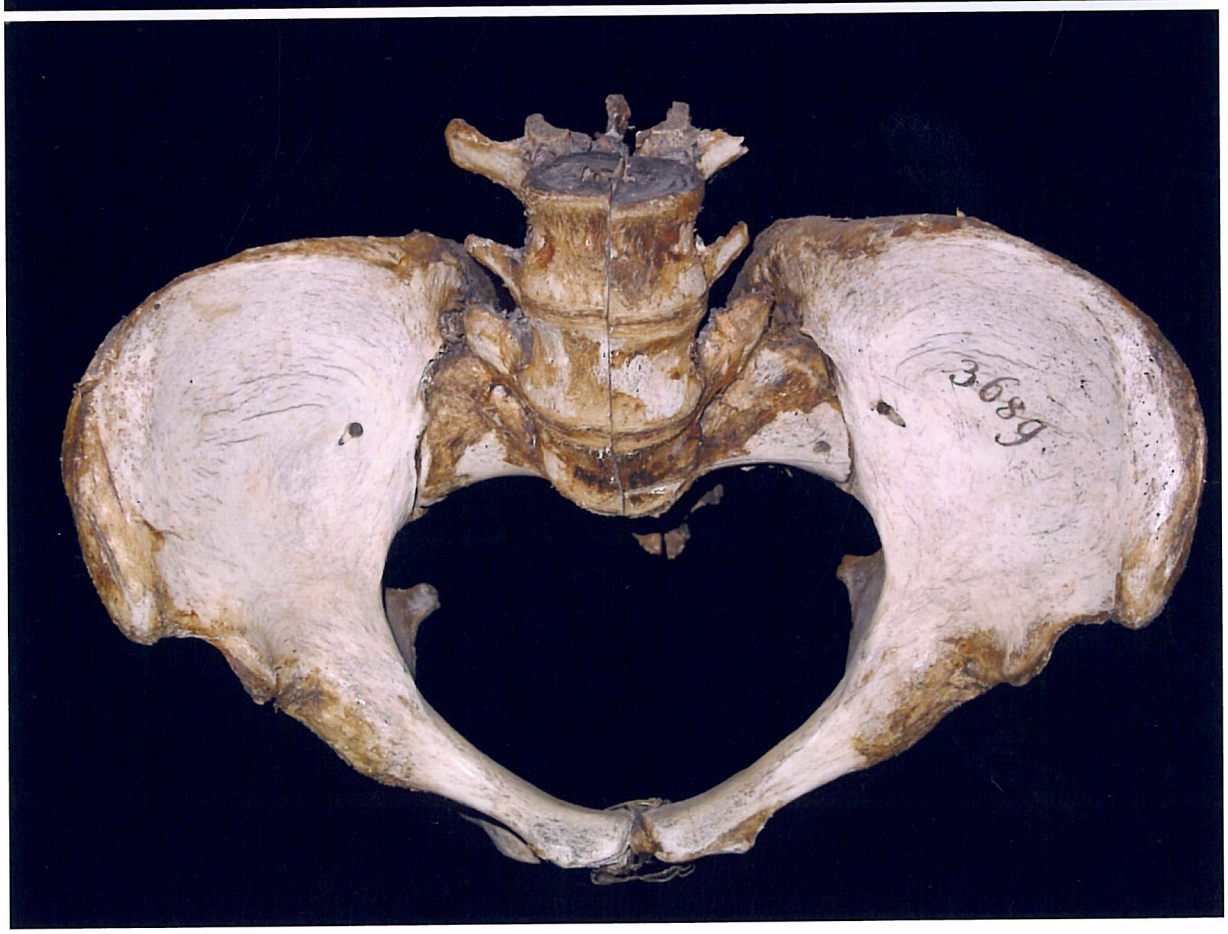
3689

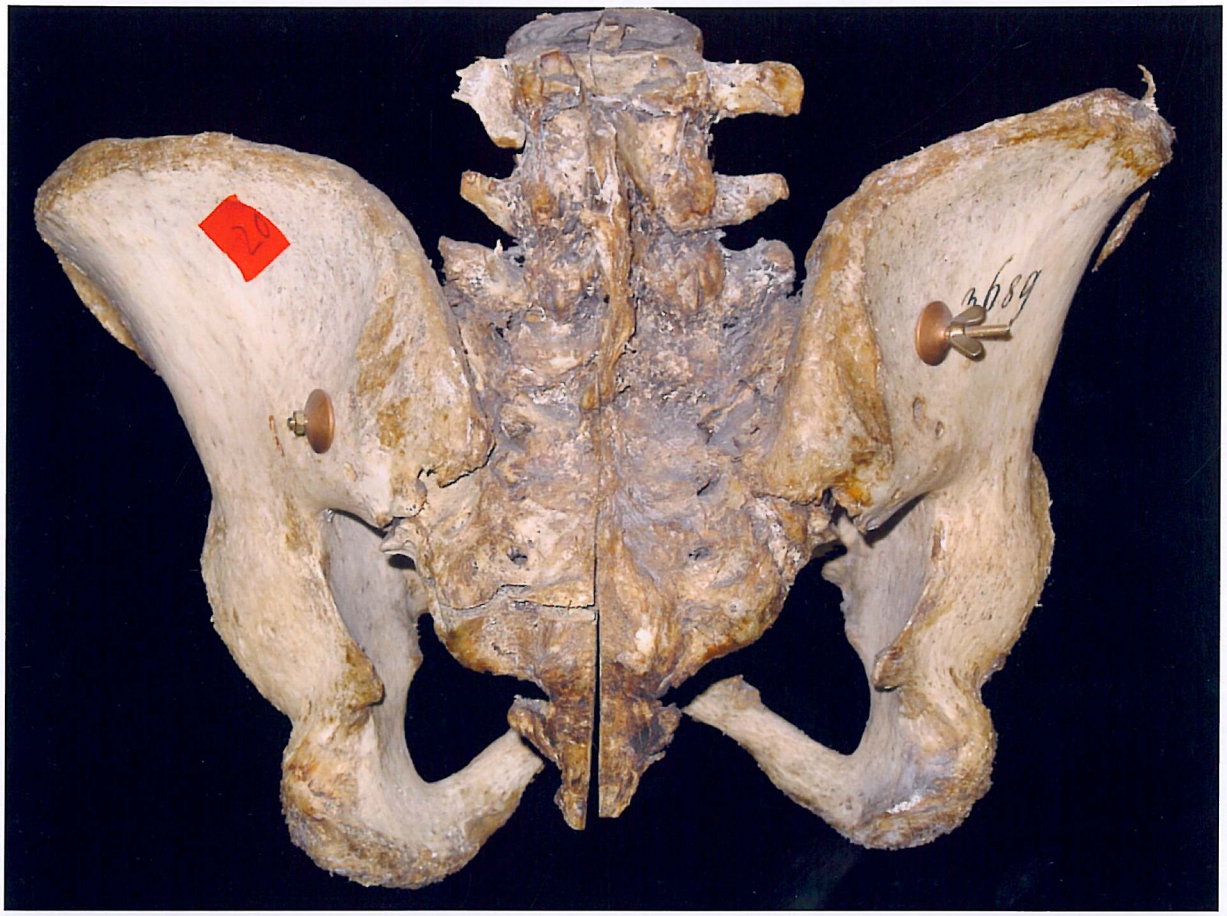
20
3689

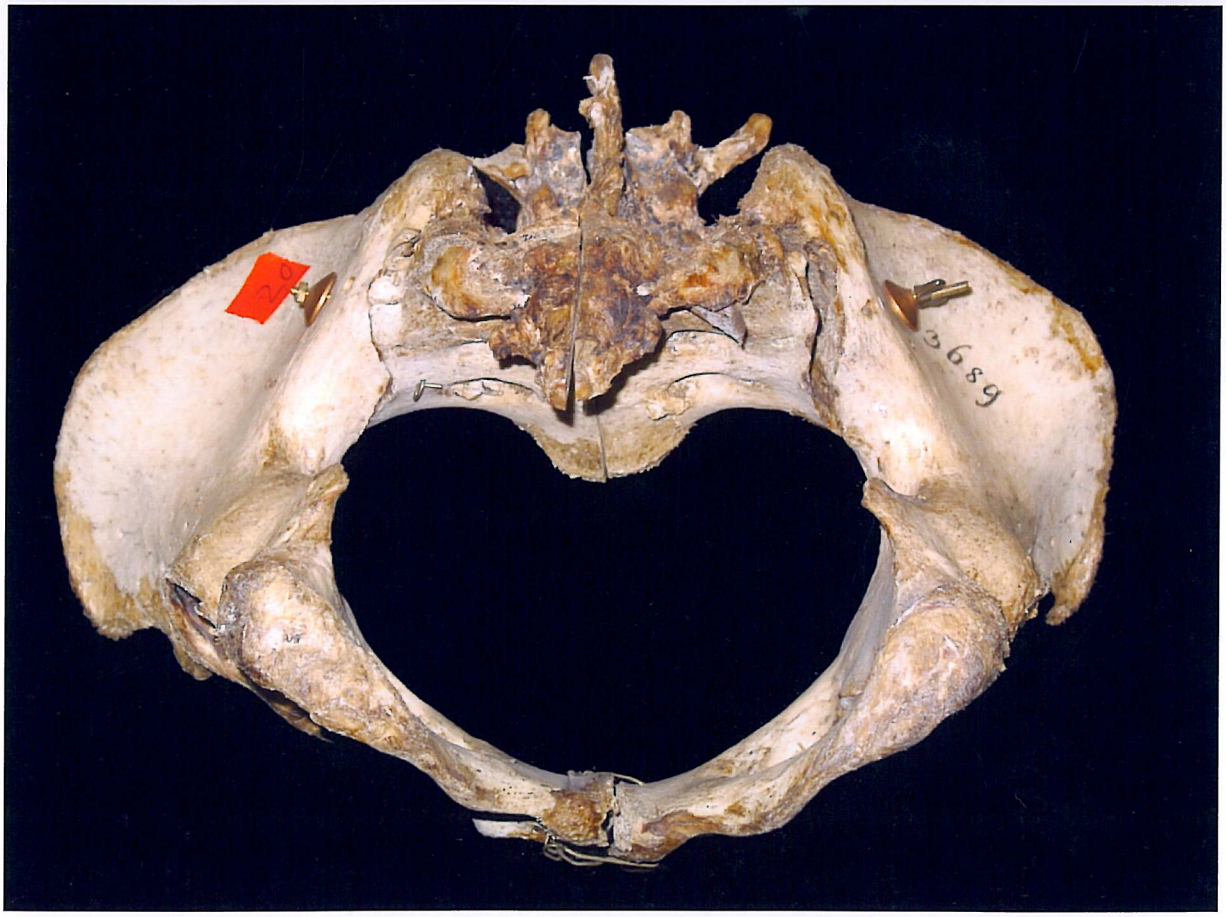
20
3689


20


3689

Originalaufzeichnungen zu diesem Becken aus dem Jahre 1841 fanden sich im Geburtsbuch dieses Jahres, verwahrt in der Litzmann-Bibliothek der Universitätsfrauenklinik. Hierbei handelt es sich um Eintragungen der Personalien der Schwangeren sowie stichwortartig angegebene Geburtbelange oder -auffälligkeiten. Eine ausführliche Beschreibung des Geburtablaufs konnte bei der weiteren Recherche nicht aufgefunden werden. Michaelis hat jedoch diesen Fall als Beobachtung L X I I I in seinen Aufzeichnungen über das enge Becken beschrieben:

„Geburt von Zwillingen bei rachitischen Becken von 2" 11''' Conj. vera, durch Wendung und Extraktion beendigt. Unglücklich für Mutter und Kinder.

B....., eine Erstgebärende von 25 Jahren, war abweichend von der gewöhnlichen rachitischen Körperform, groß und stark von Gliedern, sehr breit von Hüften und hatte starke, anscheinend gerade Beine. Dennoch gab sie an: Sie habe in früher Jugend stark an Rachitis gelitten und sei deshalb lange bettlägerig gewesen; wenn sie habe gehen lernen, wisse sie nicht, es sei aber spät gewesen. Auch seien ihre Beine sehr krumm geworden, später habe sich dies völlig verwachsen. Eine genauere Untersuchung ließ indes erkennen, dass beide Schienbeine noch nach innen verbogen waren und dass diese Schiefheit nur durch das bedeutende Ödem derselben verdeckt wurde.

Die Messungen ergaben im Leben:

D. B. = 7''6''', Sp. J. = 11''6''', Cr. J. = 11''9''',

Tr. = 13''3''', C. d. = 3''8'''.

Bei dem plumpen Knochenbau musste von dem Maasse der Conj. diag. um so eher ein Bedeutendes abgezogen werden, und es wurde zu Protokoll gegeben, dass eine Conjugata von 3" die wahrscheinlichste Annahme sei. Der Befund nach dem Tode bestätigte diese Annahme bis auf 1'''; die conj. maass im nassen Becken 2" 11'''.

Die Messung des trocknen Beckens ergab:

D. B. = 6", Sp. J. = 10" 2''', Cr. J. = 11" 1''',

C. d. = 3" 8''', Conj. vera = 2" 11'''.

Der Querdurchmesser und alle Maasse der Beckenhöhle und des Ausganges sind größer als gewöhnlich.

Die Plumpheit aller Knochen entspricht dem allgemeinen Körperbau der Verstorbenen; selbst die Darmbeine sind sie sehr dick; dagegen zeigt es in Bezug auf die Formen im Wesentlichsten den rachitischen Charakter. Die Flüge des Kreuzbeins sind breit und dasselbe misst in der Quere 4" 7'''. Die Höhlung des Kreuzbein nach oben ist flach, seine beiden unteren Wirbel sind fast hakenförmig umgebogen. Die Linea innominata der Darmbeine ist etwas verkürzt und stärker gekrümmt; sie misst 1"10'''. Die Darmschaufeln aber sind groß flach. Der Ausgang des Beckens ist weit in allen Richtungen.
Die Geschwulst der Beine, die äußere Untersuchung, bei der viele Kindstheile in oft wechselnder Lage gefühlt wurden, ließen Zwillinge vermuten. Auch war der Unterleib stark ausgedehnt und die Schwangere durch die Last desselben leidend. Doch konnte die Sache nicht zur Gewissheit gebracht werden, da das Stethoskop nichts auswies. Die innere Untersuchung gab bis kurz vor der Geburt unsichere Resultate, obgleich ein

festliegender Kindestheil zu erreichen war. Schon fünf Tage vor der Geburt aber wurde er an den fühlbaren Rippen deutlich als die Brust erkannt; ein seltener Fall, der aber bei der Geburt seine völlige Erklärung findet.

Diese begann rechtzeitig in der Nacht vom 24. zum 25. Jan.1841. Während derselben hörte man einen zweifachen Herzschlag, den einen dicht über dem Schambeine, den andern über dem Nabel. Den 25. Jan. um 9 Uhr Morgens war der Muttermund völlig geöffnet und die Lage des Kindes wurde als eine Querlage mit Vorlage der untern rechten Brustseite erkannt, den Rücken zum Rücken der Mutter gewandt, die Füsse links. Die Blase war gesprungen, aber nur sehr wenig Wasser, und dieses unbemerkt, abgegangen. Das Kind lag in den völlig wasserleeren Häuten ganz zusammengedrückt und wurde mit Vorsicht am rechten Schenkel gewendet, da durch Herabholen des linken Schenkels über den Rücken eine Verschränkung leicht möglich war; denn er lag ganz an die Seite des Kindes gegen den Rücken hin. Die Ausschließung des kleinen, nur 4 Pfund schweren Kindes erfolgte schnell und bis zum Kopfe ohne Kunsthülfe. Es versuchte zwar zu ahtmen, doch blieben die Versuche ohne Erfolg, was theils der allgemeinen Schwäche, theils einer vorhandenen Verbiegung des Thorax durch die längere gepresste Lage zuzuschreiben war.

Es stellte sich sogleich eine zweite volle Fruchtblase ohne Kindestheile. Nach Sprengung derselben, wobei eine große Menge Fruchtwasser abfloss, wurden die vorliegenden Füsse des zweiten Kindes in die Scheide geleitet; bald trieben die Wehen sie tiefer herab und der Steiss wurde völlig geboren. Indes hörte die Nabelschnur auf zu schlagen und das Kind machte 3 Mal eine Athembewegung. Die Arme, welche beide am Kopfe in die Höhe lagern, wurden schwer gelöst, nachdem durch eine Drehung des Thorax die Ellenbogen in den Bereich der Finger gebracht waren. Der Kopf blieb über dem Becken stehen, und nach Herabziehung des nach rechts gerichteten Kindes wurde sogleich die Zange, durch die halbe Hand geleitet, glücklich und schnell eingebracht und der Kopf mit einer Traktion in des Becken geführt. Ein Geräusch der übereinander weichenden Knochen begleitete den Eintritt. Die Zangenlöffel, die den Kopf schräge über das linke Stirnbein und Hinterhaupt gefasst hatten, wurden nun an die Seite des Kopfes geschoben und derselbe ohne alle Verletzung des Dammes schnell entwickelt. Das Kind, ein Knabe von 7 Pfund Gewicht, war todt, doch schien der Kopf unverletzt. Dagegen war das rechte Schlüsselbein bei der Entwicklung des Armes gebrochen, was ich schon aus dem dabei gehörtem Krachen vermutet hatte. Die Nachgeburt folgte ohne bedeutenden Blutverlust bald. Der Anteil des ersten Kindes an der zu einer Masse verschmolzenen Plazenta war wesentlich kleiner, dabei der Nabelstrang dünn und missfarbig. Die Entbundene fieberte schon am Tage nach der Geburt. Meteorismus, Durchfall, Schmerzhaftigkeit der Gebärmutter nahmen bei gutem Lochienflusse, aber mangelnder Milchsekretion, ungeachtet der angewandten Mittel, zu. Schmerzhaftigkeit des Leibes war nicht vorhanden. Dann kamen Vomituritionen, Athembeschwerden hinzu, dass Ödem an den Füssen erhob sich zu Blasen und in der Nacht vom 30. zum 31. Jan. machte der Tod der Leidensscene ein Ende. Die Krankheit war schwerlich alleinige Folge der schweren Entbindung, nur wirkte diese bei dem schon vor der Geburt bestehenden Leiden allerdings nachtheiliger ein.

Die Sektion ergab eine ausgebreitete Entzündung des Peritoneums mit reichlichen, blutig-wässrigem Exsudat; erweichte Milz; die Mucosa des Magens und des Dickdarms sehr injicirt, mit missfarbigen Flecken; die innere Fläche des Uterus und der Scheide missfarbig, ohne tiefere Affektion des Gewebes; die großen Venenstämme, insbesondere die Vena cava inferior nebst dem rechten Vorhofe entzündet.(?)“

Individuelle Liste
Wommelsen 1876.

No			Geburtstag	Einschreibung	Wissenschaftliche Leistungen	Austritt	Abgang	Wohin und durch wen
3 96.	3686.	Lemmerhirt Dorothea Christina Louise e. T. geb. zu Altfeldenstedt, Amt Peine, wo Eltern wohnen.	16 Nov. N. 96.	14 dec. Sch. v. ev. geb. Kinder 6 Std. 21" i. S. Hebamme		21 dec. Diedrich Anders Pfarrer	30 dec. N.	
3 97.	3687	Mönkeldt, Luise Dorothea, e. T. geb. in Eitzel (Anhalt) von einer Lehrerin. Amt Peine.	16 Nov. N. 97.	13 Nov. v. ev. geb. Mädchen 6 Std. 21" i. S. Hebammen		25 Nov. Magdalena Dorothea Leuk	30 Nov. N	
2 95	3688.	Meyhenn, Magdalena Christine Marie Henriette e. T. geb. zu Vordorf, Amt Peine, w. Vorwerkerin.	18 Nov. N. 95.	7. dec. v. ev. geb. Knaben 1" 8 Std. 27 i. S. Hebamme		14 dec. Louise friedrich Wilhelm	19 dec. M	
90.	3689	Lullartzik, Magdalena Christina Dorothea e. T. geb. zu Lundershausen, Amt Peine, wo evt.	d. 21 Nov. N. 90.	23 Nov. 1. Zwillingsmädchen 1. Mädchen gebornen 4 Std. 15" 2. Mädchen 4 Std. 27" Kaiserschnitt Hebamme	Conjugata von breiten Gaden 2" 10'''. —	O O	I d. 30 Nov. N.	
100	3690	Klassen, Ludwig Wilhelm Magdalena e. T. geb. zu Klamenbrock Hof. Mutterl. Amts u. Vorterl. —	23 Nov. N. 90.	20 dec. von einer gef. Knaben 4 Std. 22" i. S. Hebammen		21 dec. Christian Friedrich Lehmann	15 Jan. N.	

[illegible] Hülse
[illegible] —

3624. Frage wegen Wirkung dieser Pfl.
R. l.

3634. Frage wegen schwerer Pfl.
bei [illegible] wenigst Leuten
nach 110 Stunde Pfl. : Abschnitt [illegible]

3675. Mundung bei Anlegen – aber wenig
Leuten – Frage an Artillerie. R. l.

3689. Haggelk. Stärke der Leuten von
2'' 11'''. – Lauf R. + – M. + von [illegible]
[illegible] –

3588. Kurzes Stück [illegible]
3589. dergl.
3611. dergl.

3605. Gewehr. Einrichtung

3622. Wenn fall der Verbell. wie d. Kugel. Geschl.
[illegible] zur Regulirung. R. +.

3630. Abschneiden der Verbell.
3636 dergl.
3649. ~~dergl.~~ [illegible] der [illegible] Gewinde.
3685 dergl. bei [illegible] auf [illegible]. –
3699 dergl. wenn [illegible] Regular. –
3702. dergl. –
3724. dergl — 3658. Schwer d. Kugel d. [illegible]. R. l.

3684. Regulirung der Verbell. R. l.

N°	Judiridualität November 1846	Aufnahme	Entbindung	Wochenbett	Taufe	Abgang	Verpflegungstage
3686.							
3687.							
3688.							
3689.	Bullerkist, Magdalena Christina Dorothea l. T. geb. zu Bordesholm, Armenh. nur dort	d. 21 Mar M lp	25. Jan. v.Zwillingen 1. Todtschwach geboren 4¼Pfd 18" 2. Todtgeboren 4¼ Pfd 20" durch mich GAM.	Conjugata am trockenen Becken 2"10'''.-	O O	† d. 30 Jun M	
3690.							

Es wurde künstl Hülfe geleistet bei ——

3624

3697

3695

3689. doppelt. Wendung bei Becken von 2" 11'''. – Beide K. † . – M. † an febr. puerp. –

3588
3589
3615

3605

3622

3630
3695
3649
3698
3699
3724 *3702*
3698
3689

Vergleich der Beckenmaße aus dem Michaelisbericht (in Zoll angegeben) mit Daten aus dem Jahr 2005:

	1840 (lebende Pat.)	1841 (trockenes Becken)	2005
D.B.	7"6'''(19,62 cm)	6"(15,69 cm)	21,2 cm
Sp. J.	11"6''' (30,08 cm)	10"2'''(26,59 cm)	25,2 cm
Cr. J.	11"9''' (30,73 cm)	11"1'''(28,99 cm)	30 cm
Tr.	13"3'''(34,65 cm)		
C. d.	3"8'''(9,59 cm)	3"8'''(9,59 cm)	9,7 cm
Conj. vera		2"11'''(7,63 cm)	8,3 cm

A7

Dieses Exemplar ist der Gruppe der *allgemein verengten rachitisch platten Becken* zuzuordnen. Die Maße des zierlich ausgebildeten Beckens liegen unterhalb der normalen Werte. Die Kennzeichnung ist 755 auf der Innenseite der rechten Beckenschaufel angebracht, kaudal davon findet sich die römische Ziffer IV.

Das Becken trägt zwei erhaltene untere Lendenwirbelkörper mit einer leichten Neigung nach rechts. Beide Darmbeinschaufeln sind nach dorsal verschoben; die Einengung des geraden Beckeneingangs ist durch die Vorwölbung der oberen Kreuzbeinregion gegen die Beckenhöhle bedingt, der untere Abschnitt des Os sacrum verläuft dorsal gerichtet. Die Spitze des Os coccygeum fehlt. Erhaltene Bandstrukturen finden sich zwischen dem Kreuzbein und dem Tuber ossis ischii links, das Ligamentum sacrospinale links ist zerrissen; rechtsseitig sind keine Bandstrukturen vorhanden. Im Rahmen einer früheren Restaurierung wurde Gipsfarbe auf beiden Beckenkämmen aufgetragen.

Die Archivsuche nach einer Krankengeschichte der Ziffer 755 blieb erfolglos. Sollte es sich um ein Kieler geburtshilfliches Becken handeln, müßte es aus der Zeit des ersten Anstaltleiters Wiedemann stammen. Der erste, von seinem Nachfolger Michaelis publizierte Fall ist datiert mit 1822 und trägt die Geburtsnummer 1469. So ist auch bei diesem Becken der damals unter Ordinarien und Klinikleitern verbreitete Brauch der Überlassung einzelner Exemplare oder eines Präparatetausches anzunehmen. Eine Klärung könnte eine spätere osteoarchäologische Datierung erbringen.

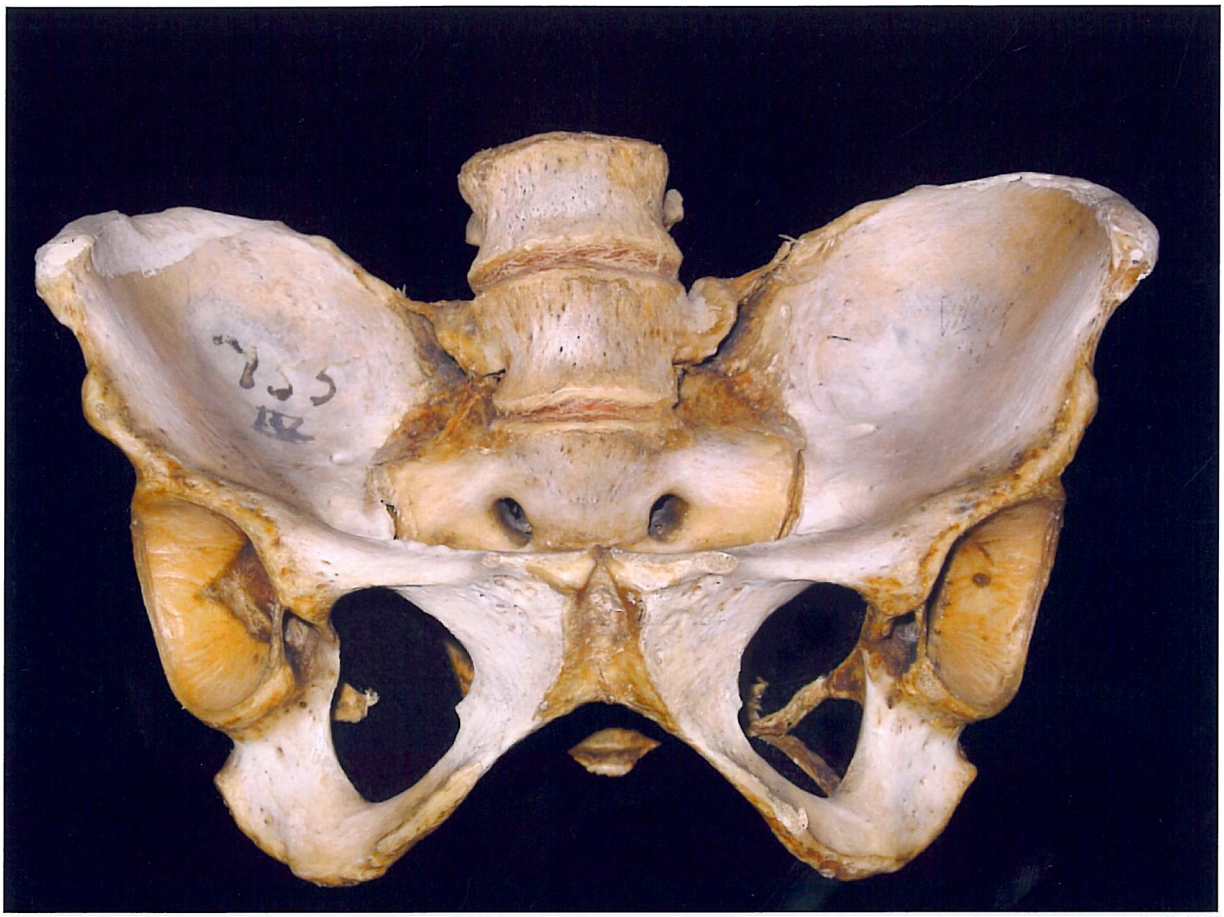

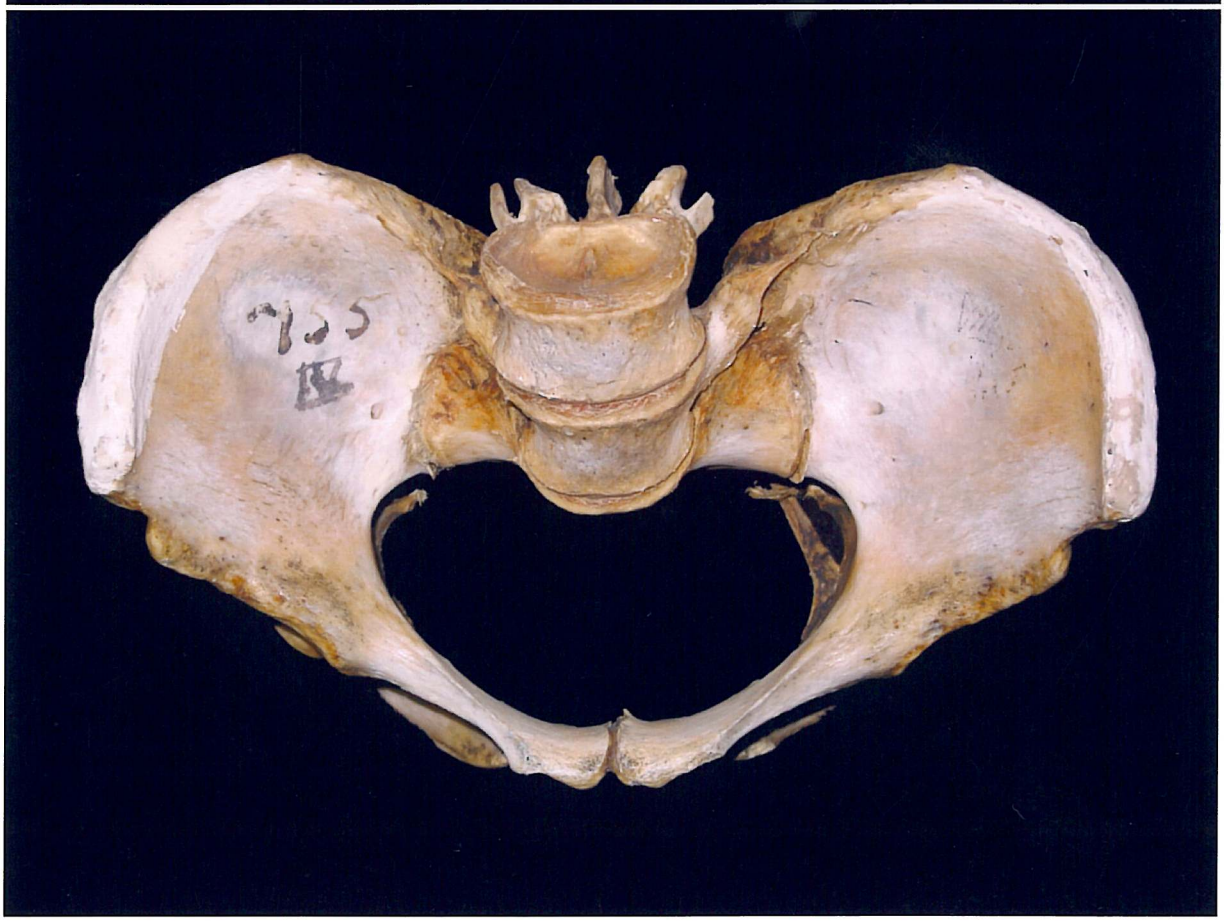

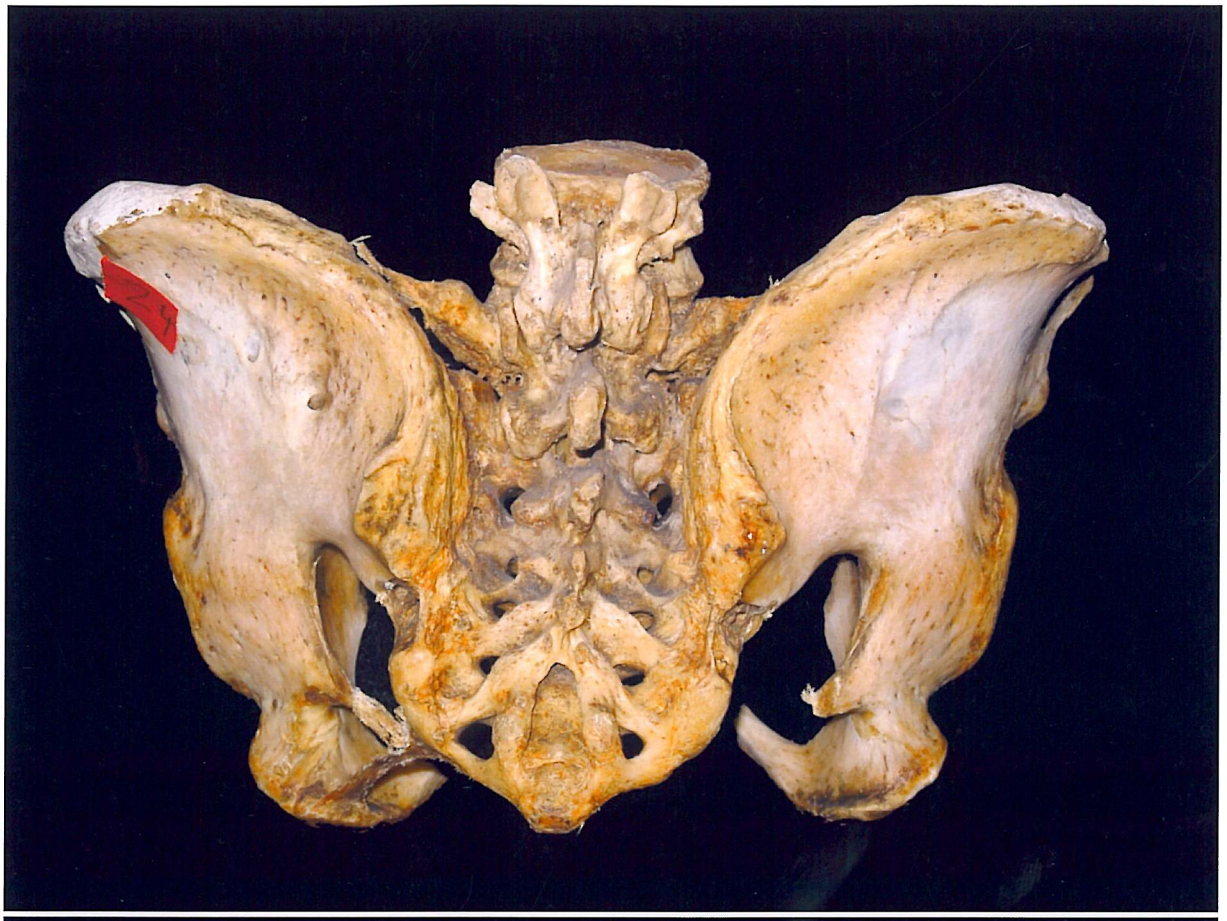
24

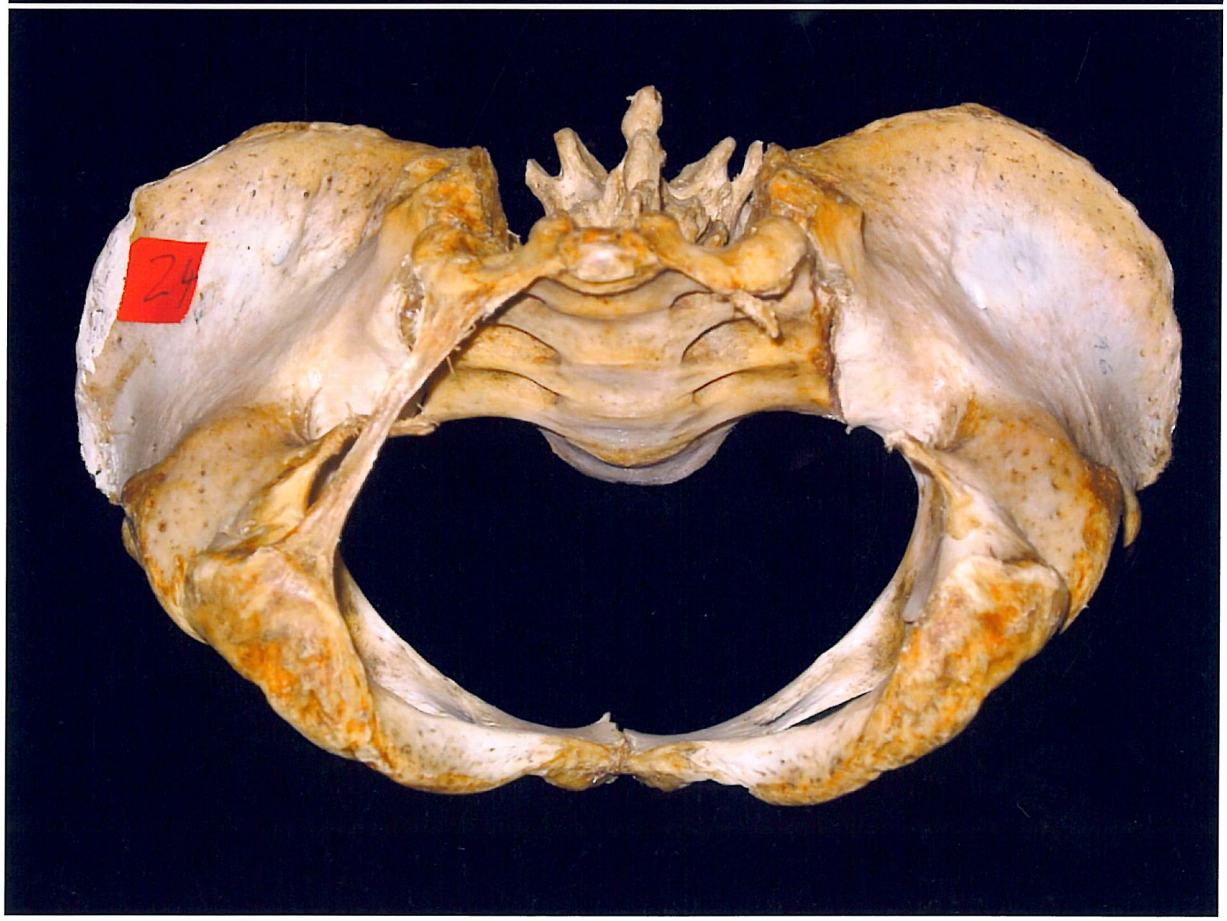
24

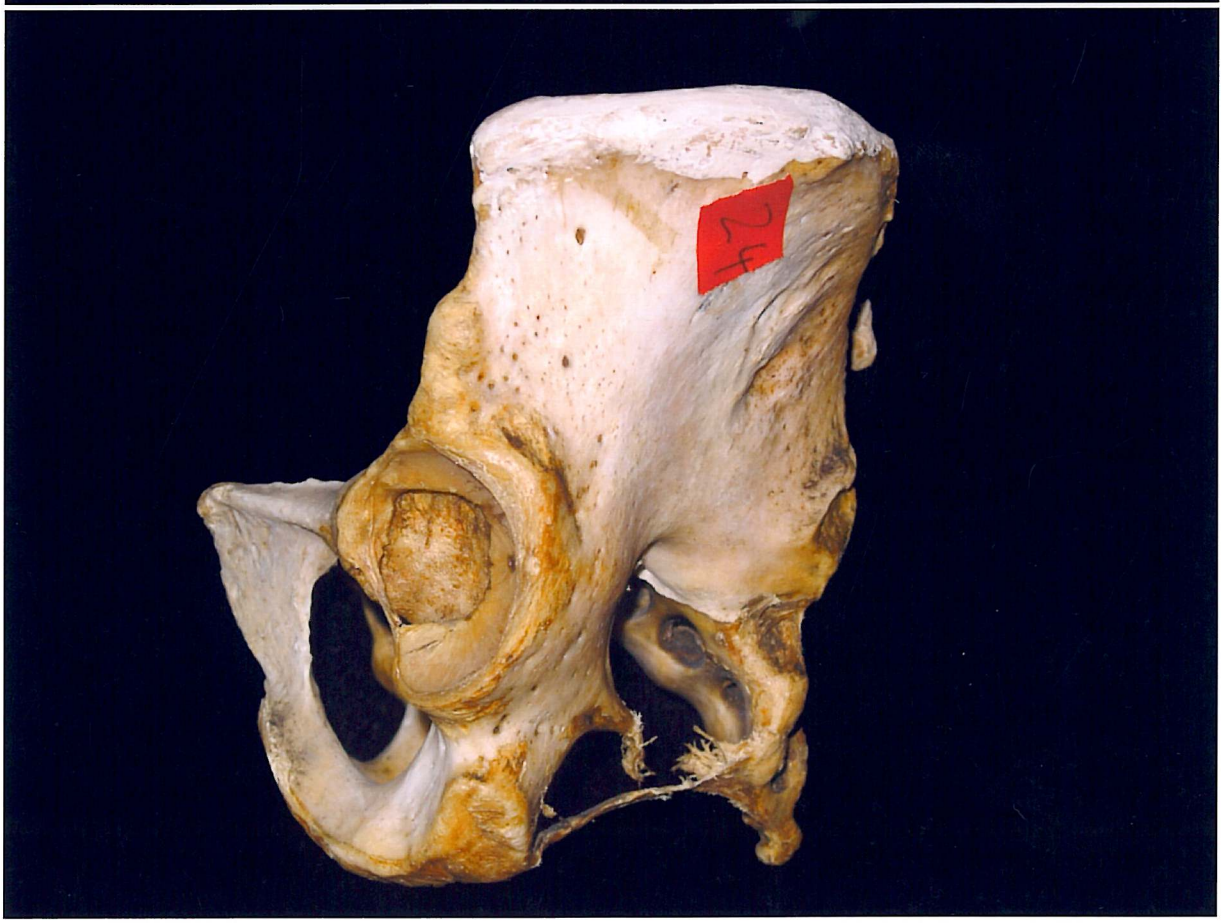
24

A8

Das Becken mit der Kennzeichnung 8224, markiert auf der Innenseite des linken Darmbeins, ist den *allgemein verengten rachitisch platten Becken* zu zuordnen.

Vier anhängige Lendenwirbel zeigen außer einer links konvexen Seitkrümmung auch eine starke Dorsalausrichtung. Das Becken weist eine Kranialverschiebung der linken Hüftbeinstrukturen auf, auch der linke Ramus ossis ischii ist nach ventral angehoben; darüber hinaus imponiert eine differente Stellung der Beckenschaufeln – das rechte ist flacher und ventrallateral gerichtet, das linke dorsalverschoben. Das Kreuzbein ist gegen die Beckenhöhle vorgeneigt, mit Verkürzung des geraden Durchmessers. Nachweisbar ist ein Bogenschlussdefekt am letzten Sakralwirbel, die Steißbeinspitze fehlt. Es finden sich Drahtverbindungen zwischen den beidseitigen Kreuzbeinflügeln mit den benachbarten dorsalen Beckenschaufeln sowie eine Drahtfixierung im Schoßfugenbereich.

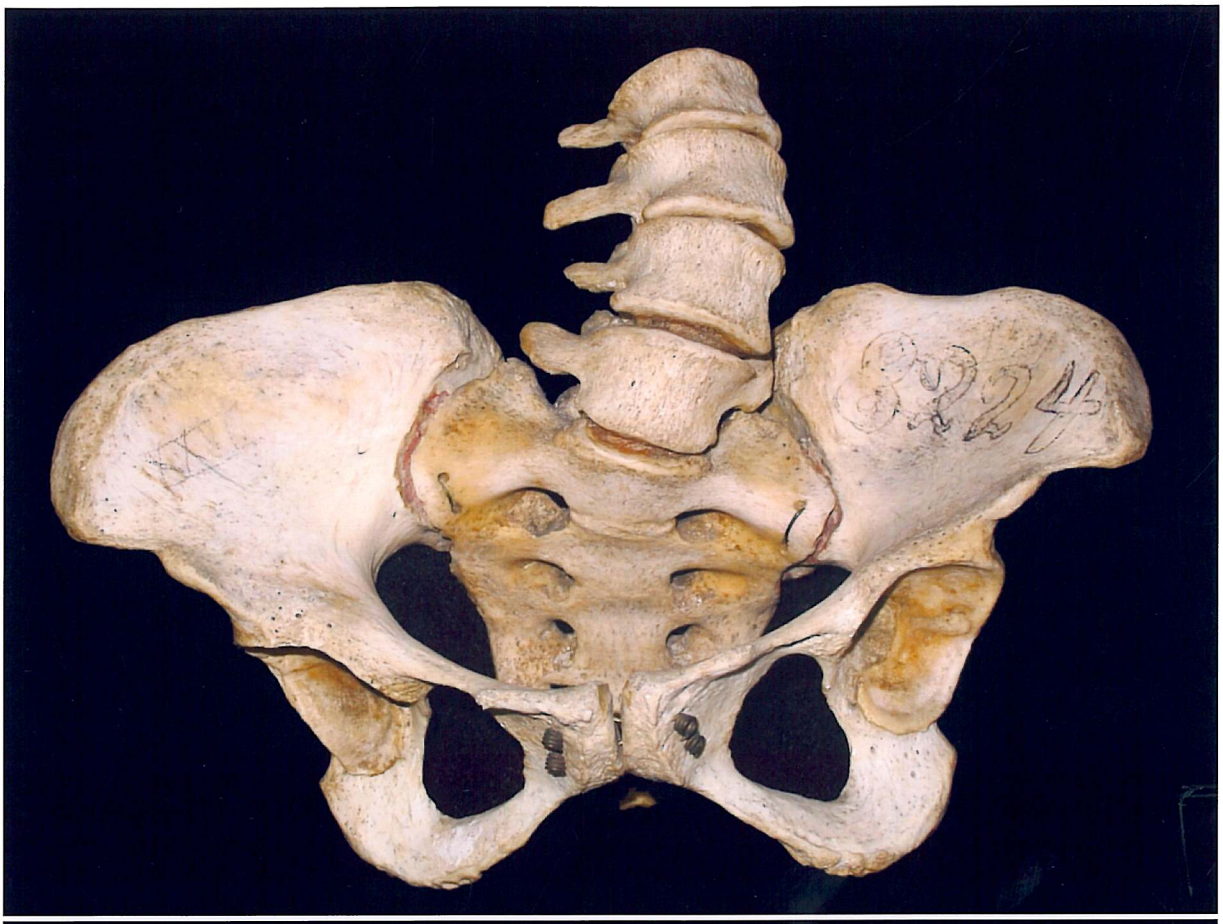

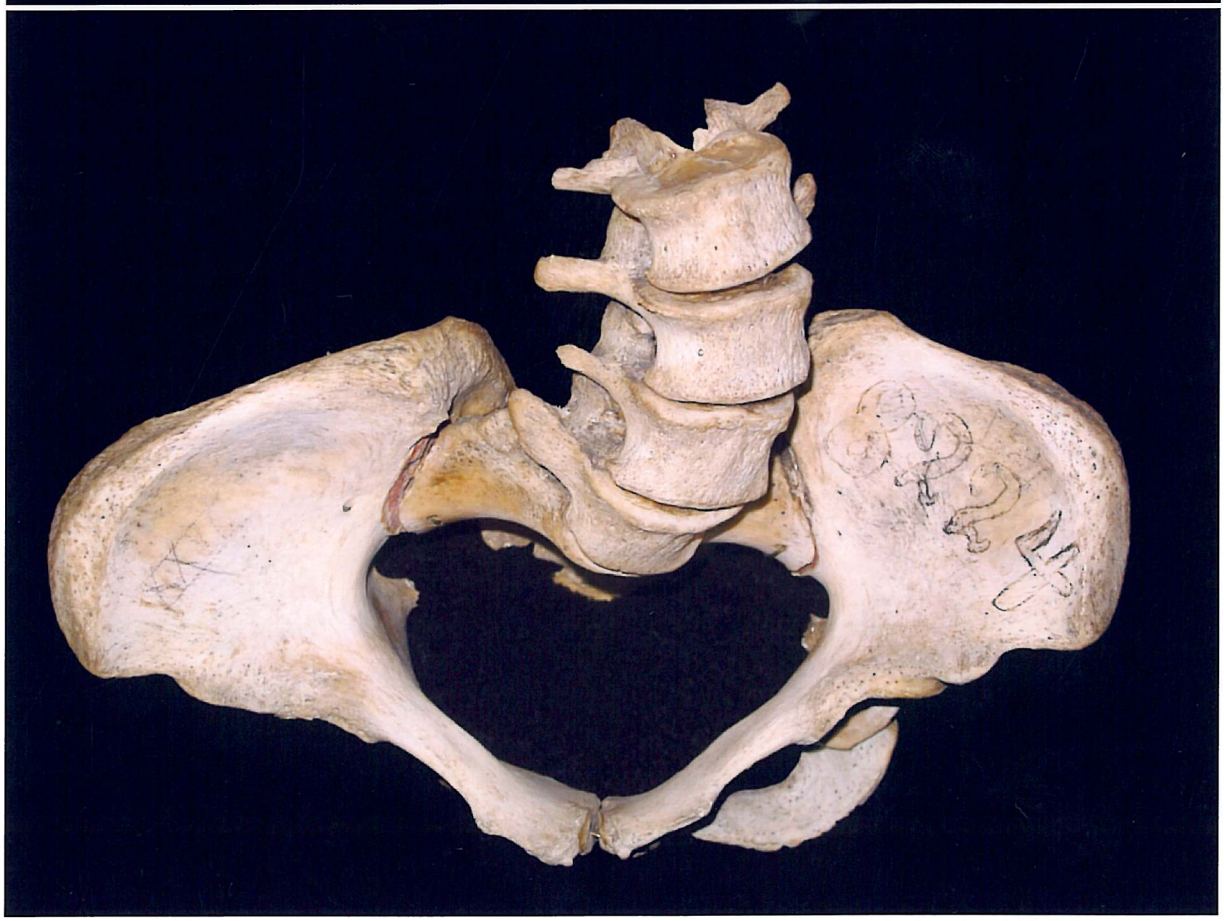

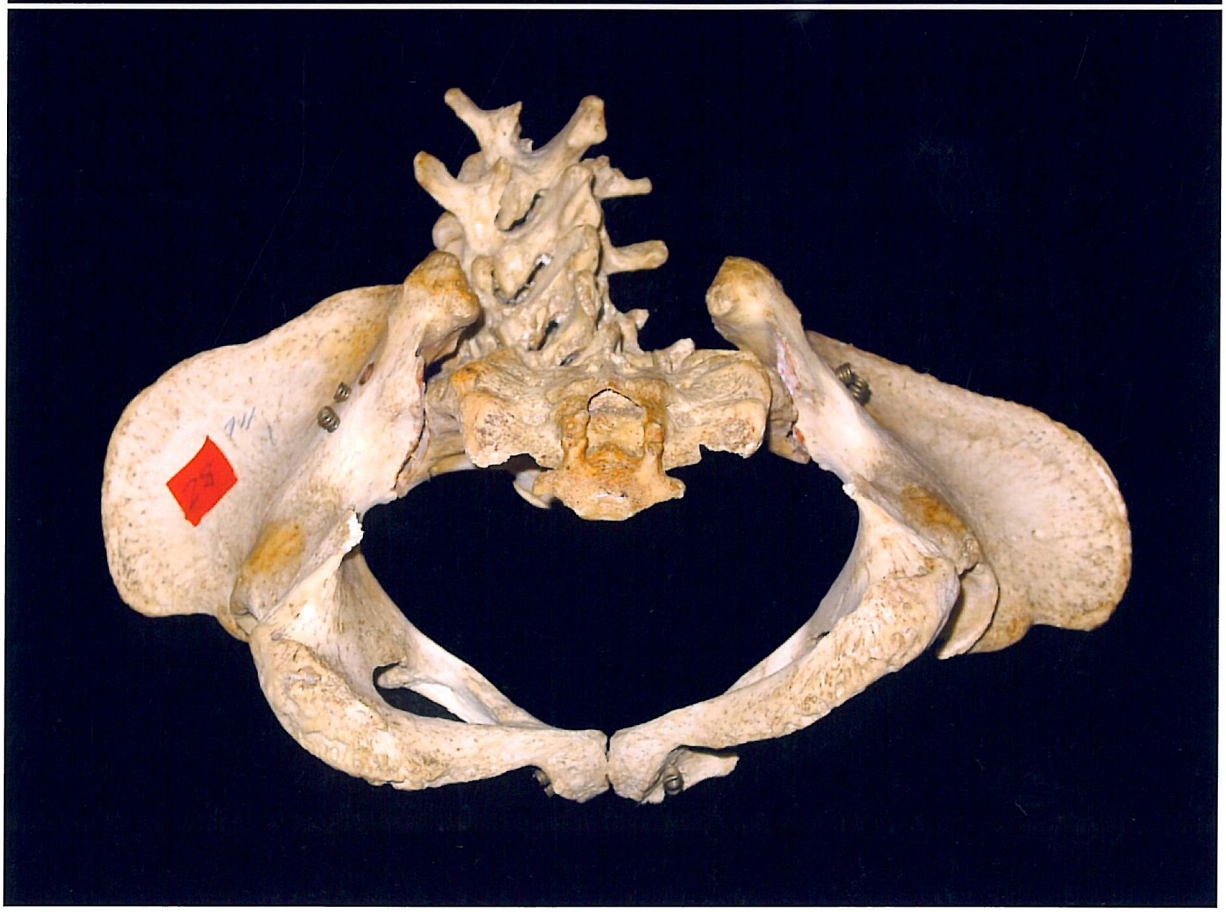

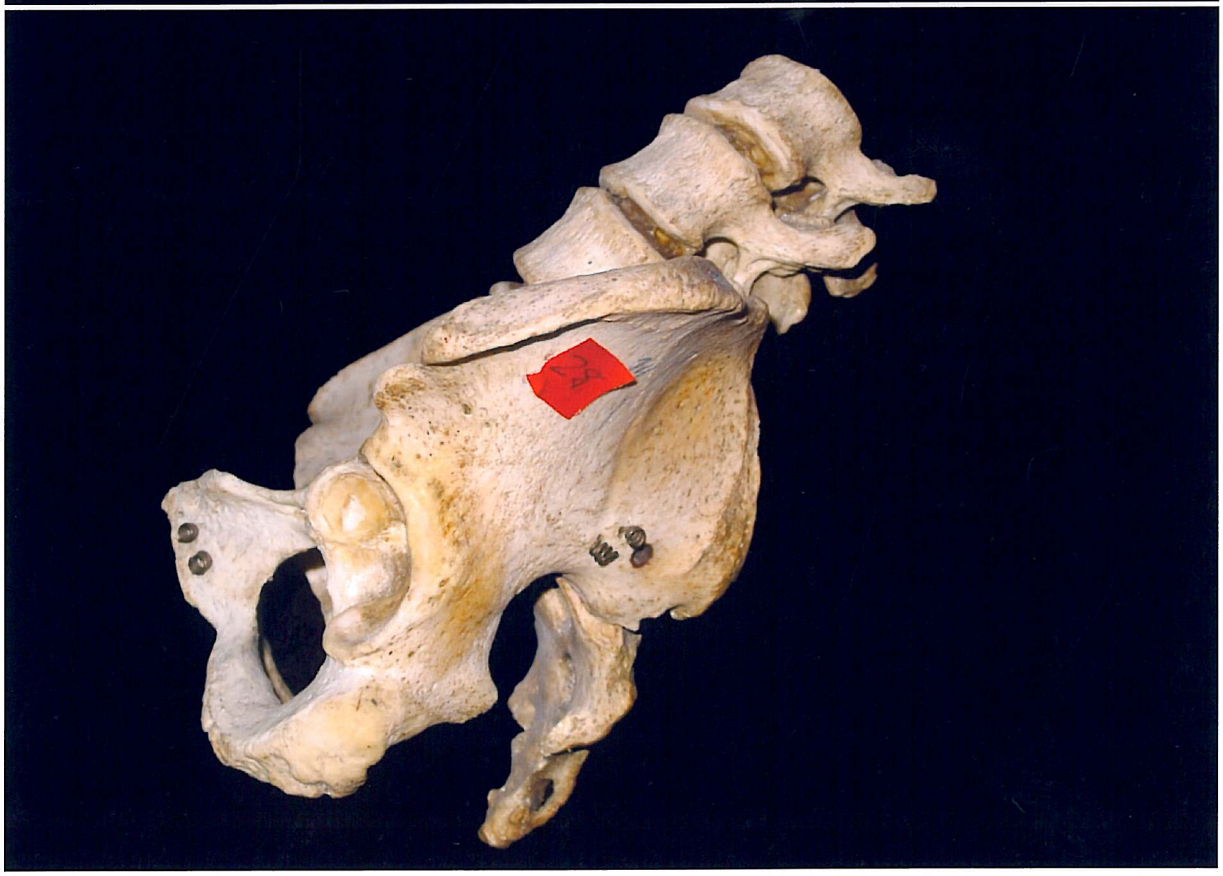

Litzmann beschreibt diesen Fall in seinem Buch „Die Geburt bei engem Becken“ als Beobachtung Nr. 109, nachstehend ist er abgedruckt. Auch konnte die Originalkrankengeschichte aufgefunden und transkribiert werden. Der Vergleich der Beckenmessungen von Litzmann an der lebenden Patientin deckte sich nach seinen Angaben mit den Werten nach dem Tode der Patientin.

„B....., eine kleine (139 cm), mässig gut genährte Person von 37 Jahren, wurde in der 2. Hälfte des März 1873 in die Klinik aufgenommen. Sie hatte ihrer Angabe nach zu Anfang des 2. Lebensjahres gehen gelernt; dann durch einen Fall sich einen Bruch der linken Tibia zugezogen, der aber so schlecht heilte, dass man sich veranlasst sah, den Knochen später noch einmal künstlich zu brechen. Sieben Jahre lang musste sie das Bett hüten; doch lag sie während dieser Zeit nicht beständig, sondern sass häufig, oder wurde getragen. Im 8. Jahre fing sie wieder an zu gehen und war seitdem, angeblich im Gebrauche beider Beine unbehindert, gut auf den Füssen. Ihre Mutter war ebenfalls klein gewesen, übrigens regelmässig gewachsen; über den Verlauf ihrer Geburten bewahrt der Schwangeren nichts bekannt geworden. Eine Schwester, nicht grösser, als sie, von zierlichem Knochenbau, hatte früh gehen gelernt; sollte später nach einem Fall buckelig geworden sein und war 26 Jahre alt gestorben, ohne geboren zu haben. Sie selbst war seitdem15. Jahre regelmässig menstruirt und hatte am 17. Juli 1872 zum letzten Mal ihre Periode gehabt. Wann sie die ersten Kindesbewegungen gefühlt habe, wusste sie nicht zu sagen.

Knochenbau mittelstark; die unteren Extremitäten kurz und plump; der linke Unterschenkel, infolge einer mit Einwärtsbiegung geheilten Fractur der Tibia in ihrem oberen Drittheil, gegen den rechten um reichlich 3 cm verkürzt; beide Oberschenkel in ihrem oberen Drittheile stärker, als gewöhnlich nach aussen gekrümmt; Lumbarscoliose mit der Convexität nach links; das linke Hüftbein auf-, ein- und rückwärts geschoben, die Spinae ant. und post. sup. höher stehend und gegen die der anderen Seite zurücktretend; die Innenfläche der rechten Darmbeinschaufel mehr nach vorn gerichtet; die Lendengegend winklig eingezogen, das Kreuzbein erheblich zwischen die Hüftbeine vorgesunken, die linke Hälfte, bemessen nach dem Abstande des ersten Proc. spinos. von den hinteren oberen Hüftbeinstacheln, schmäler, als die rechte; die vordere Beckenwand von mittlerer Höhe, nicht sehr geneigt. Bei einer in Chloroformnarcose angestellten Untersuchung konnte ich mit einem Finger den ganzen Beckenring unschwer bestreichen; die Seitenwände erschienen abgeflacht, die linke stärker, als die rechte, mit winkliger Knickung in der Nähe des Iliosacralgelenks und leichter Einwärtsbiegung in der Pfannengegend; die vordere Kreuzbeinfläche der Länge nach gestreckt, nur in den untersten Wirbeln leicht gekrümmt, in querer Richtung platt; das Promontorium der Schossfuge ziemlich gerade gegenüber, verhältnismässig hoch stehend, nur bei starker Senkung des Armes zu erreichen, und deshalb die Diagonalconjugata schwer zu messen.

Beckenmessung:

Sp. Il. 27,7 cm, Cr. Il. 28,0 cm, D. B. 16,5 cm.

Von der Spin. post. sup. oss. il. sinistr. zur Spin. ant. sup. oss. il. dextr. 20,7 cm.

- - - - - - dextr. - - - - - sinistr. 19,0 cm.

Conj. diag. 8,0 - 8,2 cm. Die Conj. v. wurde von mir auf 6,5 cm geschätzt.

Nach erfolgtem Tode bestätigte die Untersuchung des trockenen Beckens dem im Leben aufgenommenen Befund. Die stärkere Belastung der linken Beckenhälfte giebt sich ausser der geschilderten Stellung des Hüftbeins und der stärkeren Abflachung der Linea innom. dieser Seite noch durch die Emporwölbung des Pfannenbodens nach oben und die beträchtlichere Herausziehung des Sitzbeinhöckers nach vorn und aussen zu erkennen. Das Kreuzbein beschreibt, die Lendenkrümmung compensirend, einen schwachen Bogen mit nach rechts gerichteter Convexität; die linke Hälfte ist erheblich schmäler, als die rechte; doch ist die Schossfuge nur in geringem Grade nach rechts verschoben. Leider hat das Becken in der Präparation so gelitten, dass eine genaue Messung der Durchmesser nicht ausführbar ist. Nur so viel lässt sich mit Sicherheit feststellen, dass die Conj. v. weniger als 6,5 cm, vielleicht nicht viel über 6,0 cm betrug. Die Linie des Querdurchmessers war anscheinend nur wenig verkürzt; sie verläuft aber dem Promontorium so nahe, dass sie für die Geburt nicht in Betracht kommt. Die Distantia sacro-pectinea in der linken, engeren Beckenhälfte war, wenn überhaupt nur wenig grösser, als die Conj. vera.

Da der hohe Grad von Beckenenge, zumal bei der bis zum Anfange des 10. Monates vorgeschrittenen Schwangerschaft, die Einleitung einer Frühgeburt ausschloss, so entschied ich mich für die Abwartung des normalen Geburtstermines, um eventuell durch den Kaiserschnitt die Entbindung zu bewirken. Bei wiederholten Untersuchungen fanden wir in dem wenig vorüberhängenden und bei reichlichem Wassergehalt nur mässig gespannten Uterus die Frucht constant in 1. Diagonale, die Rückenfläche wechselnd nach links und nach rechts gekehrt, den Kopf beweglich über dem Becken vorliegend, den Muttermund geschlossen, das hochstehende untere Uterinsegment leer. Auffallend war mir nur, namentlich bei einer Untersuchung am 14. April, die Kleinheit des Kopfes im Verhältniss zur Größe der Entfernung von den im Grunde der Gebärmutter fühlbaren Kindestheilen.

Am 17. April um 10 Uhr V. begann bei der Schwangeren, angeblich ohne Wehenempfindung, das Fruchtwasser schleichend abzugehen. Sie wurde sofort auf das Geburtsbett gebracht, und ein Kautschucktampon in die Scheide eingeführt. Stossweise entleerten sich neben demselben noch etwas grössere Mengen Flüssigkeit. Als ich um 11 ½ Uhr V. die Kreissende sah, liessen sich mit der aufgelegten Hand schwache Contraktionen des Uterus erkennen. Er war nach rechts gelagert, in seinem unteren Abschnitt zusammengefallen und während der Pausen schlaff, in seinem oberen Theile gefüllter. Das Köpfchen lag, wie Frühjahr, sehr beweglich über dem Becken, leicht tastbar. Eine Messung desselben mit dem Tasterzirkel durch die Bauchdecken hindurch in der Richtung des queren und (ersten) schiefen Beckendurchmessers ergab für seinen geraden Durchmesser 9 bis 10 cm. Es schien mir, als ob im oberen Theile des Uterus eine zweite Frucht schräg vor der unteren gelagert sei, deren Bewegung sich dem über dem Becken fühlbaren Kopfe nicht mittheilte. Verstärkt wurde der hier durch erweckte Verdacht einer Zwillingsschwangerschaft durch den Umstand, dass ich hart am linken oberen Rande des Uterus die fötalen Herztöne sehr deutlich hörte, deutlicher als unterhalb des Nabels, und dass anscheinend zwischen diesen beiden Regionen eine freie Zwischenzone lag. Nach der Entfernung des Tampons konnte ich, nachdem ich den Widerstand des noch engen Muttermundes langsam überwunden, den Finger durch den kurzen und dehnbaren, nach oben in seinem hinteren Theile noch durch eine einspringende Falte abgegrenzten Cervicalcanal bis zu dem von den Eihäuten entblössten Köpfchen emporschieben, welches jener Falte unmittelbar auflag; ich fühlte die Pfeilnaht zwischen dem queren und dem ersten schiefen Beckendurchmesser und erkannte links und vorn die große Fontanelle. Unter diesen Umständen hielt ich mich nicht berechtigt, den Kaiserschnitt zu machen. War meine Vermuthung einer

Zwillingsschwangerschaft begründet, so war, abgesehenvon der geringeren Hoffnung, lebenskräftige Kinder zu gewinnen, die Gefahr der Operation für die Mutter entschieden grösser. Man musste auf eine ungenügende Zusammenziehung der Gebärmutter gefasst sein und hatte im Gefolge derselben um so stärkere Blutungen während und nach der Operation zu fürchten, als die Entfernung zweier Früchte mit ihren Anhängen mindestens mehr Zeit kostete und eine umfangreichere Wundfläche in der Uterinhöhle zurückliess. Auf der anderen Seite erschien mir das vorliegende Köpfchen so klein, dass ich bei guten Wehen seinen wenigstens theilweisen Eintritt in's Becken nicht für unmöglich hielt und bei grösseren mechanischen Schwierigkeiten jedenfalls im Stande zu sein glaubte, sie durch rechtzeitige Perforation des Schädels auf ein für die Mutter ungefährliches Maass herabsetzen zu können. In die Scheide wurde ein frischer Tampon eingebracht und stark gefüllt.

Im Laufe des Nachmittages wurden die Wehen zeitweilig etwas kräftiger und schmerzhafter; der Abfluss von Fruchtwasser neben dem Tampons dauerte fort. Um 6 Uhr N. war der Uterus auch in seiner oberen Hälfte ziemlich wasserleer geworden; doch schien es immer noch, als ob er hier eine zweite, jetzt mehr vertical gelagerte Frucht umschlösse. Über der Schossfuge bestand eine geringe Druckempfindlichkeit; von rechts her hatte sich eine Darmschlinge unter den Bauchdecken vorgeschoben. Die fötalen Herztöne wurden an denselben Stellen, wie vorher, deutlich gehört. Die Scheide erwies sich nach der Entfernung des Tampons zwar beträchtlich ausgedehnt, aber nicht schmerzhaft. Der Cervicalcanal hing leer und unverkürzt in dem Beckeneingang hinab, doch war er, namentlich auch der innere Muttermund, dehnbarer geworden; der Kopf fester gegen den Beckenrand gepresst, die Pfeilnaht mehr quer, wenig hinter der Mittellinie, die grosse Fontanelle links am tiefsten, rechts vom Promontorium der Höcker des rechten Scheitelbeins, die kleine Fontanelle nicht zu erreichen. Obwohl die Kreissende über Durst klagte, war die Temperatur nicht erhöht. Ordination: warme Scheibendouche.

Gleich nach der Douche, die um 7 ¾ Uhr N. von der Oberhebamme in der gewöhnlichen Weise 20 Minuten lang gegeben war, empfand die Kreissende einen vorübergehenden Schmerz im Kopfe und fühlte sich sehr matt. Eine halbe Stunde später fand ich die After- und Dammgegend, so wie die hintere Scheidenwand stark ödematös geschwollen. Um 9 ½ Uhr N. folgte ein Frostanfall mit Erbrechen; Temperatur 38,0°C, Puls 100. Die Wehen waren stärker geworden, noch immer von Wasserabgang begeleitet. Der sehr verschmälerte, nach rechts herübergesunkene Uterus verharrte auch in den Pausen in leichter Contraction, so dass die Untersuchung dadurch behindert war. Doch wurde mir bei der Palpation die Anwesenheit zweier Früchte immer weniger wahrscheinlich, wenn auch die über der oberen Uterushälfte hörbaren Herztöne durch ihre Frequenz (120) entschieden ihre Entstehung ausserhalb des mütterlichen Gefässsystems kund thaten. Der Cervicalcanal hatte sich verkürzt, er war sogleich weiter und dehnbarer geworden, seine Ränder nicht geschwollen, der Kopf unter Faltung der Kopfhaut mit einem kleinen Segment in den Beckeneingang gepresst, die Pfeilnaht mehr hinter die Mittellinie zurückgewichen, auf dem Promontorium der vordere obere Winkel des rechten Scheitelbeins, in dem Nähten niedergedrückt, hinter der Schossfuge, ihr eng angepresst, der Höcker des linken Scheitelbeins. Ich liess der Kreissenden etwas Wein geben und dann eine Morphiumsinjection machen. Über die Nothwendigkeit der Perforation bestand für mich kein Zweifel mehr, doch wünschte ich, weil der Enge des Muttermundes und der voraussichtlichen langsamen Geburt die Gefahren der Fäulnis fürchtend, die Ausführung noch hinauszuschieben, so lange der geringe Grad von Druckempfindlichkeit des Uterus bei normaler Temperatur, so wie der

gänzliche Mangel von Einklemmungserscheinungen am Muttermunde einen Aufschub gestatteten.

Die Nacht verging unter schwachen Wehen. Nach einer zweiten um 3 Uhr V. (18. April) gemachten Morphiumsinjection schlief die Kreissende mehrere Stunden. Sie fühlte sich dadurch erquickt, doch sah sie bleicher und angegriffen aus, als am Abend vorher, klagte über Kopfweh, zeitweilige Uebelkeiten, hatte einen kleinen Puls (112); die Temperatur war indess nicht gestiegen. Auch die Druckempfindlichkeit des ziemlich stark gespannten Uterus hatte nicht zugenommen; das Oedem des Dammes und der hinteren Scheidenwand bestand noch. Die Vaginalportion war verstrichen, der Muttermund bis auf beinahe 2 cm im Durchmesser erweitert, der Cervicalcanal völlig entfaltet. Das linke Scheitelbein hatte sich, von einer schlaffen Kopfgeschwulst bedeckt, so weit hinter der Schossfuge herabgesenkt, dass das Tuber desselben fast in die Mittellinie fiel, die Pfeilnaht verlief in querer Richtung hart am Promontorium, links von diesem fühlte ich den Anfang der grossen Fontanelle und konnte von hier aus Kranznaht, der Conjugata parallel, bis zum medianen Ende des linken Schambeinastes verfolgen. Am untersuchenden Finger haftete ein bräunlich-rothes, nicht gerade übelriechendes Serum. Die fötalen Herztöne vermochte ich nicht mehr mit Deutlichkeit zu unterscheiden.

In den nächsten Stunden machte die Geburt keine Fortschritte. So glaubte ich mit der Perforation nicht länger zögern zu dürfen. Um 9 ¼ Uhr V. wurde auf dem Operationsstuhle mit dem Trepan, unter möglichst starker Senkung des Griffes, das vorliegende linke Scheitelbein perforirt, das Gehirn mit einer Sonde zerstört, und darauf die Schädelhöhle ausgespült. Die Kreissende, in ihr Bett zurückgetragen, erhielt abwechselnd kleine Mengen Wein und Bouillon.

Trotz häufiger Scheibendouchen blieben die Wehen schwach, und der Kopf rückte in der angegebenen Stellung nur wenig tiefer. Das Oedem des Dammes und der hinteren Scheidenwand bekam stellenweise eine bläuliche Färbung. Eine um Mittag gegebene Douche musste wegen starken Dranggefühles nach unten und beträchtlicher Zunahme des Oedems abgebrochen worden. Ohne vorhergegangenen Frostanfall begann die Temperatur der Kreissenden zu steigen. Um 2 Uhr N. fand ich sie entschieden collabirt; Temperatur 39,0°., Puls klein, 140; einmaliges Erbrechen (Champagner). Zwei Dosen von je 0,3 Secale cornutum blieben auf die Wehen ohne Einfluss. Die Erschöpfung der Kreissenden nahm stetig zu, das Oedem verbreitete sich auf die grossen Schamlippen und färbte sich immer dunkler. Um 6 Uhr N. war die Perforationsöffnung in die Mittellinie des Beckens herabgerückt, doch presste der Schädel noch nicht auf den reichlich 3 cm weiten, übrigens dehnbaren Muttermund. Die aus der Schädelhöhle und dem Uterus sich entleerende Flüssigkeit hatte einen üblen Geruch. Es wurden 3 kleine Incisionen in den Muttermund gemacht, und nochmals eine Dosis von 0,6 Secale cornut. Gegeben - ohne Erfolg. Die Kräfte der Kreissenden sanken mehr und mehr. Um 8 Uhr N. war die Temperatur auf 38,0°C gefallen, der Puls sehr klein und frequent. Die Kreissende klagte über lebhafte Schmerzen im Leibe; Wehen waren nicht mehr vorhanden. Die Percussion gab über dem Uterus einen tympanitischen Schall. Einen Versuch meines Assistenten in leichter Chloroformnarcose mit dem Kephalothryptor den Schädel zu extrahiren, schlug fehl, da bei dem hohen Stande des noch engen Muttermundes das starke Oedem der hinteren Scheidenwand die sichere Führung des Instrumentes hinderte, und die Löffel unter der Kopfhaut emporgeglitten waren und an dem vielleicht vorher schon zerbrochenen Schädeldach keinen Halt mehr fanden. Und die Geburt zu beendigen, brachte ich, nach Entfernung des zerbrochenen linken Scheitelbeins mit der

Boer'schen Knochenzange, meine rechte Hand, mit dem Gefühl starker Klemmung in der Conjugata, in die Uterushöhle ein, erreichte das linke Knie, streckte den Fuss herab und bewirkte ohne grosse Mühe die Umdrehung des Kindes. Dagegen wurde die Extraction, die ich an der Sterbenden ohne jegliche Unterstützung von Wehen vornahm, durch den Widerstand des engen Beckens sehr erschwert. Die Rückenfläche, die anfangs nach vorne sah, wandte sich, nachdem ich auch den zweiten Fuss herabgeholt, nach rechts und hinten; die Lösung des nach hinten gelegenen linken Armes gelang verhältnismässig leicht; schwieriger war die Lösung des nach vorn gelegenen rechten, der in den Nacken geschlagen war; den Kopf entwickelte ich ohne besondere Mühe. Die bei den Manipulationen mit dem Kephalothryptor nicht ganz unbedeutende Blutung war während der Wendung und Extraction nur gering. Ich entfernte die grösstentheils gelöste Placenta aus dem Uterus. Wenige Minuten nach Beendigung der Operation starb die Entbundene, ohne aus der Narcose vollständig erwacht zu sein.

Das todte Kind war weiblichen Geschlechts. Es war sehr klein, hatte jedoch alle Merkmale der Reife. Sein Gewicht betrug 2150 g, seine Länge 48 cm. Der Schädel war collabirt, das Gehirn grösstentheils ausgeflossen.

Autopsie der Mutter, 16 Stunden nach dem Tode: mässiges Oedem der großen Schamlippen, starkes Oedem der After- und Dammgegend. Bauch etwas aufgetriebenen und gespannt; beträchtliches Oedem der Bauchdecken im vorderen unteren Theil. In der Peritonealhöhle ca. 300 g einer trüben, die grau-röthlichen Flüssigkeit. Uterus wenig zusammengezogen, median gelagert; Länge der ganzen Höhle vom Fundus bis zum äusseren Muttermunde 23 cm, des Cervicalcanales 7 cm; Innenfläche von normalem Aussehen, an derselben noch ein Eihautfetzen haftend; Insertionsstelle der Placenta im Fundus und an der vorderen Wand; die Incisionen des Muttermundes geradlinig, mit scharfen Rändern, nur eine derselben, links, bis an die Umschlagsstelle der Scheide (4,5 cm) eingerissen. Die Peritonealtasche des Douglas'schen Raumes, zum Theil auch die hintere Platte der Ligg. lata sugillirt, ohne Verletzungen. Gasansammlung unter dem Peritonealüberzuge der hinteren Uteruswand, so wie rechterseits im periuterinen Bindegewebe und unter der Schleimhaut des Scheidengewölbes in unmittelbarer Nähe der Muttermundes. Im mittleren Theile der Scheide einige Dehnungsrisse der Schleimhaut. – Harnblase eng, die Schleimhaut ihrer hinteren Wand leicht sugellirt. - Leber von normaler Größe, blutarm. Milz sehr klein, blutarm, zäh. Magen reichlich mit gelber breiiger Flüssigkeit gefüllt; an der kleinen Curvatur 2 strahlige Narben. Im Darmcanal nichts Abnormes. Nieren normal.- In beiden Pleurahöhlen ziemlich viel Serum. Die linke Lunge frei, die rechte stellenweise verwachsen, beide blutreich und ziemlich ödematös. Kehlkopf, Luftröhre und Bronchien reichlich mit galliger Flüssigkeit (aspirirtem Mageninhalt) erfüllt. - Im Herzbeutel eine beträchtliche Menge Serums. Herz klein, schlaf; Klappen bis auf geringe Verdickungen der Mitralis normal. - in der Schädelhöhle ausser sehr grossen zackigen Knochenplättchen der Arachnoidea nichts Pathologisches."

Prot.-No. 8224 Name Bielfeldt

Aufnahme: 24 III 73 Untersuchung: 25 III Entbindung: 18 IV Entlassung: + 18/IV

21.

Alter. Grösse. Aeusserer Habitus.	37. 139. Mittl. Statur.
Kindheit.	
Eintritt und Verlauf der Menstruation.	E. M. mit 15 J. regelmässig alle 4 W. dabei 3-4 Tage ohne irgend welche Beschwerden
Sonstiger Gesundheitszustand.	Gesund
Verlauf früherer Schwangerschaften, Geburten und Wochenbetten.	I para
Verlauf der gegenwärtigen Schwangerschaft.	E. M. 20 Juli beendigt (Dauer 3 Tage)
Aeussere Untersuchung des Leibes.	
Innere Untersuchung.	
Untersuchung des Knochenbaues und des Beckens.	26 5 (?) 28 ? 16 C. d. 8 27 } p. d. 28 } 16 5 Cotyl. 8-8 1 Ischi C. 8 9 1 3 C. vera 8 1 5
Anmerkungen.	(6,5-7,0)

Uebersicht des Verlaufs der Geburt.	Geschlecht, Grössen und Gewichtsverhältnisse des Kindes.	Datum.
[illegible]	Weiblich. 21 50 c (ohne Gefäße) 44 cm	

Datum. Beschreibung des Verlaufs der Geburt.

17 II. Mgs 10 Uhr Abfluß von einem kl. Quantum fruchtwasser ohne Wehen, vor [illegible] Uhr [illegible] mehr und mehr. Muster ab, es wird von neuem gefällte Leipzigerin [illegible] Reine Wehen. Der Tampon muß keine Besserung. Wehen schwach. [illegible]

11 11½ Bei der jetzt vorgenommenen genauen Untersuchung, bei der die [illegible] Scheiden Wehen eingetreten und [illegible] folgendes:

Abdomen [illegible] Uterus von mittlerer Breite, aber [illegible] Lage, liegt vorzüglich nach R gelagert und rechts. Er ist [illegible] Inhalt in der oberen Hälfte [illegible] Nabel. Es ragt bis dicht an den R Rippenbogen hinauf, von LO her wird er aber von Darmschlingen überlagert.

Es scheinen 2 Früchte vorhanden zu sein. Von der neuen (blau) welche nach [illegible] zu lagernden Seite fühlt man einen großen harten Teil (Kopf) in dem R Rippenbogen, und RO ist L und L vom Nabel. RO vom Nabel (+) sind die Herztöne sehr deutlich zu hören, etwa 132 Schläge, [illegible] Richtung der Wirbelsäule [illegible] Hände [illegible] während man [illegible] dem über der Symphyse bullotirenden Kopf verfolgt, nach der Gegend einer zusammenhängenden Brust Masse [illegible].

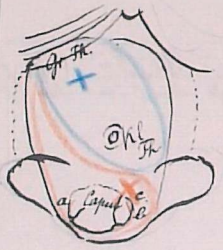

Der über der Symphyse bullotirende, etwas nach [illegible] nach vorne liegende Kopf, dessen [illegible] beweglich abgegangen ist, ungefähr [illegible] deutlich klein, mißt (ohne Abzug für Weichteile cc) von a nach b nur 9, von a nach c nur 10 cm (rechterseits liegender und kleiner Körper dm) [illegible] Nabel, L deutlicher als R, [illegible] nur [illegible] deutlicher) [illegible] von dem RO gefühlten [illegible] Umfang, [illegible] Uterus [illegible] ist. Es dasselbe gefühlt [illegible] Seite [illegible] Mutter.

Gegenwärtig [illegible] Wasser [illegible] und ist neben dem Tampon [illegible] Muster abgegangen. Der Tampon wird entfernt. Bei der Untersuchung findet man [illegible] nach L abweichend [illegible] der Mm ist [illegible] Richtung durch [illegible] der Cervicalkanal wird von dem vorliegenden Finger [illegible] er ist sehr locker und [illegible] der [illegible] Mm [illegible] vorliegenden [illegible] Seite, durch die den Finger aber sehr [illegible] durchgefühlt werden kann. Der von der [illegible] kommende Finger [illegible] Richtung [illegible] Scheidenschaftstellung — Mittelschaftstellung in II Lage [illegible] nach dem Muttermund. Man muß [illegible] der Symphyse fühlt man die [illegible] Seite, die Pfanne [illegible].

Gesch

Uebersicht des Verlaufs der Geburt.

Datum. | Beschreibung des Verlaufs der

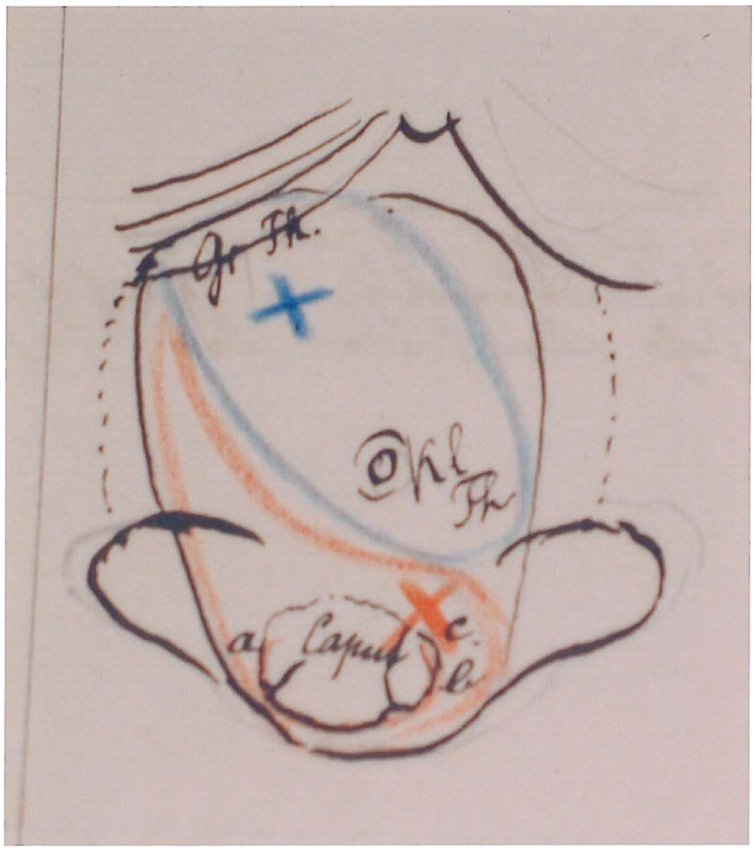

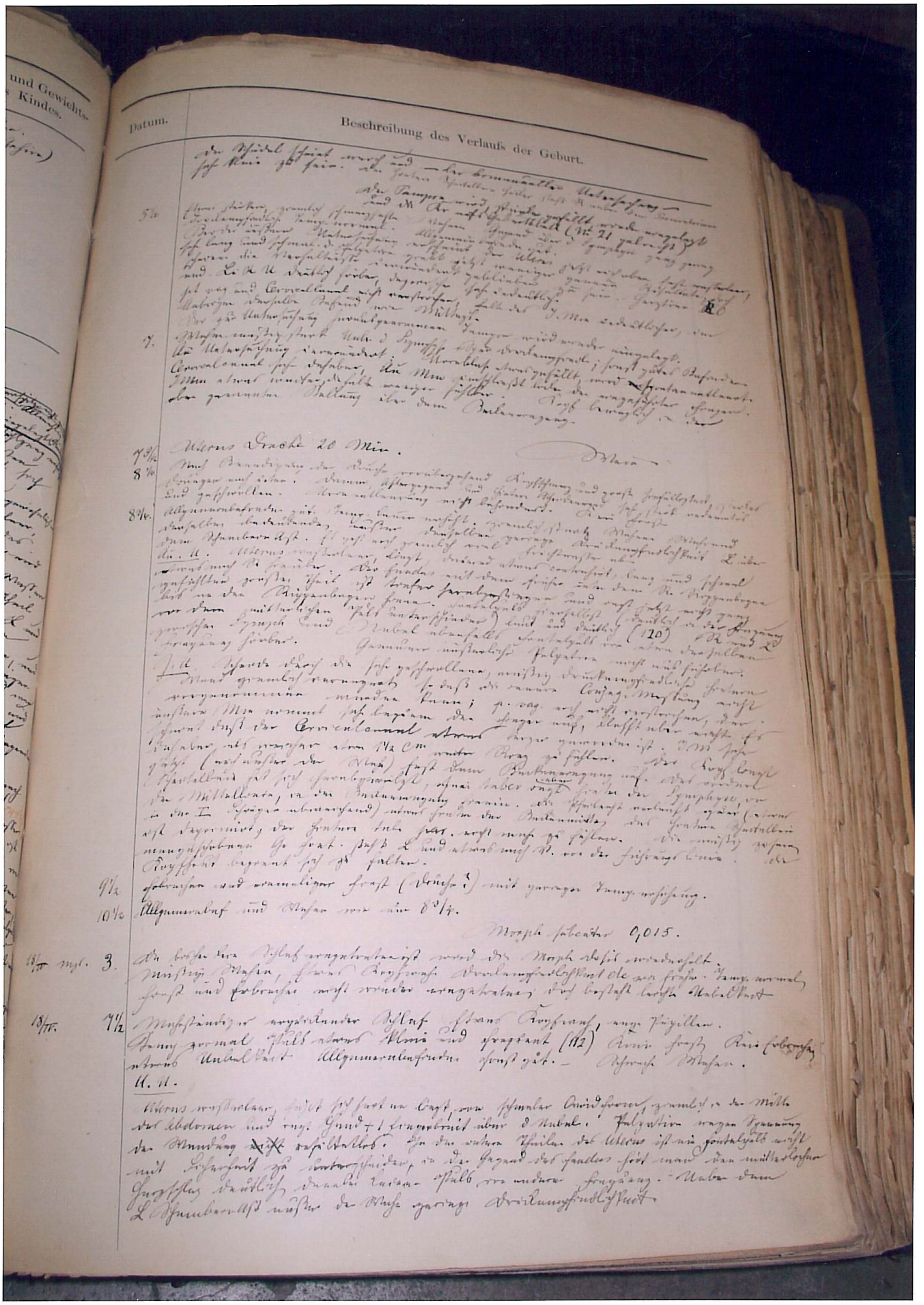

und Gewichts … Kindes.

Datum.	Beschreibung des Verlaufs der Geburt.
	der Schädel scheint weich und sehr klein zu sein. [illegible] Untersuchung — der Tampon wird wieder gefüllt und [illegible] (Nr. 21 gebraucht)
5a	Etwas stärker, ziemlich schmerzhafte Wehen. [illegible] Druckempfindlich, Temp. normal. [illegible] Bei der äußern Untersuchung [illegible] Allgemeinbefinden gut. [illegible] sehr lang und schmal [illegible] erscheint der Uterus [illegible] Symphyse ganz gering [illegible] Verhältnisse [illegible] und L. u. U. deutlich fühlbar, dagegen [illegible] sehr undeutlich zu sein. [illegible] ist weg und Cervicalkanal nicht verstrichen, [illegible] Herztöne R. Uebrigens derselbe Befund wie Mittags. [illegible] des I. Mm. undeutlicher, der zur Untersuchung herausgenommene Tampon wird wieder eingelegt.
7.	Wehen mäßig stark. Ueber d. Symphyse [illegible] Druckempfindlich; sonst gutes Befinden. Die Untersuchung [illegible] Cervicalkanal sehr [illegible], der Mm [illegible] Mm etwas weiter [illegible] weniger fühlbar. Kopf beweglich in der [illegible] Haltung über dem Beckeneingang.
7¾	Uterus Dusche 20 Min. Mann
8¼	Nach Beendigung der Dusche vorübergehend [illegible] und große Empfindlichkeit [illegible] und geschwollen. [illegible] nicht bestanden.
8¾.	Allgemeinbefinden gut. Temp. [illegible] ziemlich stark. Wehen [illegible] geringe Druckempfindlichkeit [illegible] U. U. Uterus [illegible] lang und schmal [illegible] Symphyse [illegible] (120) [illegible] Finger [illegible] Cervicalkanal [illegible] 1½ Cm [illegible] zu fühlen. [illegible] Beckeneingang [illegible] Symphyse [illegible] sich zu halten.
9½	Erbrechen und [illegible] (Dusche?) mit geringer Temp.-erhöhung.
10½	Allgemeinbef. und Wehen wie um 8¾. Morph. subcutan 0,015.
18/II mgs. 3.	Da bisher kein Schlaf eingetreten ist, wird die Morph. Dosis wiederholt. Mäßige Wehen, etwas Kopfweh. Druckempfindlichkeit [illegible] Temp. normal, Durst und Erbrechen nicht wieder eingetreten, doch besteht leichte Uebelkeit.
18/II. 7½	Mehrstündiger ununterbrochener Schlaf. Etwas Kopfweh, enge Pupillen. Temp. normal. Puls etwas klein und frequent (112). Kein Durst, kein Erbrechen, etwas Uebelkeit. Allgemeinbefinden sonst gut. — Schwache Wehen.
	U. U.
	Uterus [illegible] schmaler [illegible], ziemlich in der Mitte des Abdomen und reicht [illegible] 1 Fingerbreit über d. Nabel. Palpation wegen Spannung der [illegible] ~~nicht~~ resultatlos. In den unteren Theilen des Uterus ist [illegible] nicht mit Sicherheit zu unterscheiden, in der Gegend des Fundus hört man den [illegible] Herzschlag deutlich [illegible]. Neben dem L. Schambein [illegible] geringe Druckempfindlichkeit.

Bielfeldt 8225
Fortsetzung

Beschreibung des Verlaufs der Geburt.

Datum.	
8/10.	[illegible]
9/10	[illegible] Bouillon, Wein, Eßen, Schinken durch
9/10	die Frauen [illegible] nicht besonders angegriffen.
10.	Dann normal Fall, abwartend. Allgemeinbefinden nun ruhig, doch ist d. Kr. [illegible]
12	[illegible] Champagner.
2	[illegible]
2/h	[illegible] Secale 0,3. Secale 0,3 Champagner.
6.	[illegible] Secale corn 0,6.
8.	[illegible]

Datum.	
24.	[illegible]
26	[illegible]
29	[illegible]
4/10	[illegible]
6.	[illegible]
10	[illegible]
11	[illegible]
12	[illegible]
14	[illegible]

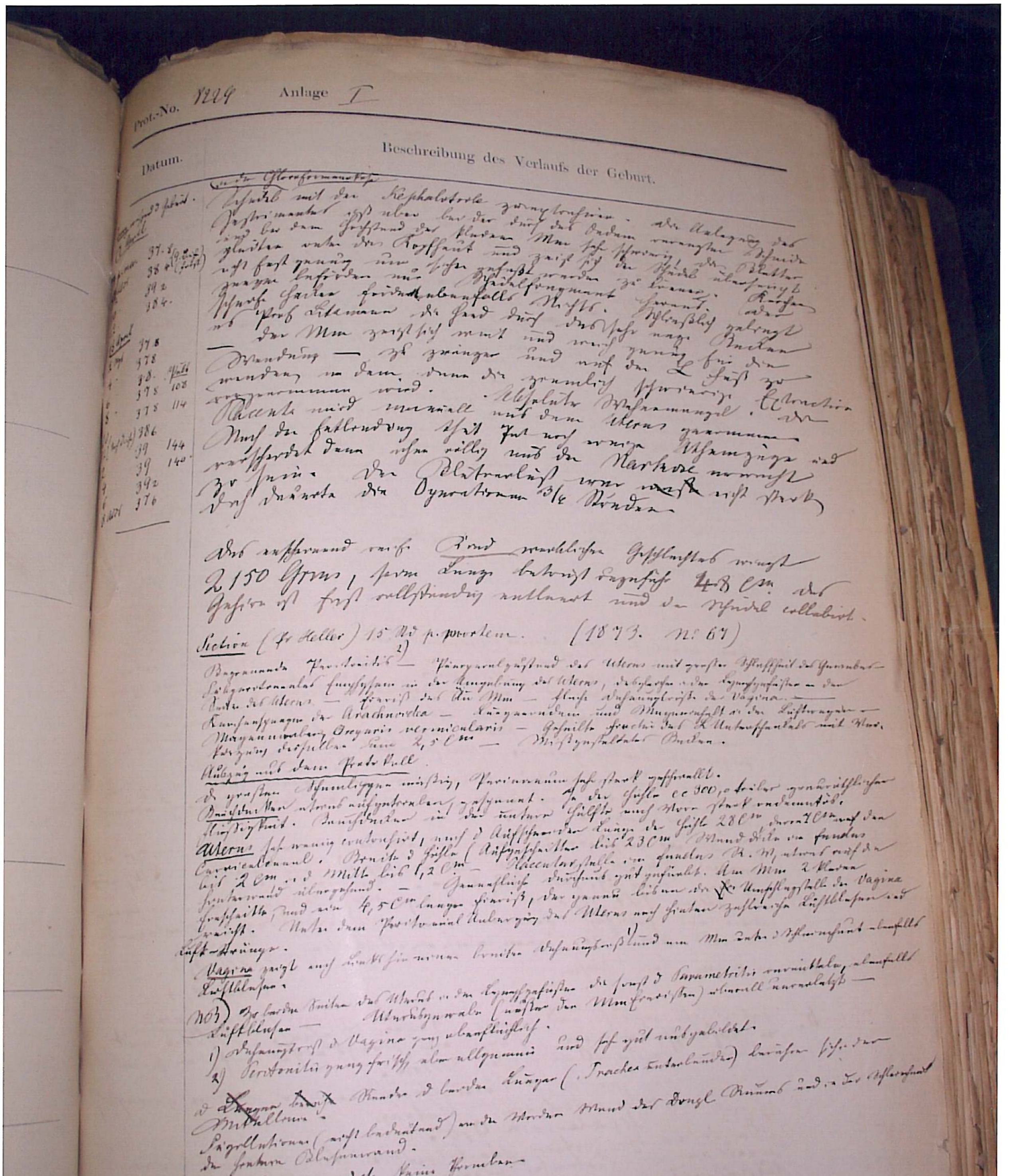

Prot.-No. 1229 Anlage I

Datum.	Beschreibung des Verlaufs der Geburt.
	[illegible]
[illegible]	Schädel mit der Kephalotribe [illegible].
	Instrumente [illegible]
37.8 (9 Uhr früh)	[illegible]
38.4	[illegible]
39.2	[illegible]
38.4	[illegible]
	[illegible]
37.8	[illegible]
37.8	[illegible]
38.	[illegible]
37.8 108	[illegible]
37.8 114	[illegible]
38.6	[illegible]
39 144	[illegible] Narkose [illegible]
39 140	[illegible] Operation 3/4 Stunden.
39.2	
37.6	

Das entfernte [illegible] Kind weiblichen Geschlechts wiegt 2150 Grms, seine Länge beträgt dagegen 48 Cm. Der [illegible] ist fast vollständig entleert und der Schädel collabirt.

Section (Dr Heller) 15 Std p. mortem. (1873. No. 67)

Beginnende Peritonitis — Puerperalzustand des Uterus [illegible] — [illegible] Arachnoidea — [illegible] Oxyuris vermicularis — [illegible] 2,5 Cm — Missgestaltetes Becken.

Auszug aus dem Protokoll.

[illegible] cc 300,0 [illegible] 28 Cm [illegible]

Uterus [illegible] 23 Cm [illegible] fundus [illegible] Cervicalcanal. [illegible] 2 Cm [illegible] 1,2 Cm — [illegible] Vagina [illegible] 4,5 Cm [illegible] Uterus [illegible]

Vagina [illegible]

1) [illegible] Vagina [illegible]

2) Peritonitis [illegible] (Trachea [illegible])

[illegible]

Temp während d Geburt.

17 April

4 p. mer.	37.8	
9½ abd	38 4	(9. Dreifuß gesetzt)
10.	39 2	
12.	38 4.	

18 April

2 mgs	37 8	
4.	37 8	
6.	38.	Puls
8.	37 8	108
10	37 8	114
12 (nach Dreifuß)	38 6	
2	39	144
4	39	140.
6	39 2	
8 abd	37 6	

Prot.-No. *8224.* Name *Bielfeldt* 21.

Aufnahme: *24 III 73* Untersuchung: *25 III* Entbindung: *18 IV.* Entlassung: *† 18/IV*

Alter. Grösse. Aeusserer Habitus	*37. 139. Mittl. Ernährung.* *Mutter gut gewachsen, nicht groß, über ihre Entbindungen weiß P. nichts anzugeben. 1 Schwester († mit 26 J ohne geboren zu haben)klein,von zierlichem Knochenbau,lernte früh gehen,durch schwere Arbeit buckelig geworden*
Kindheit.	*Hat angeblich mit 1 J gehen können, dann nach einem Fall Fractur der L tibia im obern 1/3, schlechte Heilung, abermals künstlich gebrochen um bessere Heilung zu erzielen. P. lag 7 Jahr (saß öfters und wurde getragen) Ueber intercurrente andere Leiden z.B. weiß P nichts anzugeben. Mit d 8 J begann sie zu gehen ohne Schmerzen und ist seitdem gut auf den Füßen. Beide Beine functioniren angeblich gut.*
Eintritt und Verlauf der Menstruation.	*E M mit 15 J. regelmäßig alle 4 W. hielt 3-4 Tage an, ohne Coageln ohne Schmerzen*
Sonstiger Gesundheits-Zustand.	*Gesund*
Verlauf früherer Schwangerschaft, Geburten und Wochenbetten.	*I para*
Verlauf der gegenwärtigen Schwangerschaft.	*L. M. 20 Juli beendigt (dauerte 3 Tage)*
Aeussere Untersuchung des Leibes.	*Abd zieml stark ausgedehnt. Erster Grad von Hängebauch.* *Ut zieml groß, nach R hinübergelagert, von normaler Gestalt, durch die Palpation gut zu umgrenzen und beweglich, überragt den Nabel um 4 Fg breit. Wandungen mäßig gespannt. Viel Fruchtwasser.* *Frucht nicht deutl. zu verfolgen. R O kl Th. In d Mitte über d Schambeinen ballotirt der Kopf* *Herztöne R U vom Nabel 136.*
Innere Untersuchung.	*Scheide mäßig eng. Unt Uterinsegment mäßig hoch stehend; leer* *Pt vag ein kurzes lockeres konisches Zapfen mit rundlichem scharf umrandeten für den Fg. nicht zugänglicher Mm – steht oben hinter der Fuge .....*
Untersuchung des Knochenbaues und des Beckens. *sp.p.sin. – sp a. dextr. 20,7* *" p. d. - " ant. s. 19* *L'Unterschenkel 3-3,5 kürzer als d Re*	*26 5 (?)* *28 7* *16* *C.d. 8* *27.7* *28 P.L.* *16 5* *C. dg. 8-8,* *C dg 8,3* *C. ver inf. 8,5* *16,9 – 7,0*
Anmerkungen. *26/III*	*Symphyse wenig geneigt. R lin arc von annähernd normalem Verlauf. Lumbar Scoliose mit d. Convexität nach L. – L Hüftbein nach Auf- Ein- und Rückwärts verschoben, so dass sp. Il. sin post näher dem Kreuzbein steht als die Rechte. Linke Cr. Ilei weiter nach hinten als d R. Kreuzbein erheblich vorgesunken, verläuft steil, nur unterster Theil nach vorn geknickt. Promont. nur mit tief gesenktem Arm zu erreichen, sehr hoch stehend,* *Oberschenkel im obern 1/3 etwas stärker nach Außen convex. –Unt. Extrem relativ plump und kurz. Im Ob 1/3 der L. tibia schlecht geheilte Fractur mit Convexität nach innen –vorn und Verkürzung des L.Unterschenkels. Haut darüber normal, nicht dem Knochen adhärent.* *D. Becken ist zugleich allgem. verengt, indem man mit 1 Finger ringsum die lin innom vollständig bestreichen kann; d R Beckenwand ist namentlich im Vord. Theil von normaler Biegung. Die Symphyse ganz gering nach R abgewichen D L Beckenwand gestreckt, der Schambeinast selbst ein wenig vorwärts gebogen, ~~hier~~ in d Nähe des ileo sacral Gelenks scharfwinklig geknickt.* *<u>Allgem. verengt Platt, etwas schräg verschobenes Becken mit Conj wahrscheinlich unter 7 Cm</u> .(Rachitis – Allgemeine kleine Anlage – Verkürzung des L Beins)*

Uebersicht des Verlaufs der Geburt.

Geschlecht, Grössen, und Gewichtsverhältnisse des Kindes.
Reifes Mädchen.
2150,0 (ohne Gehirn)
48 Cm.

I para. Allgemein verengtes, plattes, asymmetrisches Becken. C. v. auf 6,5 – 7,0 Cm. geschäzt. Abgang d. Fruchtwassers ohne Wehen, bei noch vorhandener Vaginalportion u. fest geschlossenem Muttermunde. Wegen Kleinheit d. vorliegenden Schädels u. Verdacht f. Zwillingsschwangerschaft wird d. vorschriftliche Kaiserschnitt unterlassen. Tampon. Geringe Wirkung, fortdauernder Wasserabfluß. Der allmählich in den Mm eindringende Finger findet den Cercicalkanal dünnwandig, dehnbar, den Kopf in
II Schädellage, Vorderhauptstellung, quer, über dem inneren Mm auf d. Beckeneingang – nach c. 9 stündiger vergeblicher Anwendung d. Tampons (mit 2maligem Wechsel) warme Uterusdouche – danach kräftigere Wehen, starkes Oedem d. After u Dammgegend, so wie d. hinteren Scheidenwand, Schüttelfrost mit vorübergehender Hinfälligkeit, Temperatursteigerung, Erbrechen – Uterus inzwischen fast wasserleer, im linken untern Abschnitt gering druckempfindlich, Kopf tiefer in d. Beckeneingang gepresst unten Falltung d. Kopfhaut – nach d 2maligen Injection v. Morphium mehrstündiger erquickender Schlaf – dennoch erschöpft Die Kreissende collabirt,[x] das Oedem d Genitalien bläulich verfärbt – Kopf in derselben Stellung auf vorangehendem vorderen Scheitelbein tiefer und auf den äußeren, c. 2,5 Cm weiten Mm. pressend – Perforation – trotz Wein, Bouillon etc. zunehmender Collaps, keine Wehen, Douche nicht Anregend, Secale ohne Erfolg, beginnender Brand des Oedems der Genitalien, Uterus schmerzhaft, d. anfangs gestiegene Temperatur wieder fallend – nach vorsichtiger Incision d. Mm. in d. Chloroformnarcose Versuch d. Extraction des Kopfes mit dem Cephalotribe, mißlingend, endlich die Geburt durch die Wendung auf d Fuß. – Extraction beendet in wenigen Minuten noch Entfernung der Placenta.

Datum.	Beschreibung des Verlaufs der Geburt.
17 Iv. Mgs 10 Uhr	port vag nicht verstrichen. Mm für die Fingerspitze nich..
	Abfluß von einer kl. Portion Fruchtwassers ohne Wehen oder sonstige Ursache. Allmeh.. geht mehr und mehr Wasser ab, es wird ein mäßig gefüllter colpenrynter eingelegt.
11.	*Keine Wehen. Der Tampon macht keine Beschwerden. Wohlbefinden. Stuhlgang ..*
11 ½	*Bei der jetzt vorgenommenen genaueren Untersuchung, bei der die ersten schweren Wehen objectiv und subjektiv sich manifestieren ergiebt sich folgendes:*
	Abdomen ziemlich stark ausgedehnt. Uterus von mäßiger Breite, aber ungewöhnlich.. Länge, liegt erheblich nach R gelagert und rotirt. Er ist ziemlich wasserleer, jedoch in den obern Theilen verhältnißmäßig wasserhaltiger als unterhalb des Nabels. Er ragt bis unter den R Rippenbogen hinauf, von L O her wird er etwas von Darmschlingen überlagert.
	Es scheinen 2 Früchte vorhanden zu sein. Von der einen (blau) welche noch Wasser zu besitzen scheint fühlt man einen großen harten Theil (Kopf) unter dem R Rippenbogen, und kl Th L und L U vom Nabel. R O vom Nabel (+) sind die Herztöne sehr deutlich zu hören, etwa 132 Schläge, und kann man die Frucht in der Richtung des I Schrägen ziemlich gut zwischen die Hände nehmen, während man wenn man das selbe mit dem Großen Theil R O und dem über der Symphyse ballotirenden Kopf versucht, nicht das Gefühl einer zusammenhängend.. Frucht Achse erhält.
	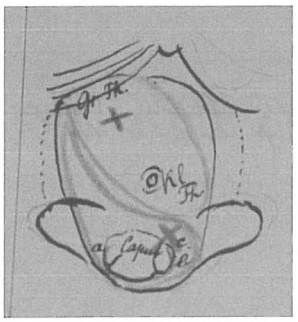
	Der über den Schambeinen ballotirende, etwas nach Rechts abgewichene Kopf scheint der andern (roth) mehr nach hinten liegenden Frucht, deren Wasser bereits abgegangen ist, anzugehören. Derselbe ist auffallend klein, misst (ohne Abzug für Bauchdecken etc) von a nach b nur 9, von a nach c nur 10 Cm (wahrscheinlich langer grader und langer schräger Dm) Man hört in seiner Nähe, unterhalb des Nabels, L deutlicher als R, bei X am besten, ebenfalls sehr deutliche. Foetalpuls dessen, etwas vor dem R O gehörten Foetalpuls abweichende, Frequenz wegen des lauten Uteringeräusches nicht sicher zu bestimmen ist. Zu demselben gehörende Fruchttheile sind nicht mit Bestim.. heit aufzufinden.
	Inzwischen sind sehr schwache Wehen aufgetreten und ist neben dem Tampon, schlei.. noch etwas Wasser abgegangen. Der Tampon wird entfernt. Bei der Inn. Untersuchung findet man die pt vag etwas nach L abweichend, kurz, d.. noch nicht verstrichen, der Mm ist noch sehr eng doch dringt der Finger leicht ein Der Cervicalcanal wird von dem vordringenden Finger leicht gedehnt er ist sehr locker und ziemlich weit, der innere Mm bildet eine bedrachtlich.. vorspringende ringförmige Falte, durch die der Finger aber sehr bequem durchgeführt werden kann. Der von den ~~He~~ leeren Häuten lose bedeckte Kopf liegt in Hinterscheitelbein – Vorderhauptsstellung in II Lage lose auf dem Beckeneingang. Eben nach Links von der Führungslinie nahe an der Symphyse fühlt man die Gr. Font., die Pfeilnaht verläuft ungefähr quer.

Datum.		Beschreibung des Verlaufs der Geburt.
		Der Schädel scheint weich und – bei bimanueller Untersuchung – sehr klein zu sein. Der hintere Scheitelbein Höcker steht R neben dem Promontorium *Der Tampon wird, stärker gefüllt, wieder eingelegt und die Kr. aufs Geburtsbett (No 21 gebracht)*
5 ½		*Etwas stärkere, ziemlich schmerzhafte Wehen Gegend über d Symphyse ganz gering druckempfindlich. Temp. normal. Allgemeinbefinden gut.* *Bei der äußern Untersuchung erscheint der Uterus jetzt auch oben fast wasserleer, sehr lang und schmal. D Palpation giebt jetzt weniger genaue Resultate, doch scheinen die Verhältnisse unverändert geblieben zu sein. Herztöne R O und Li R U deutlich hörbar, dazwischen sehr undeutlich.* *pt vag und Cervicalcanal nicht verstrichen, Falte des I Mm undeutlicher, im uebrigen derselbe Befund wie Mittags.* *Der zur Untersuchung herausgenommenene Tampon wird wieder eingelegt.*
7.		*Wehen mäßig stark. Neben d. Symphyse Spur druckempfindl.; sonst gutes Befinden. Äu Untersuchung unverändert. Harnblase etwas gefüllt, wird spontan entleert. Cervicalcanal sehr dehnbar. Äu Mm umschließt locker den eingeführten Finger. I Mm etwas weiter, die Falte weniger fühlbar. Kopf beweglich in der oben genannten Stellung über dem Beckeneingang.* *Wein*
7 ¾.		*Uterus Douche 20 Min.*
8 ¼.		*Nach Beendigung der Douche vorübergehend Kopfschmerz und große Hinfälligkeit, starkes Drängen nach unten. Damm, Aftergegend und hintere Scheidenwand sehr stark oedematös und geschwollen. Urinentleerung nicht behindert. Kein Frost.*
8 ¾.		*Allgemeinbefinden gut. Temp. kaum erhöht. Ziemlich starke Wehen. Während derselben bedeutende, außer derselben geringe Druckempfindlichkeit L über dem Schambein ast. Es geht noch ziemlich viel Fruchtwasser ab.* *<u>Äu. U.</u> Uterus wasserleer, liegt, dauernd etwas contrahirt, lang und schmal etwas nach R hinüber. Der Fundus mit dem früher unter dem R Rippenbogen gefühlten großen Theil ist tiefer herabgestiegen und ragt jetzt nicht ganz bis an den Rippenbogen heran. Foetalpuls hierselbst (deutlich an der Frequenz von dem mütterlichen Puls unterschieden) laut und deutlich (120) R und L zwischen Symph. und Nabel ebenfalls Foetalpuls von etwa derselben Frequenz hörbar. Genauere äußerliche Palpation nicht ausführbar.* *<u>I. U.</u> Scheide durch die sehr geschwollene, mäßig druckempfindliche hintere Wand ziemlich verengert, so dass die innere Conjug.Messung nicht vorgenommen werden kann; p. vag. noch nicht verstrichen, der äußere Mm nimmt sehr bequem den Finger auf, klafft aber nicht. Es scheint daß der Cervicalcanal etwas kürzer geworden ist. I.M sehr dehnbar, als weicher etwa 1 ½ Cm weiter Ring zu fühlen. Der Kopf liegt jetzt (auch außer der Wehe) fest dem Beckeneingang auf. Das vordere Scheitelbein hat sich herabgewelzt, sein tuber ragt eben hinter der Symphyse,in der Mittellinie, in den Beckeneingang herein. Die Pfeilnaht verläuft quer (etwas in den I Schrägen abweichend) etwas hinter der Beckenmitte, das hintere Scheitelbein ist deprimirt, die hintere tuber par. nicht mehr zu fühlen. Die mäßig zusammengeschobene Gr Font. steht L und etwas nach V. von der Führungslinie. Die Kopfhaut beginnt sich zu falten.*
9 ½		*Erbrechen und einmaliger Frost (Douche?) mit geringer Temp.erhöhung.*
10 ½		*Allgemeinbef und Wehen wie um 8 ¾.* *Morph subcutan 0.015*
18/IV mgs.	*3.*	*Da bisher kein Schlaf eingetreten ist wird die Morph Dosis wiederholt. Mäßige Wehen. Etwas Kopfweh. Druckempfindlichkeit etc. wie früher. Temp. normal. Frost und Erbrechen nicht wieder eingetreten; doch besteht leichte Übelkeit*
18/IV.	*7 ½*	*Mehrstündiger erquickender Schlaf Etwas Kopfweh, enge Pupillen. Temp. normal Puls etwas klein und frequent (112) Kein Frost, Kein Erbrechen, etwas Uebelkeit Allgemeinbefinden sonst gut. – Schwache Wehen.* *<u>U.U.</u>* *Uterus wasserleer, fühlt sich hart an liegt, von schmaler Ovoidform, ziemlich in der Mitte des Abdomen und ragt Hand + 1 fingerbreit über d Nabel. Palpation wegen Spannung der Wandung ~~nicht~~ resultatlos. In den untern Theilen des Uterus ist ein Foetalpuls nicht mit Sicherheit zu unterscheiden, in der Gegend des Fundus hört man den mütterlichen Herzschlag deutlich, daneben keinen Puls von anderer Frequenz. -Neben dem L Schambeinast außer der Wehe geringe Druckempfindlichkeit.*

Datum.	Beschreibung des Verlaufs der Geburt.
18 IV.	*G. U.* *Damm und hintere Scheidenwand mäßig stark oedematös geschwollen. portio vaginal und Cervicalcanal verstrichen. Inn Mm nicht fühlbar. Äu Mm weich, etwa 1 ½ Cm weit, steht gering nach hinten abgewichen. Der Kopf ist mit gesenktem Vorderhaupt etwas tiefer getreten, steht fest auf dem Beckeneingang; das vordere Scheitelbein hat sich ganz herabgewelzt so dass die Pfeilnaht hart am Promontorium, etwa quer, verläuft. Das Vordere tuber par steht in der Führungslinie, Links neben dem Promont fühlt man ein Stück der Gr Font, und von hier aus den Linken Schenkel der sut. coron in ziemlich grader Richtung nach dem medianen Ende des L Schambein Astes verlaufen. Geringe schlaffe Kopfgeschwulst (Kind † ?) Am untersuchenden Finger bräunlich verfärbtes, nicht grade übelriechendes Blut*
9 ¼	*Einmal Erbrechen – Sonst Allgemeinbefinden unverändert. Wehen schwach. Perforation des kindlichen Schädels, etwas erschwert weil der Mm kaum so weit wie der Durchmesser des Perforator ist. Das Instrument wird, tief gesenkt an das vordere Scheitelbein zwischen tuber sutura coron sin, und sut sagit. angelegt und der Knochen prompt durchschnitten. Am entfernten Knochenstück findet sich nach Links ein kleiner Vorsprung das Blättchen ist fast kreisförmig, und wird weder von Naht noch von Fontanellensubstanz unterbrochen. – Einführung der Uterussonde in den Schädel und ausgiebige Ausspülung von Hirnsubstanz.*
9 ½	*Die Kreißende wird* wieder *aufs Bett ~~zurückan~~ gebracht, ist von der Operation nicht besonders angegriffen.* *Bouillon, Wein* *Ofters Scheidendouche*
10.	*Temp. normal Puls etwas frequent – Allgemeinbefinden wie vorhin, doch ist die Kr. kraftloser geworden. Wehen schwach. Der Kopf preßt etwas tiefer in den Beckeneingang, Stellung desselben sonst dieselbe. Das Oedem des Dammes, Afters und d hintern Scheidenwand zeigt an verschiedenen Punkten ~~z~~ bläuliche Verfärbung*
12	*Wehen anhaltend schwach, aber schmerzhaft. Mm kaum 5 gr groß. Temp. steigt etwas Puls klein und frequent. Kein Frost. Pat. genießt Bouillon gerne. 1 Mal Erbrechen Warme Douche; Die Douche wird nach 12 Min Dauer abgebrochen wegen des sehr heftigen Gefühls von Drängen nach unten und weil das Oedem danach wieder viel stärker geworden ist.*
2	*Pat collabirt entschieden; keine eigentlichen Wehen, aber mäßige allgemeine Schmerzen in der ganzen Uterusgegend, am meisten L U, weniger R U. Temp. 39. Puls 140, klein. Kein Frost. Kein Erbrechen Der Uterus fühlt sich, etwas druckempfindlich, sehr fest an, ist in seinen obern und seitlichen Parthien von Darmschlingen überlagert Nirgends Foetalpuls. Innere Unters. ergibt st. idem*
2 ½	*st. idem kurz Wehen* — *Secale 0,3.* *Secale 0,3* *Champagner*
6.	*Pat. ist sehr erschöpft und bleich; Kurze Wehen. Schädel mit der Perf. Oeffnung in der Führungslinie drängt nicht auf den ziemlich dehnbaren kaum 10 gr großen Mm.* *Es wurden 3 kleine Incisionen in d Mm gemacht, ohne bedeutende Blutung,* sehr starke *Secale corn. 0,6.* *Das Oedem der hintern Genitalparthien etc sieht entschieden brandig aus und verbreitet einen üblen Geruch. Auch der Ausfluß aus dem Kinderschädel riecht etwas übel.*
8.	*Das Allgemeinbefinden ist noch etwas schlechter geworden. Pat ist sehr erschöpft, klagt über heftigen Schmerz im Leibe, Wehen sind nicht vorhanden. Die Temp ist von 39,2 auf 38 gesunken (Collaps ?) Puls sehr frequent und klein . Der Uterus klingt (auch wo keine Därme vorliegen) entschieden tympanitisch. Der Mm ist jetzt reichlich Thalergroß aber dehnbar; da keine Wehen vorhanden sind wird beschlossen den jedenfalls sehr comprimirbaren*

Datum.	Beschreibung des Verlaufs der Geburt.

Temp während d Geburt

17 April		
4 p. mer.	*37.8*	
9 ½ Abds	*38 4*	*9. Douche)*
10.	*39 2*	*(Frost)*
12.	*38 4.*	
18 April		
2 Mgs 37 8		
4.	*37 8*	
6.	*38.*	*Puls*
8.	*37 8*	*108*
10	*37 8*	*114*
12 (Nach Douche)	*38 6*	
2	*39*	
4	*39*	*144*
6	*39 2*	*140*
8 Abds	*37 6*	

in der Chloroformnarkose

Schädel √ mit der Kephalotribe zu extrahiren. Die Anlegung des Instrumentes ist aber bei der durch das Oedem verengten Scheide und bei dem Hochstand des kleinen Mm sehr schwierig, die Blätter gleiten unter die Kopfhaut und zeigt sich der Schädel überhaupt nicht fest genug um sicher gefasst werden zu können. Knochenzangen befördern nur Schädelfragment heraus. Der scharfe Hacken fördert ebenfalls Nichts. Schließlich gelingt es Prof Litzmannn die Hand durch das sehr enge Becken - der Mm zeigt sich weit und weich genug für die Wendung – zu zwängen und auf den L Fuß zu wenden, an dem dann die ziemlich schwierige Extraction vorgenommen wird. Absoluter Wehenmangel. Die Placenta wird manuell aus dem Uterus genommmen. Nach der Entbindung thut Pat noch wenige Athemzüge und verscheidet dann ohne völlig aus der Narkose erwacht zu sein. Der Blutverlust war ~~maß~~ nicht stark, doch dauerte die Operation an ¾ Stunden.

Das anscheinend reife Kind weiblichen Geschlechtes wiegt 2150 Grm, seine Länge beträgt ungefähr 48 Cm. Das Gehirn ist fast vollständig entleert und der Schädel collabirt.

Section (Pr Heller) 15 Std. p. mortem. (1873. No. 67)

Beginnende Peritonitis [2] – Puerperalzustand des Uterus mit großer Schlaffheit des Gewebes- Subperitoneales Emphysem in der Umgebung des Uterus, desgleichen in den Lymphgefäßen an den Seiten des Uterus – Einriß des Äu Mm – Flache Dehnungsrisse der Vagina. ——— Knochenspangen der Arachnoidea – Lungenoedem und Mageninhalt in den Luftwegen – Magennarben, Oxeyuris vermicularis – Geheilte Fraktur des L Unterschenkels mit Verkürzung desselben um 2,5 Cm – Mißgestaltenes Becken.

Auszug aus dem Protokoll.

D großen Schamlippen mäßig, Perinaeum sehr stark geschwellt.

Bauchdecken etwas aufgetrieben, gespannt. In der Höhle ca 300,0 trüber grauröthlicher Flüssigkeit. Bauchdecken in der untern Hälfte nach vorn stark oedematös.

Uterus sehr wenig contrahirt, nach d Aufschneiden Länge der Höhle 28 Cm, davon 7 Cm auf den Cervicalcanal. Breite d Höhle (Aufgeschnitten bis 23 Cm. Wanddicke an Fundus bis 2 Cm, in d Mitte bis 1,2 Cm. – Placentarstelle im Fundus R.V, etwas auf die Hinterwand übergehend. – Innenfläche durchaus gut gefärbt. Am Mm 2 kleine Einschnitte, und ein 4,5 Cm langer Einriß, der genau bis an die ~~Fr~~ Umschlagstelle der Vagina reicht. Unter dem Peritoneal Ueberzug des Uterus nach hinten zahlreiche Luftblasen und Luft-Stränge.

Vagina zeigt nach links hin einen breiten Dehnungsriß[1] und am Mm unter d Schleimhaut ebenfalls Luftblasen.

No 3)Zu beiden Seiten des Uterus in den Lymphgefäßen die sonst d Parametritis vermitteln,ebenfalls Luftblasen – Uterusgewebe (außer den Mm Einrissen) überall unverletzt –

1) Dehnungsriß d Vagina ganz oberflächlich.

2) Peritonitis ganz frisch, aber allgemein und sehr gut ausgebildet.

D ~~Lungen bereich~~ Ränder d beiden Lungen (Trachea unterbunden) berührn sich in der Mittellinie.

Sugillationen (nicht bedeutend) an der Vorder Wand des Dougl. Raums und in der Schleimhaut der hintern Blasenwand.

In der Dammgegend etc. keine Thromben

Gegenüberstellung der Beckenmaße aus dem Jahr 1873 und dem Jahr 2005:

	1873 (lebende Pat. und trockenes Becken)	2005
D. spinarum	27,7 cm	26,0 cm
D. cristarum	28,0 cm	28,0 cm
D. Baud.	16,5 cm	15,0 cm
Conj. diagonalis	8,0 – 8,2 cm	7,7 cm
Conj. vera (geschätzt)	6,5 cm	7,0 cm

B1

Das Becken mit der Kennzeichnung A. B. auf der linken inneren Beckenschaufel ist ein *allgemein verengtes rachitisch plattes Becken.*

Es weist die typischen Zeichen dieser Fehlbildungsgruppe auf mit einem in die Beckenhöhle einsinkenden Kreuzbein und Dorsalrotation der Darmbeinschaufeln, wobei sich gleichgroße Distanzen zwischen den Spinae anteriores superiores und den Cristae iliacae ergeben. Die linke Beckenschaufel ist steiler als die rechte aufgerichtet. Gleichzeitig ist die obere Kreuzbeinkante linksseitig etwas abgesunken. Zwei Drahtungen liegen im Bereich der Symphyse und zwei weitere im Steißbein zur Fixierung der einzelnen Wirbel. Farbreste finden sich auf dem Tuber ossis ischii beidseits sowie den inneren Sitzbeinbögen.

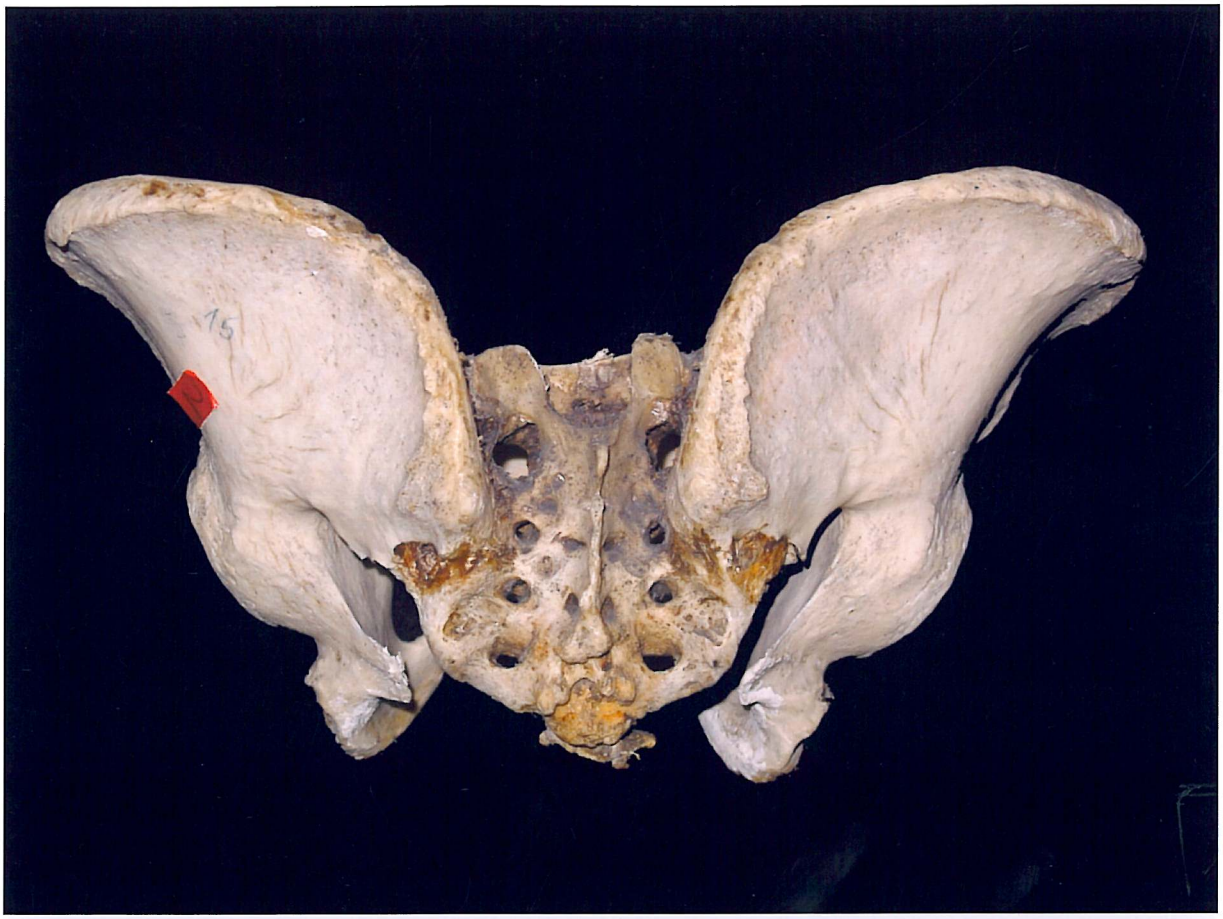

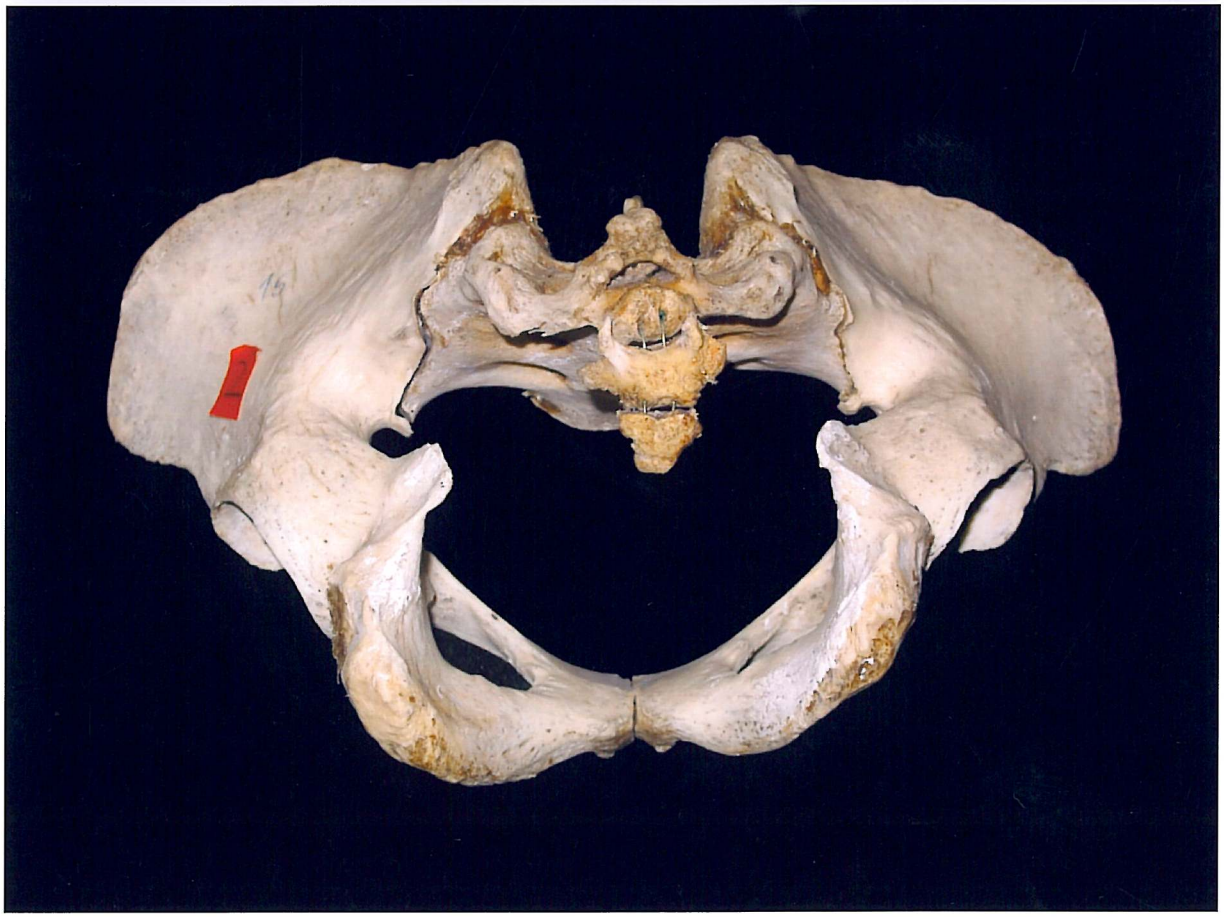

B2

Das Becken in der Position B 2 ist ein *ankylotisch schräg verschobenes, sogenanntes Naegele`sches Becken*. Es ist auf der Innenseite der rechten Darmbeinschaufel mit einem großen X gekennzeichnet, darunter römisch XXI.

Bei insgesamt sehr zart ausgebildeten Knochenstrukturen weisen beide Beckenschaufeln artifizielle Lochbildungen auf. Die Hauptpathologie findet sich in einer ankylosierten Iliosakralfuge linksseitig, einer Verschiebung des vorderen Beckenringes nach rechts und einer Anhebung der linksseitigen Hüftbeinstrukturen. Es resultiert eine unterschiedliche Ausrichtung der Darmbeinschaufeln, wobei die rechte eine der Norm entsprechende rundliche Auswölbung zeigt, während diese auf der linken Seite verloren ging. Das Becken trägt 3 ½ untere Lendenwirbel sowie beide proximale Femora mit zum Teil vollständig erhaltenen Hüftgelenkkapseln. Es bestehen kleine Substanzdefekte an der Rückseite des Os sacrum wie an der kaudalen Begrenzung, ebenso im Bereich der Schambeinkörper. Wiederum fehlt auch hier das Steißbein. Drahtfixierungen liegen im Bereich der rechten Kreuzbein-Darmbeinfuge sowie zwischen den Femurköpfen und den Acetabula; eine Cerclage findet sich im Bereich der Schoßfuge. Reste von Gipsfarbe sind auf den Beckenkämmen und dem unteren Kreuzbein abgrenzbar.

Ein Hinweis auf eine in Kiel behandelte und verstorbene Patientin fand sich bei der Recherche nicht; dieser Casus korreliert auch nicht mit den von Litzmann in seiner Veröffentlichung „Das schräg-ovale Becken mit besonderer Berücksichtigung seiner Entstehung im Gefolge einseitiger Coxalgie“ aus dem Jahre 1853 berichteten Fällen.

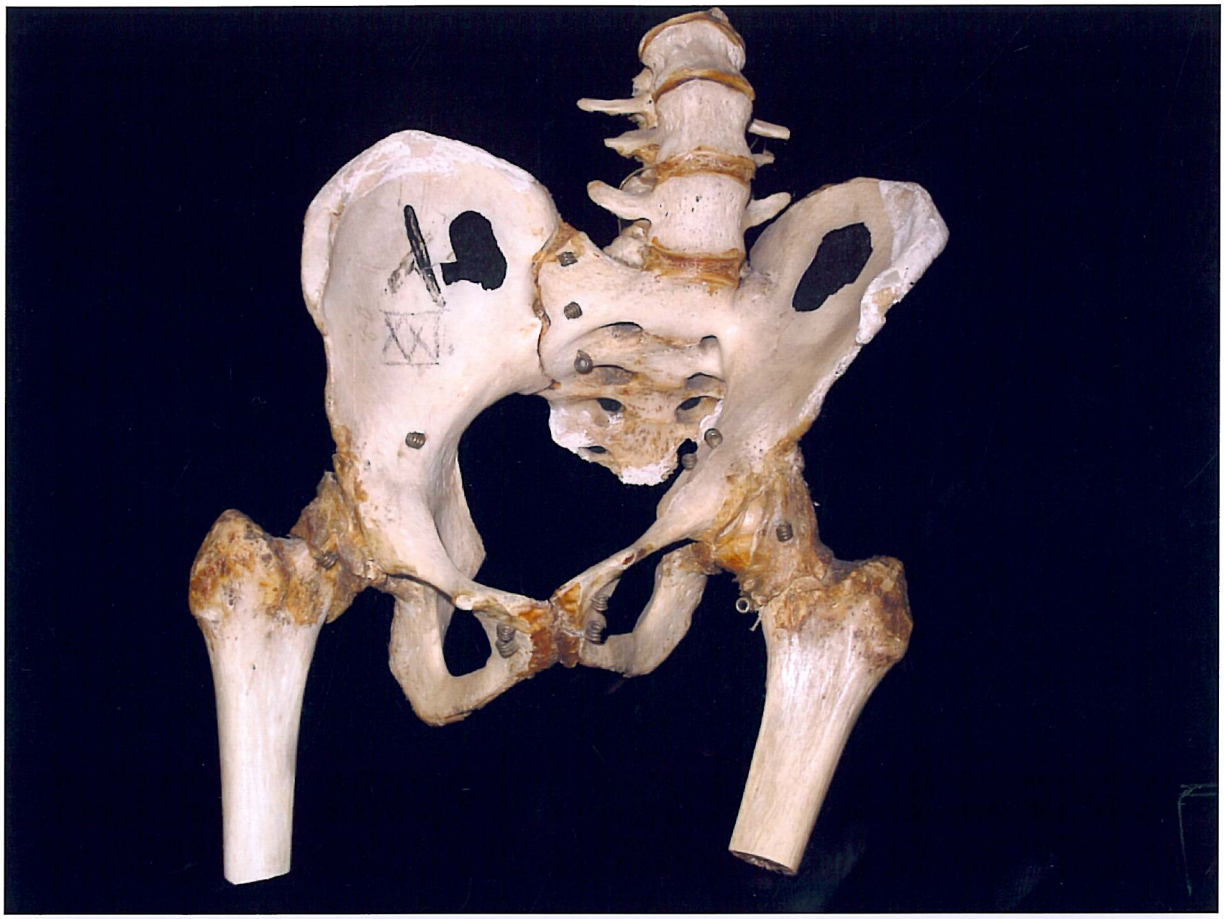

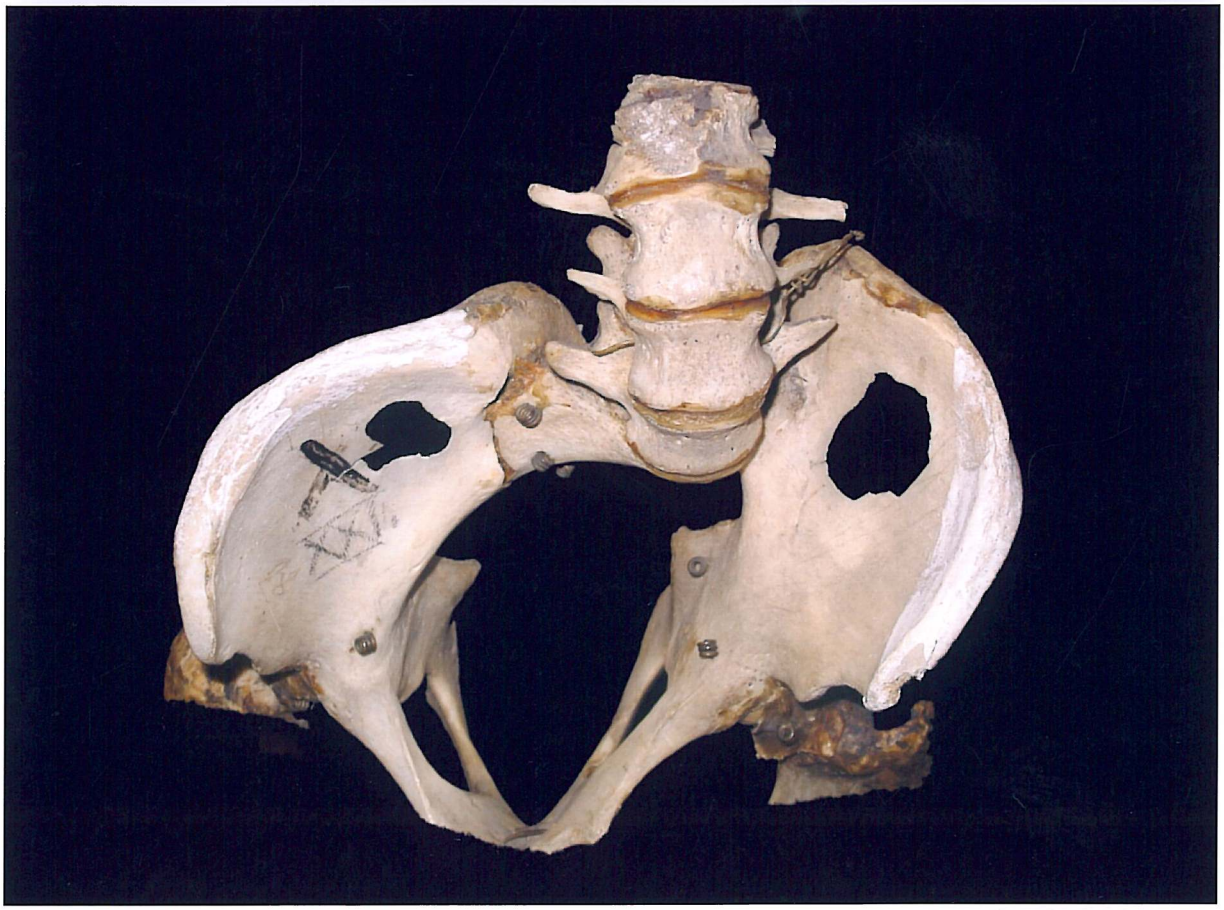

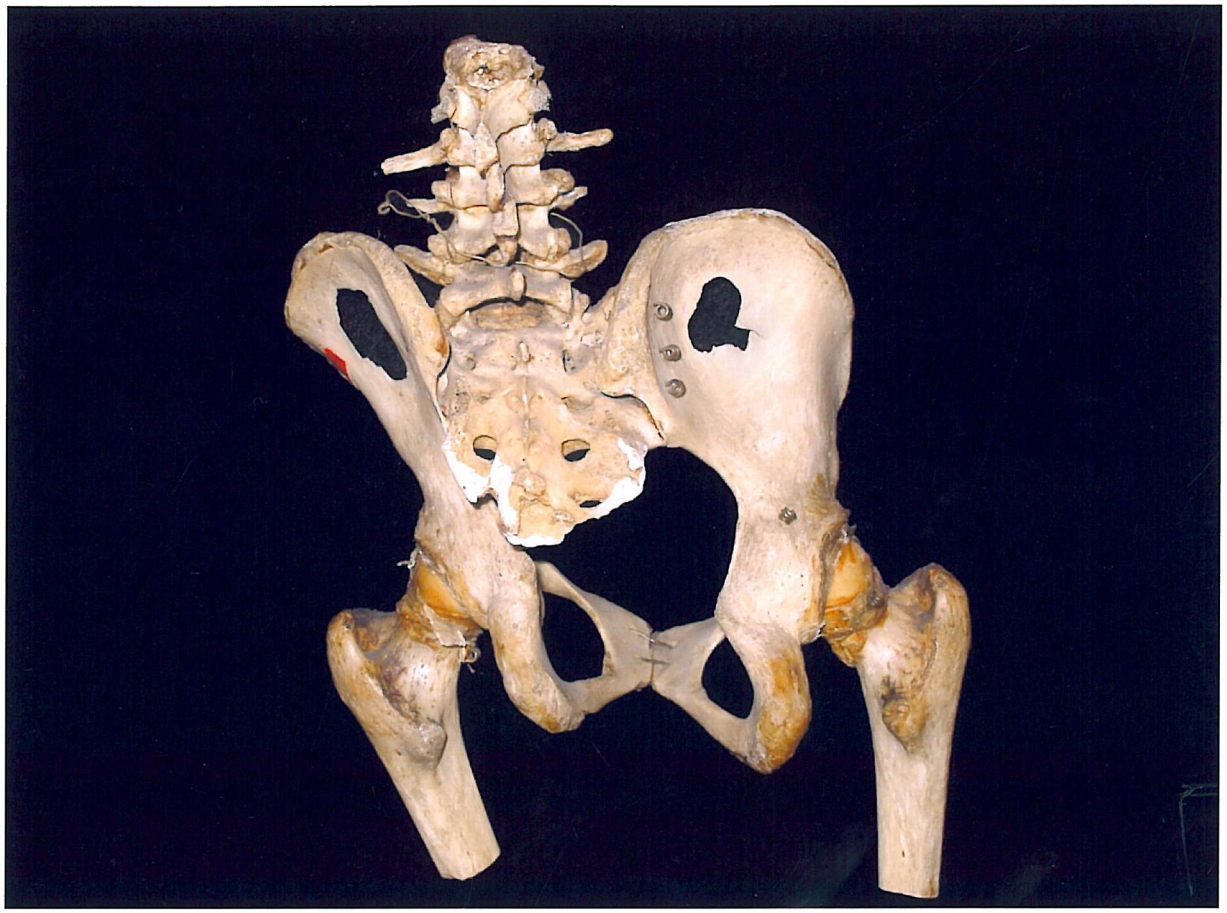

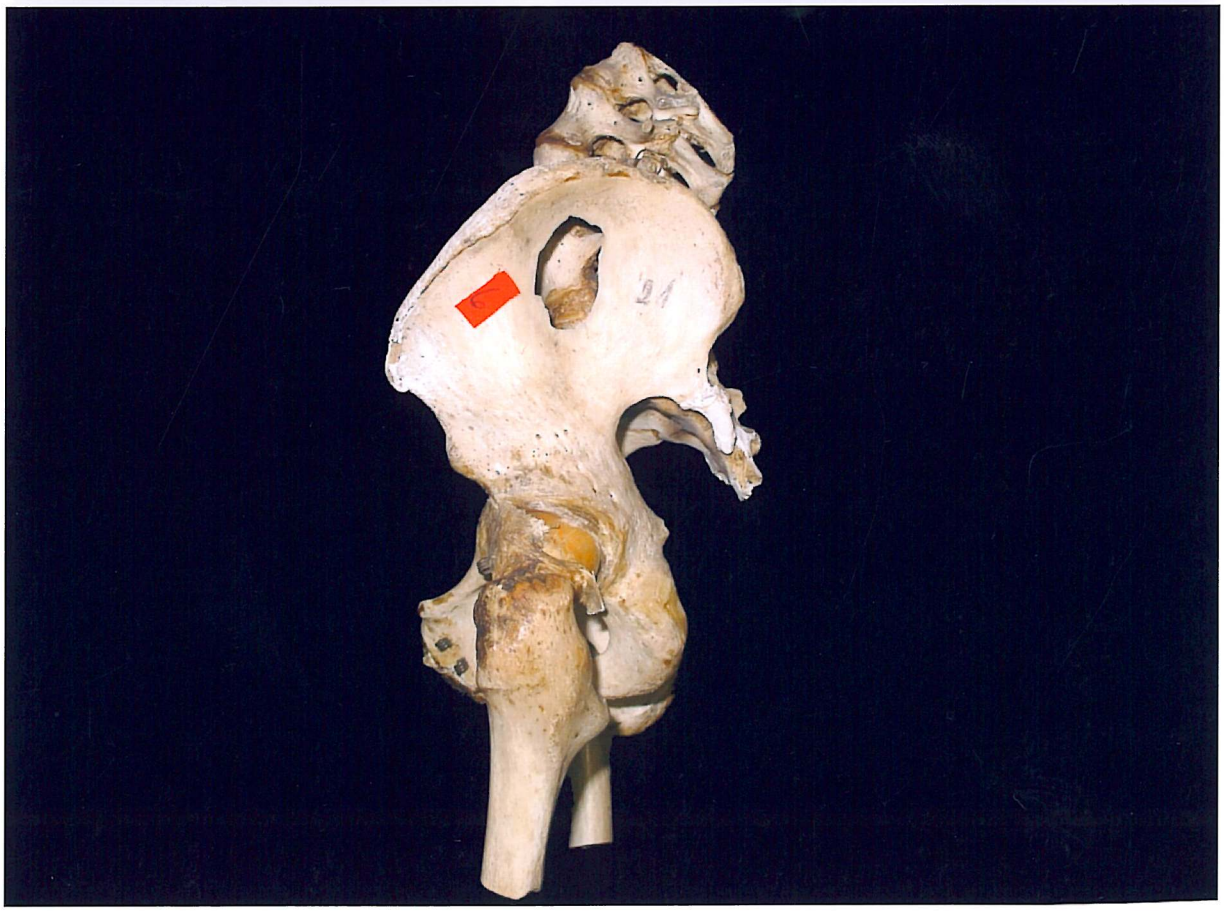

B3

Das Becken mit der Kennzeichnung G. auf der linken Beckenschaufelinnenseite ist ein *Assimilationsbecken*.

Es besitzt einen lumbosakralen Übergangswirbel, der rechtsseitig komplett assimiliert ist, linksseitig mit einem breiten Processus transversus mit dem Kreuzbeinflügel artikuliert. Die Beckenschaufeln sind nahezu symmetrisch mit regelrechter Wölbung und Stellung entwickelt. Das Steißbein fehlt vollständig, es zeigt sich ein kleiner Kortikalisdefekt des Os sacrum rechts ventral. Die Ligamenta sacrotuberalia und sacrospinalia sind komplett erhalten. Eine im rechten Schambein und Acetabulum fixierte Drahtung überbrückt eine symphysennahe Fraktur. Reparaturstellen finden sich am vorderen Beckenring rechts mit aufgetragenem Gips, die Vorderseite der erhaltenen beiden unteren Lendenwirbel ist ebenfalls mit weißer Gipsfarbe überzogen.

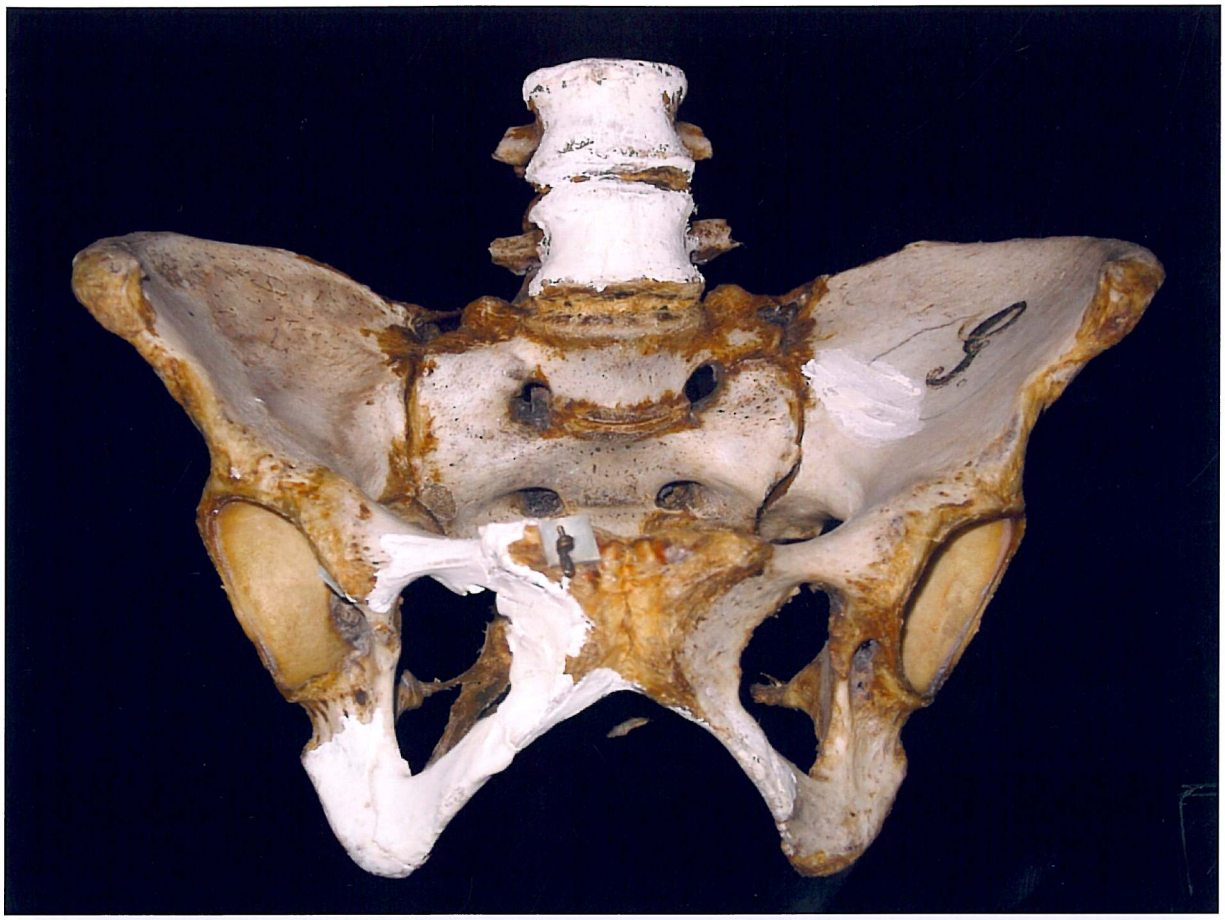

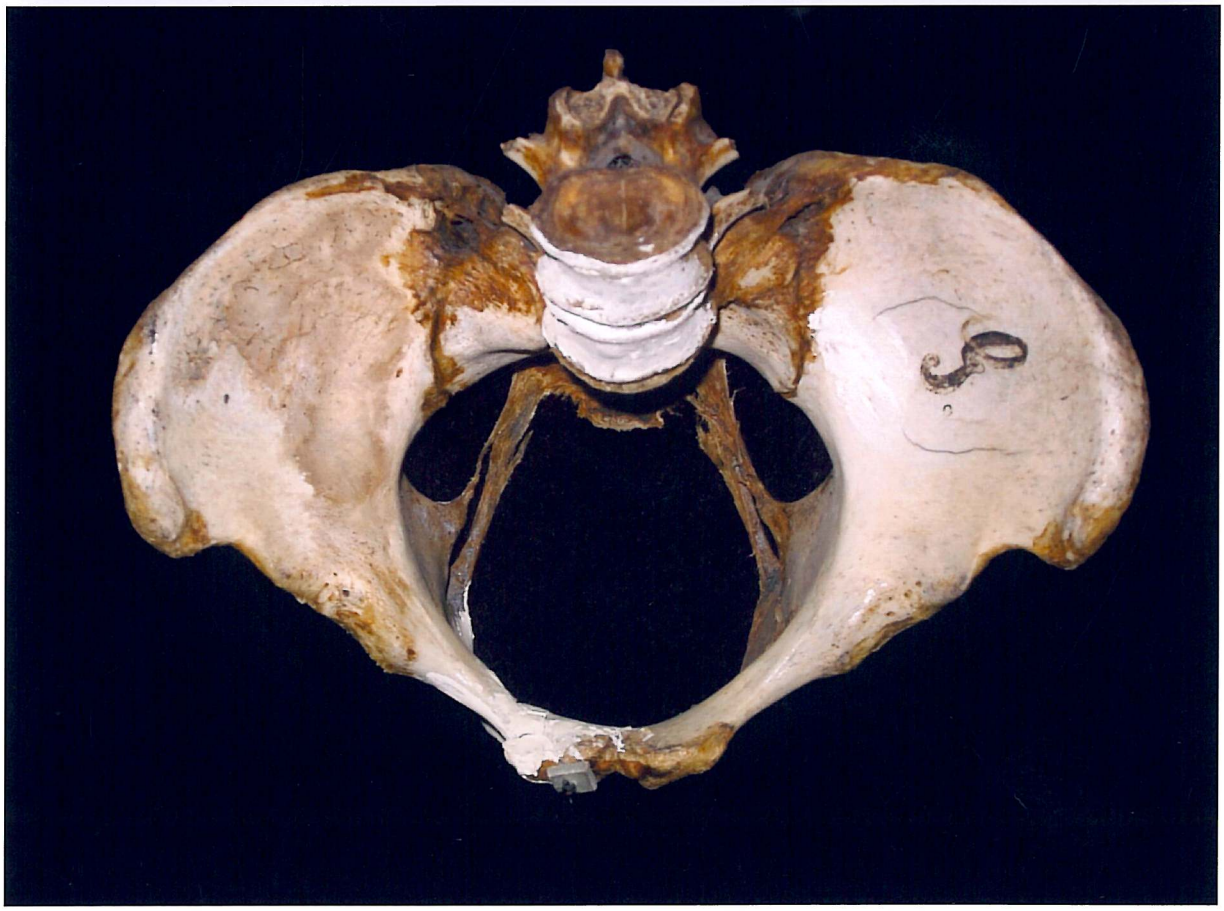

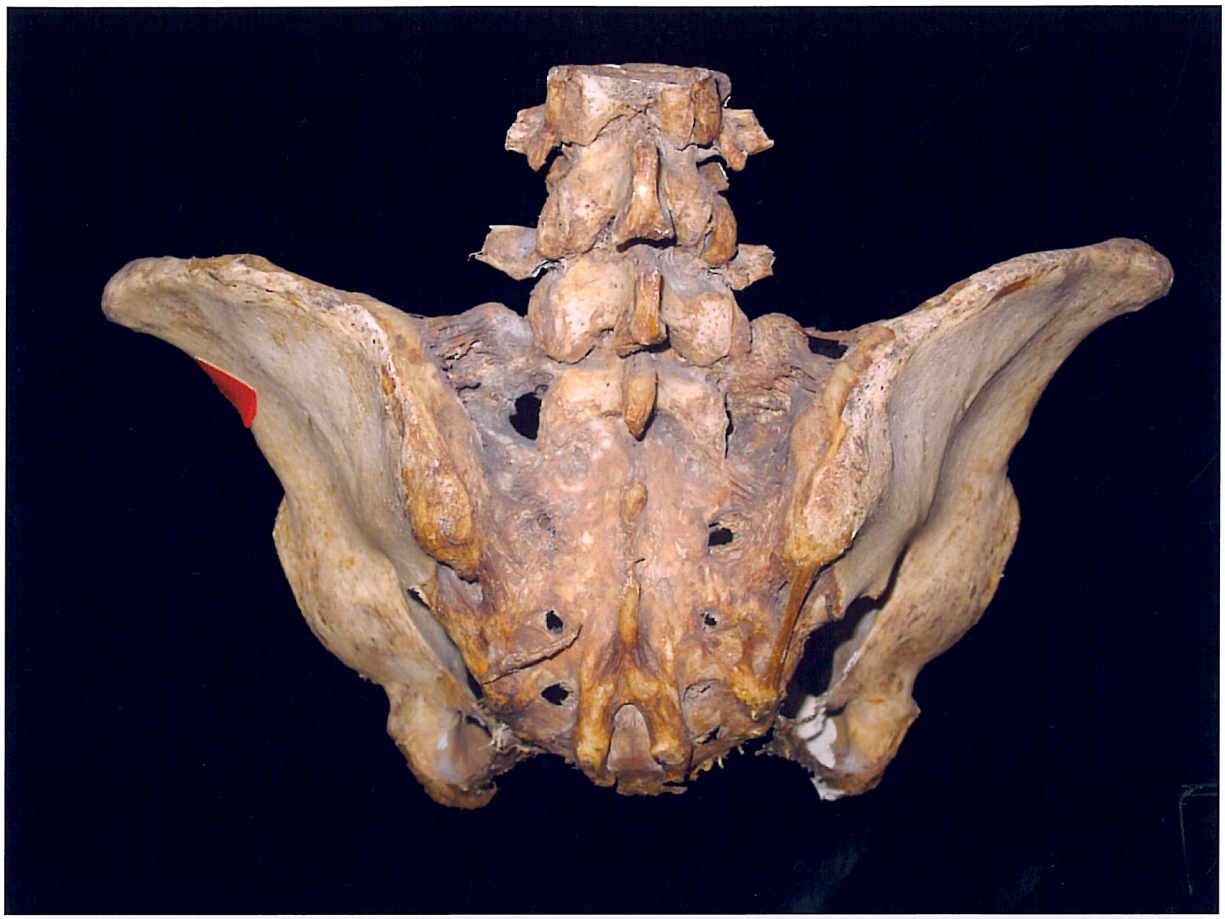

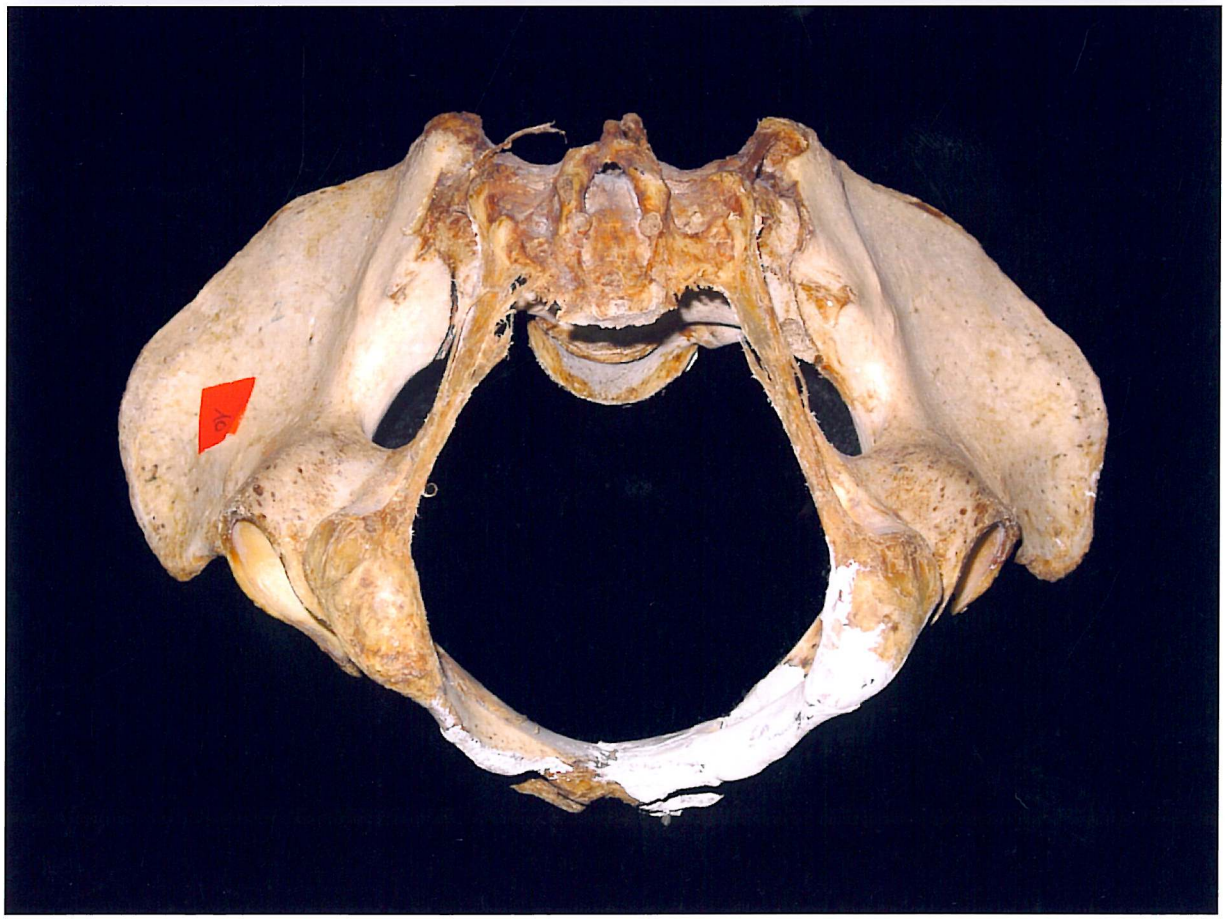

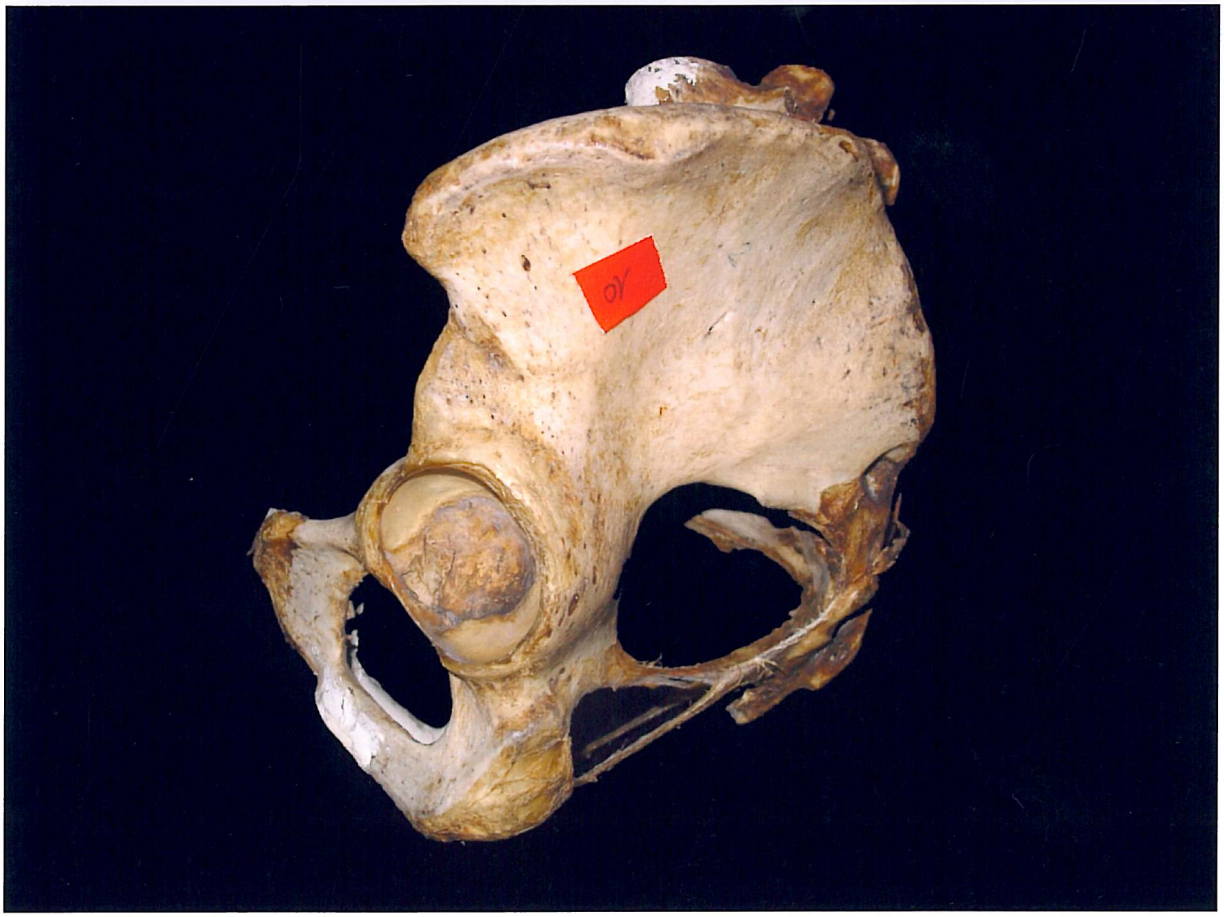
OY

B4

Das Becken B 4 ist ein *gleichmäßig allgemein verengtes Becken*, es ist von kräftigem Knochenbau und wohlgeformt. Das Becken trägt außer der links dorsal in neuerer Zeit aufgetragenen Bezifferung keine ältere Kennzeichnung.

Der unterste Lendenwirbelkörper ist erhalten und durch Bandstrukturen über die Querfortsätze mit den dorsalen Anteilen der Beckenschaufeln verbunden. Kortikalisdefekte finden sich im Bereich der Schambeinkörper beidseits ventral und den Sitzbeinen. Die Steißbeinwirbel fehlen vollständig. Gipsfarbe wurde auf den Beckenkämmen, der rechten Kreuzbein-Darmbeinfuge ventral und den Sitzbeinen aufgetragen. Zarte Bruchlinien im zentralen Bereich beider Darmbeinschaufeln sind innen und außen durch Farbreste partiell bedeckt. Eine Drahtschlinge um den Lendenwirbelkörper dürfte zur Aufhängung gedient haben.

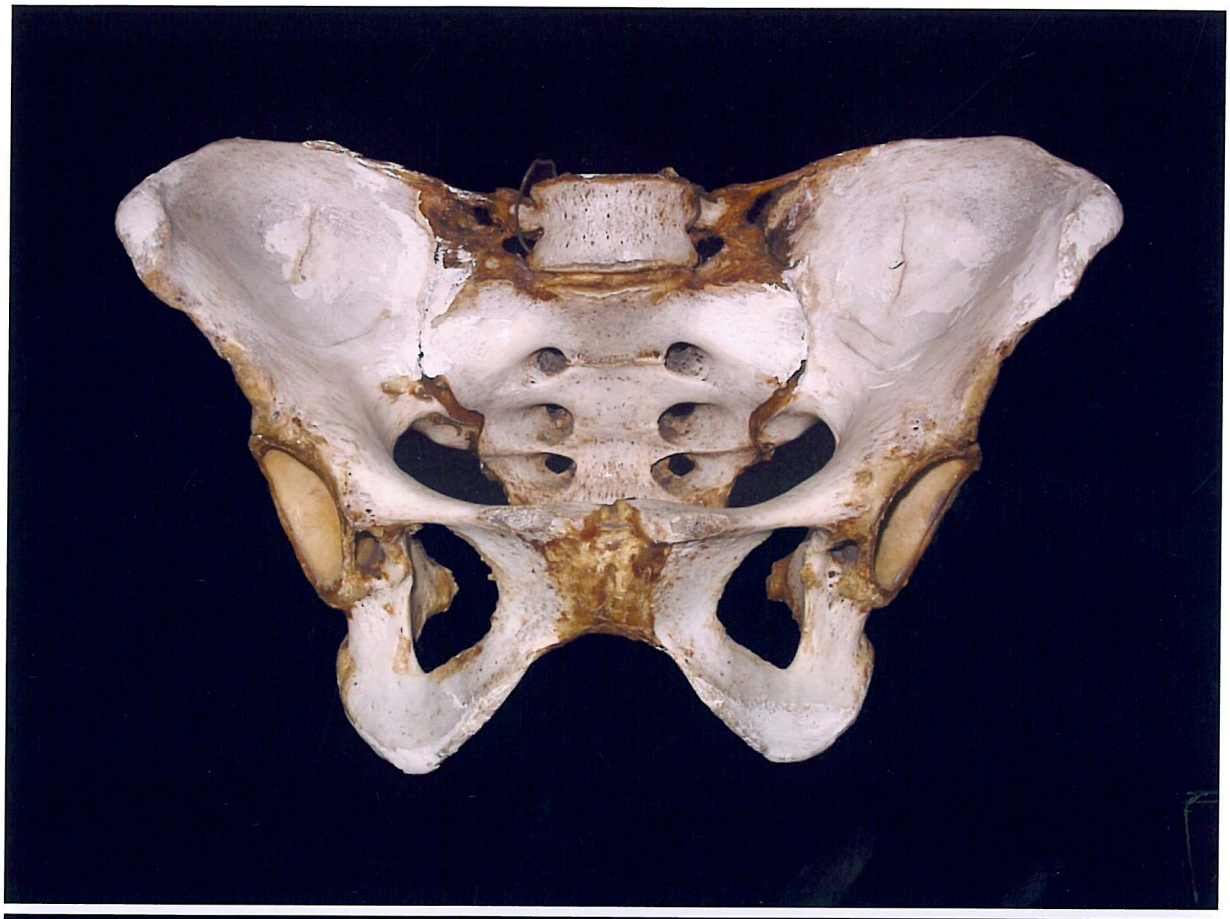

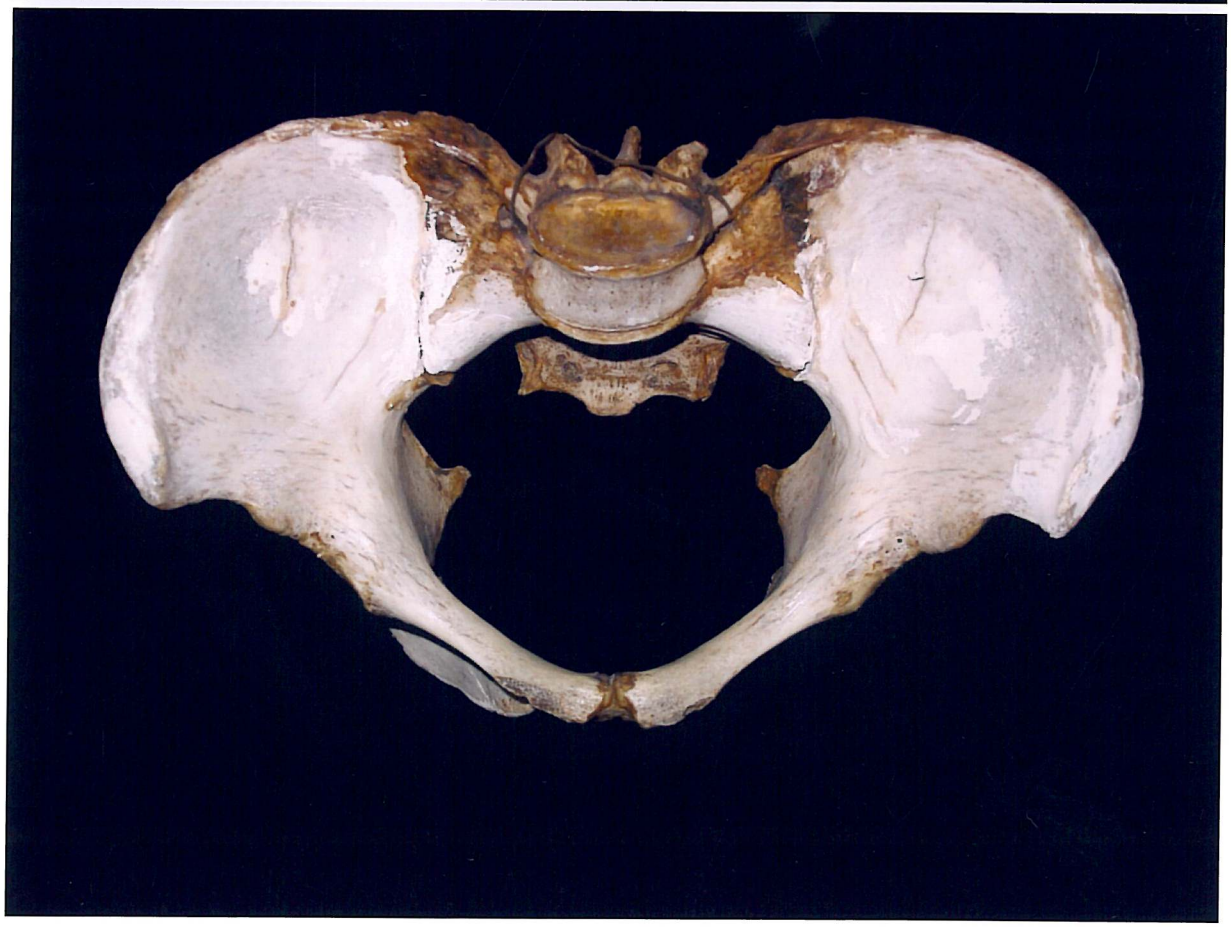

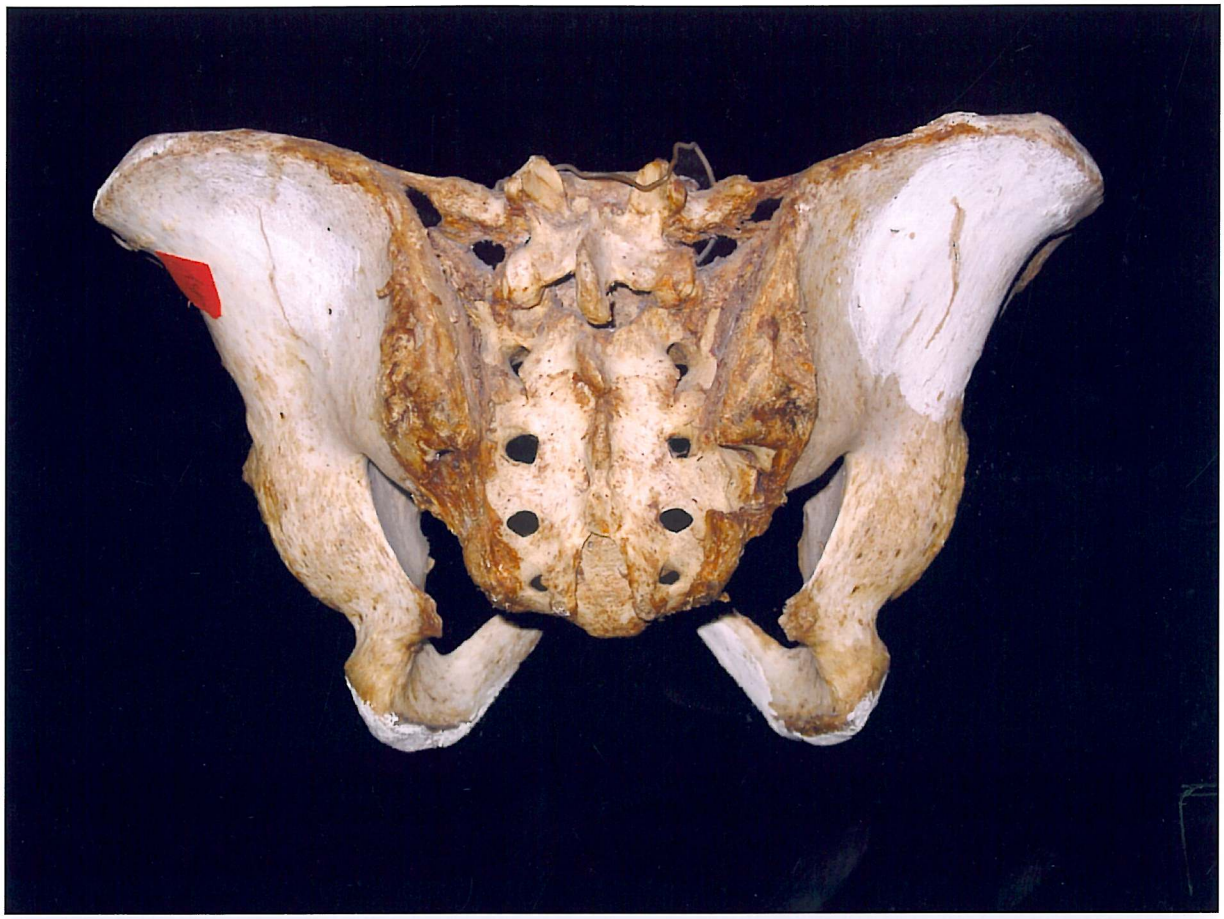

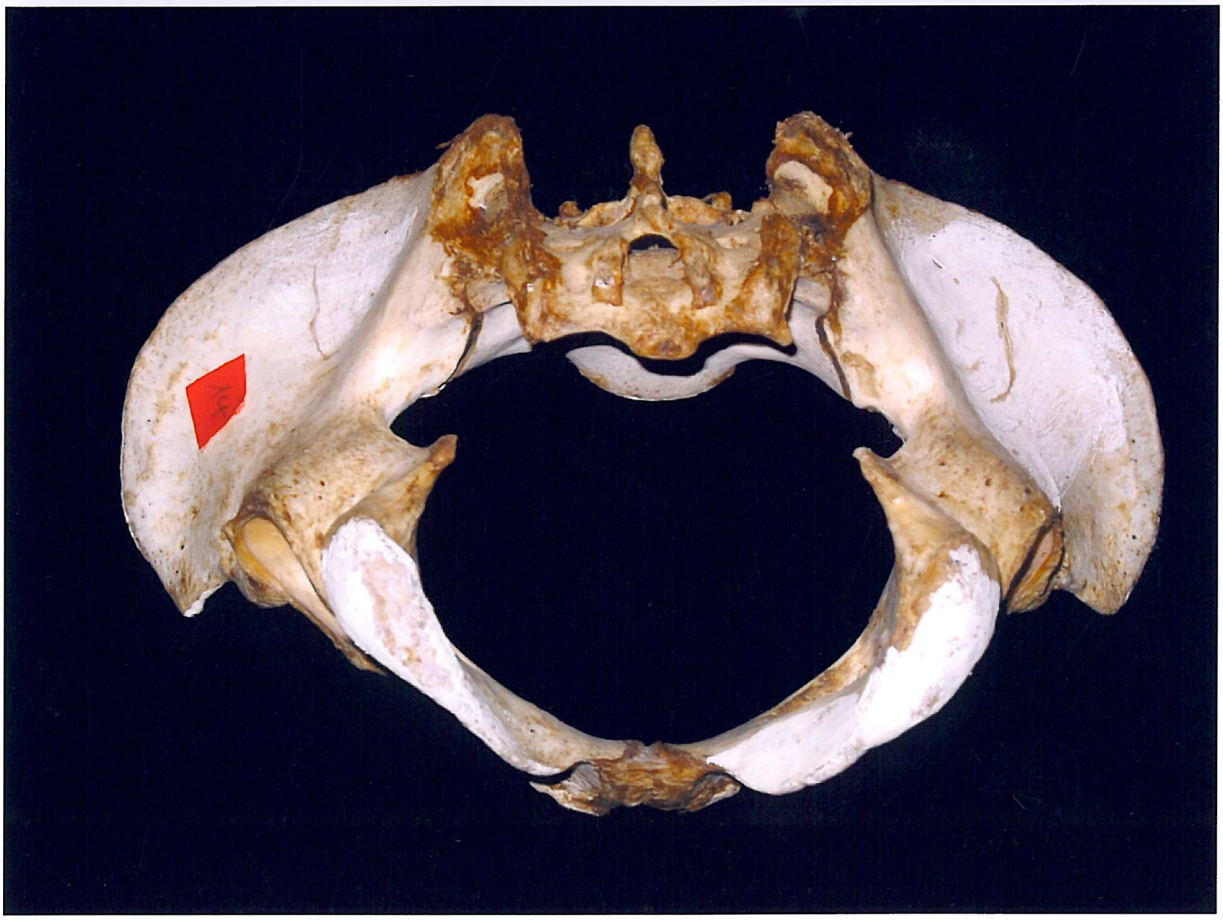

B5

Das Becken mit der Kennzeichnung 6416 auf der Innenseite des rechten Darmbeins ist den *allgemein verengten, rachitisch platten Becken* zuzuordnen.

Es imponiert durch einen insgesamt zierlichen Knochenbau. Die drei erhaltenen Lendenwirbel zeigen eine Neigung nach dorsal und links. Deutlich tritt die differente Stellung der Darmbeinschaufeln hervor - die rechte ist flacher gestellt; beide sind nach dorsal verschoben. Typischerweise für diese Beckenform findet sich das Einsinken des Kreuzbeinkörpers in die Beckeneingangsebene. Der vordere Beckenring ist nicht gerundet entwickelt, sondern beide Rami horizontales der Schambeine treffen gestreckt verlaufend in einem Winkel von nahezu 90° aufeinander. Die Strukturen des linken Sitzbeins sind plump gestaltet und nach ventrolateral gedrängt. Im Bereich der Symphyse wurde ein Filzpolster eingepasst und mit Draht fixiert. Farbreste sind symphysär, zentral auf der Innenseite der linken Beckenschaufel, der Spina posterior inferior rechts, geringer auf beiden Beckenkämmen sowie auf der Deckplatte des obersten Lendenwirbels aufgetragen. Eine Stabilisierung des Knochens mittels einer Stange im Kreuzbein-Darmbeinbereich ist dorsal erkennbar.

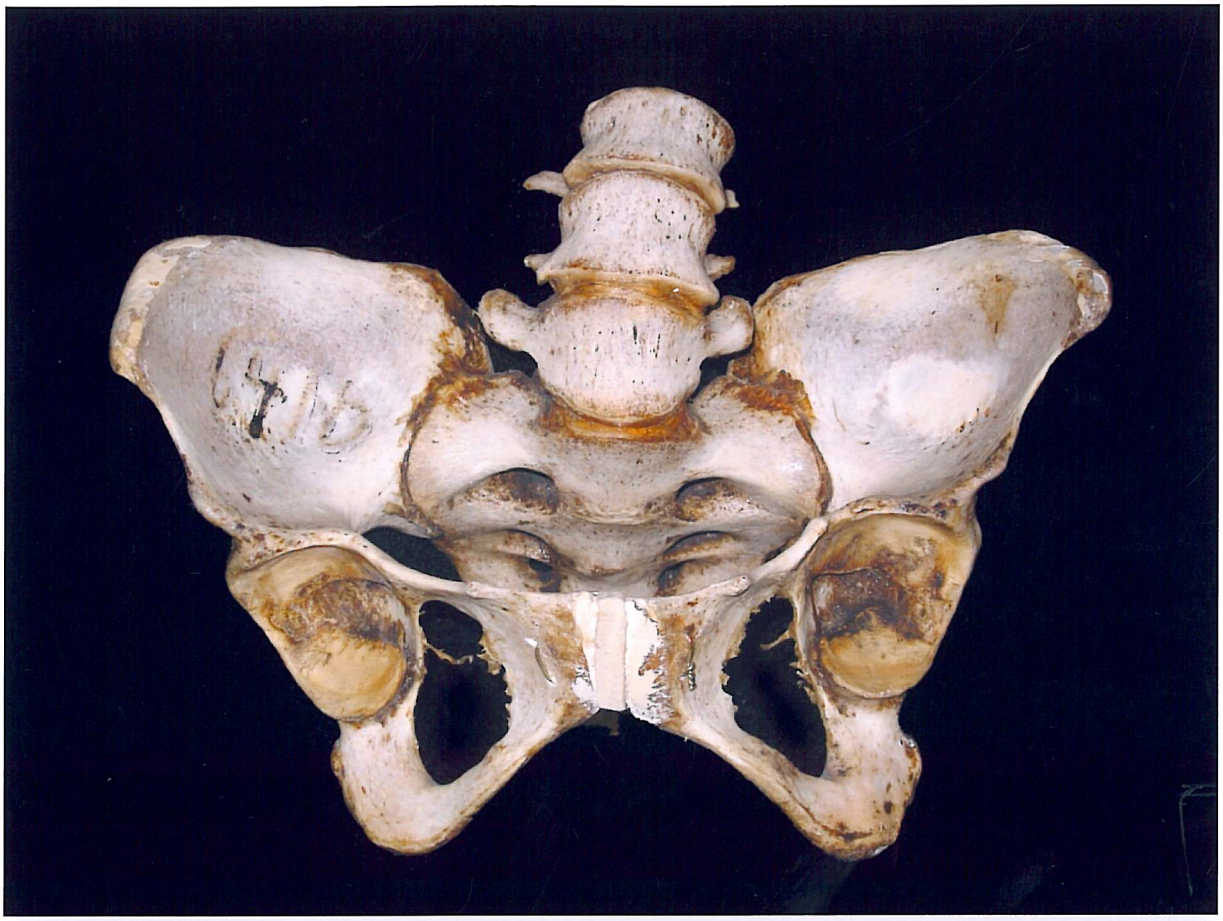

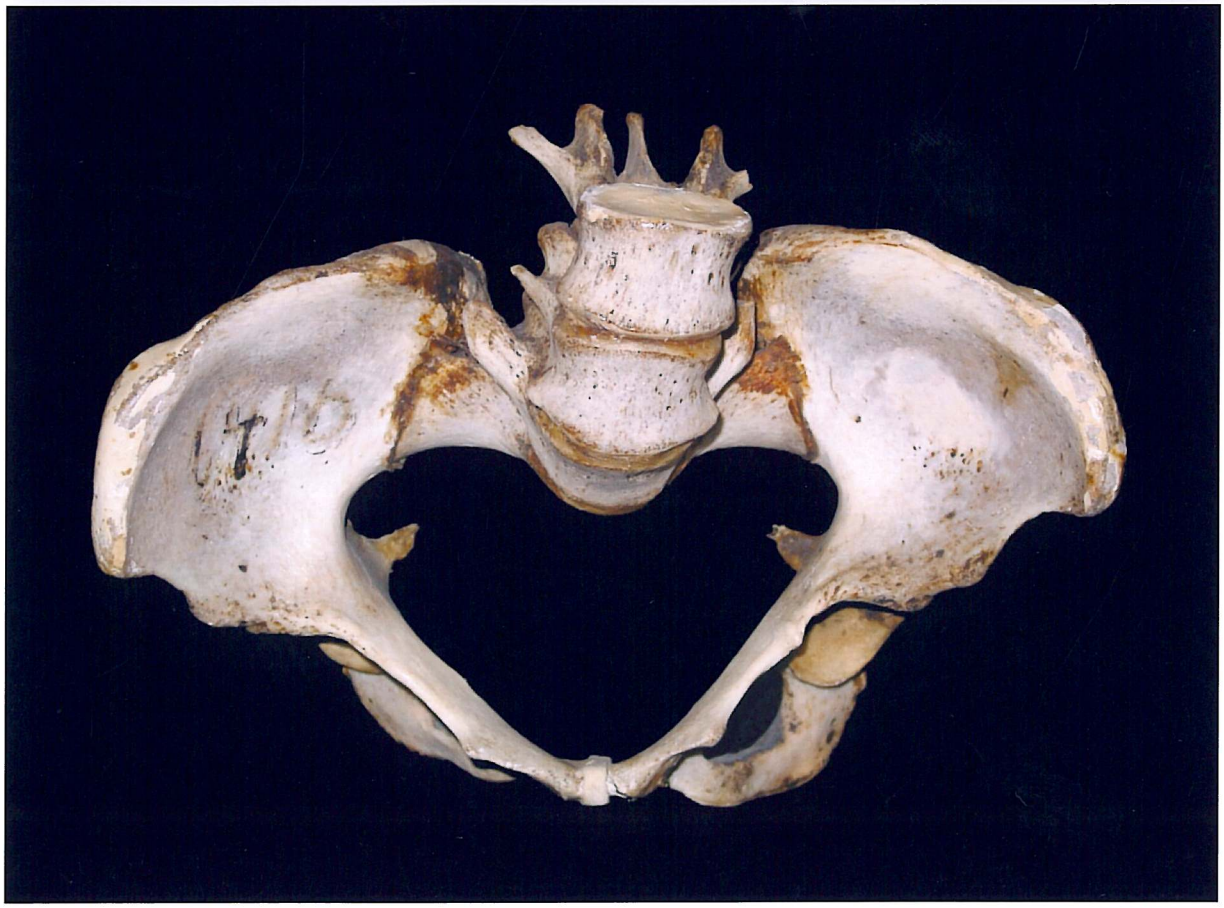

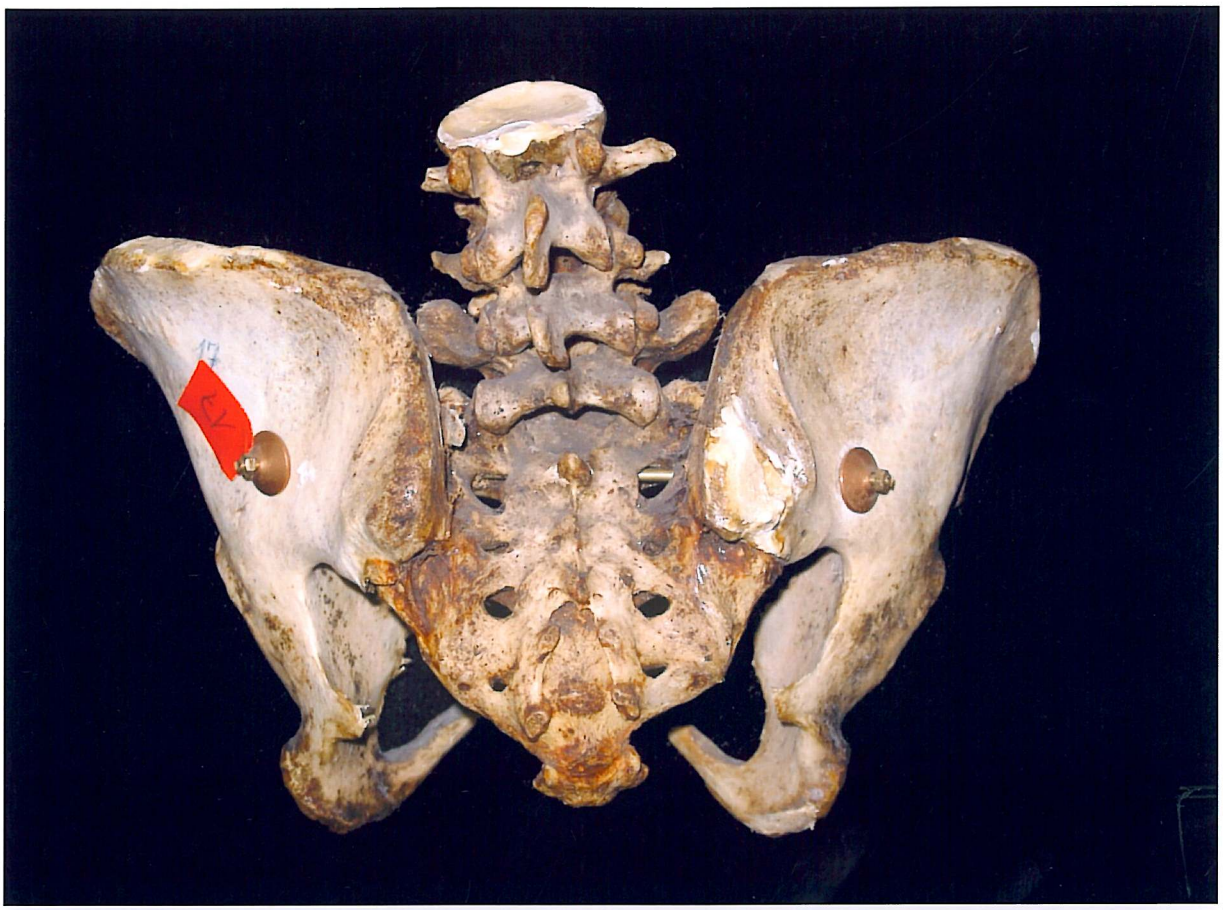

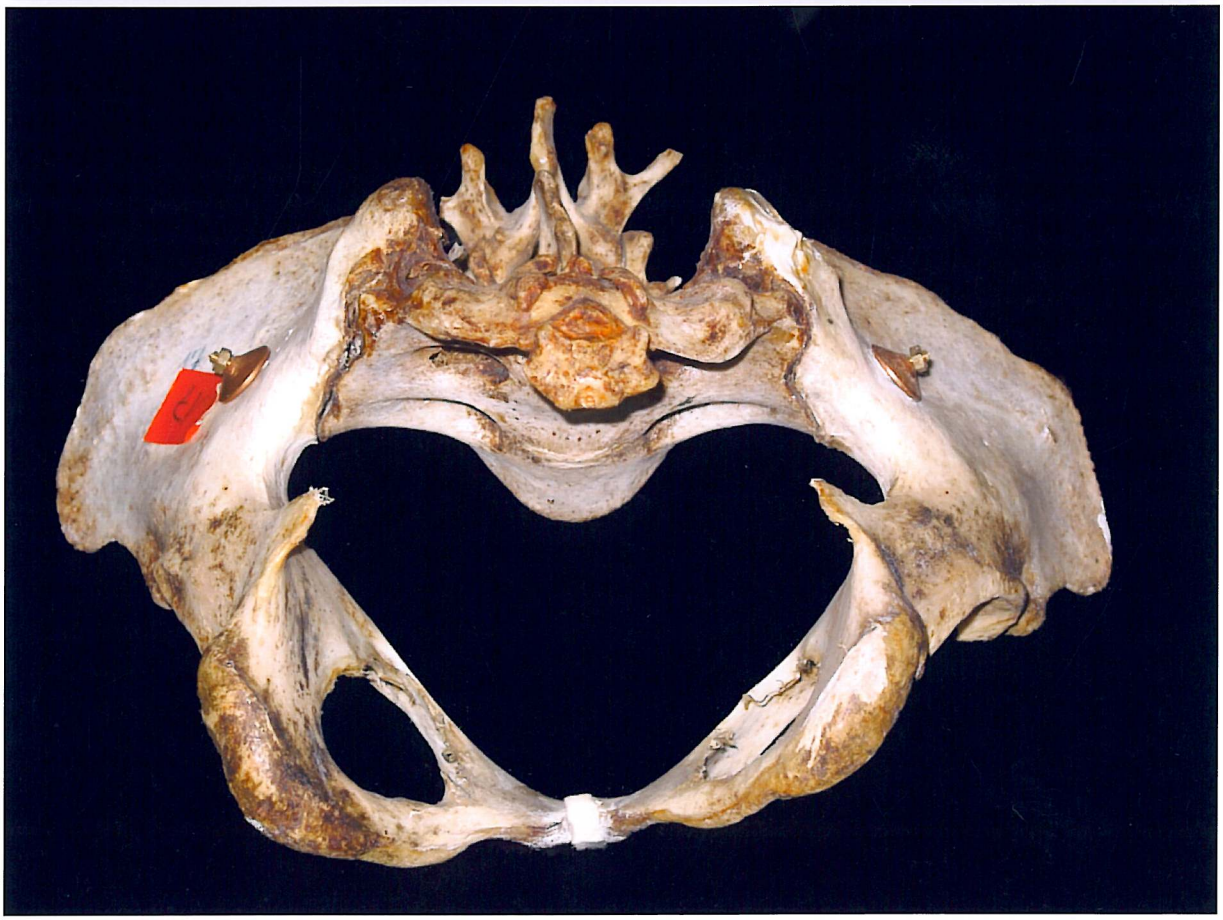

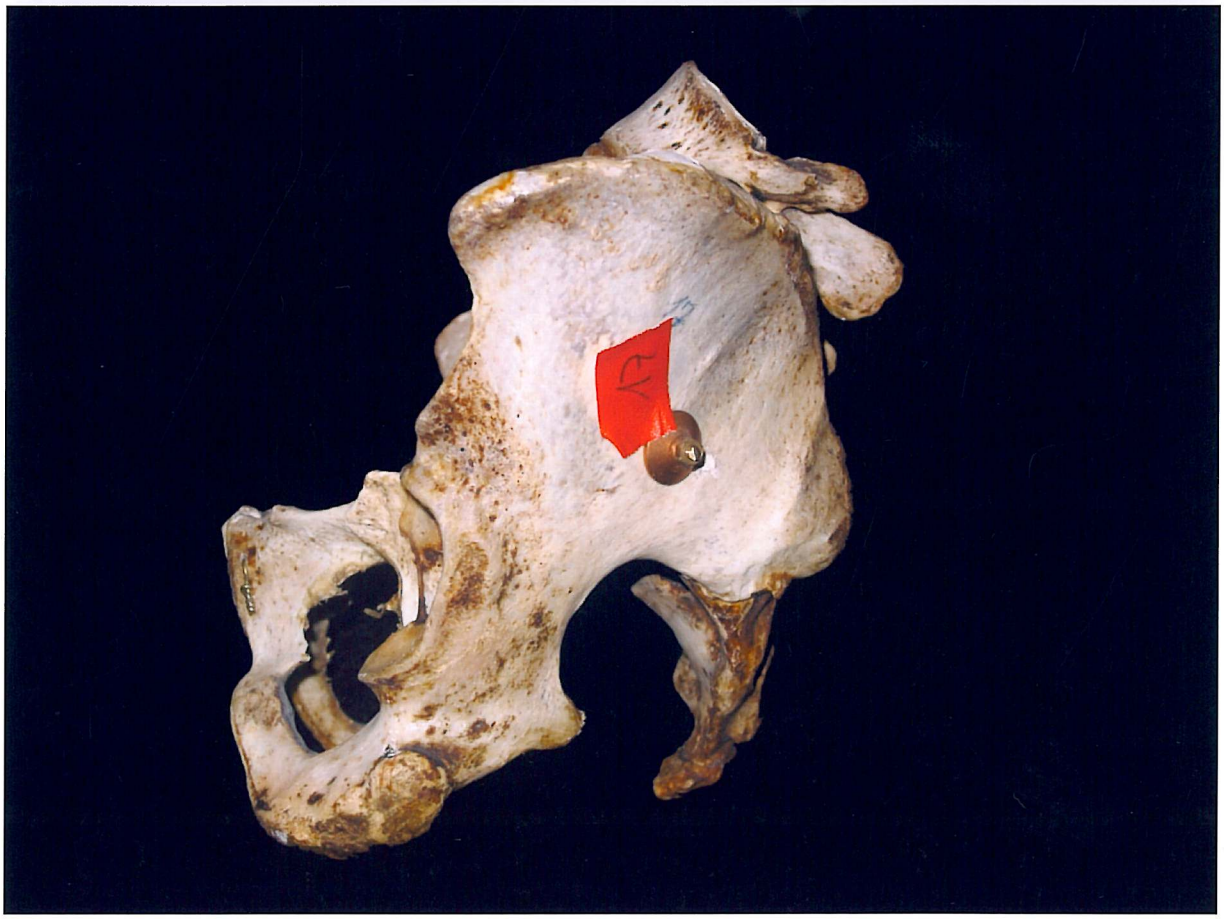
CY

N° 6416 **Name** [illegible]

Datum der Aufnahme. [illegible] Untersuchung. [illegible] Niederkunft. 23 October Entlassung. + 26 October

Alter. Aeusserer Habitus.	[illegible]
Erbliche Anlage.	[illegible]
Kindheit.	[illegible]
Eintritt und Verlauf der Menstruation.	[illegible]
Sonstiger Gesundheitszustand.	[illegible]
Verlauf früherer Schwangerschaften, Geburten und Wochenbetten.	[illegible]
Verlauf der gegenwärtigen Schwangerschaft.	[illegible]
Aeussere Untersuchung.	[illegible]
Innere Untersuchung.	[illegible]
Untersuchung des Beckens und Körperbaues.	[illegible]
Verhalten der übrigen Organe.	[illegible]

Verlauf der Geburt.

Die B. war vorher im Anfang Februar Entbindung. Die Entbindung
verlief für die Mutter ohne besondere Ereignisse. Die Geburt dauerte
nur wenige Stunden. Am 3ten Januar bestimmte die Frau
Eröffnung der rechten Brustwarze mit geschwollener Angelwarze
der Milchgefäße täglich Milchfluß. — Die ersten Entbindungen zeigt
eine frühzeitige Hervorwölbung des Kopfes, wie es scheint, um der Frau
die rechten Schmerzen als aufhaltenden Weg der Geburt zu
ersparen. Das Fruchtwasser entfernt der Scheidenweg und beschleunigt
auch die Geburt sehr (es bricht bis auf die Kreuzen nicht aus zu sagen.)
Es fand den 14 Tag bis nach einer Entbindung die Entbindung
statt, wegen oben 5 Minuten Wehen sind Kl. Geburt, wegen
zweitägigen Geburtsweh ab bis. Die Frau liegt am 18ten in der
Morgenstunde mit nach rechts finden geschwollener Eierstock. Mung-
fischen Blumen für Gemüse zu sprechen. Der wird später der Kindes
Geburt durchsprechen).

Die Schwangerschaft wird für den 18ten in einem eigenen Zimmer
gelegen, bekommt eine Leibbandwickel. Weg d. Leibbandwickel
Eisenmantel. Wegen für Kleinen Kopfes. Deutlich erkennbar
von der Schwangerschaft nur an „Leibschmerzen" empfunden, sonst
frühzeitig im Bett. Der Schwangerschaft bestand bis Ende des April
weg, am 18ten ist der Zweitkommende ein mit neugeborenes Gewicht
wegen der Ernährung für die Frau Wiederkehr. Wenn Fuß der
Weg bei gleichzeitigen Auftreten Druck, oder gelb der Schwangerschaft,
rechts besonders (am 18ten Tagen finden sich Krampfadern unter
dem Weg). — Am 18ten Januar zweites Wehen, und Beginn Geburt
nach der ersten Entbindung. Die Frau liegt ruhig.

Am 18ten den ganzen Tag über häufig Wehen im Frauenzimmer
wenige Minuten Lauf für 1 Uhr. Eingeschlafen. Es scheint
sich die Wehen stärker nach Mitternacht zu verdoppeln.
Es wird c. 10 Uhr für die Frau Wiederkehr. Der Kreißende
Frau gibt 4 h. Man kann sich der Weg deutlich ausgemachen
und besonders dem Geburtsgang ü. Opf. Fin. Sind finden über
dem Weg. Mondsichel. Entfernung der Geb. Weg. eigentlich Prof. Crem. 2 Uhr.

Es kommt 8 Uhr Wehen die Wehen täglich aufgefüllt ü. fast die Kreißende
bis zum Morgen ruhig geblieben. Von 12 an wieder neue Wehen
häufiger Fortsetzung der Wehen, im Frauenzimmer von 2 Uhr ab
5 Uhr. Nachmittag. Wehen stark empfindlich; die Geburtsschmerzen
Fruchtbarmachungen sind der Kreißenden Kreuzschmerz. häufiger Fortsetzung.
Auf die Spannung der Gebärmutter sind die Wehen nur von geringer
Fortsetzung. Für der Kreißenden 92. Die Wehen bei Abend sich
ändern, nicht mehr als die anderen Wehen erwarten.
Weg als Frucht Weg empfunden werden. Die Kreißende erfreut, ruhig
ist, wird ein Bons cor. Opii gr i accordirt. Damit ruhiger Schlaf. Die
Wehen fehlen, um 10 Uhr. Weg von 8 Uhr erwartet die Kreißende,
ü. Schau wie sie wieder einschlafen. Es ist gleichzeitig in verschiedener
Zeitpunkt der Geburtsweg. Gleich wieder geruhen, sind ist der
Wehen nur gleichzeitig unterschiedlich, spricht in der Zwischenzeit Wehen.
Weg der Kräfte, erschöpfend Ende der letzten Wehen. Die innere
Untersuchung ergibt keine Veränderung der Verhältnisse ü. Wehen,
die Spitze den Weg nach unten gerichtet. Bei der Wehen ging mäßig eine
Masse ab. ½ 11 Uhr. Es kommt Prof. Crem. Weg findet den Weg
ein Wehen gefüllt Weg der Kindes Fortbewegung. Kommt
mit Kräften über Wehen Kindes sein ein Geschlecht der Weg Kindes.
Weg indirekten Weg Placenta entfernt und nach Prof. Crem.
Weg Kopfbewegungen geworfen, nach der Kreißende Kopfgeburt
Spaltung über der Weg Kindes Kopfes geht Prof. Crem. übersehen
Fall.

23.
10

Verlauf des Wochenbettes.

[illegible]

[illegible]

Mädchen Bartenschön 36 J. 6416

Section d. 26/10 00. 8 Stund p. m.

Leiche aufgeschnitten; zwischen Nabel u. Schamfuge eine 6" lange Stund
auf Druck eine Anzahl Hülse heraus u. die verwandt. Im d. unteren gr. Stück
Lage einer Darmschlinge vor. Aus Denselben gut Stuhl fühlbar.

Brüste unterscheid. die Warzenhof nach außen, die Unterschenkel nach innen
und oben. Muskelstarre gering; Todtenflecke nur in geringen Grade am
Rücken. — Schädeldach normal. Dura m. fühlt zähel. fest an. Gehirnsubst. in
s. longitudinal. Sinus normal.

Unterleib. Der Magen ist stark von Gas ausgedehnt nach rechts gedrängt. Die Leber
ist nach der Seite gedrängt und hinten, die untere Fläche ist nach vorn gebogen, der rechte
Rand reicht die Crist. ossi. il. — der untere Milzrand ist mit dem oberen Blindwinkel
verklebt. Der Uterus befindet sich in der rechten Unterleibsgegend, ist mit gräulichem
Schleim bedeckt. — Im unteren Theil der Bauchhöhle geschätzt dünnflüssig. Schleim
mit einzelnen kl. Blutgerinnseln. — Milz schlaff, bräunlich, blutarm.
Der Magen zeigt an d. vorderen Fläche nahe d. gr. Curvatur eine ovale fast Zoll lange
etwas geschwürige Stelle an der die Schleimhaut sich von unten Rande her leicht in
die Höhe schlagen läßt; an der unteren Curvatur liegt ein Blutextravasat welches
durch die normalen Peritonealüberzüge durchscheint. An d. hinteren Wand nahe d. kl. Cur-
vatur ist die strahl. Narbe eines verheilten Ulcus.
Der rechte Leberlappen sehr in die Länge gezogen schmal, am hinteren unteren Rande
von reichl. Zoll langer Ausschnitt; auf d. unteren Fläche liegt etwas hervorragend schwärzl.
Linker Leberlappen sehr kl., zeigt mehrere Einziehungen u. Ausschnitte. Parenchym vor-
wiegend. Gallenblase dünkel. Der Peritonealüberzug d. Dickdarms ist besonders im unte-
ren Theil sehr gerötet u. mit Schleim belegt. Der Inhalt ist größtentheils fäkal. Die Schleim-
haut wird nach abwärts immer mehr gerötet, im untersten Ende ist sie dunkelroth infiltrirt
von erweiterten Gefäßen. — Die Schleimhaut d. Dickdarms zeigt normalen Blutgehalt.
Die Nieren blaß, sonst normal. — Auf der ~~hinteren Fläche~~ unteren Fläche d. Uterus
etwas nach links von C. 2" lange Längsincision, die so stark klafft, daß die Wandhaut
von Blut bespritzen. Die Wundfläche schmutzig graugelb, wulstig. Uterus durch Kopf gross,
abgeplattet. Vagina weit. D. Scheidenhaut wenig kegelförmig hervor. Muttermund rundlich, eine
grade die Fingerspitze auf. — Linke Lunge: hinten am unteren Rande breiter gleichmäßiger Belag
der unteren Lappen hinten stark ödematös oben normal. Im unteren vorderen Lappen hinten wenige Atelen
wie bekannt. Trübung d. Pleura nur am unteren hinteren Rande. — Auf d. vord. Herzfläche Cerebra Trübung
d. Pericardium. — Klappen normal. Conjugata 2" 4"

No. *6416* **Name** *Butenschön*

Datum der Aufnahme *20.Aug. 60* Untersuchung *20/8 8/9 4/10 9/10* Niederkunft *23.Octbr.* Entlassung *† 26.Octbr.*

Alter	*31 J.*
Aeusserer Habitus	*sehr klein, blaß, blond (Körperhöhe 120 ctm)*
Erbliche Anlage	*Beide Eltern sollen tuberculös gewesen, die Mutter mit 26 J. an Haemoptoe gestorben seyn. 4 Geschwister sind gestorben, haben stark an englischer Krankheit gelitten, nicht gehen gekonnt, der älteste nicht mit 5 J.*
Kindheit	*Litt stark an engl. Krankheit, konnte nur kriechen und lernte erst ein paar Jahre vor der Konfirmat. (im 14ten J.) mühsam an Krücken gehen; seit ihrem 14ten J. geht sie wackelnd und langsam allein.*
Eintritt und Verlauf der Menstruation	*Im dem 21ten J. unregelmäßig.*
Sonstiger Gesundheitszustand	*gut*
Verlauf früherer Schwangerschaften, Geburten und Wochenbetten	*I para*
Verlauf der gegenwärtigen Schwangerschaft	*L.M. Ende Januar (am „letzten"). Erste Kindsbew. Mitte Mai, rechts oben. Anfangs viel Übelkeit. Kein Ödem.*
Aeussere Untersuchung	*fund. uteri 3 Finger breit über dem Nabel. Ziemlich starker Hängebauch. Wandungen mäßig dick, wenig gespannt. Es scheint viel Fruchtwasser vorhanden. Frucht in 2ter diagon.? Oben links und unten rechts kl. Theile. Fötalpuls rechts am Nabel am deutlichsten. 8/9 Ausdehnung des Leibes beträchtlicher. Im uebrigen wie früher. 22/9 Oben rechts der Kopf? Fötalpuls rechts etwas oberhalb des Nabels, 24. 4/10 Zeitweise vermehrte Spannung. 9/10 Rechts unten scheint der Kopf. Der Uterus hier stark ausgebuchtet,darüber furchenmäßig eingezogen.Uter.mehr nach rechts geneigt. Fötalpuls rechts am Nabel.*
Innere Untersuchung	*Scheidentheil weich, ½" lang, etwas rechts stehend. Äußerer Mm geschlossen. 8/9 Kein vorliegender Theil. 22/9 Äußerer Mm eben eröffnet. Cervikalkanal noch geschlossen. Eine Extremität vorliegend. 4/10 Kein vorliegender Theil. 9/10 Der äußerl. tastbare Theil lässt sich bei innerer Untersuch.nur als ein großer fester Theil vorne durch den Scheidengrund auf passenden Druck mühsam erreichen.*
Untersuchung des Beckens und Körperbaues	*9.3 9.2 5.9 C.D 3.6 Sp il. 9.3 Cr.il. 9.2 Baud. 5.8 C.D. 3.4'''-5''' u.3".1''' (Dr. Dohrn) 5.7 3.4 - 3.5 9.2 9.2 5.7 3".2''' (Herr Prof. Litzm.) 3.4 Es ist fraglich, welchen Punkt man für das Promont. halten soll. Man Bestreicht einen Wirbel, dessen untere Kante 3"1'"- 3"2''' conj. diag. Ergiebt, die obere 3"4'"- 3"5'''. Beckengegend tief eingezogen. Darmbein stark klaffend, flach, die Krümmung fehlt völlig. Rechte spina sup. etwas tiefer stehend, als die linke. Rücken sehr stark geneigt. Vordere Wand niedrig. Promont. sehr hoch stehend, leistenförmig. Kreuzbein stark concav in der senkrechten. Rechte Pfannengegend scheint etwas eingebogen-*
Verhalten der übrigen Organe	*Beide tibiae in der Mitte säbelförmig nach innen gebogen und rotirt. Oberschenkel in der Mitte nach vorn und außen verbogen, kurz. Kniegelenke breit, patella schmal und fein.- 9/10 Man fühlt einen niedrigen Wirbelkörper, dessen obere stumpfe Kante 3"1''' giebt, die untere Kante ist spitz, scharf, die Messung kann auch hier nicht viel Anderes ergeben. 3.5 Wahrscheinl. ist die obere stumpfe Kante für das Promont. zu halten u. lag denn der Endpunkt*

Verlauf der Geburt.

Die P. wurde wiederholt im Anfang October untersucht. Die Untersuchung hat für das Becken kein wesentlich anderes Resultat. Die Conj. diagon. wurde nach wiederholten Messungen auf 3"1''' bestimmt, die Einbiegung der rechten Pfannengegend mit fortschreitender Auflockerung der Weichtheile täglich deutlicher. – Die äußere Untersuchung zeigt eine häufige Axendrehung der Frucht, wie es scheint, um den durch den rechten Schambeinast aufstehenden Kopf als punct fixum herum. Der Fötalpuls während der 1sten Tage rechts und sehr weit nach aufwärts hörbar (es lässt sich auch der Rücken rechts verfolgen) ist seit dem 14 Octbr. links etwas unterhalb des Nabels am deutlichsten, rechts oben u. unten dagegen sind kl. Theile, rechts ferner deutlichere Fluctuation als links. Die Frucht liegt den 15ten in 2ter diagonale mit nach rechts hinten gewandter Bauchfläche. (Manche Zeichen schienen für Gemelli zu sprechen. Doch wurde diese Diagnose wieder unwahrscheinlich).

Die Schwangere wird seit dem 10ten in einem eigenen Zimmer gehalten, bekömmt nur leichtverdauliche Kost u. täglich, wenn erforderlich, Lavements. Wehen seit 2 Tagen äußerl. deutlich erkenntlich, werden von der Schwangeren nur als „Leibschmerzen" empfunden, stören sie häufig im Schlaf. Der Scheidentheil lockert sich unter denselben wenig auf, am 15ten ist der Cervikalkanal u. mit mäßiger Gewalt wohl auch der innere Mm für den Finger durchgängig. Man fühlt den Kopf bei gleichzeitigem äußeren Druck, oberhalb der Schambeine, rechts besonders (am 14ten lagen hinten Extremitäten neben dem Kopf). – Am 19ten abends stärkere Wehen, indeß keine Spannung des orific. unter denselben. Die Kreißende liegt im Bett.

Am 20ten den ganzen Tag über häufige Wehen im Zwischenraum weniger Minuten und jede 1 Min lang anhaltend. Es spannt sich indeß die anscheinend derbe Eiblase nur kaum merklich unter denselben. Der orific. int. ist für den Finger durchgängig. Der Cervikalkanal gut ½". Man kann sich den Kopf äußerlich entgegendrücken, und bestreicht dann Schläfengegend und Ohr. Eine Hand hinten ueber dem Kopfe. Wiederholte Messung der conj. diag. ergab Herrn Prof. Litzm. 2"4'''.

22/10 Nachts 2 Uhr haben die Wehen völlig aufgehört u. hat die Kreißende bis zum Morgen ruhig geschlafen. Von da an wieder neue Wehen, kräftige Erhärtung des Uterus, im Zwischenraum von 2 Min. Jede 5/4 Min. andauernd. Uterus etwas empfindlich; die lebhaften Kindsbewegungen sind der Kreißenden schmerzhaft. Häufiger Harndrang. Auf die Spannung der Eiblase sind die Wehen nur von geringer Wirkung. Puls der Kreißenden 92. Da die Wehen bis abends sich nicht ändern, nicht merkbar auf den unteren Uterusabschnitt wirken, doch als schmerzhaft empfunden werden, die Kreißende erhitzt, unruhig

23/10 *ist, wird ein Opiat entr. opii gr i verabreicht. Darauf ruhiger Schlaf, die Wehen seltener, alle 10 Min. Kurz vor 3 Uhr erwacht die Kreißende; und eben will sie wieder einschlafen, als ihr plötzlich in reichlicher Menge das Fruchtwasser abgeht. Gleich nachher gerufen, fand ich den Uterus noch ziemlich wasserhaltig, schlaff in den langdauernden Wehenpausen, doch kräftig erhärtend unter den seltenen Wehen. Die innere Untersuchung ergab keine Veränderung des Cervikalkanals u. Mms, die Eihäute dem Kopf noch anliegend, bei den Wehen ging mäßig viel Wasser ab. ¼ h später erkannte Herr Prof. Litzmann, daß hinter dem Kopf eine lebhaft pulsierende Schlinge der Nabelschnur herabgetreten. Namentlich mit Rücksicht auf letzteren Umstand schien ein Aufschub der durch die Beckenenge indicirten sectio caesarea unthunlich und wurden sofort die erforderlichen Vorbereitungen getroffen, nachdem die Kreißende sehr gefasst die Entscheidung über das einzuleitende Verfahren ganz dem Prof. Litzm. überlaßen hatte.*

Verlauf des Wochenbettes.

Es trat mehrmals während der Narkose Würgen u. Erbrechen ein, doch ohne, dass dadurch ein Darmvorfall bedingt wurde.

Die Kreißende wurde auf den Tisch gelagert, die wenig Urin enthaltende Harnblase per Katheter entleert (Stuhl war nicht lange vorher erfolgt) und nach paßender Placirung der Assistenten zur Anästhesierung geschritten. Die Kreisende wurde bei den ersten Inhalationen des Chloroformes sehr unruhig, verfiel indeß bald in Narkose, welche bis zur Anlegung der letzten Naht anhielt. Der Operateur begann den Schnitt links am Nabel. Der uterus lag gut in der Mittellinie, 2 Assistenten umgriffen mit beiden Händen oben den Uterus um die Därme zurückzuhalten. Schichtweise wurden die Bauchdecken nach aufgehobener Falte durch. schnitten, und, nachdem der Schnitt bis in die Bauchhöhle gedrungen, die Wunde nach abwärts mit dem Knopfbistouri in der linea alba fast 5" weit dilatirt. Die Blutung nicht nennenswerth. Es presentirte sich der mäßig hell, blauviolett gefärbte uterus in der Wunde. Es wurde sofort der Uterus im oberen Wundwinkel indicirt und der Schnitt gut 3" weit nach abwärts geführt. Die ganze Muskelschicht wurde rasch durchtrennt. Die Blutung war zuerst, namentlich aus dem oberen Winkel der Uteruswunde, nicht unbedeutend, und es folgte nicht sogleich eine Contraction dem Eindringen des Messers, auch setzte das Parenchym dem Schnitt wenig Hinderniß entgegen. Im unteren Dritttheil der Wunde kam ein Kindestheil, die Schulter zum Vorschein, Herr Prof. Litzm. ging (zur rechten Seite stehend) mit der rechten Hand in die Uteruswunde ein u. gelangte leicht zum Kopf, welcher über Hinterkopf und Nacken gefaßt, leicht und rasch, ohne ein Hinderniß durch Constriction des Uterus zu erfahren, noch auch, ohne Erleichterung der Extraction durch Zusammenziehung der Gebm., herausgehebelt wurde. Der truncus folgte sofort. Das Kind zeigte normale Hautfärbung (vielleicht etwas blaßer, als gewöhnlich) machte kurz nach der Entwicklung kräftige Inspirationsbewegungen. Es wurde abgenabelt, und dann die hinten oben adhärirende plac. leicht losgeschält. Die Eihäute kamen nicht ganz im Zusammenhang u. unversehrt heraus, einzelne Fetzen derselben, die in der Nähe der Wundränder adhärirten, wurden nachher fortgenommen. Fruchtwasser wurde während der ganzen Operation nicht bemerkt. Es wurde nun mittelst des Irrigators kalt Wasser gegen die uteruswunde und später in die uterushöhle selbst gespritzt. Die Blutung minderte sich beträchtlich. Links unten traten dabei vor dem uterus mehrere Darmschlingen vor, ließen sich indeß leicht zurückstopfen. In die Bauchhöhle ergoß sich, soweit das zu beobachten war, kein Blut. Das injicirte Wasser floß zum Theil wieder durch die Scheide ab. Es stellten sich bald gute Contractionen ein und nach Stillung der Blutung wurde zur Vereinigung der Bauchdecken geschritten durch blutige Naht. 8 größere Hefte, und dazwischen 22 kleinere wurden angelegt (kein Pflaster) (die angelegte Naht, weil der untere Wundwinkel nicht groß genug ausgefallen, nach 2 St. nach der Operation entfernt.) Die Entbundene erwachte erst nach Anlegung der letzten Naht. Die Wunde wurde mit einem Ceratläppchen, Compreße, Bauchbinde bedrückt u. sofort ein Eisbeutel aufgelegt. Die B. wurde 4 1/2 Uhr wieder in das Bett transportiert. – Der Puls machte nach 2 Std. 104 Schläge, geringe Schmerzen in der Wunde. – Das Kind, M 6 ⅊ 20", hat bald nach der Geburt bei einer anderen Wöchnerin die Brust genommen. – Morgens 11 Uhr ist der Puls auf 120 gestiegen, doch nicht klein. Etwas Durst. 12 Uhr ein Frostanfall von ½ stündiger Dauer. ¼ gr morphium wird verabreicht und diese Dosis nach 3 Stunden wiederholt. Es erfolgt kein Schlaf, nur Müdigkeit. Nachmittags stärkerer Durst (es werden kleine Eisstücke verabreicht, die der B. sehr angenehm sind), Puls 140, kleiner, Resp. 40 – Abends Puls kräftiger, Frequenz dieselbe. Zunge feucht rein. Leib nicht ganz schmerzlos, doch weniger als mittags, Berührung des Verbandes indeß sehr empfindlich. Durst weniger, Appetit fehlt völlig. Harn ist per Katheter entleert worden. Auf dem Schwamm am unteren Wundwinkel nur wenig Blut. Lochienfluß aus der Scheide wenig.

24/10 *Nachts öfters Aufstoßen. Uebelkeit u. Erbrechen von etwas Schleim, doch hat Pat. einen Theil der Nacht gut geschlafen und fühlt sich morgens besser, als gestern. Durst noch ziemlich lebhaft, indeß Zunge feucht. Puls 120. Leib schmerzt nicht, wenn Pat. ganz ruhig liegt. Die seitlichen Bauchgegenden sind gegen leichten Druck nicht empfindlich, dagegen wohl etwas die Magengegend. Der Leib nicht aufgetrieben, noch gespannt. Wunde sieht gut aus, ist indeß etwas schief verzogen in der Längsrichtung: (-, und ein Sagittaldurchschnitt derselben würde folgende Gestalt geben: ~~~~~~ wobei die Vertiefungen an die Stelle der großen Naht fallen, indeß die Berührung der Nähte, der Wundränder selbst ist heute bei weitem nicht so empfindlich, als gestern. Aus dem unteren Wundwinkel fließt Blut und Eiter aus. Es wird ein neuer Ceratlappen aufgelegt, im Uebrigen nicht an der Wunde mehr gerührt. Gestern abend wurde noch dem einen Eisbeutel 2 andere beigefügt, so dass der ganze Leib mit Eis bedeckt ist, es ist der Pat. sehr angenehm wie auch das Einlegen von Eisstücken in den Mund, opium dagegen will sie weder als Tinctur, noch als Pulver wegnehmen können, sie meint, dass die Uebelkeit dadurch vermehrt worden, ohne Schlaf zu bringen. Zum Getränk nur Haferwelgen u Milch u Wasser. – Bis zum Mittag mehrstündiger Schlaf nachmittags ist Pat. völlig schmerzfrei, giebt an, sich sehr wohl zu befinden. Bisweilen Aufstoßen und etwas Uebelkeit, die durch Eis gedämpft wird u. nur ein Mal zu spärlichem Erbrechen von Schleim führt. Lochienfluß aus der Scheide reichlich, aus der Wunde Abfluß von Eiter u. Blut. Pat. glaubt (wie auch gestern) zeitweise Nachwehen zu spüren. Puls 140, abends 136. Durst mäßig,. Zunge rein. Appetit fehlt. Abends 9 Uhr wird ein Theelöffel voll einer Morph. solution gr. ii auf 3 ß aq lauwar. verabreicht. Das Kind befindet sich sehr wohl, wird bei anderen Wöchnerinnen angelegt.*

25/10 *Nach der Morphiumsolution erfolgt Erbrechen, welches bis 12 Uhr andauert. Darauf Schlaf mit Unterbrechungen. Morgens aufs neue Erbrechen schwarzer kaffesatzähnlicher Massen, von schwach saurer Reaction, geringem Gehalts an Gallenfarbstoff. Mikroskopisch finden sich darin ziemlich viele Blutkörperchen, keine Gerinnsel. Unter den Brechbewegungen ist der Leib schmerzhaft geworden. Es wird eine Eisblase auf die Magengegend gelegt u. innerlich häufig Eispillen verabreicht. Durst ist mäßig, Zunge rein, Appetit fehlt ganz. Brüste nicht geschwellt, (sogar geringer, als vor der Geburt), Lochienfluß übelriechend, reichlich aus der Scheide, nur wenig Abfluß von Wundsecret aus dem unteren Wundwinkel. Morgens werden sämtliche Nähte bis auf 4 entfernt (u. zwar 4 oberflächliche).Die Wunde sieht gut aus. Hat sich verkleinert u. streckt sich etwas mit Nachlaß der Spannung. Im oberen Theil sind die subcutanen Schichten zusammen ½" weit, doch die darunter liegenden Schichten verwachsen. Wundränder wenig roth. Besonders unten. Es wird daher kein Pflaster auf die Nahtstellen gelegt, und einfach ein Ceratläppchen. Der Puls hielt sich immer zwischen 134-140, ist etwas kleiner als gestern. Auch sieht Pat. hinfälliger aus. – Kurz vor 3 Uhr wird zum letzten Mal erbrochen, von da an nur etwas Uebelkeit, die sich gegen Abend mehr u. mehr legt. Der Puls ist um vieles kleiner geworden. Nachmittags 152. Abends 144, die Hände sehr kühl, doch keine Symptome vom Kopf irgendwelcher Art. Pat.spricht in gewöhnlicher Weise, das sensorium völlig ungetrübt. Die Achselhöhle zeigt 40° Temperatur, die Respiration 44, wird fast einzig von den oberen Thoraxparthien beschafft. Der Leib ist indeß nur wenig aufgetrieben, u. Pat. hat bei ruhiger Lage keine Schmerzen. – Abends 10 Uhr wird, um bei der kühlen Temperatur der Hände, dem schwachen Puls ein Reizmittel zu leisten, der Pat. eine Tasse Thee gegeben, nach der sie verlangte. Darauf wieder Erbrechen. Die Kranke bemerkt, dass ihr während des Brechakts einen Flüssigkeit aus der Wunde ausfließt. Nach Entfernung der Umhüllungen zeigt sich ein reichlicher Ausfluß dünnflüssiger brauner Massen aus dem unteren Wundwinkel. Die ganze Wunde klafft, besonders unten u. die 4 Nähte, die noch sitzen geblieben, zerren die Wundränder an diesen Stellen gegen einander an.*

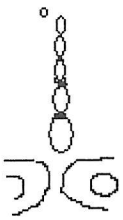

Im unteren Wundwinkel presentiert sich der obere Theil des Uterus. Etwas links von der Mittellinie scheint die Schnittstelle des Uterus, nicht klaffend. Im obern Theil der Wunde scheint es, als liege frei ein Darmstück vor. Es wird die Wunde nun mit Leinwandstreifen bedeckt, die mittelst Collodium seitlich von den Wundrändern befestigt werden. Nachts 4 ¾ Uhr erfolgt der Tod. Sensorium bis zum letzten Augenblick frei. Kein Klagen über Schmerz.

Mädchen Butenschön 36 J.

Section d. 26/10 60. 8 Stund p. m.

Leib aufgetrieben; zwischen Nabel und Symphysis eine 6" lange Wunde noch durch eine Anzahl Näthe hier und da vereint. In d untern gr. Lücke liegt eine Darmschlinge vor. Aus derselben quilt Geruch.
Beine verkrümmt. Die Oberschenkel nach außen, die Unterschenkel nach innen und oben. Muskelstarre gering. Todtenfleck nur in geringem Grade am Kreutz. – Schädeldach normal. Dura m. haftet ziemlich fest an. Gerinsel im sin. longitudinal. Gehirn normal.
Unterleib. Der Magen ist stark von Gas ausgedehnt nach rechts gedrängt. Die Leber ist nach der Seite gedrängt und hinten; die untere Fläche ist nach vorn gekehrt; der rechte Rand erreicht die crist. osr. il. – Der untere Netzrand ist mit dem oberen Wundwinkel verklebt. Der Uterus befindet sich in der rechten Unterbauchgegend, ist mit gräulichem Exsudat bedeckt. – Im unteren Theil der Bauchhöhle gerüchiges dünnflüss. Exsudat. mit einzelnen kl. Blutgerinnseln. – Milz schlaff, brüchig, blutarm.
Der Magen zeigt an d vorderen Fläche nahe d. gr. Curvatur eine ovale fast Zoll lange etwas prominirende Stelle an der die Schleimhaut sich vom unteren Rande her leicht in die Höhe schlagen lässt; an der unteren Circumferenz liegt ein Blutextravasat, welches durch den normalen Peritonealübergang durchscheint. An d. hinteren Wand nahe d. kl. Curvatur ist die strahl. Narbe eines verheilten Ulcus.
Der rechte Leberlappen sehr in die Länge gezogen, schmal; am hintern untern Rande ein reichl. Zoll langer Einschnitt; auf d. untersten Spitze liegt etwas fibrinöses Exsudat. Linker Lappen sehr kl., zeigt mehrere Knickungen u Einschnitte. Parenchym normal; Galle sehr dunkel. Der Peritonäalüberzug d. Dünndarms ist besonders im untersten Theil sehr geröthet u mit Exsudat belegt. Der Inhalt ist größtentheils fäcal. Die Schleimhaut wird nach abwärts immer mehr geröthet; im untersten Ende ist sie dunkelroth u. zeigt einen croupösen Belag. – Die Schleimhaut d. Dickdarms zeigt normalen Blutgehalt.
Die Nieren blaß, sonst normal. – Auf der unteren Hälfte der vorderen Fläche d. Uterus etwas nach links eine c. 2" lange Längenincision, die so stark klafft, dass die Bänder fast einen Kreis beschreiben. Die Wundfläche schmutzig graugelb, wulstig. Uterus ist von Kindskopfgröße, abgeplattet. Vagina eng. D. Scheidenth. ragt kegelförmig hinab. Muttermund rundlich nimmt grade die Fingerspitze auf. – Linke Lunge: Ganz am untern Rande leichter pleuritischer Belag. Am untern Lappen hinten stark ödematis ober normal. Im untern recht. Lappen hinten weniger Oedem wie links. Trübung d. Pleura nur am unteren scharfen Rande. – Auf d vord. Herzfläche leichte Trübung d. Pericardiums – Klappen normal. Conjugata 2"4'''

Gegenüberstellung der Beckenmaße aus dem Jahr 1860 und aus 2005:

	1860 (lebende Patientin)	2005 (trockenes Becken)
Distantia spinarum	9"2-3''' (24,0 - 2 cm)	25,0 cm
Distantia cristarum	9"2''' (24,0 cm)	25,5 cm
Dia. Bau.	5"7-8'''(14,6 - 8 cm)	15,2 cm
C. diag.	3"1-5'''(8,6 - 9 cm)	7,3 cm

Die Angaben aus dem Jahr 1860 beinhalten die Messspannen bei mehreren Befunderhebungen durch verschiedene Untersucher.

B6

Das Becken mit der Kennzeichnung 3578 auf der Innenseite der linken Beckenschaufel wie auch der Rückseite der rechten ist ein *rachitisch plattes Becken.*

Der Abstand der Spinae übertrifft bei diesem Becken den der Cristae voneinander. Durch Ventralverlagerung des Kreuzbeinkörpers ist es zu einer Verkürzung des geraden Beckeneingangs und Drehung der Darmbeinschaufeln nach dorsal gekommen. Das Steißbein fehlt. Kleine Kortikalisdefekte bestehen im Bereich des vorderen Beckenringes, insbesondere auf dem Schambeinkörper rechts. Weiße Farbreste als Spuren der Restaurierung liegen auf dem Beckenkamm rechts laterodorsal.


3578


3578

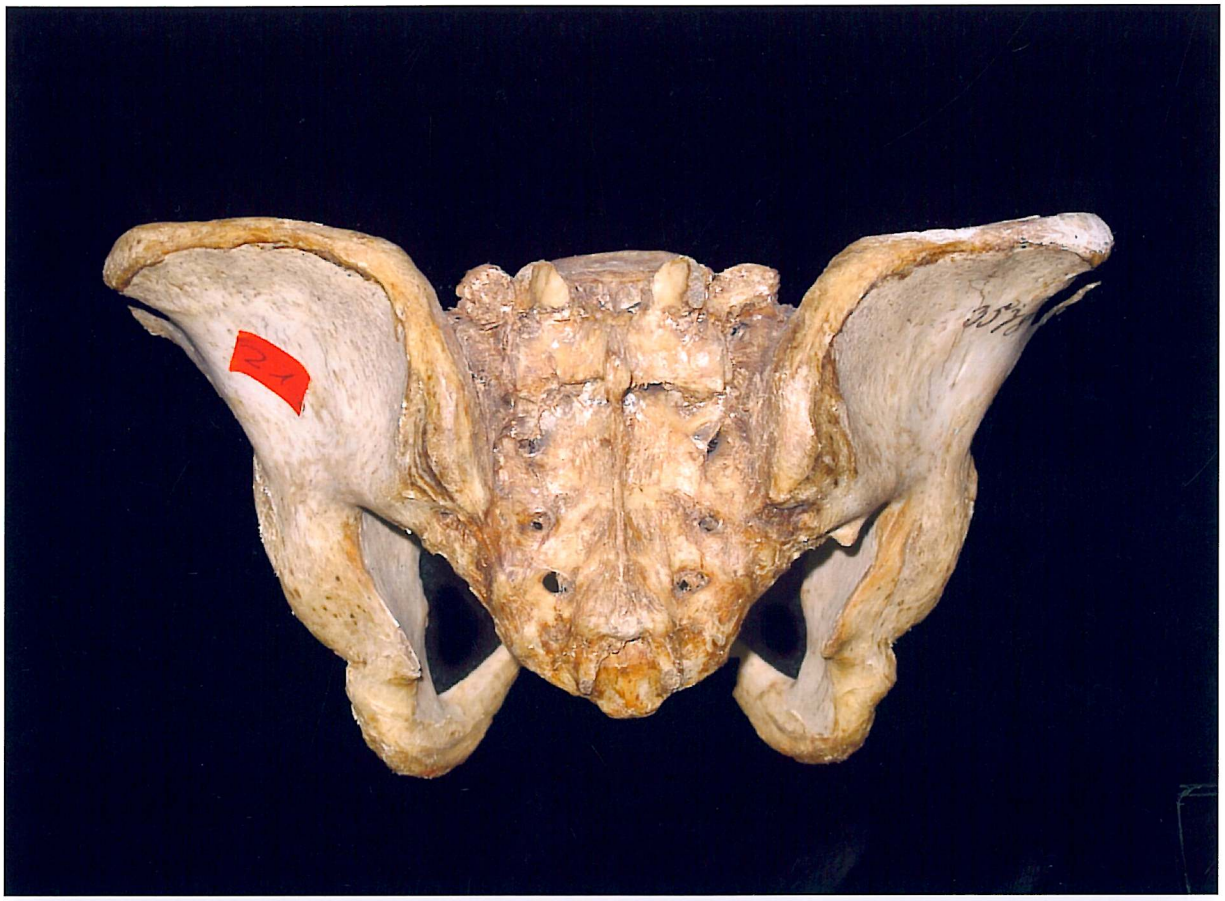
21

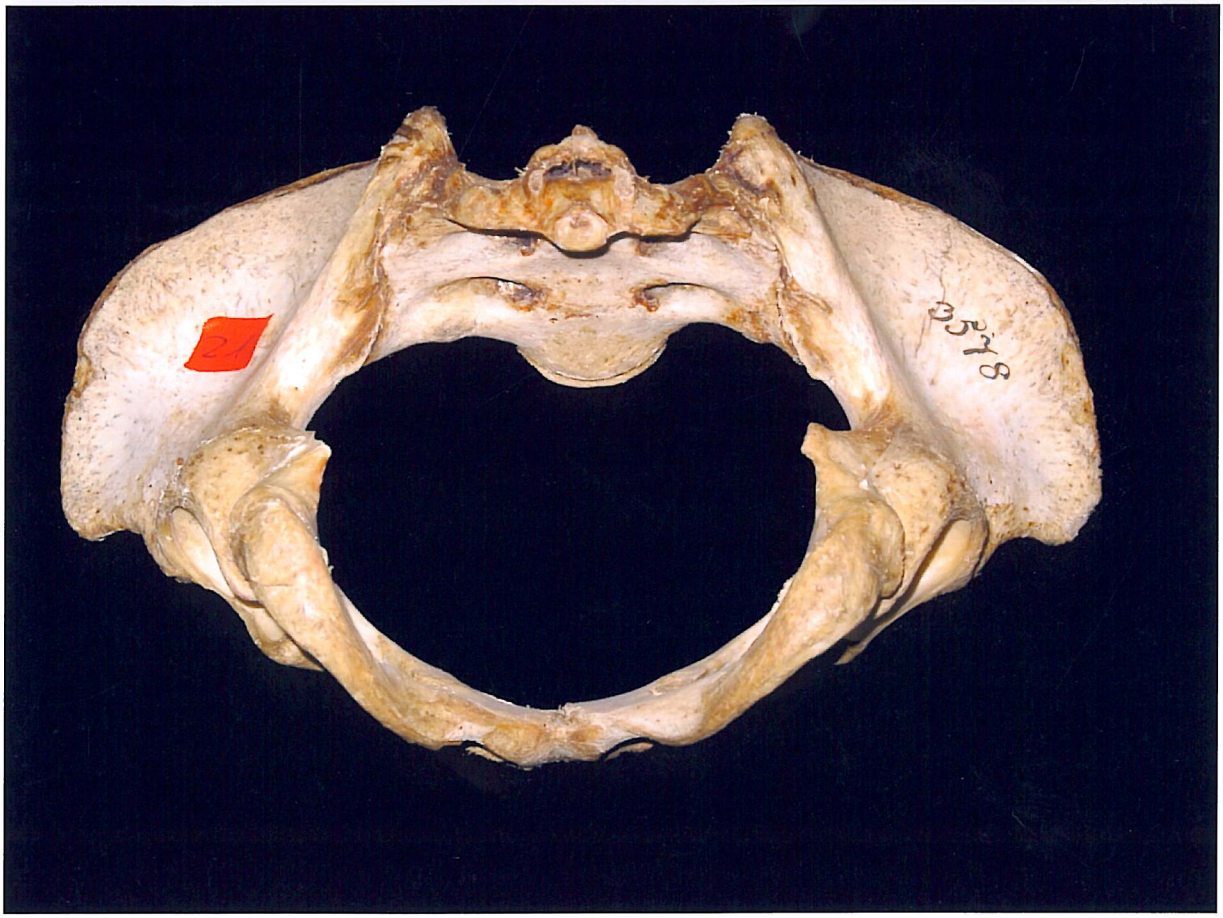
21
3578


3578

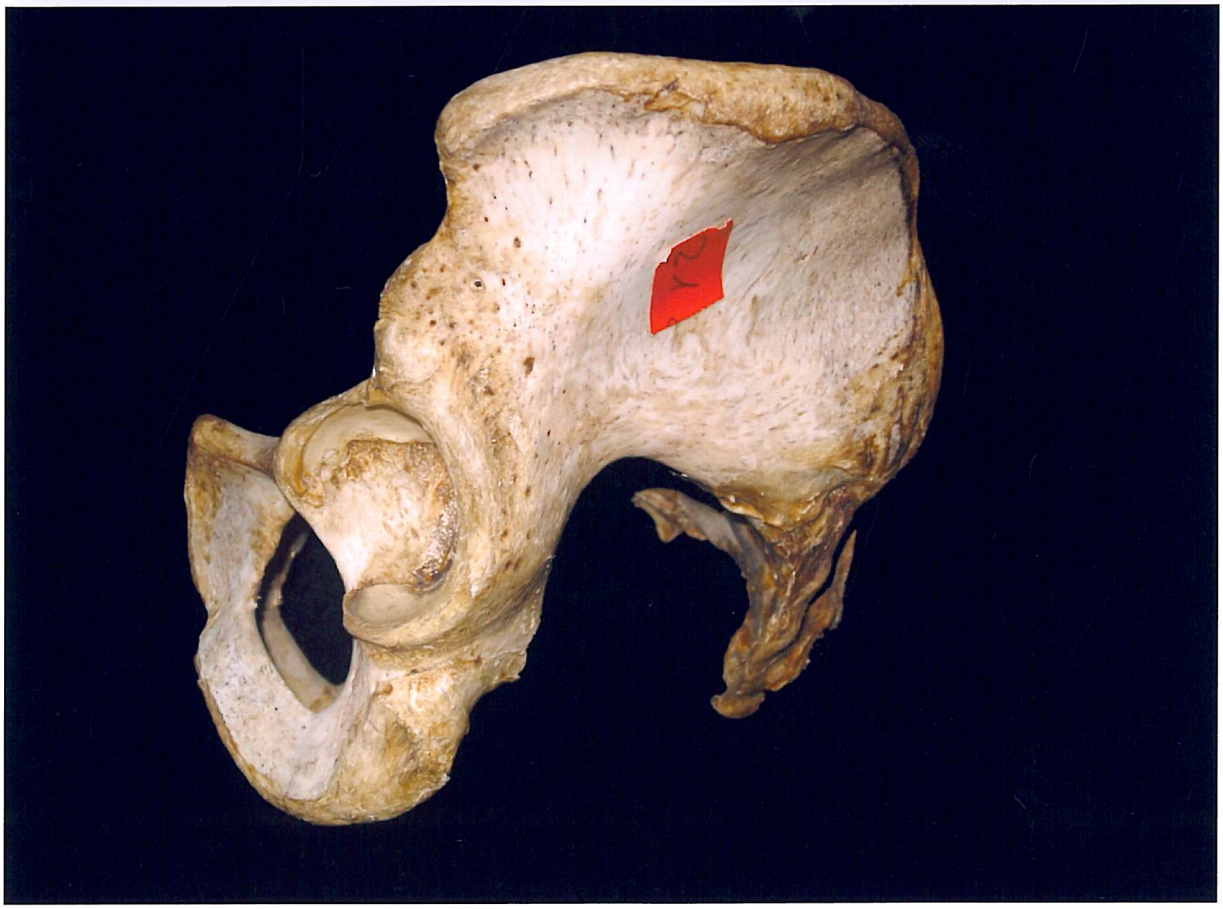

Das Geburtsbuch aus dem Jahr 1840 fand sich noch in der Bibliothek der Universitätsfrauenklinik. Es beinhaltet neben den Aufnahmedaten nur eine Kurzfassung des Geburtsablaufs.
Michaelis hat diesen Fall aus dem Jahre 1840 als Beobachtung X X V I in seinen Aufzeichnungen über das enge Becken wie folgt beschrieben:

„Zögernde Geburt bei rachitischem Becken von 3" 5''' Conj. vera. Druckstellen am Kopfe des Kindes. Verschiebung der Knochen. Tod der Wöchnerin durch Typhus.

D. S. M. K... erstgebärend, 22 Jahre alt, wurde den 4. Jan. Abends 1840 in die Anstalt aufgenommen mit Wehen, die sie schon den Tag über verspürt hatte. Der Geburtsverlauf war zögernd, denn erst den 6. Januar Mittags erfolgte der Wassersprung. Doch ist nicht bemerkt, dass die Wehen besonders schmerzhaft oder sonst abweichender Art gewesen wären. Indess veranlasste mich die sonst nicht erklärte Zögerung der Geburt zur genauen Untersuchung.
Die K. war rachitisch gewesen, lernte erst mit 3 Jahren gehen, und hatte einen stark nach Innen gekrümmtes Schienbein, das sich auch durch den charakteristisch wackelnden Gang verrieth. Sie war am ganzen Körper, besonders aber an den Beinen mager, schmal, von feinem Knochenbau, etwas unter Mittelgrösse.

Beckenmaasse:
D. B. = 6" 6''', Sp. J. = 11", C. d. = 3"11'''.
Die Breite der Cristae war nicht genau zu messen, da sie von den Spinis aus sich gleich verringerte. Die Weite der Conjugata wo die zu etwa 3" 4''' bestimmt, da bei dem feinen Knochenbau ein größerer Abzug von der Conj. diagon. als 7 Linien nicht zulässig schien.

Den 6. Jan. 3 ½ Uhr Nachmittags erfolgte die Geburt des Kindes, eines Knaben sind von 7 ¾ Pfd. Gewicht. Der Kopf desselben war nicht gross und ziemlich nachgiebig. An demselben bemerkte man auf dem rechten Stirnbeine und hinter dem rechten Ohre große, starke geröthete Stellen vom Drucke des Beckens. Das rechte Scheitelbein war niede gedrückt.
Vier Stunden nach der Geburt entfernte ich die Nachgeburt künstlich, der die Wehen dazu unvermögend waren. Bis zum neunten Tage war die Wöchnerin völlig wohl. Alsdann wurde sie vom Typus ergriffen, mit dem eine andere Schwangere aus einer Gegend, wo derselbe herrschte, in das Gebärhauses kam. Sie starb am 15. Tage nach der Geburt. Die Section ergab eine bedeutende Hepatisation der Lungen, der Kopf wurde nicht geöffnet. Im Unterleibe war alles gesund, namentlich die Genitalien ohne pathologische Veränderung.

Das Becken trägt bei feinem, fast schön zu nennenden Bau doch alle Zeichen der rachitischen Bildung gewöhnlicher Form: Breite und Abflachung des Kreuzbeins, starke Biegung der Linia innominata, kleine Schaufeln des Darmbeins, weiten Schambogen und Beckenausgang.

Maasse des trocknen Beckens:
D. B. = 6" 1''', Sp. J. = 10" 5''', Cr. J. = 10" 9''',
C.d. = 4",Conj. vera = 3"5'''.
Letzteres sowohl am nassen als am trocknen Becken."

No	Name und Alter	Geb. Heim. u. Aufenth.	Freiheit u. Heimathsrechte	Tag der Aufnahme	Tag der Geburt	Krankheitsbezeichnung	Heilung	Abgang	Verpflegtage
3572. 183.	Moses, israel. Glaubens 21 J.	L.V.g.d. Rechtsstadt Amtsbez. v. Rotenfelds.		8 Dec. 47	10 Juni 43	[illegible]	12 Juni 47 Heimathsamt. Fachinnen	25 Juni N	
3573. 184.	Wilhelmine, Lichtenau (Landstadt)	L.V.g. Kurhessen Amtsbez. v. Wildungen.		8 Dec. 47	2 Dec. 27 in Lichtenau 4 J. 7 M. 22 T.	[illegible]	22 Dec. 47 Viel Heim. Kassel	26 Juni N	
3574. 185.	Friedrich, israel. Glaubens Friedl. 30 J.	Landg. Hessen Heimathsheim v. Fuld. Angl. Leichenhaus v. Amöneb.	ip	8 Dec. 47	24 Dec. 17 in Fulda 6 J. 11 M. 21 T.	Genesen			
3575. 186.	Leopold, israel. Glaubens Friedl.	Heimathsh. d. Kl. Rodheim (Oberhessen) Amtsbez. v. Grünberg.		8 Dec. 47	13 Juni 40 in Rodheim 5 J. 4 M. 21 T.		13 Juni 47 Ber. Friedl Oberhessen	26 Juni N.	
3576. 187.	Lieb, ad. Zimmermann, Lutherisch, Oberalsf.	L.V.g.d. Schimmer Amtsgericht. Sie will in Nieder Gemünd selbst in Verfall gerathen. Wiederholt ist aber dieser Fall zu einem Arbeitsmann Ofen gepalten. – Ehef. Weib. v. Nieder Amtsbez. v. Schlüchtern		8 Dec. 47	2 Nov. 1800 in Nieder Gemünd 6 J. 8 M. 22 T.	a. d. J. 1830 bis 7 Jan. 1831 in Gelbel.	31 Dec. 47 Gleichab. ohne Besserung	13 Juni N.	
3577.	Rosa, Mar. Christ. Abtrünn. 22 Jahr. 1.	L.V.g.d. Kl. Haren Amtsbez. v. Amte Cloppenburg		4 Juni 47					
3578. 2.	Luise, dan. Kgl. Mag. 22 Jahr.	L.V.g.d. Kiel Amtsbez. v. Amrum. Insel Sylt Friesen aus dem Amte Husum.	pp.	9 Juni 47	2. 6. Juni. 1. 7 Jahr (?) in Amrum 4 J. 4 M. 28 T.	Nach Angabe des Kranken [illegible]	8 Juni 46 Jahrem Kind Nolney	21 Juni N.	

N°	Name und Alter	Geb. Heim. u. Armenh.	frühere u spätere Geb.	Tag der Aufnahme	Tag der Geburt	Entbindung	Taufe	Abgang	Verpflegungstage
3572.									
3573.									
3574.									
3575.									
3576.									
			1840						
3577.									
3578. 2.	Krehn, Dor. Soph. Marg. 22 Jahre,	L.T. g.z. Kiel Armh. z. Amrumerstraße Petersen dient seit 9 Jahren im Friedrichspital	pp.	4.Jan A.	d.6.Jan. x x ges(?) Knaben 7¾ Pfd 23"	natürlich, doch langsam bei engem Becken 3 1/3 -höchstens 3 1/2. d.4.Jan.Sch.im Khs.aufgenommen nachdem schon v. dem Tag Wehen d.6 Jan 1 U.p.m.Wassersprung Gb. 3½ U.p m. 4 St darauf Nachgeb. gelößt (am trockenen Becken 3"5"') † d. 21 Jan. 6 U. a m.	8.Jan.40 Johann Karl Koburg.	21 Jan M. †	~~xx~~

Übersicht der Beckenmaße aus den Jahren 1840 und 2005:

	1840 (lebende Pat.)	1840 (trockenes Becken)	2005
D.B.	6''6'''(17 cm)	6''1'''(15,91 cm)	17,2 cm
Sp. J.	11''(28,77 cm)	10''5'''(27,24 cm)	28 cm
Cr. J.		10''9'''(28,16 cm)	28,7 cm
C. d.	3''11'''(10,24 cm)	4''(10,46 cm)	10,4 cm
Conj. vera		3''5'''(8,93 cm)	9,1 cm

B7

Die Kennzeichnung des Beckens in der Position B 7 befindet sich auf der Innenseite der linken Beckenschaufel, ist teilweise durch weiße Farbe überdeckt und nur noch angedeutet lassen sich die Ziffern 797, darunter VII ausmachen.

Es weist bei kräftigem Knochenbau die typischen Zeichen eines *rachitisch platten Beckens* auf. Durch die Dorsalrotation der Beckenschaufeln ergibt sich eine Vergrößerung der Distanz zwischen den Spinae anteriores superiores gegenüber der Distanz der Cristae; das Einsinken des Kreuzbeins in die Beckenhöhlung bedingt eine Verengung des geraden Beckeneingangs. Das Steißbein ist nicht mehr vorhanden. Rechtsseitig ist das Ligamentum sacrotuberale erhalten, das rechte Ligamentum sacrospinale ist in der Mitte zerrissen; linksseitig fehlen diese Bandstrukturen vollständig. Auf beiden Beckenkämmen finden sich Farbauftragungen.

Diesem Exemplar konnte keine Krankengeschichte zugeordnet werden, da die im Archiv gesichteten Geburtsfälle der infrage kommenden Bezifferung nicht bezüglich Ablauf und Ausgang der Entbindung angesichts der erheblichen Verengung dieses Beckens korrelieren.

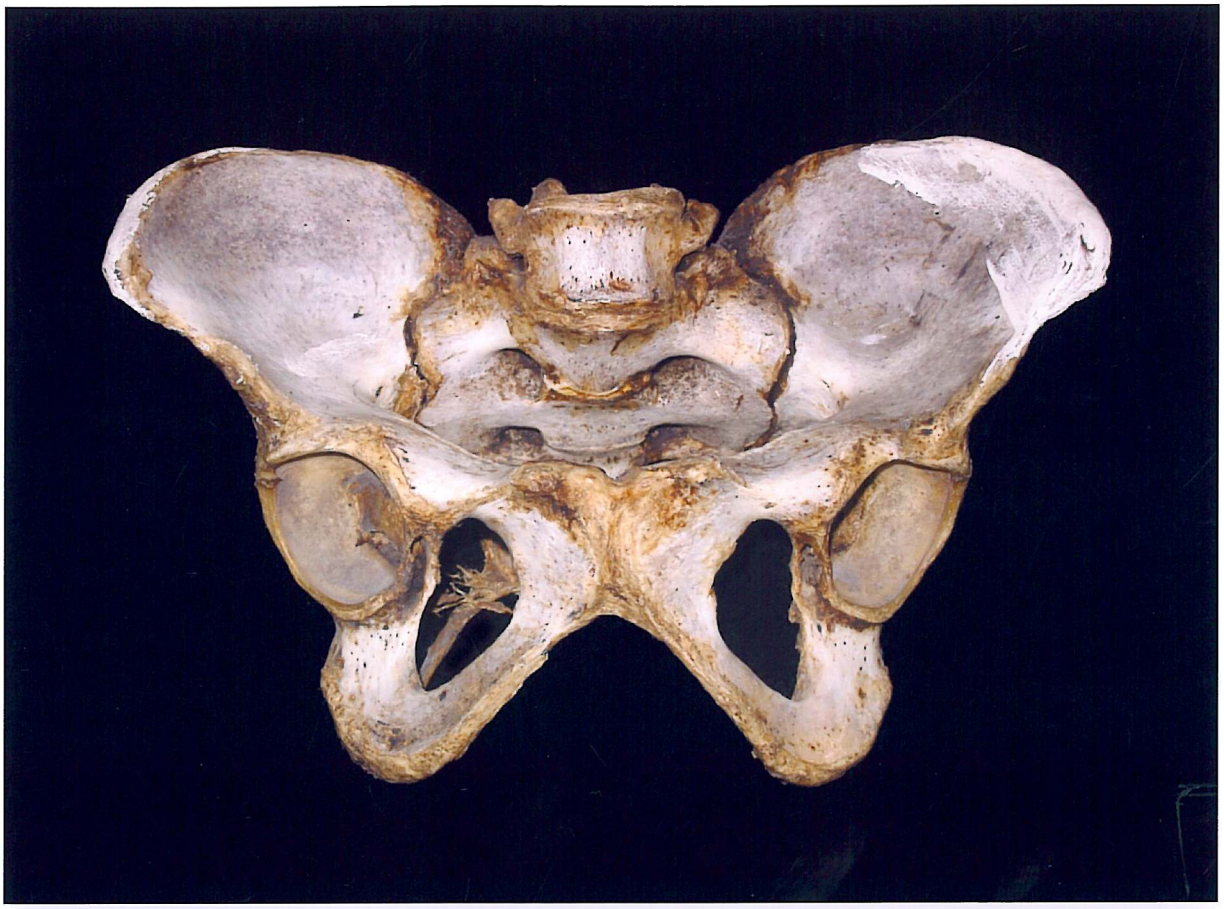

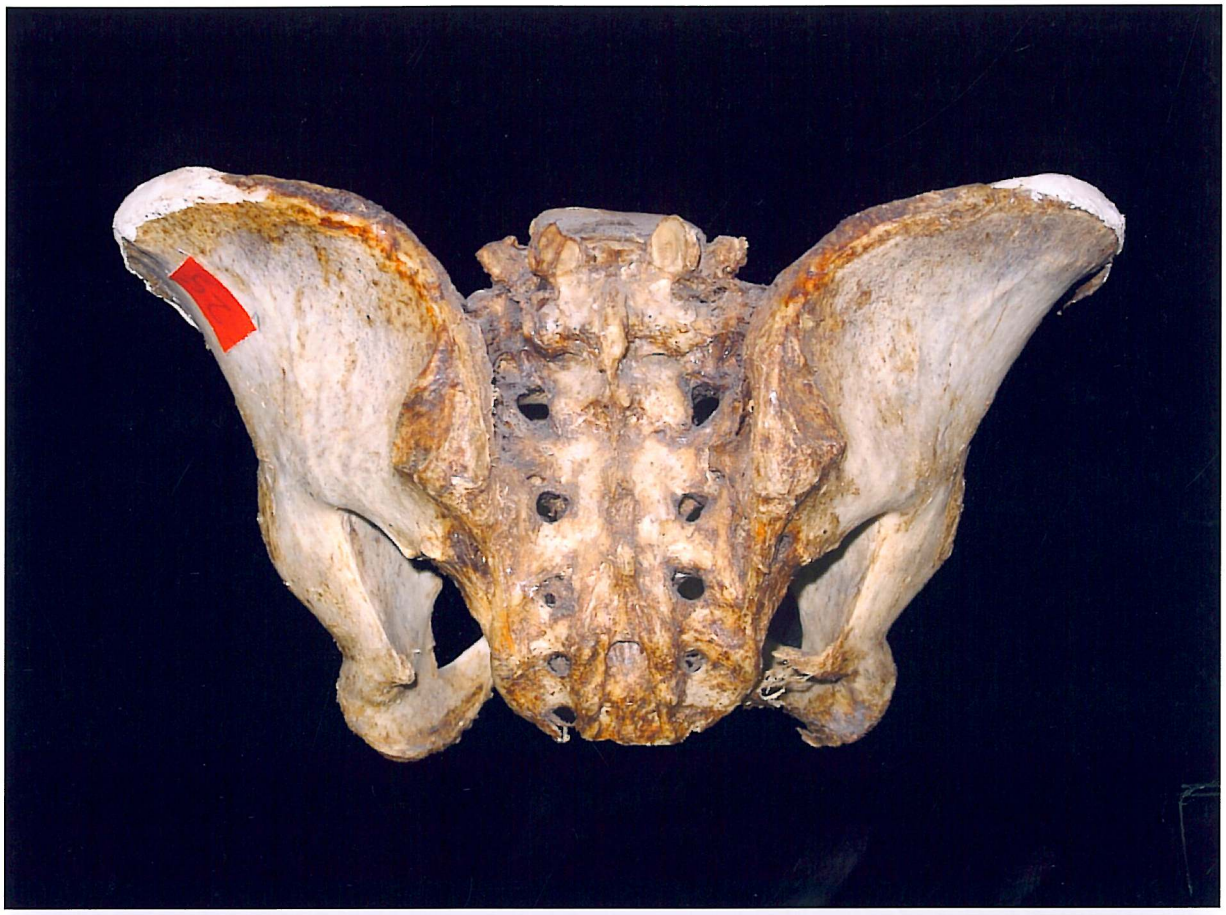

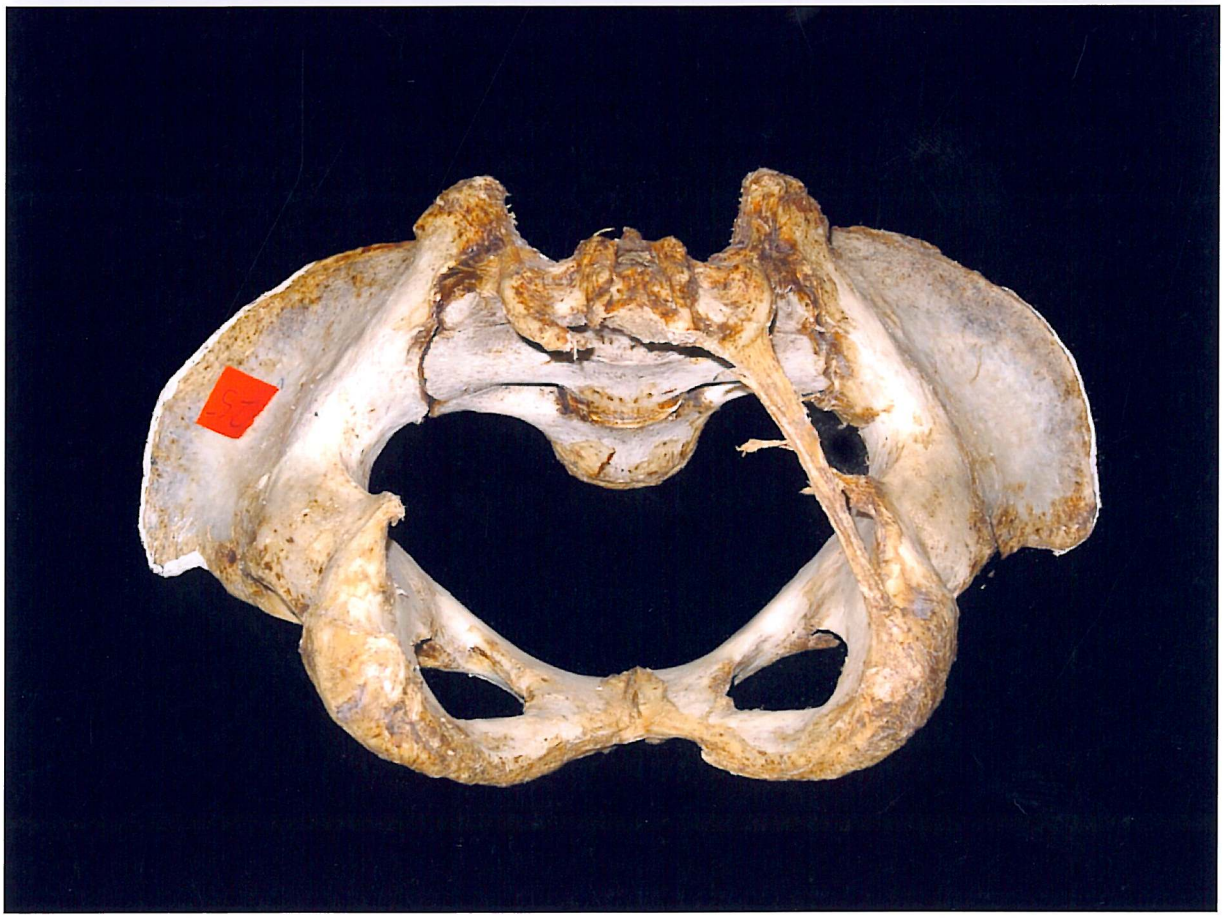


25

B8

Das Becken mit der Kennzeichnung O. auf der linken Beckenschaufel gehört zu den in sich zusammengeknickten Becken, entsprechend ihrer Genese auch *osteomalazische Becken* genannt. Durch die Weichheit der Knochenstrukturen verformen sie sich aufgrund der Rumpfbelastung und dem Zug der auf sie einwirkenden Muskulatur.

Typisch ist die schnabelartige Konfiguration des vorderen Beckenrings mit einer Einengung der Beckenweite und einem spitzen Schambogenwinkel. Auffällig auch die Position des in die Beckenhöhlung eingesunkenen, dorsal gerichteten Kreuzbeins, welches in seinem unteren Anteil eine Abknickung von 90° nach ventral erfahren hat. Das nahezu vollständig erhaltene Os coccygeum folgt dieser Ausrichtung. Die Bandstrukturen zwischen Kreuzbein und Sitzbein sind weitgehend erhalten, ebenso sind die drei untersten Lendenwirbel vollständig erhalten. Sie sind ebenso wie die komplette Kreuzbein-Steißbeinformation längs geteilt und mittels Drahtschlingen verbunden. Von dorsal her ist zudem eine Stange durch die Kreuzbein-Darmbeinflügel geführt und mit Schraubmuttern fixiert. In den Symphysenspalt ist ein Filzpolster eingefügt und mit einer Cerclage fixiert. Gipsfarbe findet sich auf den Schambeinkörpern sowie in Spuren auf den Beckenkämmen und den Processus articulares des dritten Lendenwirbels.

Bei der Archivrecherche konnte keine mit diesem Präparat korrespondierende Krankengeschichte gefunden werden; auch die Veröffentlichung von Litzmannschen Untersuchungen über das osteomalazische Becken und die darin erwähnten Fälle erbrachten keine Hinweise auf dieses Beckenskelett.

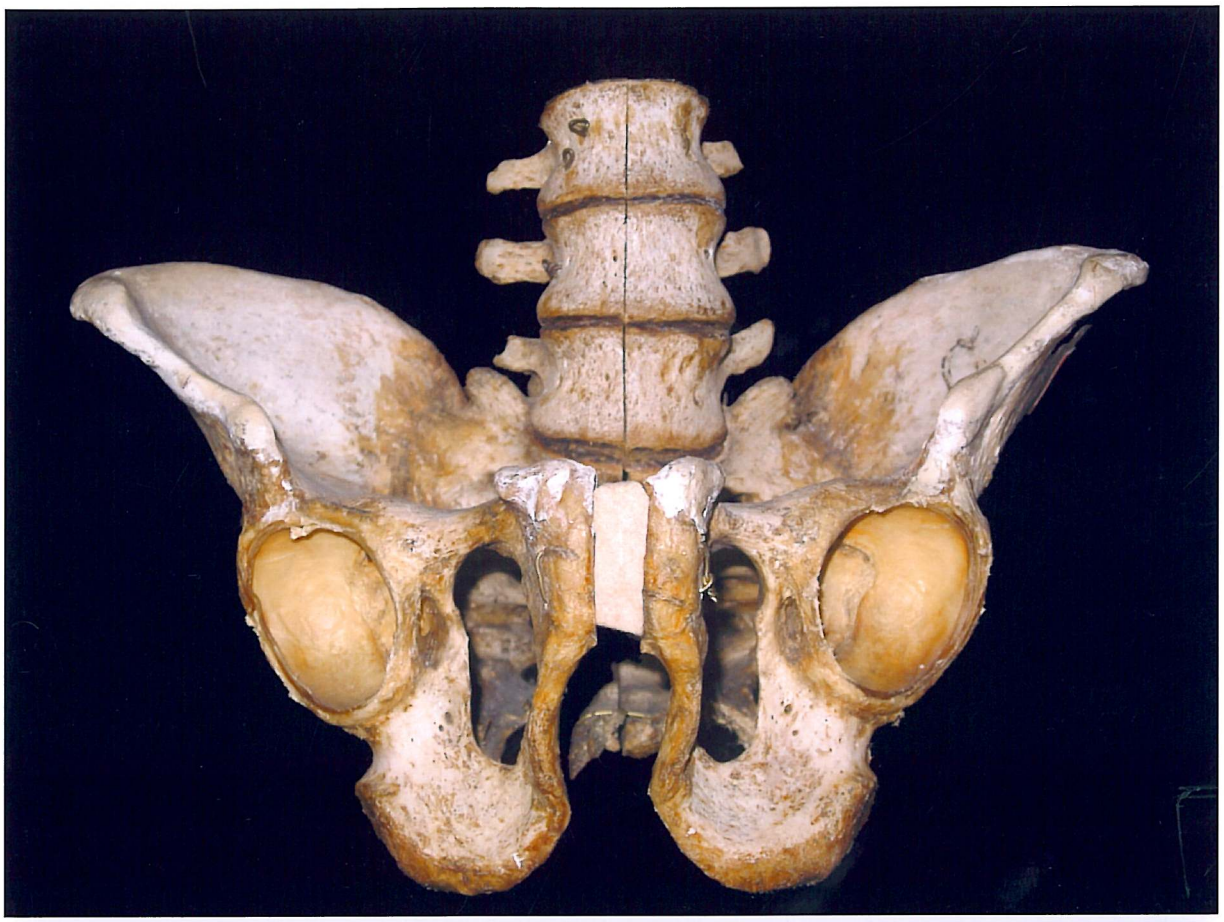

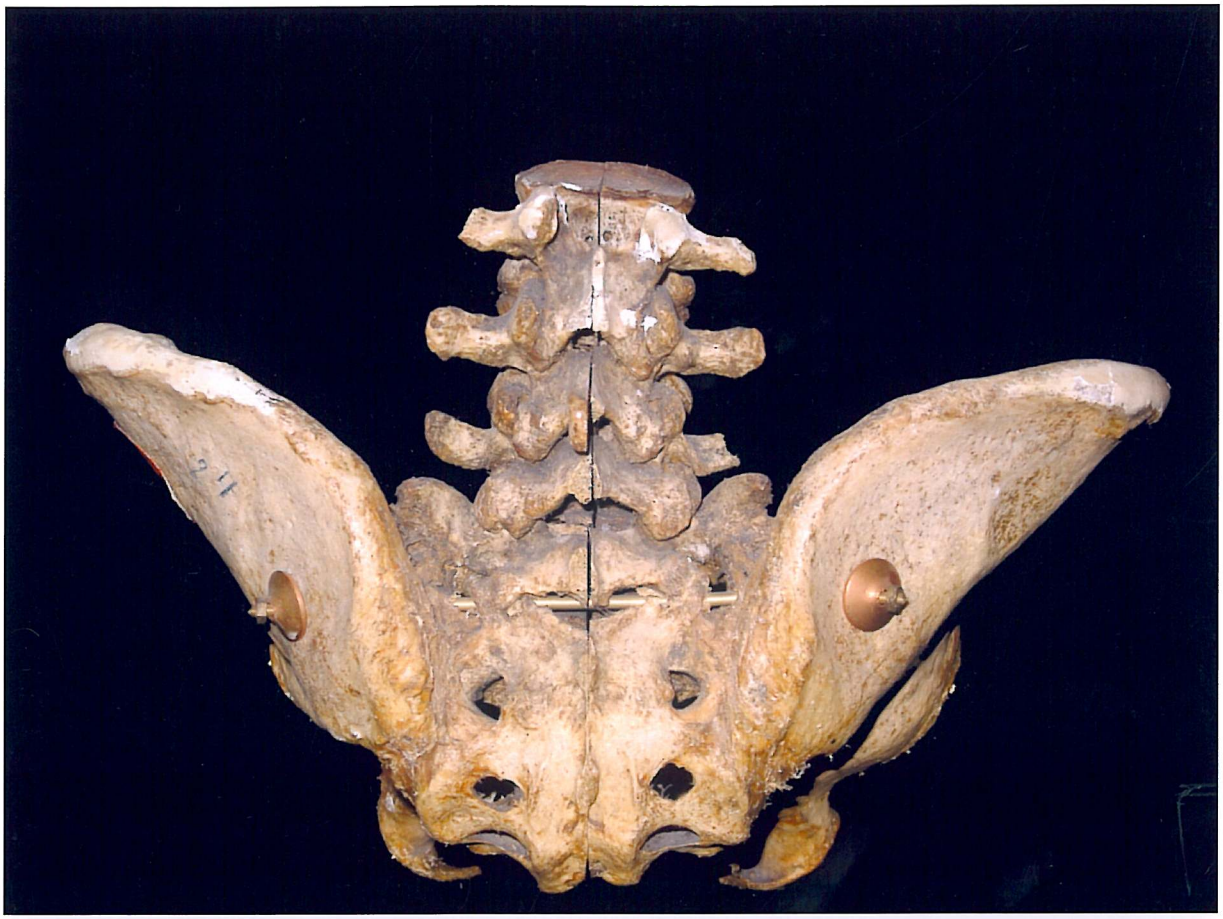

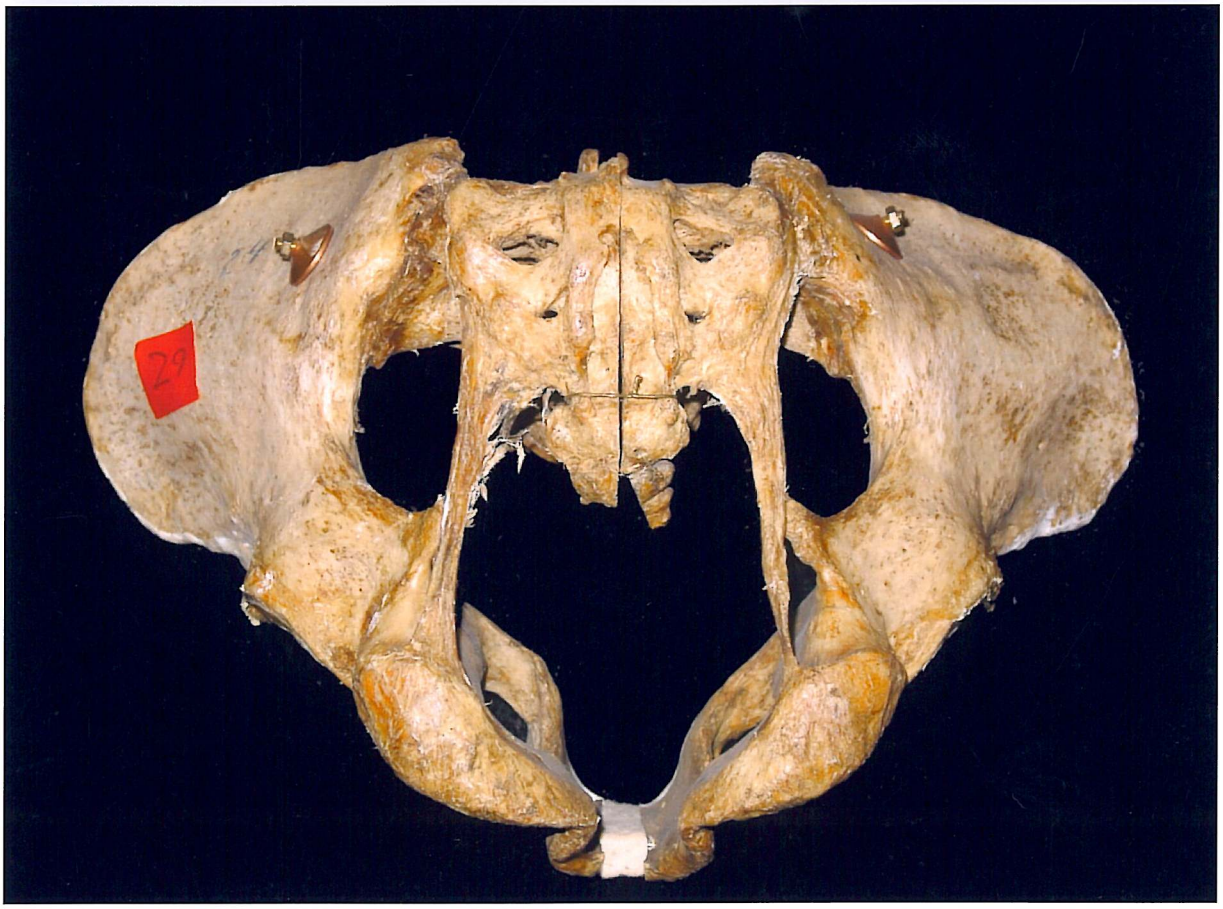
29


29

C1

Das Präparat C 1 trägt auf der Innenseite der linken Beckenschaufel die Kennzeichnung *F.* sowie die römische Ziffer XXV.

Das Becken ist zierlich ausgebildet und zeigt die typischen Merkmale eines *allgemein verengten rachitisch platten Beckens* mit tief eingesunkenem Kreuzbein und dorsal verschobenen Darmbeinschaufeln, wobei als Folge in diesem Fall die größte Distanz des großen Beckens die zwischen den Spinae anteriores superiores zu messen ist. Die vorhandenen 3 ½ unteren Lendenwirbel weisen eine stark nach links gerichtete Skoliose auf. Die Stellung der Beckenschaufeln ist asymmetrisch ausgebildet - die linke steil gerichtet, die rechte flach ausladend. Der Beckeneingangsbereich zeigt ein herzförmiges Aussehen, der größte quere Durchmesser verläuft durch den hinteren Teil des 1. Sakralwirbelkörpers. Die Hüftpfannen sind von der Norm abweichend ventral ausgerichtet und dysplastisch entwickelt. Ein Filzkissen wurde im Rahmen einer früheren Reparaturarbeit im Symphysenbereich interponiert und mittels Cerclage fixiert. In der Längsachse der Lendenwirbelsäule und des Kreuzbeins verläuft ein Sägeschnitt, es wurde eine dorsale Fixierung mit einer Stange durchgeführt. Auf beiden Beckenkämmen finden sich Reste weißer Farbe.

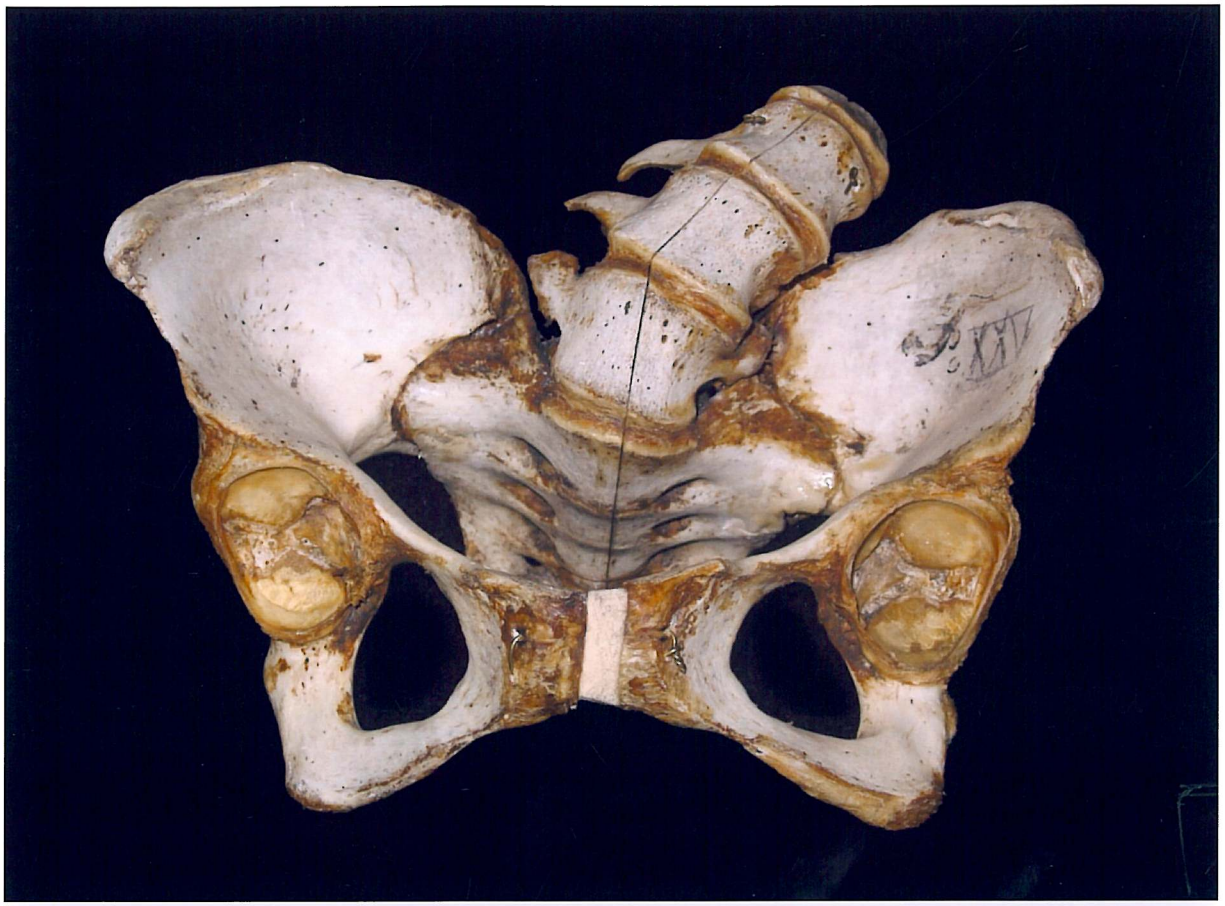

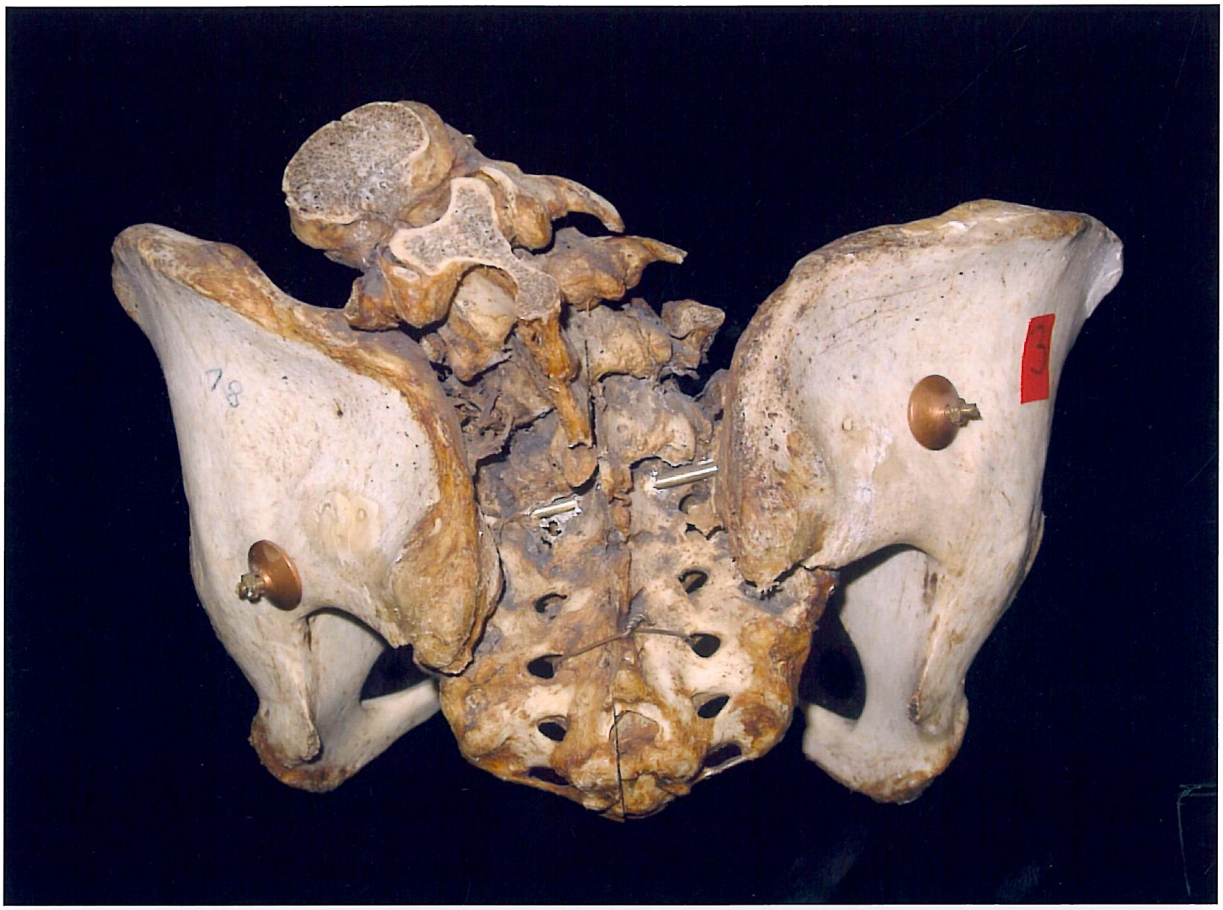

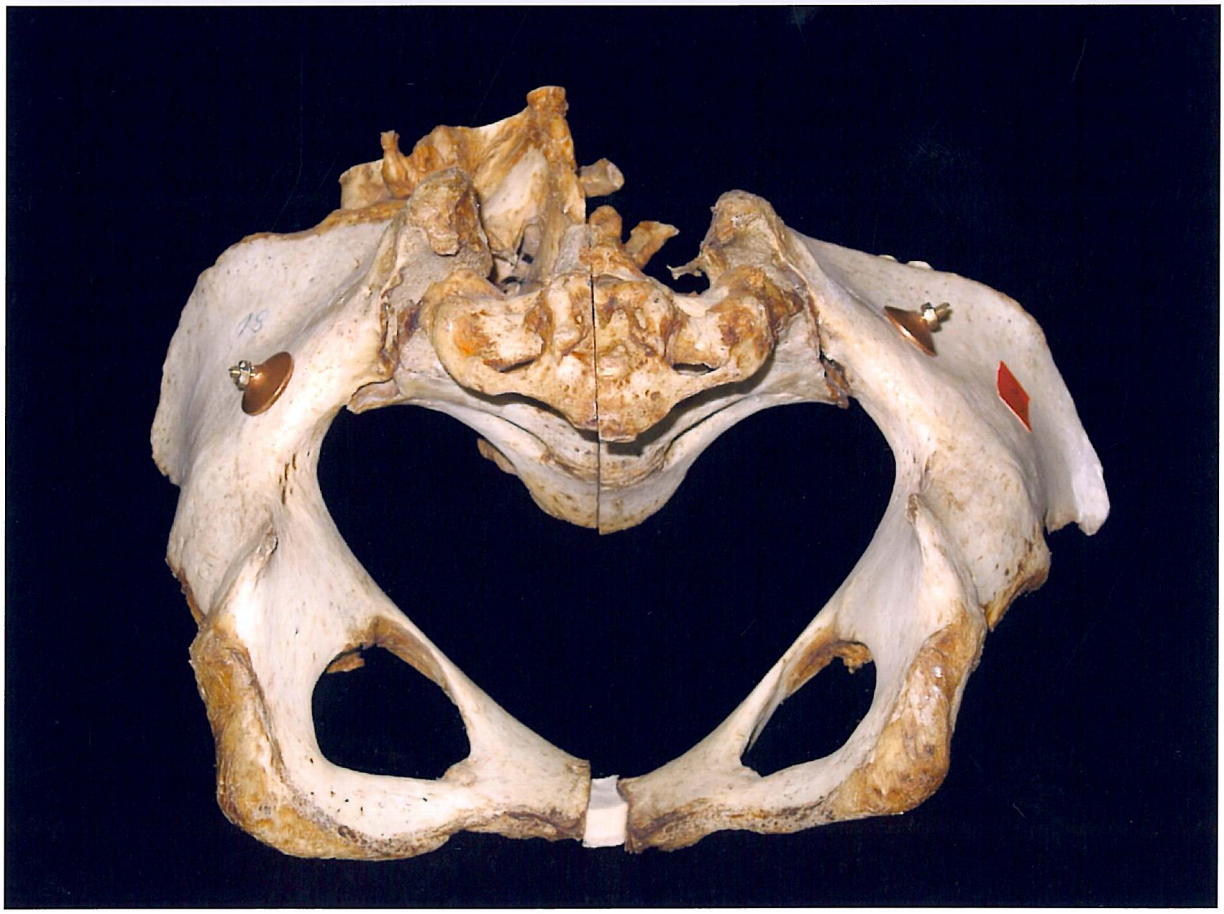


3

C2

Die Kennzeichnung des den osteomalazischen Becken zuzurechnenden Präparates in der Position C 2 befindet sich auf der Innenseite der linken Beckenschaufel; sie ist teilweise durch weiße Farbe überdeckt, dennoch eindeutig als 12026 zu identifizieren.

Charakteristisch finden sich an diesem Becken die Abknickungen der Schambeinäste und die resultierende Schnabelform des vorderen Beckenringes, das in diesem Fall nur mäßig eingesunkene Kreuzbein und die nach dorsal gedrehten Beckenschaufeln. Das Beckenoval ist kartenherzförmig deformiert. Wohl aufgrund der ehemals weichen Knochenstruktur ist das Beckenskelett teilweise zerstört: ein großer Substanzdefekt einschließlich nahezu vollständigem Verlust des Beckenkamms zeigt sich im Bereich des rechten Darmbeins, darüberhinaus Lochdefekt in der linken Darmbeinschaufel. Des Weiteren fehlen die Dornfortsätze der drei erhaltenen Lendenwirbel, der rechte Querfortsatz des 5. Lendenwirbels, der untere Teil des Os sacrum und das Os coccygeum. Beide Hüftgelenkspfannen sind abweichend von der Norm ventral gerichtet. Rechts ist der proximale Anteil des Oberschenkelknochens in Beugestellung mit teilweiser erhaltener Gelenkkapsel vorhanden. Das Ligamentum sacrotuberale rechtseitig ist erhalten, jedoch sakralseitig abgelöst. Dick aufgetragene Gipsfarbe überdeckt Teile der linken Beckenschaufel sowie auch des linken vorderen Beckenringes, ebenso den rechten Schambeinkörper; umschriebene Farbauftragungen im Bereich der rechten Beckenschaufel und der Lendenwirbelkörper.

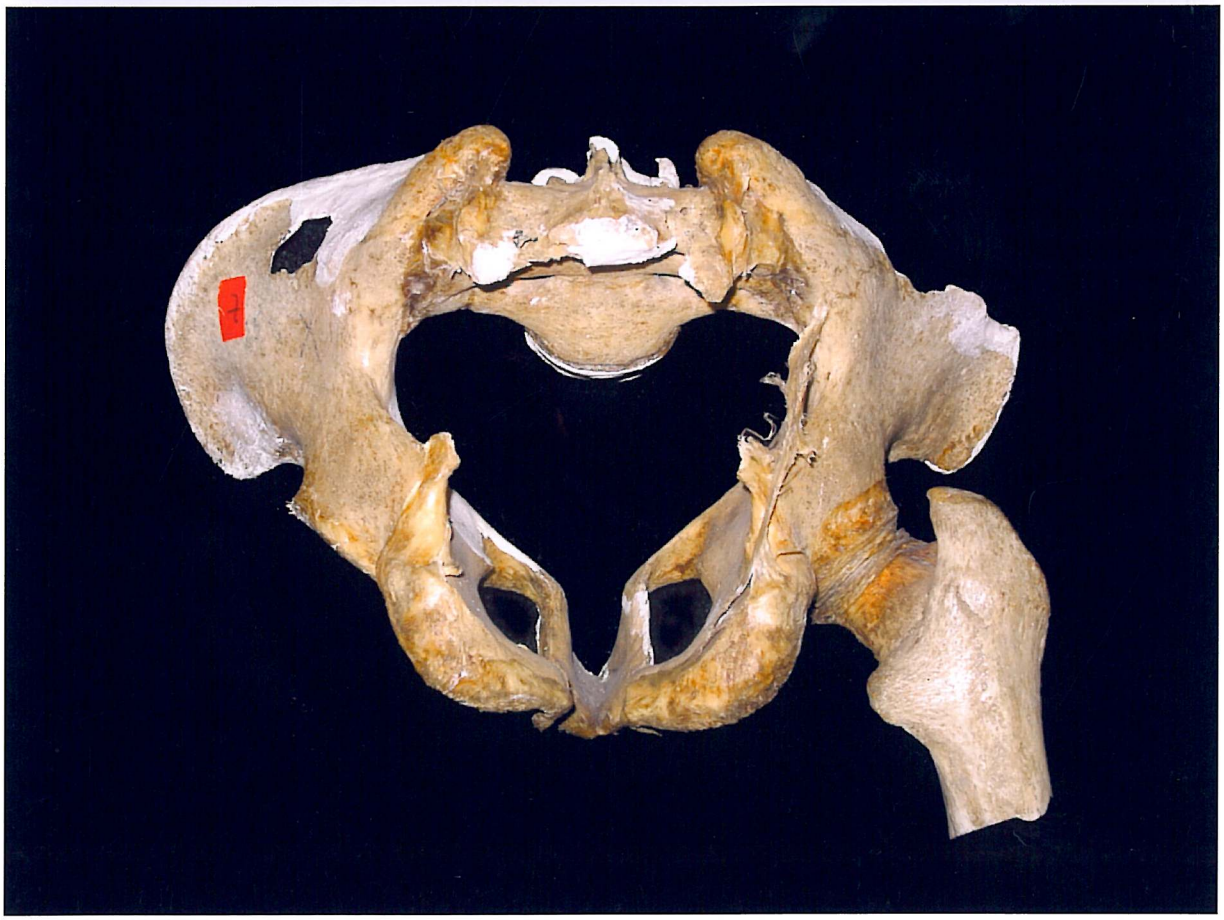

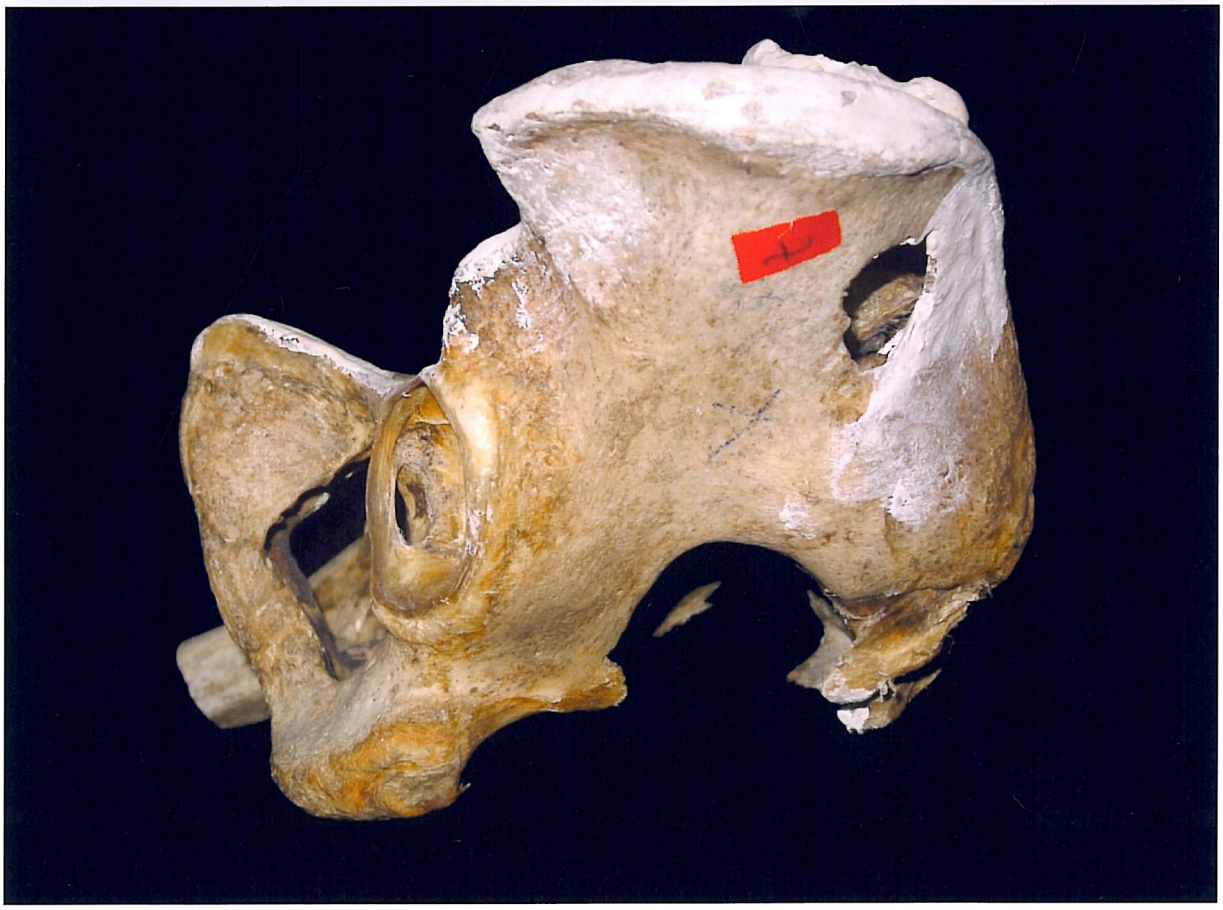

18 88 Monat Januar	Journal № 12026	Name: Kakers, Maria Stand: Landwirtsfrau aus Estorf b. Stade Alter: 37 J.	aufgen. 22/I entlassen † 3/II an Pneumonie

Datum.

Diagnose.

Osteomalacie.

Sectio caesarea nach Sarro.

Anamnese:

IV p. Die erste Geburt vor ca 8 Jahren, leicht natürlich kurz dauernd. Die Geburt vor 7 Jahren nach Einleitung natürlich u. sehr kurz dauernd. Vor der 3ten Geburt bekam Pat. in den letzten Monaten der Schwangerschaft Schmerzen in den Knochen, die namentlich heftig in den Oberschenkeln gewesen sein sollen. Trotzdem hat Pat. nicht das Bett gehütet u. will auch niemals irgendwelche Anfälle gehabt haben. Die beiden ersten Geburten lebende Kinder. Die dritte Geburt angeblich vor 7 Jahren, vom Arzt durch forc. brandigt, lebendes Kind, starb nach 14 Tagen. Die Schmerzen der Knochen u. die Anfälle verschwanden nach der Geburt vollkommen nach. Vor der 4ten Geburt hat Pat. in den letzten 3 Monaten der Schwangerschaft Schmerzen in Wirbeln u. d. o. Oberschenkeln gehabt, heftige Schmerzen, mit diesem Fuß zum Gehen Verm. trotzdem so derb, sie mit diesem Fuß zum Gehen Verm. trotzdem hat Pat. nie gelegen, sondern ganz normal auch mit großen Schmerzen unter. Immer bestanden zu dieser Zeit auch Schmerzen in Kreuz u. unerträglich auch an Wirbelsäule der Wirbelsäule. Die 4te Geburt vor ca 3 Jahren spontane Geburt, Kind starb unter der Geburt, vom Arzt durch forceps geholt, starben unter der Geburt angeblich sehr schwierige Gesichtsextraction spontane sollen die Geburten vorher normalen Kindern gelebt haben. Nach der Geburt wieder Besserung sämmtlicher Beschwerden. Vor der letzten Geburt waren besonders wieder Schmerzen in verstärkt Oberschenkel, trotzdem wieder Pat. am Wirbel ferner gehinkt. Die V Geburt (letzte) vor 3/4 Jahr Fußlage lebendes Kind, erst 12 Stunden nach der Geburt entbunden. Sehr schwierige Extraction vom Arzt. Sprunghafter wieder Schmerzen nach der Geburt entstanden. L. M. am ca 22 April. Zu Beginn des Decembers stellten sich wieder Kreuzschmerzen, ein, die Dornfortsätze besonders heftig waren u. in beiden Oberschenkeln Spannung im Rücken u. dem L. Vom localisirt wurden. Pat. war nicht im Bette zu halten. Schmerzen in den Knochen. Pat. bei jeder Bewegung Schmerzen in den Knochen. Seit der 3 Geburt will Pat. allmählich ca 1/2 Fuß kleiner geworden sein u. hat sich früher eine Kleiderhose gekauft. Pat. Eltern haben beide Pat. schon im Gehen mit gleichl. Sporthaen. Pat. Eltern sind normalen gute Gesichtsgesicht Sprache u. [illegible]

Prot.-No.

Datum. | Verlauf der Krankheit. | Ordination.

seit Wochenfluss gänzl. stark vorhanden ist.
Bettruhe und Wärmeflasche Leibbinde. Leibschmerz selbst erhält
[illegible]
[illegible]
[illegible]

Stat. praes.: Robuste kleine Frau mit [illegible]
[illegible] in kurzem Abstande. Extremitäten
[illegible] Von der Fussohle bis Trochanter 80 cm.
Länge 170 cm. Die Beine sind lang u. gerade, beiden namentlich
die Beine sind [illegible] in den Knochen der Unterschenkel.
Knochen sonst auch keine Druckempfindlichkeit.
Die ganze Brust in den Muskeln ist hier vollkommen
erhalten, ebenso die Sensibilität. Trotzdem ist
Pat. nicht im Stande, einen Schritt zu gehen, wegen der
starken Schmerzen, die sich sofort einstellen.
Ziemlich [illegible] Kyphose, die sich durch den Verlauf
der [illegible] Brustwirbelsäule [illegible] fortsetzt.
Die l. Clavicula [illegible] sehr wenig [illegible]
Schulter Fractur. Die Trochanteren sowie die Spinae
ilei posteriores sind nur undeutlich durchfühlbar,
[illegible] Abgeflacht. [illegible]

Lungen. Der Perkussionsschall ist in der l. Seite
normal, [illegible] überall normal,
nur in den hinteren unteren Partien etwas
abgeschwächt. Das Athmungsgeräusch überall, besonders
hinten unten stark verschärft u. mit [illegible]
Geräuschen vermischt. In den letzten Tagen normal
hinten befindet sich deutlich [illegible] Athmen.
Der Thorax ist im Ganzen etwas [illegible]
[illegible] Rippe fühlt sich [illegible] an.
Bei den Fingern sind die Phalangen [illegible] u. [illegible]
[illegible] die Gelenkenden [illegible]
um den Knochen der beiden Beine keine Abweichungen.
Keine Druckempfindlichkeit in denselben.

[illegible]

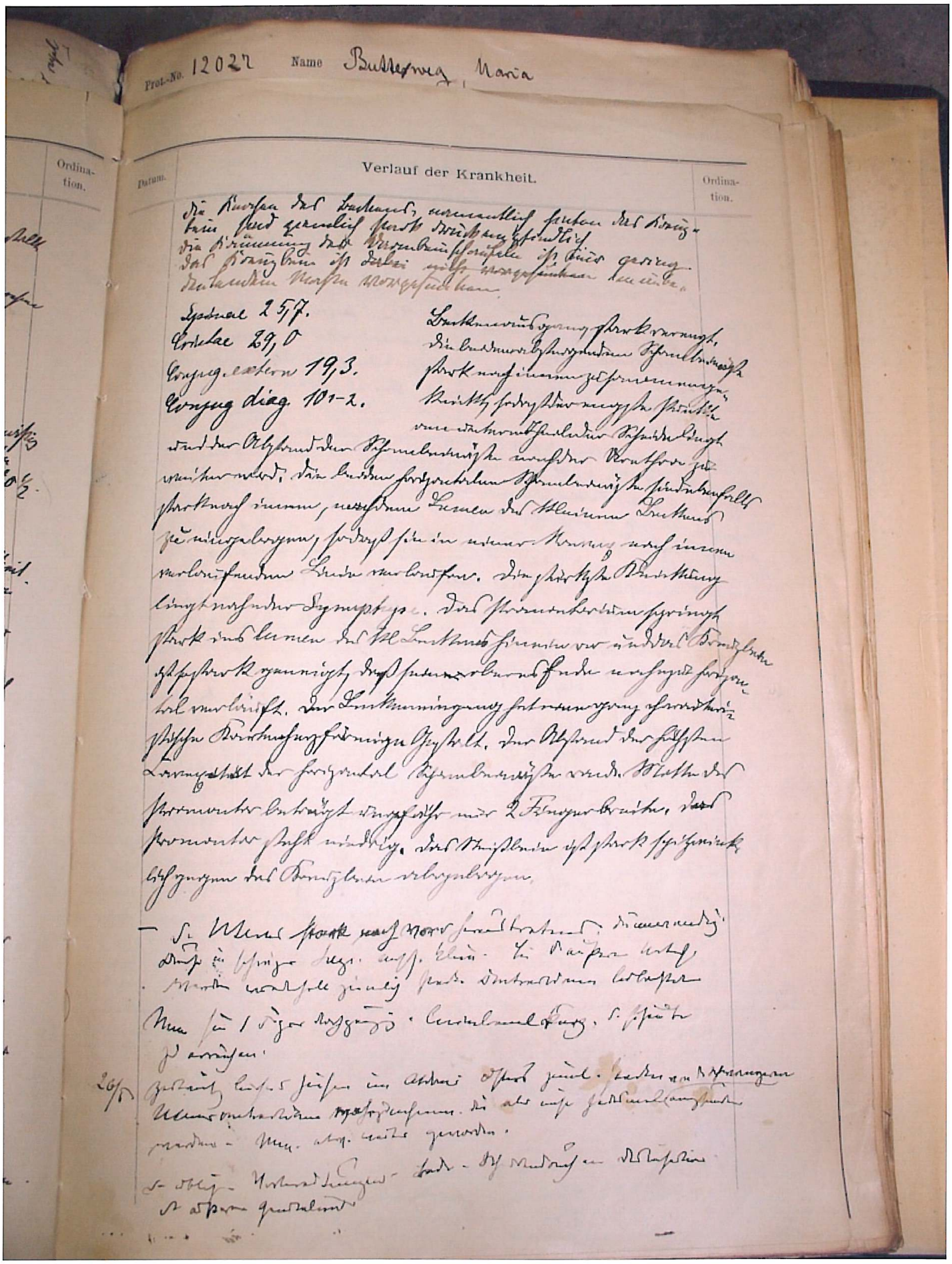

Prot.-No. 12022 Name Butterweg, Maria

Datum.	Verlauf der Krankheit.	Ordination.
	Die Knochen des Beckens, namentlich jene des Kreuzbein sind ziemlich stark [illegible] die Krümmung des [illegible] ist [illegible] gering. Das Kreuzbein ist dabei nicht [illegible]	
	Spinae 25,7. Beckeneingang stark verengt.	
	Cristae 29,0 Die beiden absteigenden Schambeinäste	
	Conjug. extern 19,3. stark nach innen zusammengedrängt,	
	Conjug. diag. 10½. [illegible]	
	[illegible] und der Abstand der Schambeinäste [illegible] weiter wird. Die beiden horizontalen Schambeinäste sind ebenfalls stark nach innen, [illegible]	
	[illegible]	
26/5	[illegible]	

Prot.-No. 12027

Datum.	Verlauf der Krankheit.	Ordination.
27/5.	[illegible]	

Status bei der Entlassung:

1888 Monat Januar	Journal № 120
Datum.	

Anlage T.

1888 Monat Januar	Journal № 12026	Name: Kahro Stand: Alter: Gewicht der Mutterkuchen 2260 g Länge 44 cm	aufgen. entlassen

Datum.

Diagnose. Status.

Eiweiß 8,9 Zucker 10,7-8 . Menge 800 cc. 11,4 Urobilin 8,1 Indican Zucker 10,4 . Wägung 31,5
Schädel formbrüchig. Gesichtsfarbe der Mutter fleck, fast gemischt.

Anamnese:

Vor Leid. bei Entwicklung und Uterus sehr klein. wenig Schmerz
Abnahme der Kindes zum Schreien. gab auch gleich Zeichen wenig
Blut Dinge von Geburt. Später wird sie Reflexe auch deutlich. Schmerz der
Lid nicht empfindlich. Bald nach der Operation fand ich das Kind sehr blass und regelmäßige
oberflächliche Atmung. aber nicht mehr. trotz Frottirens in Wasser d. Anfangs
warmes Bad. Einigen Minuten später. nachdem es auf ein mit Wasser von 32° R.
gefüllter Wasserbettchen gelegt worden. war sie fast ganz gesund. es begann
selbst. Kind wurde auf Beobachtung. Effekt. mit Beobachtung. Effekt
als sie Augen aufmachte. Kind machte Bewegungen. es war es in Kissen schlafe liegen.
sie fand war mit Schmerz behaftet
Schädel rund. Stirn sehr groß in seinem Umfang mit Schläfen. Gesichtsfarbe
groß. wenig in ihrem oberen Theil Schmerz. Schläfen aufgeblasen.
Am Uterus verhältnißmäßig Schmerz sie mehr rechts oder Zwischen. Hälfte zum
Kleinen Theil auch sie fand verdeckt. geschwollen auch sie fühlen Uterus.
Die Schwangerschaft Nach Abstoßung d. Geburt war der Uterus bis Schmerz d. Kind
er bis zur Abstoßung. Es ist dann aus Mutterkuchen-Gewicht in Gebärmutter ge-
stellt. Etwa 1/2 Std. nach Operation gab. sich die Uterus auf der Operations-
stelle 1,- 2 1/2 Cm. dick in der äußeren Kniede. Schwangerschaft Hälfte Lage
Kindes auf der Schwangerschaft. Angabe Schwangerschaft Lage und
wenig Cm. Dabei Angabe Abstoßung Lage. Wehen. nach Dabei
Geburt. die welche den Nieren. Wegen Tuben an den Uterus verschwunden sind.
Umfang Geburt: Linke Ov. 26 Mill, 10 Mill. Höhe, 7 Mill. Linke Tube 73 Millimeter. Im äußeren
Theil Corp. luteum von 7 Mill. Durchmesser. Rechtes Ov. 31 Mill. lang, 9 Mill. hoch, 5 Mill. dick. Linke Lig. ovarii sehr
lang. R. Tube 102 Mill. Im beiden Ovarien keine multiple Follikel.

Nach Uterus (1/2 Std. p. operat.) mit Gummiröhren-Rolle ausgeschlossen, ergiebt
kein wichtiges Resultat. Nur bei Anfassung von einem Blutstreifen an Schwangerschaft
Lig. lat. d. auch bei Anfassung rechten und linken Uterus erfassen
Finden und eine leichte Spannung. äußeren Stiele auf von einem an einer Stelle ver-
gestalten Blutstreifen aufgetreten. Auch wurden die an Finden und Schwangerschaft
artige Verhältnisse dort über d. Lage. Es deutlich ist auf diese Vorgänge aufge-
fasst worden. Es gewöhnlich Entfernung Lage. Fische auf Blutgefäßen
Plex. gestauchte gleich. auf Lage Schwangerschaft herausgeschlossen. aus wie klein Schwangerschaft
auch Angabe Schwangerschaft auf in Verbindung mit Finden Uterus und.
Uterus an Finden und vollständig gefunden - Die Stücke an Uterus verdeckt Gestalt
Finden Uterus gleich. Uterus d. Gl. gleich. Gl. Fleck gefunden (aufbewahrt)

Datum.	Verlauf der Krankheit.	Ordination.
	gleich nach Abschluß [illegible] einige Stunden in Flexionslage [illegible] Urin [illegible] Spuren Eiweiß [illegible] Lungenspitze [illegible] 20 % Silberlösung [illegible] Gewicht des Urins nach Stac. 810 gr.	
	Verlauf: 27/I Abends P 120. Schmerzen im Leibe. Viel Husten. Durchfall [illegible] cc. Diese gebrochen. Morph 0,015. Später Abends noch häufig viel Husten. P 100–110. Häufig Congestion. Durchfall. Urin mit.	
28/I	Nachts häufig gut geschlafen. Von 2 Uhr an viel gehustet. Dabei viel Schmerzen im Leibe. Urin 2x sparsam. Allgemeinbefinden recht leidlich. P. 120. nicht fest voll. Pulsiver Durchbruch. P 114. Abends Urin spärlicher Durchbruch nach Abführung reichlich. P Klein. Campher mit Morph. Diese gebrochen; abends cyanotisches Aussehen. Durchfälle nach dem Stuhlgang, fallen nicht vorhandene Spulwurm.	
29/I	Während der Nacht wenig geschlafen. Nachts viel husten. Reichlicher, dünkel, chokoladenfarbiger Durchbruch. Puls fest frequent. Häufig Stuhlgang gehabt. Abends Spulwurm reichlich nach Abführung, nur einzelne frische Dünkel Spulwurm. Häufig Husten. Morph mit Campher.	
30/I	Nachts gut geschlafen. P 128. Pulsus unregelmäßig. Leichte Dämpfung in der Gegend der Niere. Durchfälle viel husten. P 124. nicht gebrochen. Morph. Trochen. Abends: Campher mit Morph.	
31/I	Nachts noch häufig viel Husten. 10 Tropfen Morph. P. 120. Frühmorgens etwas Abd. wenig. Dann zum Aufsitzen. Im rechten Winkel Dämpfung. Heute Spulwurm wie vorhin. Abends viel Husten. Morph. 10 Tropfen. Heute Husten viel Schmerzen im Leibe.	
1/II	Nachts häufig gut geschlafen. Morph. mit Campher. P 128. Spulwurm Langwurm; nicht vorhanden. Pulsus unregelmäßig. P 128.	
2/II	Nachts viel geschlafen. Urin sparsam. Pulsus [illegible] etc. 2x 8 Tropfen. Morph	

Datum.	Verlauf der Krankheit.	Ordination.
	Abends 6 Uhr P. klein u. nicht sehr voll. Sensorium frei. Pupillen eng. Abends 9 Uhr: Atmung zeitweise aussetzend. Puls vollkommen. Zeitweise auch tiefe Inspirationen.	
3/III	Gal. Herz bemerkenswerth. Um 2 Uhr nachts sehr unruhig.	
	5½ Uhr morgens Tod. Exitus.	
	Leichen für die Sammlung aufgehoben.	
	Sectionsbericht siehe andere Seite.	

Name Frau Kahrs para No.

Datum.	Verlauf der Krankheit.	Ordination.

Sektionsbefund.

Brust: Linke Thoraxhälfte durch Krümmung der Wirbelsäule mit der Convexität nach l. um die Rippen stark eingeengt.
L. Lunge an d. Spitze fest verwachsen der übrige Teil d. ob. Lappens u. der größte Teil des unt. Lappens mit nicht lösbaren Verwachsungen angeheftet. In d. freien Höhle findet sich ein geringer leicht getrübter mit Flocken gemischter Erguss. Rechte Lunge stark hervorquellend; nur an wenigen Stellen bindegewebig verwachsen. L. Lunge überall mit Ausnahme d. unt. Hälfte des unt. Lappens derb anzufühlen: auf d. Schnittfläche sind in d. Spitze mehrere größere u. kleinere Käseherde die von einem derben luftleeren schwieligen Gewebe von schiefriger Farbe eingeschlossen sind. Der übrige Teil d. ob. Lappens ebenso wie d. ob. Teil d. unt. L. vollständig luftleer, auf d. Schnittfläche von gelbröthlicher Farbe, von granulirtem trüben Aussehen; Von d. Schnittfläche läuft sich ein mit zahlreichen Brockeln gemischter gelblicher Saft abstreifen. Der unt. Teil d. unt. L. ist von dunkelbrauner Farbe, mäßig lufthaltig, Schnittfläche glatt, schaumig.
Rechte Lunge: Pleura überall glat u. glänzend, an d. Rändern hellgraurot an d. übrigen Partien dunklere graurote Farbe, nur an einem umschriebenen Teil d. unt. Lappens dunkelbraunrot, matt, mit fibrin. Belag. An ~~dieser~~ dieser Stelle ist d. Gewebe der Lunge luftleer, auf d. Durchschn. dunkelbraunrot, leicht körnig. Im übrigen ist d. Lunge überall lufthaltig, ödematös, nach den Rändern hin emphysematös.

Status bei der Entlassung:

Wesentlicher Befund:

Kruppöse Pneumonie, ältere d. L. L., frischere d. R. U. L.
Käseherde u. Schwielen in d. l. Spitze. Residuen v. Pleuritis daselbst.

Sehnenfleck am r. Herzen.
Geringe chron. Endarteriitis.
Trübung v. Leber u. Nieren.
Milzschwellung gering.
Operativer Defekt von Tuben, Ovarien, Teil d. Uterus.

Necrotische Schleimhaut im Cervikalkanal.
Frische hämorrhagische Pachymeningitis.
Trichocephal. disp. Oxyur. vermic.

Starke Verdauung d. Oesophagus-Schleimhaut — zahlreiche Warzen.

Starke Verunstaltung d. Beckens. Geringe Krümmung d. Wirbelsäule
d. Uterusfundus in 1 Ohm 2 Drittel in eine dort umfangreiche Geschwulstmasse verwandelt mit schwielig. Wandung die Form eines ausgebildeten Gebärmutterfundus
1–2 Ohm oberhalb d. Eingangs r. Gruben auf d. Beckenschaufeln. im frischen Aussehen
d. ~~Fundus~~ Peritoneum Oberhalb d. Eingangs stark diffus mit dem Stumpfe verwachsen

188 Monat Dez. Jan. Febr. Entbindung stillt Diagnose Name Frau Kahrs para No.

Dezember Januar Februar

	22	23	24	25	26	27					27	28	29	30	31	1	2				
	m. a.	m. a.	m. a.	m. a.	m. a.	m. a.	m. a.	m. a.	m. a.	m. a.	m. a.	m. a.	m. a.	m. a.	m. a.	m. a.	m. a.	m. a.	m. a.	m. a.	m. a.
41																					
40,8																					
40,6																					
40,4																					
40,2																					
40																					
39,8																					
39,6																					
39,4																					
39,2																					
39																					
38,8																					
38,6																					
38,4																					
38,2																					
38																					
37,8																					
37,6																					
37,4																					
37,2																					
37																					
36,8																					
36,6																					
36,4																					
36,2																					
36																					
35,8																					
35,6																					
35,4																					
35,2																					
35																					
Puls																					
Stuhl				/	/	/															

	m. a.	m. a.	m. a.	m. a.	m. a.	m. a.	m. a.	m. a.	m. a.	m. a.	m. a.	m. a.	m. a.	m. a.	m. a.	m. a.	m. a.	m. a.	m. a.	m. a.	m. a.
41																					
40,8																					
40,6																					
40,4																					
40,2																					
40																					
39,8																					
39,6																					
39,4																					
39,2																					
39																					
38,8																					
38,6																					
38,4																					
38,2																					
38																					
37,8																					
37,6																					
37,4																					
37,2																					
37																					
36,8																					
36,6																					
36,4																					
36,2																					
36																					
35,8																					
35,6																					
35,4																					
35,2																					
35																					
Puls																					
Stuhl																					

1888 Monat Januar	Journal No. 12026	Name: Kahrs, Maria Stand: Landmannsfrau aus Estorf b. Stade Alter: 37 J.	aufgen. 22 /I entlassen † 3/ II an Pneumonie

Datum

Diagnose

Osteomalacie

Anamnese:

Sectio caesarea nach Porro

VI. p. die erste Geburt vor ca. 8 Jahren, lief natürlich, kurz dauernd, die 2. Geburt vor 7 Jahren noch leichter,natürlich und sehr kurz dauernd. Vor der 3ten Geburt bekam die Pat. in den letzten Monaten der Schwangerschaft Schmerzen in den Knochen, die namentlich heftig in dem Oberschenkel gewesen sein sollen. Trotzdem hat Pat. nicht das Bett gehütet u. will auch niemals fieberhafte Anfälle gehabt haben. Die beiden ersten Geburten lebende Kinder. Die dritte Geburt angeblich vor 4 Jahren, vom Arzte durch forc. beendigt, lebendes Kind, das nach 14 Tagen starb. Die Schmerzen der Knochen und die heftigen Beschwerden der Pat. ließen nach der Geburt vollkommen nach. Vor der 4ten Geburt hat Pat. in den letzten 3 Monaten der Schwangerschaft heftige Schmerzen im Verlauf des r. Oberschenkels gehabt, so dass sie mit diesem Fuß zum Hinken kam, trotzdem hat Pat. nie gelegen, sondern ging wenn auch mit großen Schmerzen umher. Ferner bestanden zu dieser Zeit auch Schmerzen im Kreuz und augenscheinlich auch im Verlauf der Wirbelsäule. Die 4te Geburt vor ca. 3 Jahren, Zwillinge, beide vom Arzt durch forceps geholt, starben unter der Geburt. Angeblich sehr schwierige Zangenextraction, Zwillinge sollen die Größe von normalen Kindern gehabt haben. Nach der Geburt wieder Rückgang sämmtlicher Beschwerden. Vor der letzten Geburt waren besonders wieder Schmerzen im rechten Oberschenkel, trotzdem war Pat. im Stande, herum zu hinken. Die V. Geburt (letzte)vor 5/4 Jahr Fußlage sehr schwierige Extraction, vom Arzt, lebendes Kind, das 12 Stunden nach der Geburt abstarb. Hinterher wieder relatives Wohlbefinden. L.M. nun ca. 22 April. Zu Beginn des Dezembers stellten sich wieder Knochenschmerzen ein, die diesmal besonders heftig waren und in beiden Oberschenkeln sowie im Rücken und dem l. Arm localisiert wurden. Pat. war nicht im Stande zu gehen u. hat bei jeder Bewegung Schmerzen in den Knochen. Seit der 3. Geburt will Pat. allmählich ca. ½ Fuß kleiner geworden sein u. hat sich hinten eine Kyphose gebildet. Seit langen Jahren leidet Pat. schon an Husten mit zieml. starkem Auswurf, der sich namentlich zur Herbstzeit steigerte u. jetzt wieder

Datum	Verlauf der Krankheit

seit Weihnachten zieml. stark vorhanden ist.
Pat. hat nur das älteste Kind seiner Zeit lange selbst gestillt sonst die übrigen Kinder nicht.
Die Kinder sollen immer sehr klein u. zart gewesen sein, namentlich das letzte.

Stat. praes: Relativ kleine Frau mit verhältnismäßig langen Beinen u. kurzem Oberkörper. Gesammte Länge 140 ctm. Von der Fußsohle bis Trochanter 80 ½.
Die Beine sind lang und gerade, bieten eigentlich keine Veränderungen in den Knochen dar. Die Knochen zeigen hier auch keine Druckempfindlichkeit.
Die rohe Kraft in den Muskeln ist hier vollkommen erhalten, ebenso die Sensibilität. Trotzdem ist Pat. nicht im Stande, einen Schritt zu gehen, wegen der starken Schmerzen die sich sofort einstellen.

Ziemlich hochgradige Kyphose, die sich durch den Verlauf der gesammten Brustwirbelsäule hindurch fortsetzt.
Die li. Clavicula springt sehr spitzwinkelig vor, schlecht geheilte Fraktur. Die Trochanteren sowie die Spinae Ilei posteriores sind nur undeutlich durchfühlbar, scheinen abgeflacht zu sein.

Lungen. Der Perkussionsschall ist in der li. Spitze namentlich hinten gedämpft, sonst überall normal, nur in den hinteren unteren Partien etwas abgeschwächt. Das Atmungsgeräusch überall, besonders hinten unten stark verschärft u. mit bronchitischen Geräuschen vermischt. In der linken Spitze namentlich hinten befindet sich deutlich bronchiales Athmen.
Der Thorax ist im Ganzen etwas zusammengesunken, jede Rippe fühlt sich weich und nachgiebig an.*
In den Fingern sind die Phalangen schmal und dünn dagegen die Gelenkenden ziemlich aufgetrieben. Sonst an den Knochen der beiden Arme kaum Veränderungen. Keine Druckempfindlichkeit in denselben.

seitlich wenig abgeflacht, Conv. .... aufgehoben.

Datum	Verlauf der Krankheit

Die Knochen des Beckens, namentlich hinten das Kreuzbein sind ziemlich stark druckempfindlich.
Die Krümmung der Darmbeinschaufeln ist nur gering. Das Kreuzbein ist ~~dabei nicht vorgesunken~~ in unbedeutendem Maße vorgesunken.

Spinae 25,7.
Christae 29,0
Conj.extern 19,3.
Conj. diag. 10 1-2.

Beckenausgang stark verengt, die beiden absteigenden Schambeinäste stark nach innen zusammengeknickt, sodaß der engste Punkte am unteren Theile der Scheide liegt und der Abstand der Schambeinäste nach der Urethra zu weiter wird, die beiden horizontalen Schambeinäste sind ebenfalls stark nach innen, nach dem Lumen des kl. Beckens zu eingebogen, so daß sie in einer konvex nach innen verlaufenden Linie verlaufen. Die stärkste Knickung liegt nahe der Symphyse. Das Promontorium springt stark ins Lumen des kl. Beckens hinein vor und das Kreuzbein ist so stark geneigt, dass sein ebenes Ende nahezu horizontal verläuft. Der Beckeneingang hat eine ganz charakteristische kartenherzförmige Gestalt. Der Abstand der höchsten Convexität der horizontalen Schambeinäste von der Mitte des Promonter beträgt ungefähr nur 2 Fingerbreite, das Promonter steht niedrig. Das Steißbein ist stark spitzwinklich gegen das Kreuzbein abgebogen.

- d. Uterus stark nach vorn heraustretend. dünnwandig. Auch in schräger Lage auff. klein. Bei d. äußeren Unters. werden wiederholt ziemlich starke Contractionen beobachtet Mm für 1 Finger durchgängig. Cervicalkanal kurz. D. Eihäute zu erreichen.

26/ I *Zeitweilig leichtes Ziehen im Abdomen. Öfters ziemlich starke Uteruscontraktionen wahrzunehmen, die aber nicht jedes Mal von der Schwangeren √empfunden werden. Mm aberm. weiter geworden.*
Die obligaten Untersuchungen - Tast. des MM auch .. der Inspektion der äusseren Genitalien

Datum	Verlauf der Krankheit

27/5 *Sectio caesarea nach Porro*

ca. 20 cm langer Bauchschnitt - Schnittränder über dem bei Rückenlage / ungefähr senkrecht zur Tischfläche stehende Uterus zurückgestrichen. D. mit daumendicken Venen nach d. Uterus durchsetzte Lig. lat. ist ganz nach vorn stehend. √ Großer Längsschnitt über Fund. und hintere Wand, wobei man auf d. Plac. stieß. Der Chorion placentale wird an einer Stelle mit d. Messer durchtrennt. Dann mit d. Fingern rasch weiter aufgerissen. Das Kind tritt fast von selbst aus der Wunde hervor. Mit elastischer Ligatur abgenabelt Aus d.Schnittwunde entleert sich nur das dunkle im Uterus zurückgehaltene Blut. Einige Ctm. oberhalb der provisorischen Ligatur wird ein dünner Schlauch und Nadel in d. Mitte durchgeführt und der Uterus mit diesem nach beiden Seiten unterbunden. Darauf ca. 3 cm oberhalb amputiert. D Stümpfe d.ligg. lat. unterhalb der elastischen Ligatur noch einmal isoliert unterbunden. D. innerste Muskel aus dem Trichter incl. Decidua u. Eihäuten excidiert. Bis zur Ligatur herunter. Bis hierher die Innenfläche u. d. Schnittfläche mit Thermocauter oberflächlich verschorft u. d. Stumpf mit Seidenknopfnähten, die unterhalb d. Ligatur angelegt werden, mit dem untersten Wundwinkel in der Weise vernäht, dass die Schürzen am Stumpf vor der Bauchwand außer dem Peritoneum noch unten einige mm dicke Schichten des darunter liegenden Gewebes mitfassen. Die unterste Naht wird auf der äußeren Haut geknüpft. Die übrigen nach innen geknotet und kurz abgeschnitten. Die Nähte gehen seitlich durch den inneren unter dem Peritoneum hervortretenden Rand des m. recti. ~~In de~~ Im unteren Theil der Bauchhöhle wenig Blut, das schon vorher mit Schwämmen entfernt wurde. Verschluss der Bauchwunde in doppelter Etage mit Catgutknopfnähten, nachdem beiderseits ein ca. 2 cm breiter Streifen der stark veränderten Substanz der sehr verbreiterten linea alba ~~entfernt und~~ mit einem entsprechenden Streifen der äußeren Haut abgetragen worden. Außerdem eine Anzahl ganz umfassende Seidennähte. Die Bauchwunde wird bis dicht an den Stumpf heran geschlossen. Die Haut noch etwas / über die oberste in der Mittellinie die Stumpf-mit d. Parietalserosa vereinigt tiefere Naht nach abwärts vereinigt. Der Stumpf wird mit Jodoformgaze u. umgeben. Darum aus Firnispapier eine Manschette geformt und diese durch Naht am oberen Umfang des Stumpfes mit diesem vereinigt. In dem Stumpftrichter u. um diesen herum wird Natr. benzoicum, im ganzen n. 20 gramm eingestreut. Die Manschette nach oben mit einem Stück Firnispapier abgeschlossen, mit √ Salcylwatte umgeben u. unterschichtet. Dann auf die ganze vordere Bauchwand in gleicher Höhe mit Watte bedeckt u. ein Rollbindenverband mit doppelter spina coxae angelegt.

√ in d. Höhe d. cerv. ut. zuerst elastischen Schlauch umgelegt. Durch d. oberen Theil d. Bauchwand werden Suturen gelegt u. mit Nähten sofort nach Fenestration des Uterus die Bauchwand ist hinter diesem practisch geschlossen.

√ Jodoformgaze und

Operationsdauer gut 1 Stunde

Anlage T.

1888 Monat Januar	Journal No. 12026	Name: *Kahrs* *Gewicht des Mädchens, 2260 g* *Länge 44 cm*

Kopf

bipariet. 8,9 front. occ 10,7-8 mento. occ. 11,4 bitemp. 8,1 subocc. front. 10,4 Umfang 31,5
Schädel symmetrisch. Gesichtsteil der Stirn steil, stark gewölbt

Das Kind bei d. Entnahme aus d. Uterus sehr blass - verzog sofort noch vor der Abnagelung den Mund zum Schreien und gab auch gleich hinterher einige ziemlich laute Töne von sich, - später wurde die Respiration mehr oberflächlich u. schrie das Kind nicht mehr. Bald nach der Operation fand ich das Kind sehr blass mit regelmäßiger aber flacher Atmung, nur mäßig warm. Trotz Einwicklung in Watte u. Anlegung warmer Kruken. Einige Stunden später, nachdem es auf ein mit Wasser von 32°R gefülltes Wasserkissen gelegt worden, war die Haut etwas gefärbt. Die Lippen schließlich hell roth. Das Kind reagiert auf Berührung mit Bewegungen, öffnet aber die Augen nicht und machte den Eindruck, als wenn es in tiefem Schlafe läge. Die Haut war mit Schweiß bedeckt.
D. Schädel rund. D. Stirnbein fast ganz in gleichem Niveau mit d. Scheitelbein. D. Hinterhauptschuppe ganz wenig in ihrem oberen Theil deprimiert. D. Schädelknochen auffällig weich.
Am Uterus verläuft d. Schnitt ziemlich median über d. Fundus. Halb zum kleineren Theil auf die vordere, größtenteils auf die hintere Wand.
~~Die Schnittflächen~~ Nach der Abschnürung u. Entleerung war der Uterus schlaff u. blieb es bis zur Absetzung. Er ist dann zur Nachuntersuchung in d. Eisschrank gestellt. Circa ½ Stunde nach der Operation zeigte sich die Wand auf den Operationsschnitten 2-2,5 Ctm dick u. die äußeren Ränder d. Schnittflächen hatten sich von neuem aus der Wunde retrahiert. D. Amputationsschnittfläche liegt nur wenige Ctm. unterhalb des Ursprungs d. ligg. rotunde, diese unterhalb d. Eierstöcke, die nebst den dünnen u. kurzen Tuben an dem Uterus vorhanden sind.

Maße der Eierstöcke: Link. Ov. 26 Mill., 10 Mill. Höhe, d. dicke linke Tube 73 Millim. Im äußeren Pol Corp. lut. verum von 7 Mill. Durchmesser. Rechtes Ovar 31 Mill. lang, 9 Mill. hoch, 5 Mill. dick. Beide lig. ovarii sehr kurz. R. Tube 102 Mill. In beiden Ovarien keine makrosk. Follikel.

Reizung d. Uterus (½ Stunde p. operat) mit Induktionsstrom – Rolle eingeschoben, ergibt kein eindeutiges Resultat. Nur bei Ansetzung der einen Electrode an d. Schnittfläche d. lig. lat. u. auch bei Application derselben an d. Innnenfläche d. Uterus erscheint an d. hinteren Wand eine leichte Erhebung d. äußeren Flächen nahe d. einen an ersterer Stelle angesetzten Elektrode aufgetreten, auch werden die an d. hinteren Wand bestehenden faltenartigen Vorsprünge dort dicker und höher, sehr deutlich ist auch dieser Vorgang nicht.
Eine rhythmisch oder peristaltisch fortschreitende Bewegung war bisher nicht wahrzunehmen.
Plac. größtentheils gelöst aus d. Längsschnitt hervorquellend – nur ein kleines Segment sehr nahe d. Amputationsschnitt noch in Verbindung mit d. hinteren Uteruswand.
D. Uterus an der hinteren Wand vollends gespalten – die Decidua an der vorderen Wand glatt d. Eihäute unten gelöst. Oben d. P. glatt. D. P. flach gefaltet (netzförmig).

Datum	Verlauf der Krankheit

Gleich nach Absetzung des Uterus sind einige Scharten in Flemmingsche Lösung gebracht, sowohl von d. unteren Schnittfläche als auch von d. Längsschnitt entnommen, ebenfalls in 20% Salpetersäure behufs Isolierung d. Muskelzellen.

Gewicht des Uterus mit Plac. 810 gr.

Verlauf: 27/I abends P 120. Schmerzen im Leibe. Viel Husten. Starker foetor ex ore. Nicht gebrochen. Morph. 0,015. Später abends noch ziemlich viel Husten. P 100 – 110. Ziemlich congestion. Aussehen. Urin nicht.

28 / I Nachts zeitweise gut geschlafen. Von 2 Uhr an viel gehustet. Dabei viel Schmerzen im Leibe. Urin 2 x spontan. Allgemeinbefinden sonst leidlich. P 120, nicht sehr voll. Putrider Auswurf. P 114. Abends kein stinkender Auswurf mehr. Athmung erschwert. P klein. Camph. mit Morph. Nichts gebrochen; etwas cyanotisches Aussehen. Nachmittags noch dünnschäumiges, helles nicht riechendes Sputum.

29 / I Während der Nacht wenig geschlafen. Sehr viel Husten. Reichlicher dunkel, chokoladenfarbiger Auswurf. Puls sehr frequent. Häufig Urin gelassen. Abends Sputum wieder mehr schäumig, nur einzelne zähe dunkle Sputa. Häufig Husten. Morph. mit Camph.

30 / I Nachts gut geschlafen. P 128. Flatus entleert. Blase leer. Schmerzen in der Gegend des Stiels. Nachmittags viel Husten. P 124, nichts gebrochen. Morph.- Tropfen. Abends: Camph. mit Morph.

31 / I Nachts noch ziemlich viel Husten. 10 Tropfen Morph. P 120. Zeitweilig übel. Abd. weich. Drang zum Stuhlgang. Im rectum weicher Stuhl. Heute Sputum rein eitrig. Abends viel Husten. Morph. 10 Tropfen. Beim Husten viel Schmerzen im Leibe.

1 / II Nachts ziemlich gut geschlafen. Morph. mit Camph. P 128. Sputum sanguine; nicht riechend. Flatus entleert. P 128.

2 / II Nachts viel gehustet. Urin spontan. Flatus gehen ab.
2 x 8 Tropfen Morph.

Datum	Verlauf der Krankheit
	Abends 6 Uhr P. schnell u. nicht sehr voll. Ziemlich viel Husten.
	P. sieht verfallen aus. Abends 9 Uhr: Athmung zeitweise
	aussetzend. Puls wellenförmig. Zeitweise noch tiefe Inspirationen.
3 / II	*Pat. stark benommen. Um 2 Uhr nachts sehr unruhig.*
	5 ½ Uhr morgens sanfter Exitus.
	Becken für die Sammlung aufgehoben
	Sectionsbericht siehe andere Seite

Datum	Verlauf der Krankheit

Sectionsbefund

Brust: Linke Thoraxhälfte durch Krümmung der Wirbelsäule mit der Convexität nach l. um die Rippen stark eingeengt.
L. Lunge an d. Spitze fest verwachsen, der übrige Teil d. ob. Lappens u. der grösste Teil des unt. Lappens mit leicht lösbaren Verwachsungen angeheftet. In der freien Höhle findet sich ein geringer leicht getrübter mit Flocken gemischter Erguss. Rechte Lunge stark hervorquellend; nur an wenigen Stellen bindegewebig verwachsen. L. Lunge überall mit Ausnahme der unt. Hälfte des unt. Lappens derb anzufühlen. Auf d. Schnittfläche und in der Spitze mehrere grössere u. kleinere Käseheerde die von einem derben luftleeren schwieligen Gewebe von schiefriger Farbe eingeschlossen sind. Der übrige Teil d. ob. Lappens ebenso wie d. ob. Teil d. unt. L. vollständig luftleer, auf d. Schnittfläche von gelbrötlicher Farbe, von granuliertem trüben Aussehen.nVon d. Schnittfläche lässt sich ein mit zahlreichen Bröckeln gemischter gelblicher Saft abstreifen. Der unt. Teil d. unt. L. ist von dunkelroter Farbe, mässig lufthaltig, Schnittfläche glatt, schaumig.
Rechte Lunge: Pleura überall glatt u. glänzend, an d. Rändern hellgraurot, an d. übrigen Partieen dunklere graurote Farbe, nur an einem umschriebenen Teil d. unt. Lappens dunkelbraunrot, matt, mit fibrin. Belag. An dieser Stelle ist d. Gewebe der Lunge luftleer, auf d. Durchschn. dunkelbraunrot, leicht körnig. Im Übrigen ist die Lunge überall lufthaltig, ödematös, nach den Kanten hin emfysematös.

Wesentlicher Befund:

Krupöse Pleuropneumonie, ältere d. L.L., frischere d. R. U.L.

Käseheerde u. Schwielen in d. l. Spitze. Residuen v. Pleuritis daselbst,

Sehnenfleck am r. Herzen.

Geringe chron. Endarteriitis.

Trübung v. Leber u. Nieren.

Milzschwellung gering.

Operativer Defect von Tuben, Ovarien, Teil d. Uterus.

Necrotische Schleimhaut im Cervicalkanal.

Frische Hämorrhagische Pachymeningitis.

Trichocefal. disp. Oxyur. vermic.

Starke Verdauung d. Ösophagus-Schleimhaut – zahlreiche Warzen

Starke Verunstaltung d. Beckens. Geringe Krümmung d. Wirbelsäule.
D. Uterusstumpf in d. oberen 2 Dritteln in eine derb-wachsartige honigfarbene Masse verwandelt mit Erhaltung der Form, nur etw. geschrumpfter
1 – 2 Ctm. oberhalb d. Ligatur d. Gewebe noch g unterschieden, von frischen Aussehen d. Parietal Peritoneum unterhalb d. Ligatur überall dicht mit dem Stumpfe vereinigt.

Vergleich der Beckenmaße aus der Krankengeschichte 12026 mit Ergebnissen aus dem Jahre 2005:

	1888 (an der lebenden Pat. erhoben)	2005
Distantia spinarum	25,7 cm	22,5 cm
Distantia cristarum	29,0 cm	26 cm
Conj. extern	19,3 cm	17 cm
Conj. diag.	10,1 - 2 cm	9,5 cm

C3

Das Becken mit nahezu vollständigem Wirbelsäulenskelett und knöchernen Thoraxstrukturen mit der Ausbildung einer ausgeprägten Kyphoskoliose ist aufgrund der Maße den *allgemein verengten platt-rachitischen Becken* zuzuordnen. Eine Numerierung oder Buchstabenkennzeichnung findet sich nicht.

Das eindrucksvolle Präparat weist drei Halswirbel, die gesamte Brustwirbelsäule und fünf Lendenwirbelkörper auf. Vollständig erhalten sind neun Rippenpaare wie auch das Sternum. Der Skoliosewinkel liegt bei 100° in Höhe der Brustwirbel 8 und 9, zusätzlich besteht eine starke Torsion mit einem Rippenbuckel rechts. Die Beckenstrukturen sind angesichts der starken Wirbelsäulendeformierung erstaunlich wenig verschoben, lediglich die Beckenschaufeln sind seitendifferent ausgebildet (die linke ist steiler ausgerichtet als die rechte). Zur Stabilisierung liegen in Symphysen- und Iliosakralbereich Drahtschlingen, darüber hinaus bestehen diverse Verdrahtungen am Thorax, so z. B. Fixierung sämtlicher Rippen untereinander und verbunden mit der Hals- und Lendenwirbelsäule.

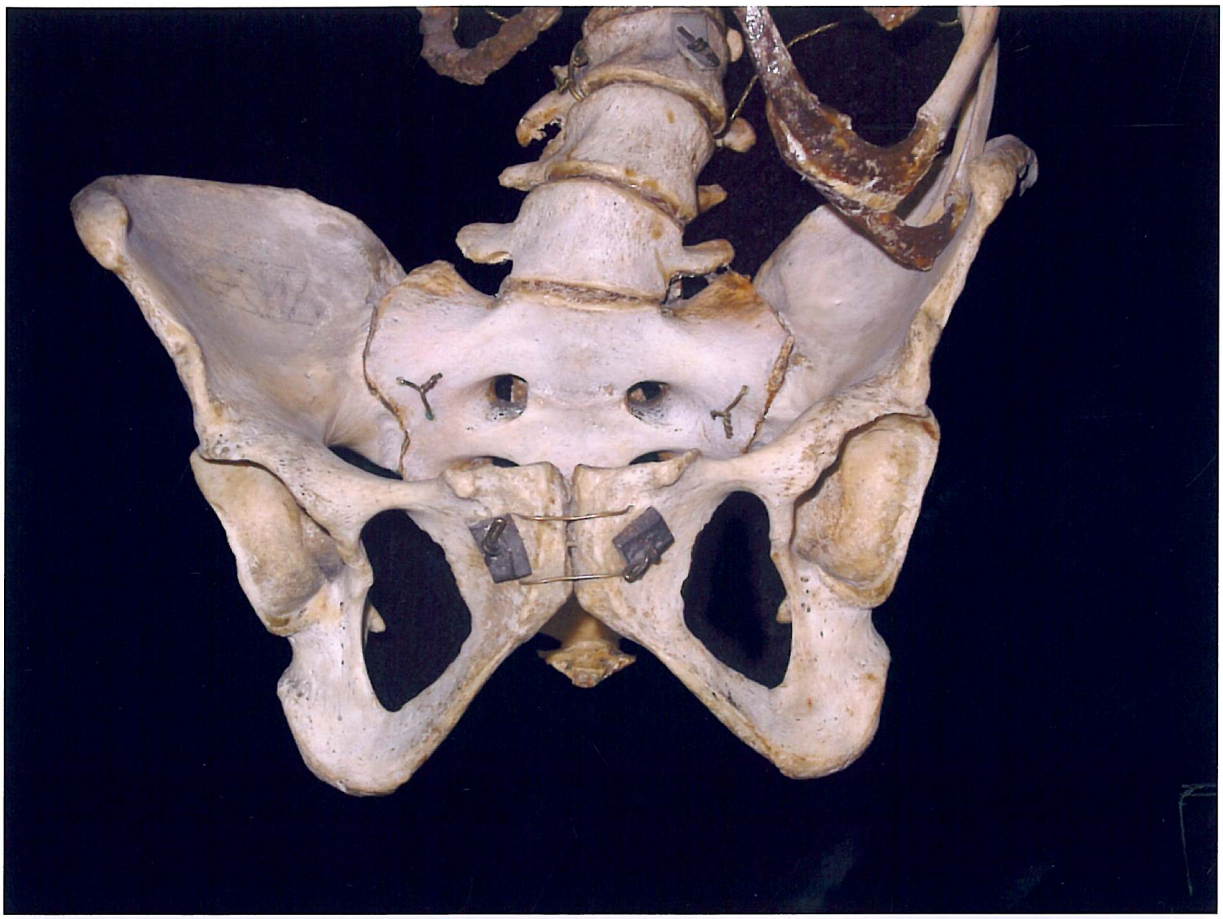

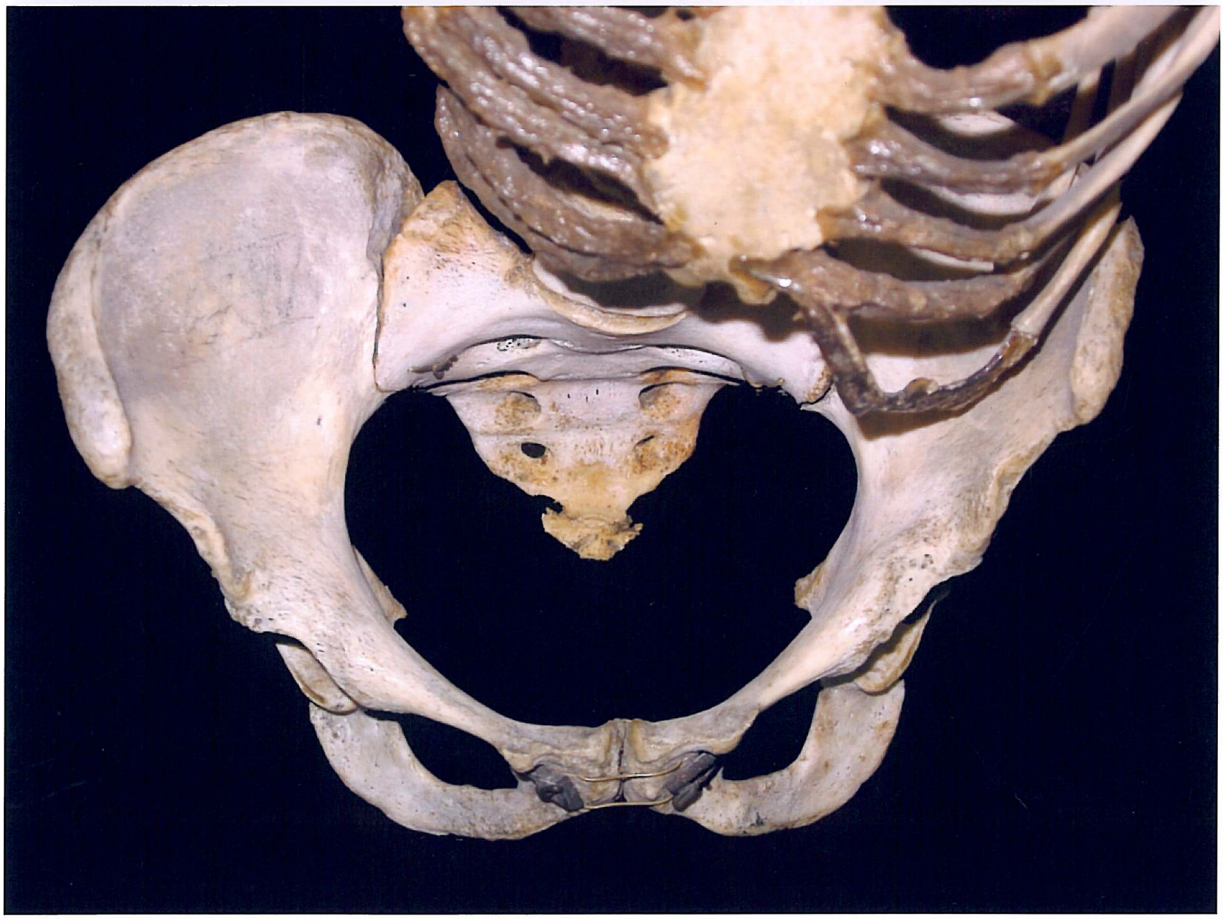

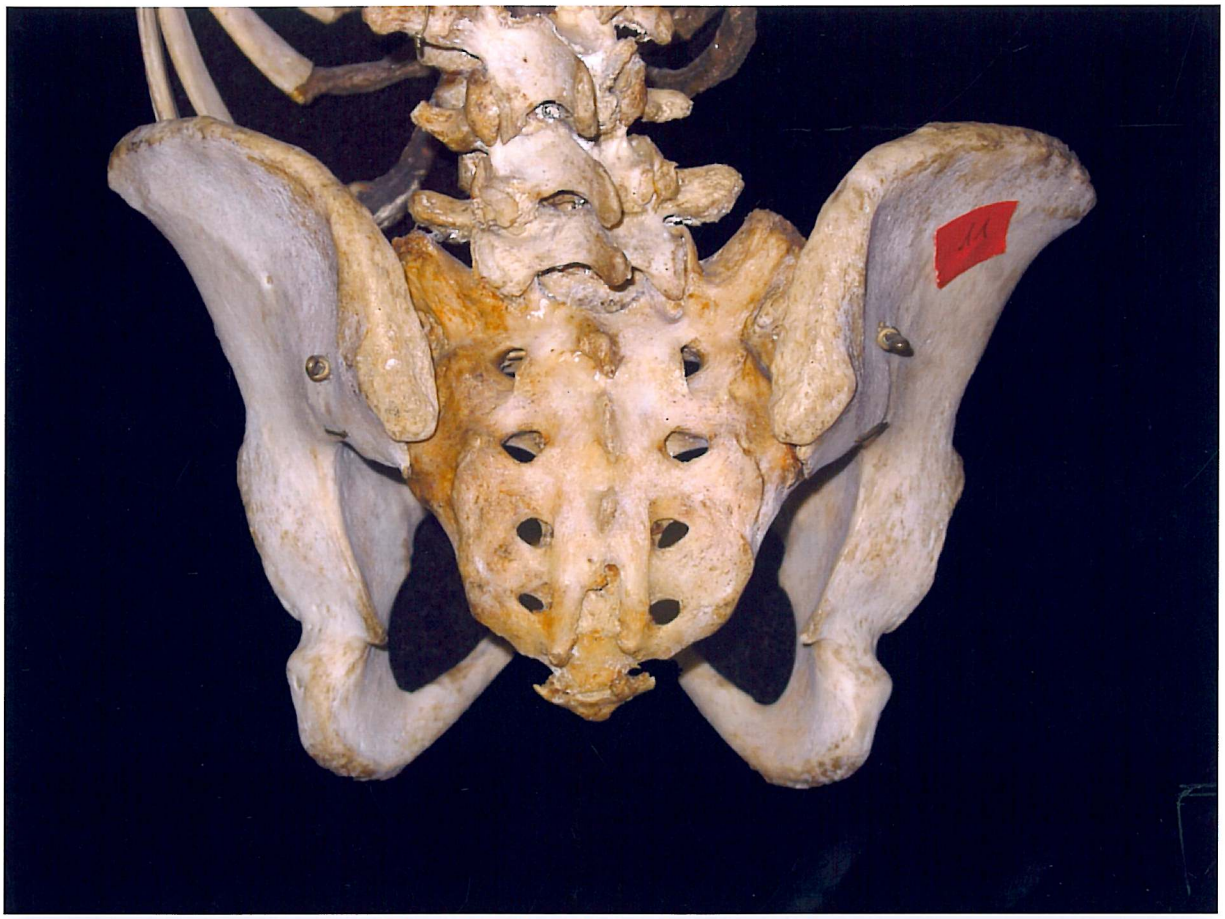

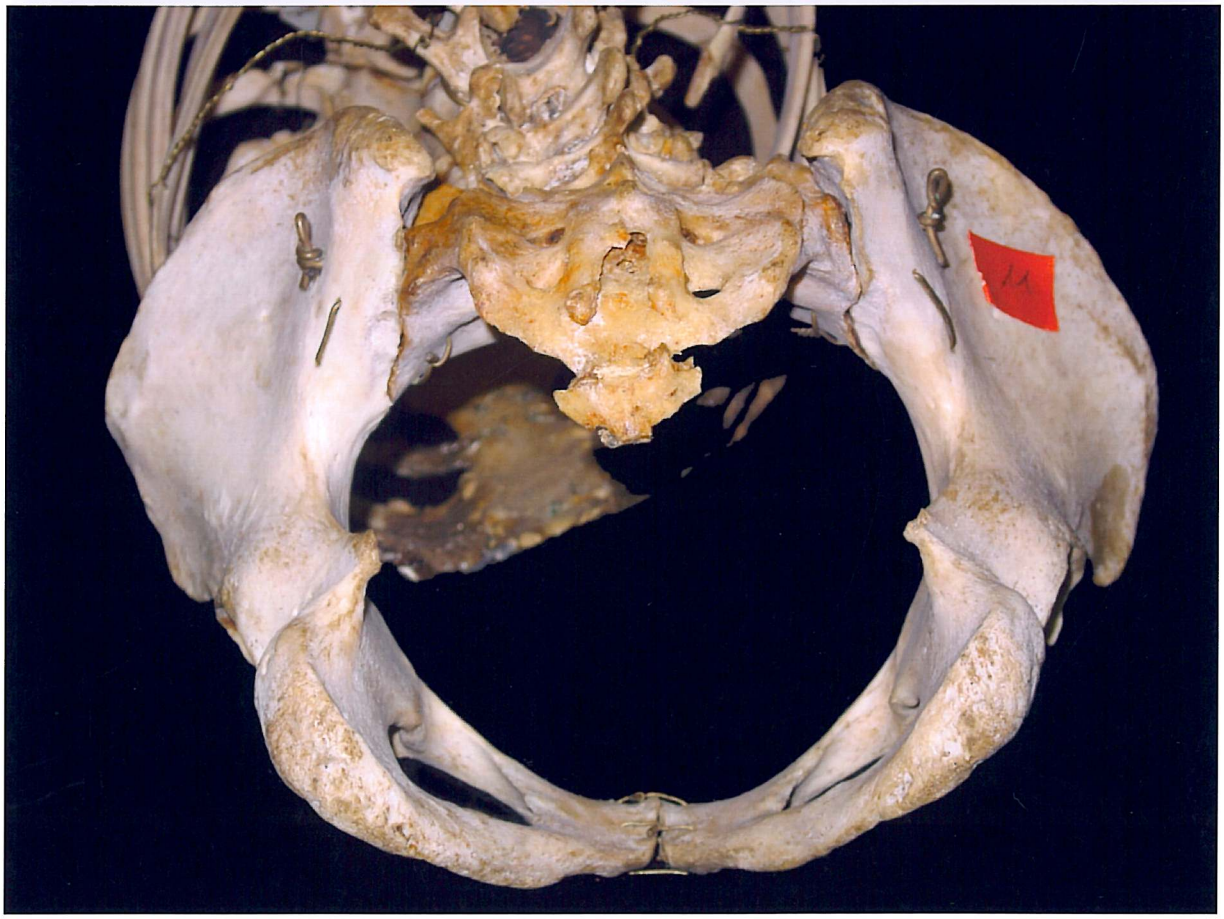

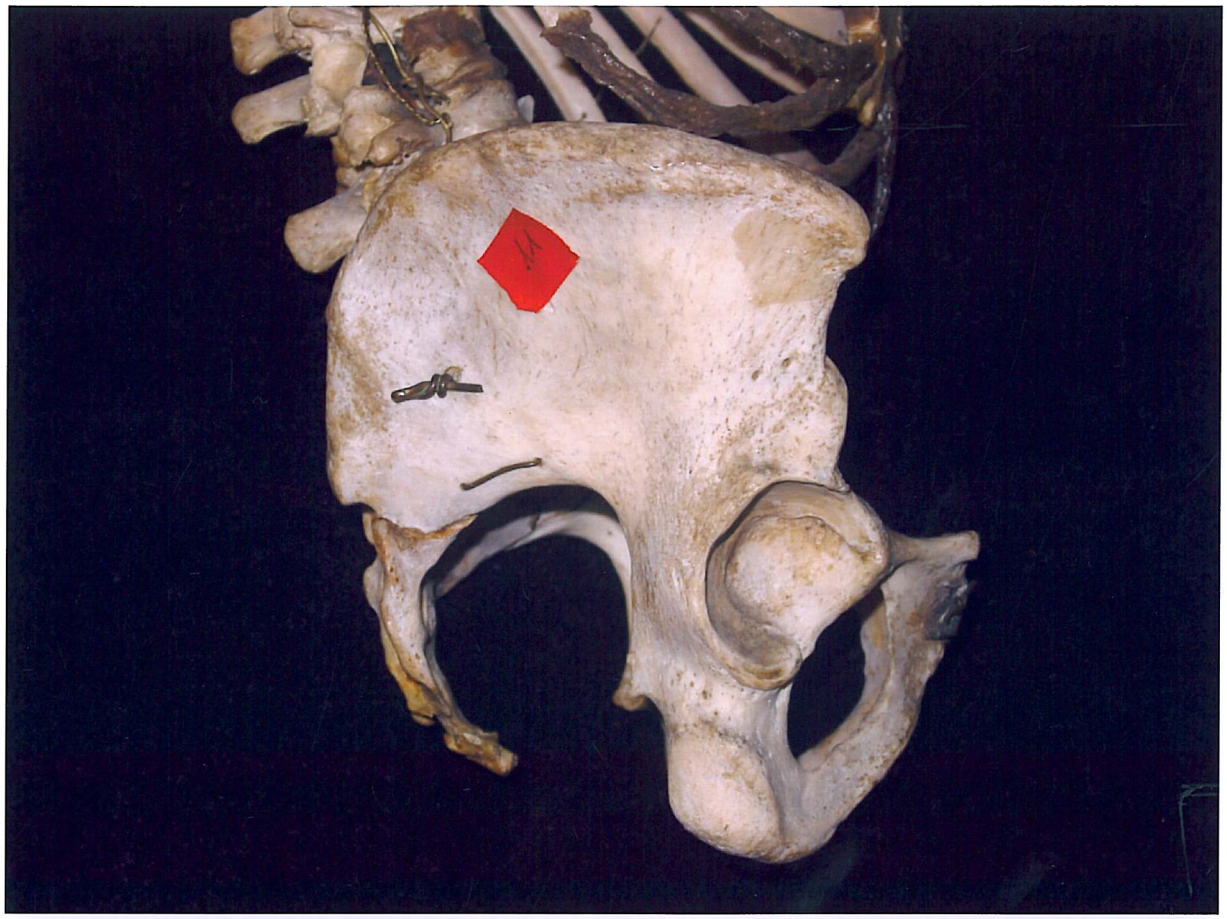

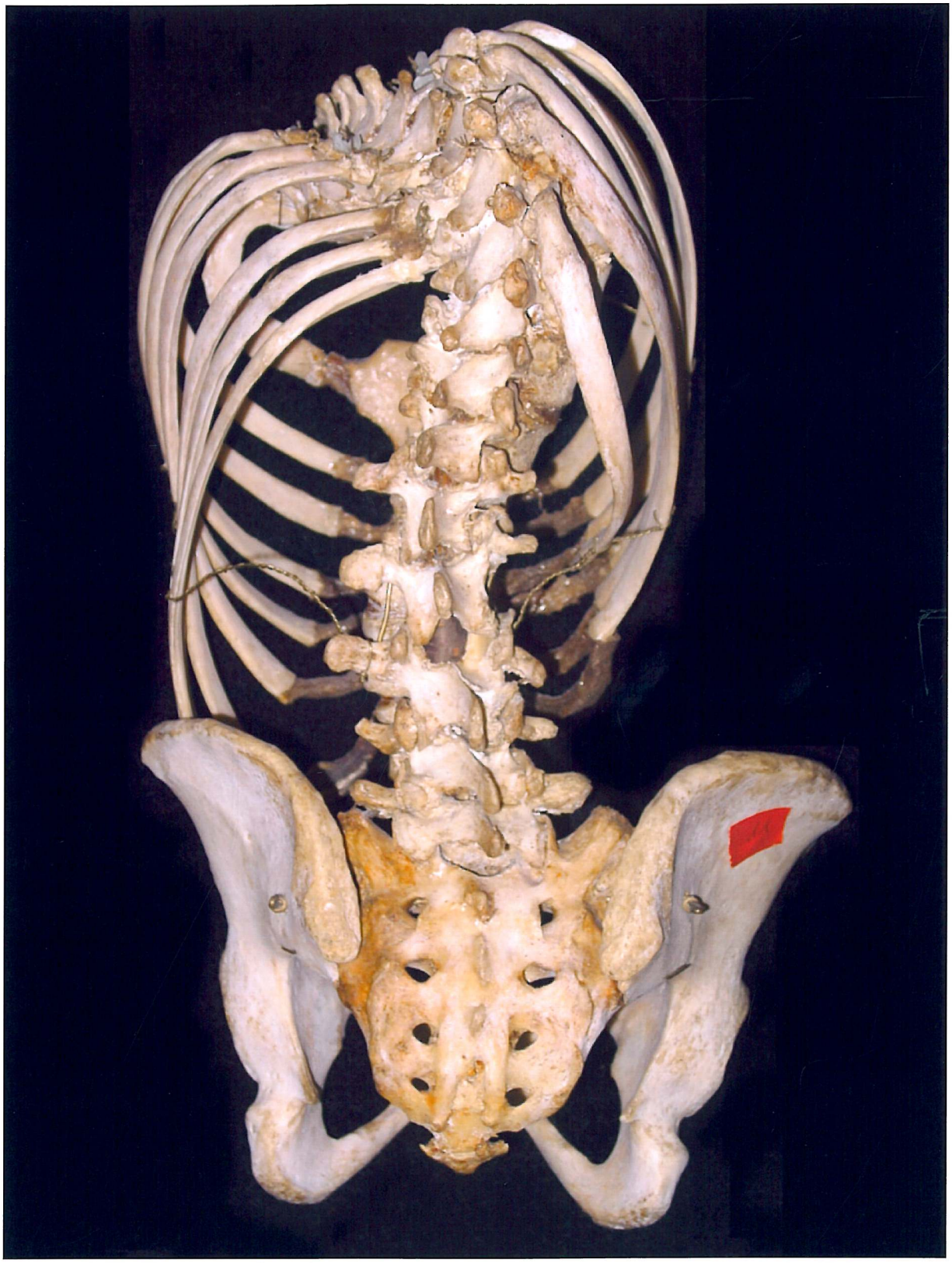

C4

Die Originalkennzeichnung S findet sich bei diesem eindrucksvollen Exemplar eines *Spaltbeckens* auf der Innenseite der linken Darmbeinschaufel.

An diesem Präparat sind zwei untere Lendenwirbel sowie die proximalen Femora in Flexionsstellung mit vollständigen Hüftkapseln erhalten. Das ansonsten geschlossene Rund des Beckenringes ist durch einen 7 cm klaffenden Spalt im Symphysenbereich unterbrochen. Die Sitz- und Schambeinäste verlaufen gestreckt (angelegte Tangenten würden sich erst weit vor der mutmaßlichen Symphyse schneiden). Das aus fünf Wirbeln bestehende Kreuzbein ist ventral vorgesunken und weist bei Ventralprominenz der Unterkante des 1. und des 2. Sakralwirbels ein doppeltes Promontorium auf. Die Beckenschaufeln sind nach dorsal geschoben, woraus sich eine deutliche Verringerung der Distanz zwischen den Spinae posteriores superiores ergibt und eine Verkürzung der Distantia sacrospinosa bds., rechts mehr als links. Das rechte Ligamentum sacrospinale ist erhalten. Eine Drahtfixierung liegt im Kreuzbein-Darmbeinbereich. Reste aufgetragener Gipsfarbe sind im Kapselbereich der rechten Hüfte zu erkennen.

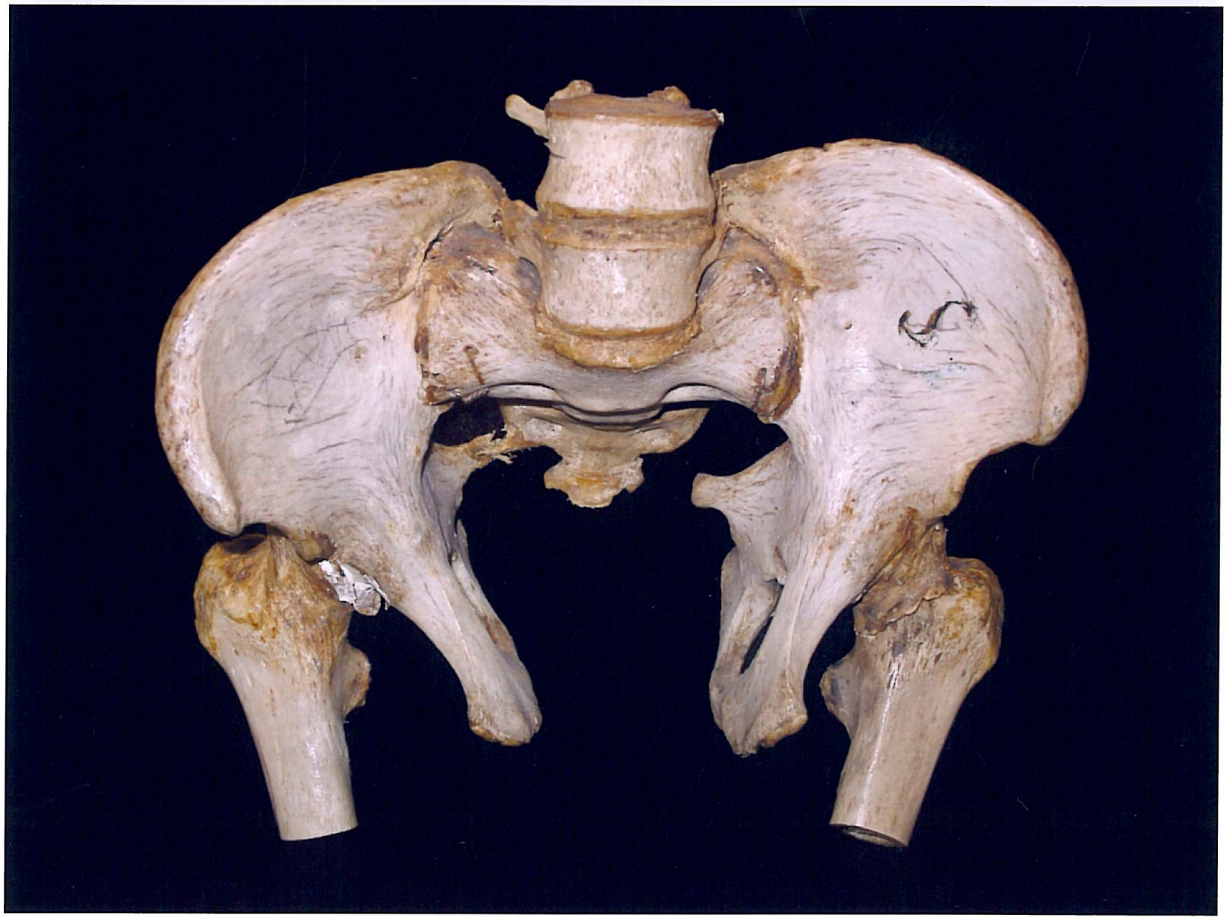

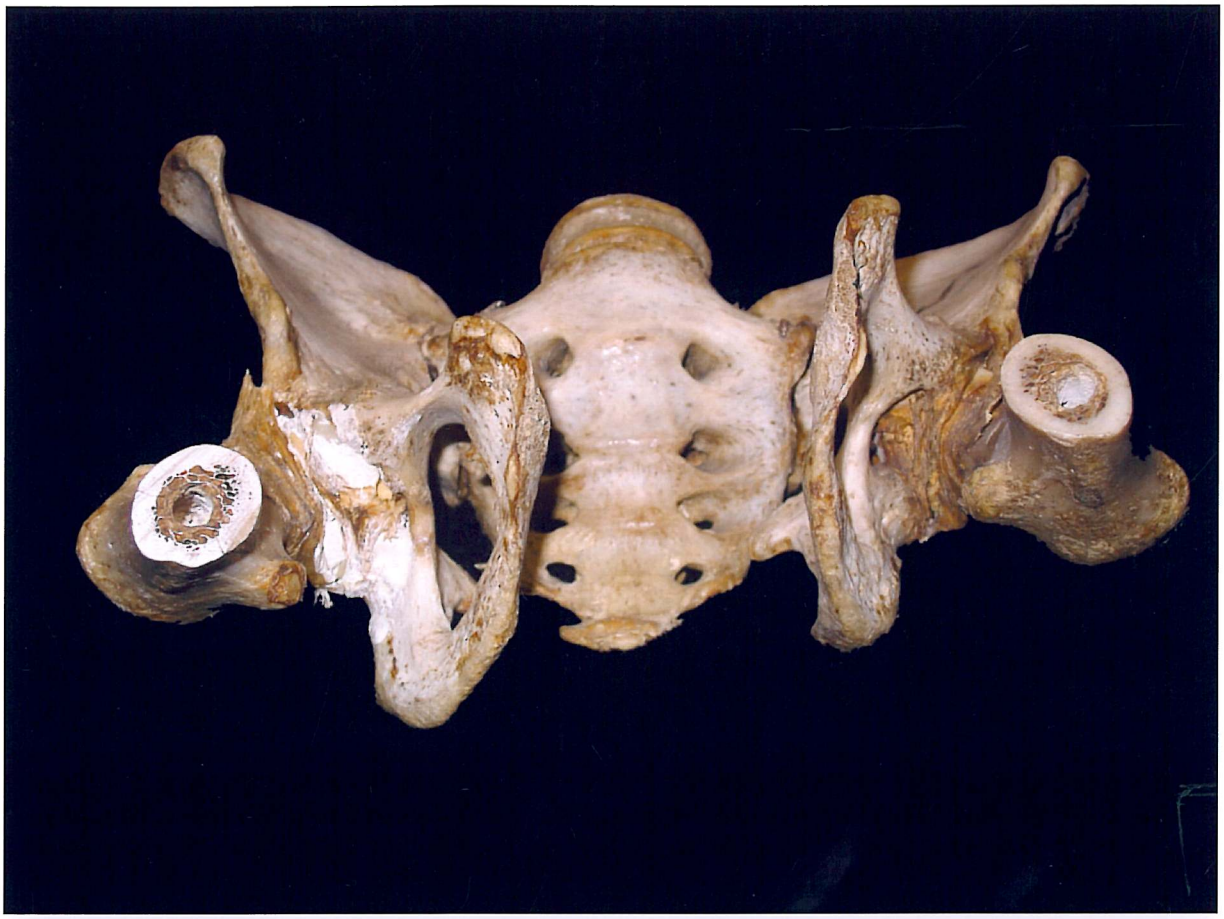

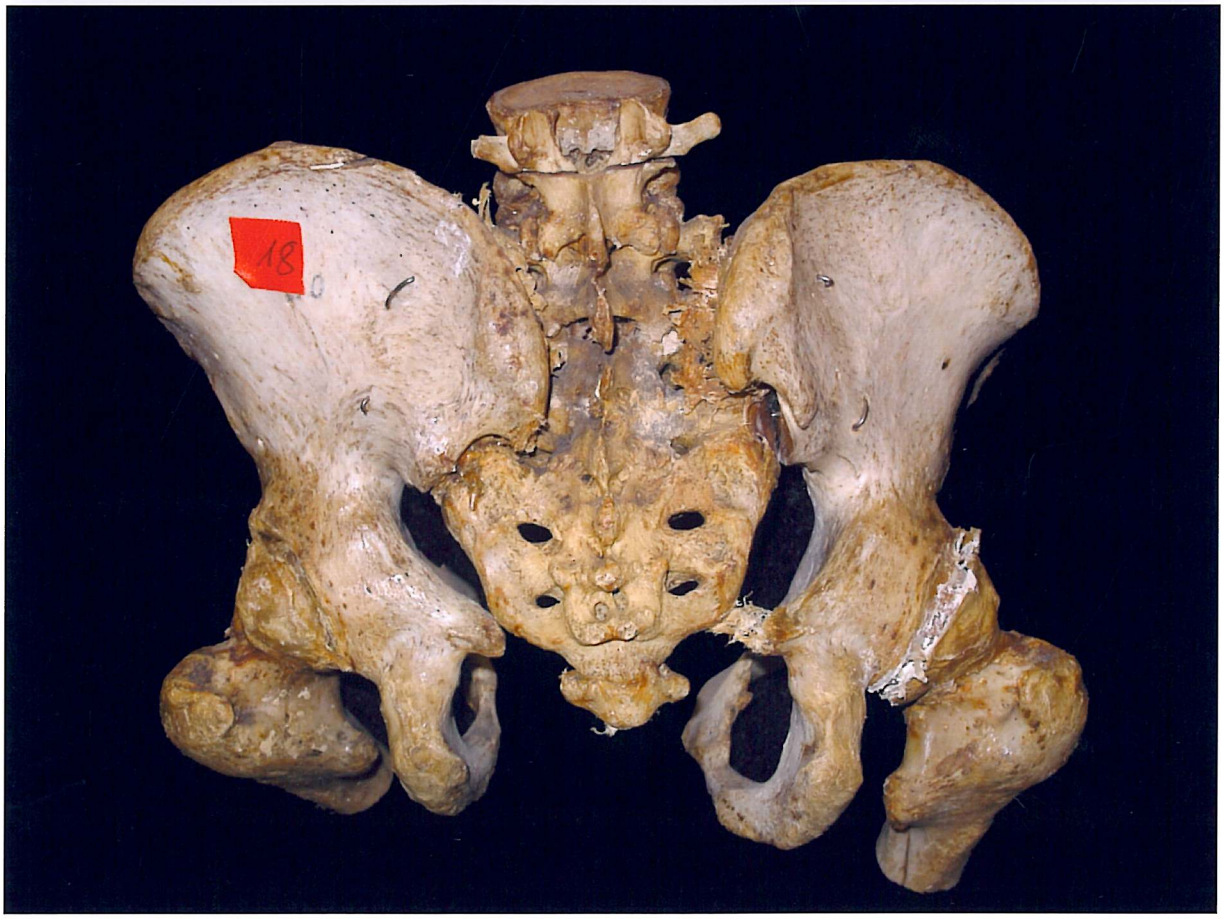
18

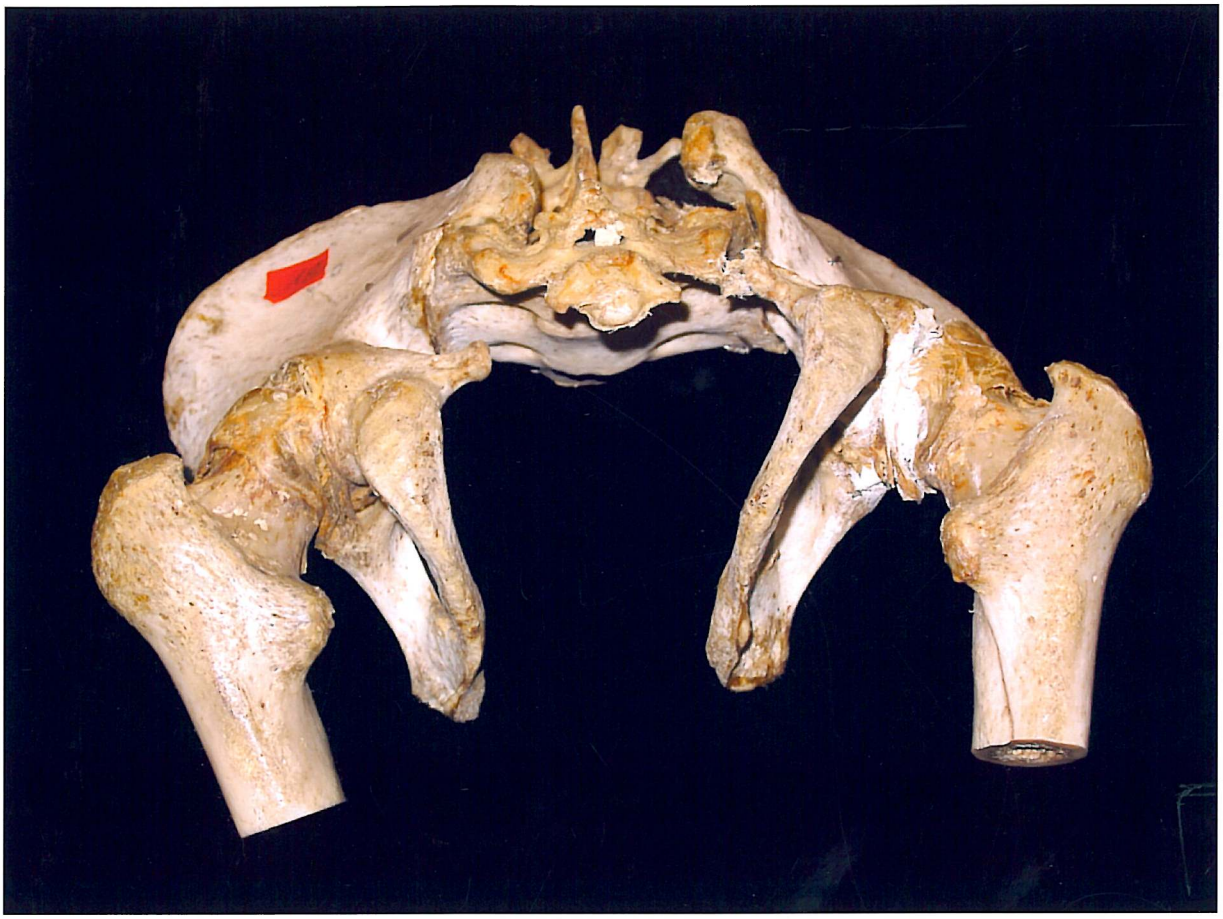

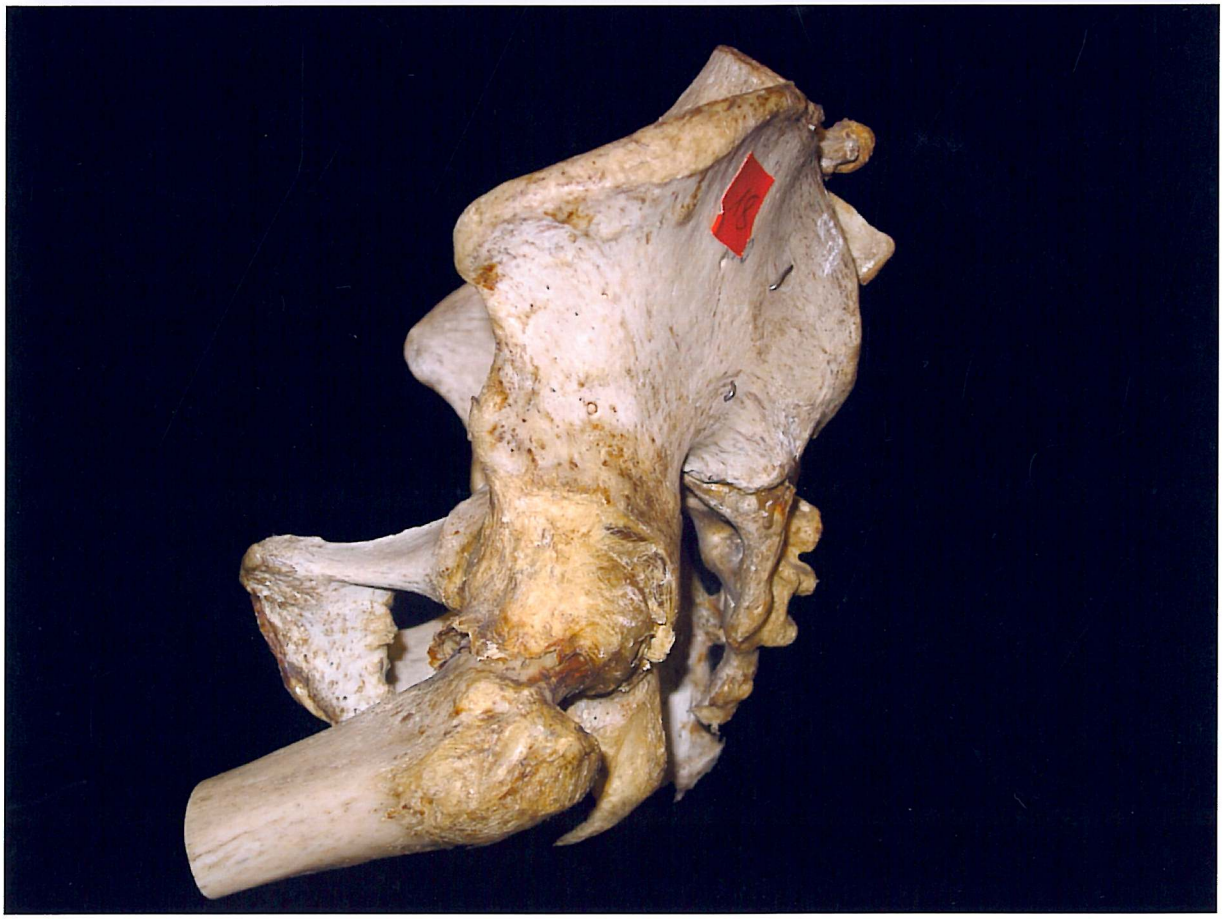

Zu diesem Beckenskelett veröffentlichte Litzmann im „Archiv für Gynäkologie“ 1872 die nachfolgende Abhandlung. Das Beckenskelett war der Kieler Gebäranstalt von Herrn Dr. Kirchhoffer, Direktor der Gebäranstalt in Altona, überlassen worden.

„Das gespaltene Becken“

-das Becken, dessen Beschreibung die ich hier zu geben beabsichtige, ist der Leiche eines mit Blasenspalte behafteten 25jährigen Mädchens entnommen, welches nach einer spontanen Frühgeburt im Wochenbette starb. Es war bei seiner Geburt für einen Knaben gehalten und als solcher getauft und erzogen worden; in welchem Lebensalter später das wirkliche Geschlecht entdeckt und der Name vertauscht wurde, habe ich nicht in Erfahrung gebracht.

Die Kranke war bereits 24 Jahre alt, als sie im April 1868 auf der chirurgischen Abtheilung des städtischen Krankenhauses in Altona zuerst Hülfe für ihr Leiden suchte. Dort wurde folgender Befund aufgenommen:

Sie war von mittlerer Größe, wohl gebaut und hatte einen durchaus sicheren Gang. Im Hypogastrium sah man einen rothen Wulst von der Größe eines querliegenden halben Enteneies, welcher durch die vorgestülpte hintere untere Blasenwand gebildet war. Eine longitudinale Furche trennte ihn in eine rechte kleinere und eine linke grössere Abtheilung. Die Mündungen der Ureteren waren nicht sichtbar und machten nur zeitweilig sich durch einen ziemlich synchronischen Urinstrom kenntlich vor. Der rechte Ureter mündete in der erwähnten Furche, der linke auf der unteren Hälfte des grösseren Wulstes. Die Blasenschleimhaut war dunkel geröthet und trug an einigen Stellen feine grauliche Belege, war aber gegen Berührung nicht empfindlich. Ihre obere Gränze bildete eine narbige Haut - der Nabel - in Form zweier blasenförmiger Hervorragungen, welche Darm zu enthalten schienen, der sich durch kleine Bruchpforten zurückbringen liess.

Etwa 4 Cm. unterhalb des Harnblasenwulstes, an der Stelle des Schamberges, öffnete sich die Scheide mit einer Querspalte, welche einen nach vorn offenen Halbmond bildete, seitlich begränzt von den rudimentären Nymphen mit je einer Hälfte der gespaltenen Clitoris und weiter nach außen von den gegen die Schenkelbeuge hin auseinanderer gezogenen grossen Schamlippen, zwei länglichen, schmalen, mit einzelnen wenigen Haaren versehenen Hautfalten. Die Symphyse der Schambeine fehlte, diese klafften vielmehr in einer mehrere Zoll breiten Lücke; man konnte die Stümpfe derselben gleichzeitig durch die äusseren Bedeckungen und von der Scheidenmündung her fühlen. Ein festes, Widerstand leistendes Ligament liess sich in dieser Lücke als Vereinigungsmittel der Schambeine nicht erkennen. Dagegen war bei der hohen Lage des Scheideneingangs und da der After sich an der gewöhnlichen Stelle befand, der Damm sehr breit und resistent. Der normal weite, aber sehr kurze Scheidenkanal verlief fast gerade nach hinten, so dass in der Rückenlage der Kranken der untersuchende Finger nicht in der Richtung von unten nach oben, sondern mehr von oben und vorn nach unten und hinten eindrang. Der Uterus erschien nach rechts vertirt.

Die Kranke wurde nach kurzer Zeit mit einem für sie angefertigten Receptaculum urinae entlassen.

Etwa ein halbes Jahr später wurde sie schwanger und in der Nacht vom 9./10. Juni 1869 als Kreissende in die Altonaer Gebäranstalt aufgenommen. Die Schwangerschaft mochte etwa bis in den 7. Monat vorgeschritten sein. Die Wehen waren noch schwach. Ob der Herzschlag des Kindes zu hören, blieb zweifelhaft. Aus der rundlichen, von wulstigen, fast knorpelharten Rändern umgebenen Scheidenmündung ragte zapfenförmig, in der Länge von 4 bis 5 Cm. und daumendick, das Collum uteri hervor. Dieser Vorfall musste erst vor Kurzem entstanden sein, indem der Uterus, mit der Zunahme seines Volumens und Gewichts, unter dem verstärkten intraabdominellen Druck abwärts gleitend, mehr und mehr in die vorhandene Lücke hineingepresst wurde. Denn bei einer zufällig im 5. Schwangerschaftsmonate vorgenommenen Untersuchungen war die Vaginalportion noch innerhalb des Scheidenkanals, wenn auch dem Eingange sehr nahe gefunden worden. Vielleicht war es gerade die Reizung der Scheidenmündung durch den sich hineindrängenden Uterus gewesen, welche vorzeitig Wehen ausgelöst hatte. Jetzt gelangte der Finger durch den Cervicalkanal bis an den hartrandigen Ring des inneren Muttermundes, der weiter geöffnet war als der äußere und den hier hinter den Eihäuten vorliegenden Kopf des Kindes. Nicht nur die Frucht, sondern der ganze Uterus mit der Scheide war oberhalb der Ebene des Beckeneinganges gelegen.

In den nächsten 24 Stunden wurde unter schmerzhaften Wehen das Collum uteri allmälig von oben her entfaltet und in die Scheide zurückgezogen. Am 11. Juni um 1 Uhr morgens floss das Fruchtwasser ab. Die Eröffnung des äusseren Muttermundes ging indess sehr langsam von Statten, und am Abend hatte er erst die Weite von etwa 2,5 Cm im Durchmesser erreicht. Der Uterus war inzwischen empfindlich gegen Berührung geworden, und die Kreissende klagte fast unausgesetzt über heftige Schmerzen im Leibe, so dass man sich genöthigt sah, ihr durch Morphium einige Ruhe zu verschaffen. Am Morgen des 12. Juni hatte sich der Muttermund bis auf etwa 4 Cm im Durchmesser erweitert, die Ränder waren dünn; aus der Scheide entleerte sich eine eiterähnliche Jauche, die Temperatur in derselben war auf 39,0 gestiegen. Grosse Unruhe und Jammern der Kreissenden. Endlich am 13. Juni um 9 Uhr Morg. war die Erweiterung des Muttermundes so weit gediehen, dass Dr. Kirchhoffer glaubte, trotz der Enge der Scheidenmündung einen Versuch mit der Zange wagen zu dürfen. Es gelang ihm den ganz lose „nach unten und vorn“ - bei der Rückenlage der Kreissenden - auf dem Becken gelegenen Kopf zu fassen und ihn langsam hervorzuziehen, nachdem die Schamspalte durch einige seitliche Einschnitte in den stark gespannten Damm genügend erweitert war. Das Kind, weiblichen Geschlechts, war todtfaul, 38 Cm. lang und 1500 Gm. schwer. Auch die ihm bald folgende Nachgeburt verbreitete einen asshaften Geruch. Die Mutter erlag der schon bestehenden septischen Endometritis am achten Tage.

Über den Sectionsbefund besitze ich leider nur unvollständige Notizen, da ein Protokoll nicht aufgenommen wurde. Ein eigentliches Ligamentum interpubicum fand sich nicht, der Schluss der Lücke erschien allein durch den elastisch-musculösen Apparat des, wie gesagt, sehr breiten und resistenten Dammes bewirkt.“

Beschreibung des Beckens durch Litzmann:

„An ihm befinden sich noch die beiden unteren Lendenwirbel und je ein 7 – 8 Cm. langes Stück der beiden Oberschenkel. Die Knochen des Beckens sind klein, aber von derbem, festem Gefüge und - abgesehen von dem Mangel der Symphyse - nicht unschön geformt. Die beiden Lendenwirbel zeigen eine leichte Axendrehung von rechts

nach links. Der letzte Wirbel ist mit dem ersten Kreuzbeinwirbel unter einem Winkel von circa 136° verbunden.

Das aus 5 Wirbeln bestehende Kreuzbein ist tief zwischen die Hüftbeine vorgesunken und nach vorn geneigt, der Processus spinosus des ersten Wirbels erhebt sich nur wenig über die Verbindungslinie der hinteren oberen Hüftbeinstacheln. Dabei erscheint an der vorderen Fläche der erste Wirbelkörper gegen den zweiten ein wenig - unter einem Winkel von circa 159,5° - nach hinten abgeknickt. Unterhalb dieses falschen Promontorium verläuft das Kreuzbein, mit einer kaum merklichen Wendung nach links, gestreckt bis zur Mitte des vierten Wirbels, wo es sich mit einer leichten Biegung nach vorn krümmt, welche das Steissbein fortsetzt. Die Querkrümmung des Knochens ist ebenfalls gering, oder vielmehr gänzlich aufgehoben, indem die Flügel fast ein wenig gegen die Wirbelkörper zurücktreten. Die linke Hälfte erscheint auf der vorderen, wie auf der hinteren Fläche, wenn auch nur unbedeutend schmäler als die rechte; in der Weite der Foramina sacralia ist kein Unterschied wahrzunehmen. Das linke Hüftbein ist gleichfalls etwas kleiner als das rechte. Die Darmbeinschaufeln klaffen ungewöhnlich stark nach vorn. Wenn im normalen weiblichen Becken der Abstand der hinteren oberen zu dem der vorderen oberen Hüftbeinstacheln sich im Mittel verhält, wie 1:3,1 und im platten rachitischen Becken der Unterschied sich bis zu dem Verhältniss von 1:4,3 und - im Maximum der Differenz – von 1:5,6 erhebt, so ist in diesem gespaltenen Becken die Differenz bis zu dem Verhältniss von 1:7,8 gestiegen. Im kleinen Becken vom Iliosacralgelenk an verlaufen die Hüftbeine, nach einer anfänglichen schwachen Biegung nach aussen, beinahe einander parallel oder doch nur wenig convergirend und vom Tuberculum iliopectineum - besonders auf der linken Seite - leicht ansteigend nach vorn, um hier jederseits mit einem schmalen überknorpelten Rande zu endigen."

Gegenüberstellung der von Litzmann angegebenen Beckenmaße mit Messergebnissen aus dem Jahre 2005:

	1869	2005
Dist. spin. ant. sup. oss. il.	24,2 cm	23 cm
Dist. maxima crist. oss. il.	25,1 cm	25 cm
Dist. zw. Promontorium und		
vord. ob. Schambeinrand re.	11,9 cm	11,7 cm
li.	11,1 cm	11,0 cm
Diam. transversa BM	11,9 cm	9,0 cm
Dist. spin. ischii	7,3 cm	6,7 cm
Diam. transversa BA	10,25 cm	6,8 cm

C5

Das Becken mit der Ziffer 4701 auf der Innenseite der linken Darmbeinschaufel ist dem Typus des *rachitisch platten Beckens* zuzuordnen. Eine zweite Kennzeichnung (4692) findet sich auf der Außenseite der rechten Beckenschaufel; sie scheint mit dunkler Farbe übermalt, was auf eine beabsichtigte Tilgung hindeutet.

Das durch kräftigen Knochenbau imponierende Becken trägt zwei untere Lendenwirbel. Das Kreuzbein ist leicht gegen die Beckenhöhle vorgesunken, die Beckenschaufeln sind dorsal verschoben. Die Spitze des Steißbeins fehlt. Zarte Faserreste bestehen im Bereich der Foramina obturatoria. Gipsfarbe bedeckt beide Beckenkämme und die kaudalen Sitzbeinpartien.

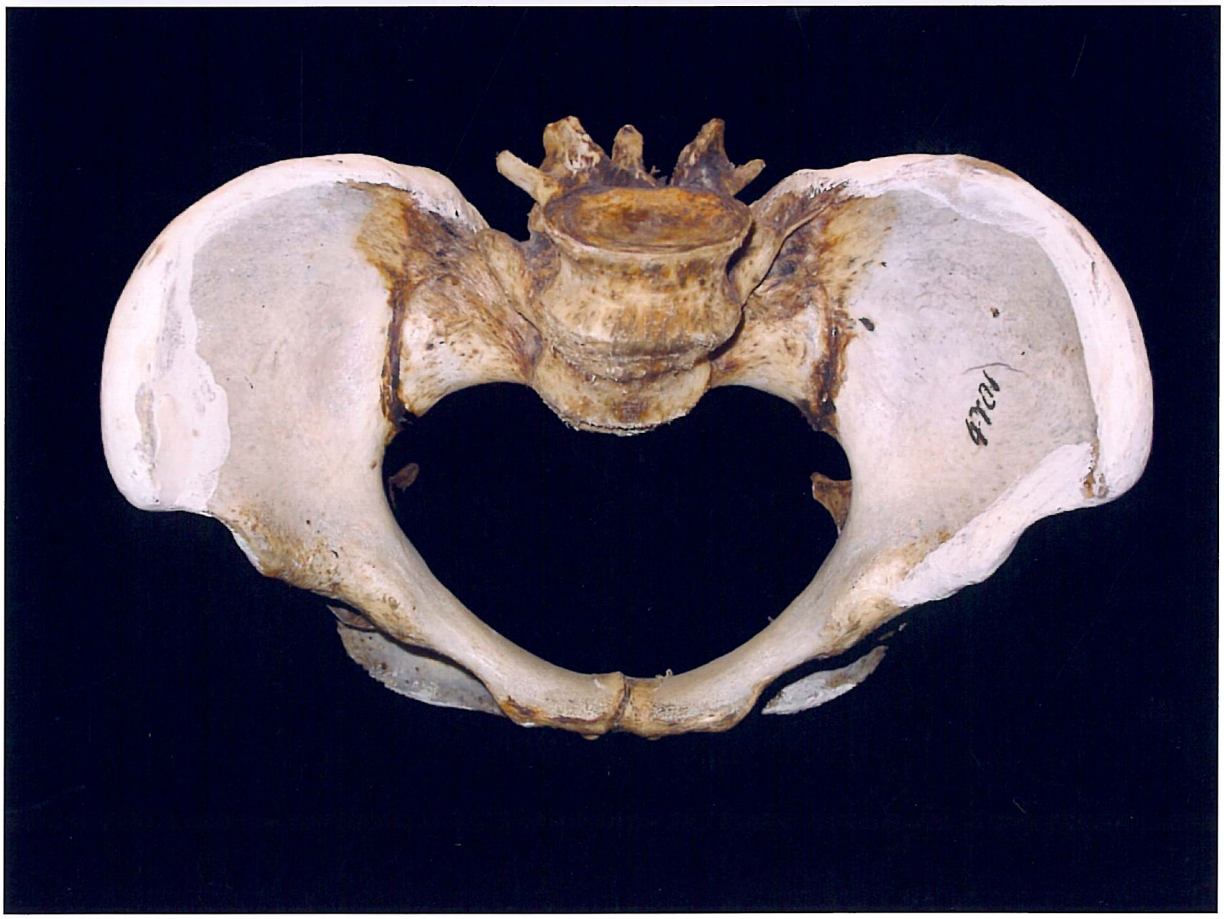

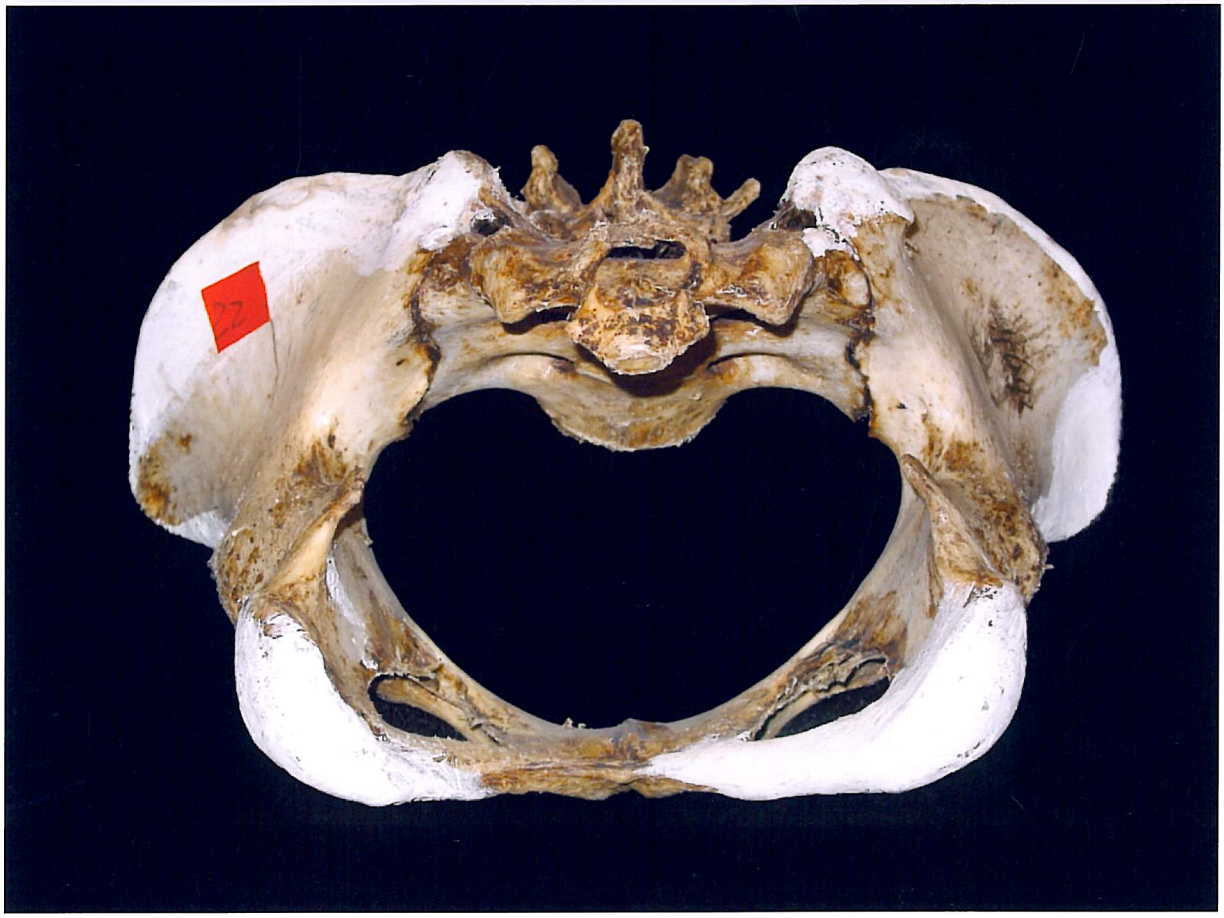
22

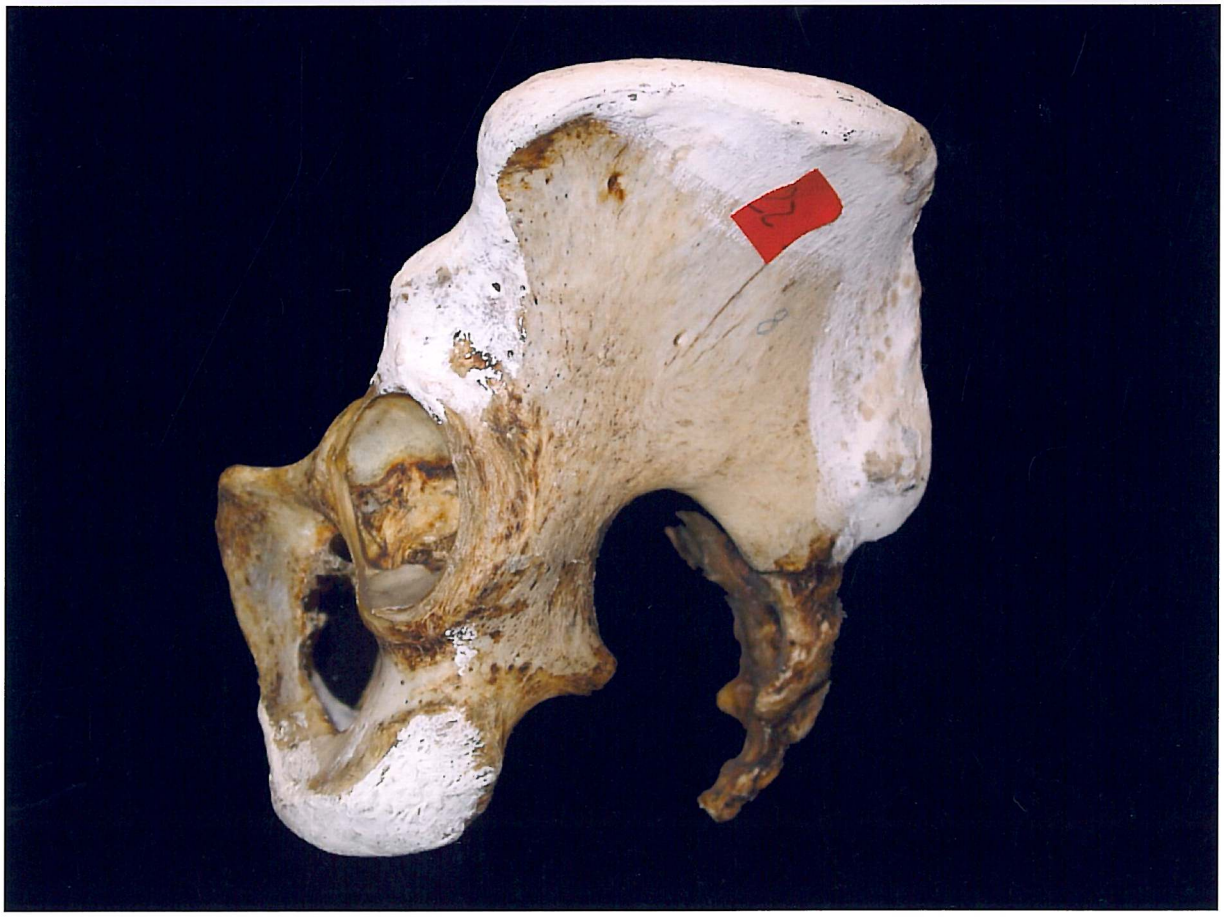

Im Geburtsbuch des Jahres 1847, der Amtzeit Michaelis`, sind außer den Personalien auch die Beckenmaße sowie eine kurze Beschreibung der Statur der Patientin und der Auffälligkeit des Beckens aufgeführt, jedoch keine näheren Angaben zum Verlauf der Geburt.

Die Beckendistanzen im Geburtsbuch dürften mehrfachen Messungen der lebenden Patientin zu unterschiedlichen Zeiten oder durch mehrere Untersucher entsprechen. Hinweise auf Kontrollwerte nach dem Tode der Patientin oder auf Messdaten des trockenen Beckens finden sich in den Aufzeichnungen nicht.

Nr. 1847	Name, Heimatsort, Stand, Religion, Wohnort	Aufnahme	Entlassung	Krankheit	Abgang	Puls	Atem	Temp.	Pr.	Bemerkungen
4698.	Alexander, Friedrich Wilh. Mich. l. E. Friedrichsh. in Hamburg (Arm) Fabrikarbeiter. Will sich von Fabrik aus bei ihrer Mutter in Pflege begeben, da sie krank und 1 Kind hat. Schwindelanf.	24 Mai N.	24 Mai Gef. Besserung 4/2 Tg 21 S Heilung		28 Mai Johann Friedrich Holtz	5 Frühe N.	9.	7.9 7.9	9.8 9.6	11.2 11.2 12.9 12.9	Gesch. frisch. Puls gesund. Zunge belegt.
4699.	Johanna, Magdal. Friedr. Fr. Elisabethbrunn geb. L. T. (Eiff Entfernung) K. dienstl. — Stell. und Entfernung d. 9 Nov. 45. dienstl. für v. 1 Nov. 45 — 1 Mai 47 als L. Pflegerin, in Entfernung.	24 Mai N.	24 Mai Gef. Besserung 3/2 Tg 20 S Heilung		28 Mai Caroline Friedrichsen	4 Früh N.	—	9.	9.9	10.5 12.	—
4700.	Wachsmuth, Friedr. L. T. Fr. Friedr. in Güst. Oberamt. K. dienstl. und ~~Dienstbuch~~ 1 Jahr dienstl. für v. 1 Mai 45 — 1 Nov. 46 bei L. Jensen (?) für Wilhelmi. entlass. —	19 Mai N.	19 Juni Gef. Besserung 4 Tg 21 S Heilung		28 Juni Mathilde Margareth Eisling.	4 Früh N.	7.	7.4 7.4	10. 10.	11.5 11.5 12 12.4	Stuhl 4.5 weich fest. Ganz. Schwindel. Auch nicht schon gewesen.
4701.	Jensen, Max. Fr. Max. L. T. geb. in Friedrichsh., Kirchsp. Eckernförde (Arm) K. dienstl. und Gesellschaft. Eckernförde 3. 2 Jahr 41. dienstl. für v. 1 Mai 1847 — 8 Feb. 1848 in Menkendorfshof, bei Fr. Marlens	31 Mai N.	11 Juni. Freiwillig 8 Tg 21 S Geheilt.		—	Plötzlich d. 22 Juni N. +	7.	7.8 7. 7.1	10.6 10.4 10.7	10.6 10.4 10.8 11.10 11.10 11.4	3.5 3.5 3.5 3.5 Klein, weich — Kopf. Hals — Brust geschlossen — Herz 4 Zwischenrippenraum Herzschläge der Pulsation — Herzmuskel — Herzgegend — Leber —
4702.	Gustav Luise L. T. Fr. Wilh. in Lindau. — Hat die dienstl. Arm — Bad des Kindes unentgeltl.	1 Juni N.	1 Juni Gef. Besserung 8 Tg 20 S Heilung		2 Juni Carl Heinrich Friedr. Friedr.	9 Juni N.		— 8.	— 9.8 9.8	— 11.4 11.4 — 12.9 12.9 — 8	Mittel gesch. — Schwung Aufschlag ohne Wölbung. Für Geräusch — Mitteilung Herz zu finden.

N° 1847	Name, Heimath u./ w. Mai-	Aufnahme	Entbindung	Taufe	Abgang	früh. Entb.	D.B.	Sp.l.	Cr.l.	Tr.	C.d.	Bemerkungen
4698.												
4699.												
4700.												
4701.	Heimann, Max. Elis. Marg. l. T. geb in Eiderstede, kchlg.. Bordesholm. (arm) L. Dienstb. ausgest. Bordesholm d. 2. Oct 41. diente sie v. 1 Mai 1844' - 8. Feb. 1847 in Neu = Barkhorst, bei Fr. Martens	31.Mai M.	21. Jun. todtes Mädchen 8 Pfd 21" Ø GAM.		starb d. 22.Jun M. †	lp. - fiebr ge- worden	7,2 7. 7,1	10,6 10,4 10,7	10,6 10,4 10,8	11,10 11,10 11,10	3,5 3,5 3,5 3,5	klein, breit,- kurze, sehr ~~dicke~~ star ke ~~xxx~~ grade Beine-rhach. 4 Jahr Gehenlernen. ist Schwester der N°.4690- Promontorium wenig vorspringend- breit -.
4702.												

Darstellung der Messungen von Michaelis (von ihm in Zoll angegeben):

D.B.	Sp. J.	Cr. J.	Tr.	C.d.
7,2(18,74 cm)	10,6(27,46 cm)	10,6(27,46 cm)	11,10(30 95 cm)	3,5(8,94 cm)
7, (18,31 cm)	10,4(27,03 cm)	10,4(27,03 cm)	11,10(30,95 cm)	3,5(8,94 cm)
7,1(18,53 cm)	10,7(27,68 cm)	10,8(27,90 cm)	11,10(30,95 cm)	3,5(8,94 cm)
				3,5(8,94 cm)

und entsprechende Messwerte des trockenen Beckens aus dem Jahre 2005:

17 cm	26 cm	26,5 cm	8 cm

C6

Das auf der linken Beckenschaufel mit der Ziffer 6863 gekennzeichnete Präparat ist symmetrisch und wohlproportioniert ausgebildet. Es ist den *gleichmäßig allgemein verengten Becken* zugehörig und weist ein doppeltes Promontorium auf. Das Becken trägt zwei untere Lendenwirbel; das Ligamentum sacrotuberale und das Ligamentum sacrospinale sind links vollständig bzw. weitestgehend erhalten. Entsprechende Bandstrukturen rechts wie auch das Steißbein fehlen. Auf den Sitzbeinen, den Beckenkämmen und den Rückseiten der Beckenschaufeln sind Farbreste erkennbar.

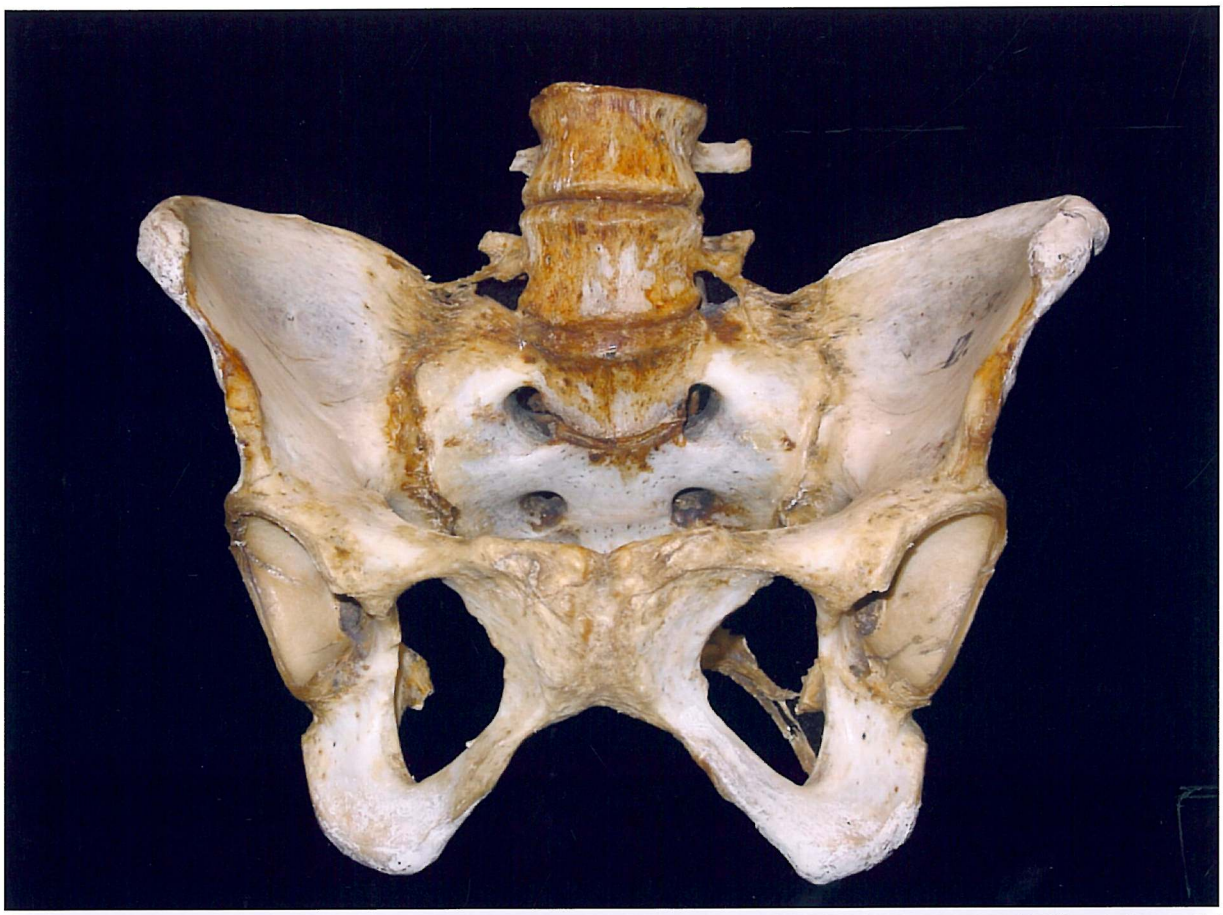

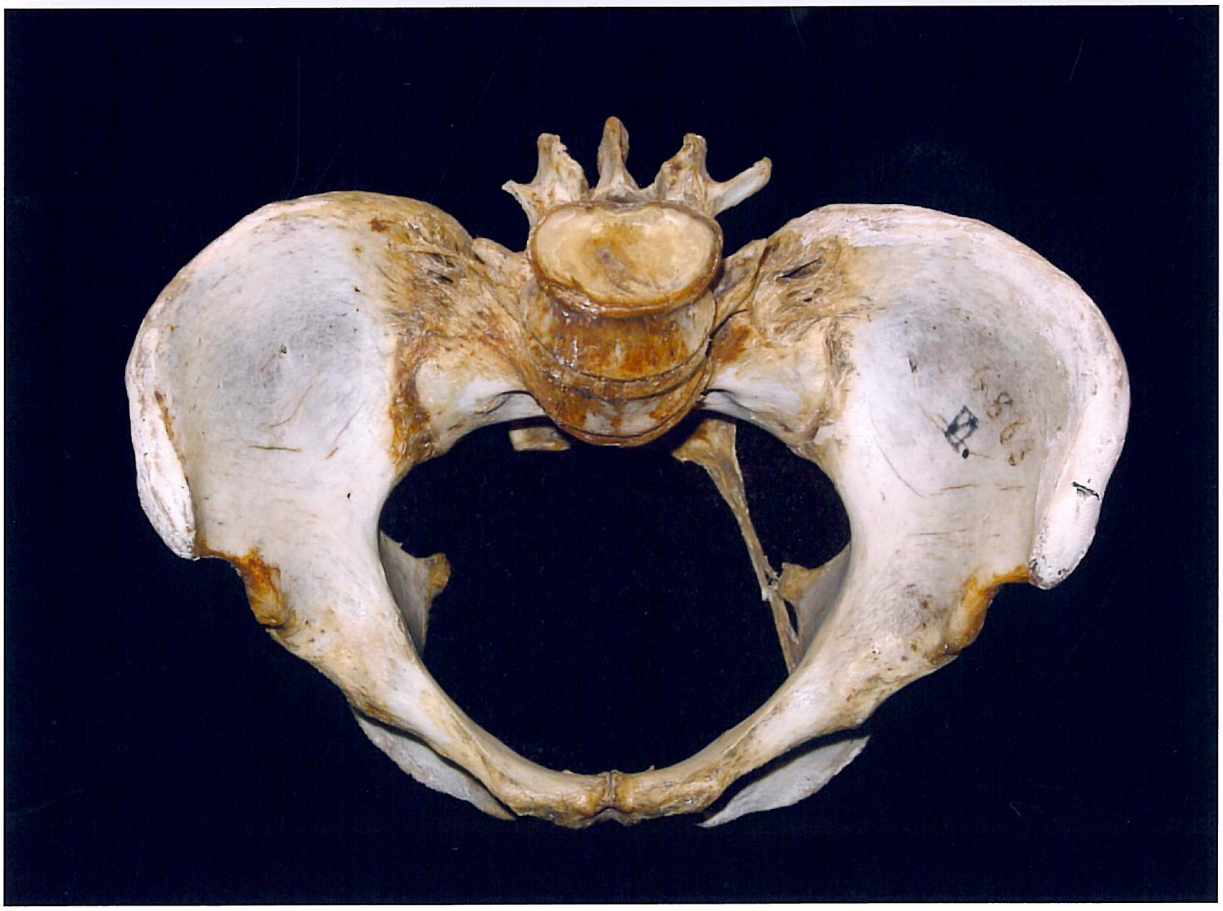

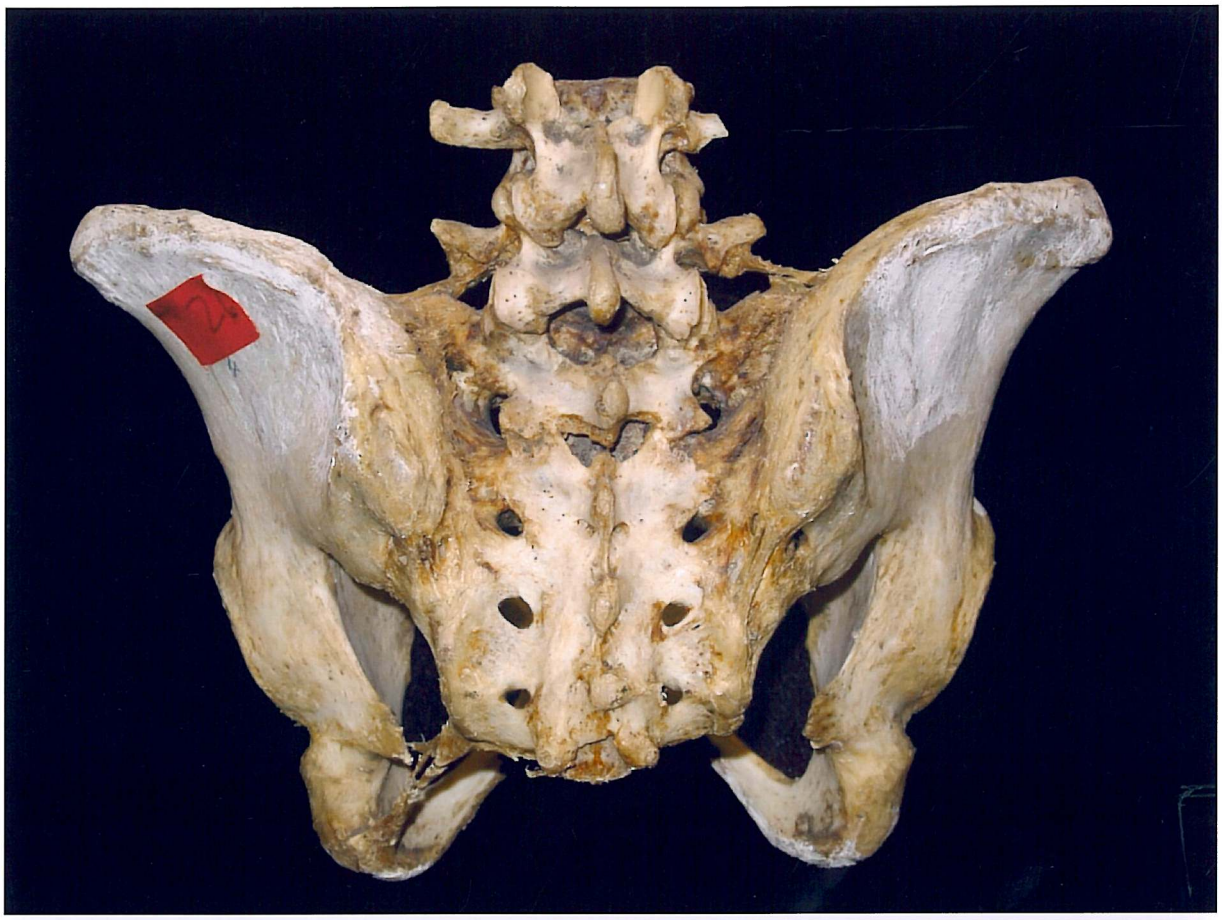

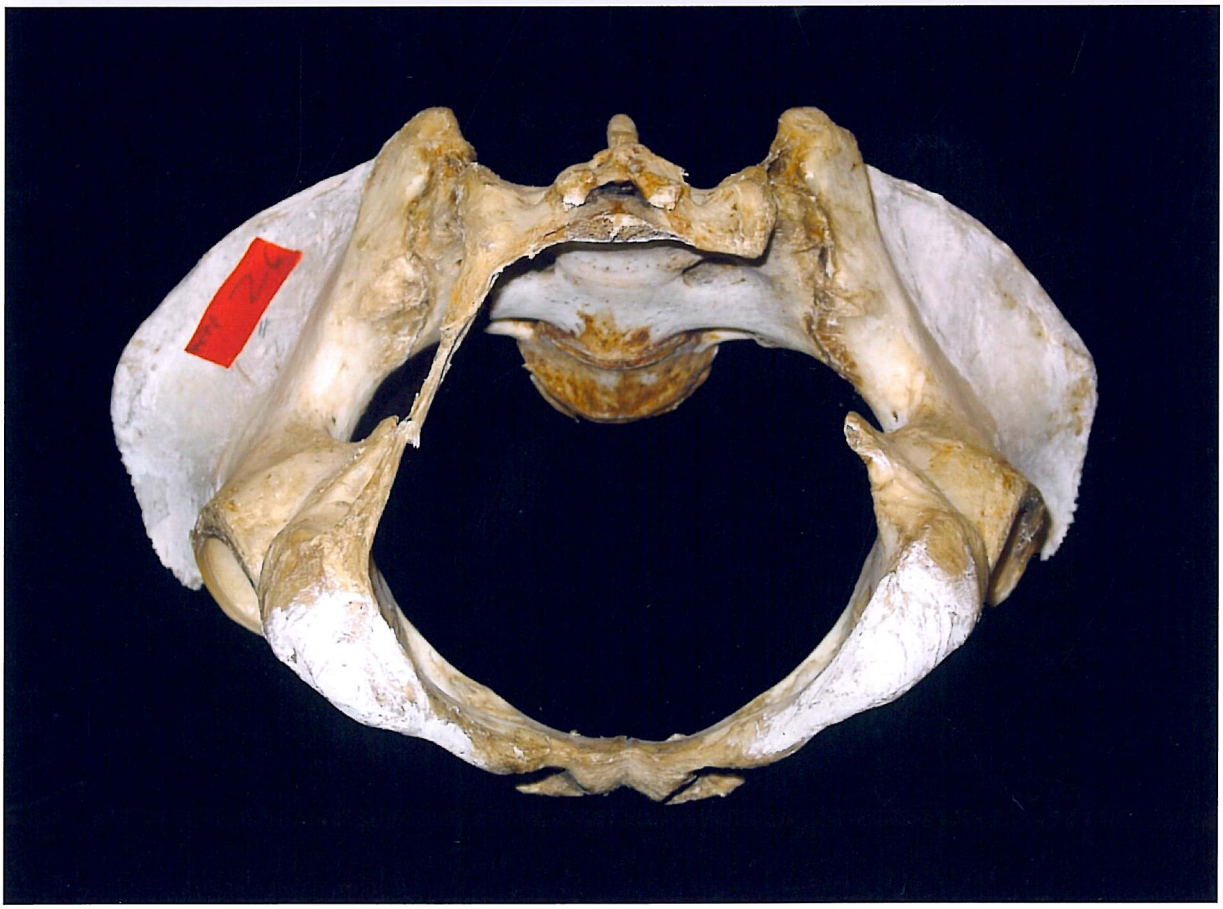

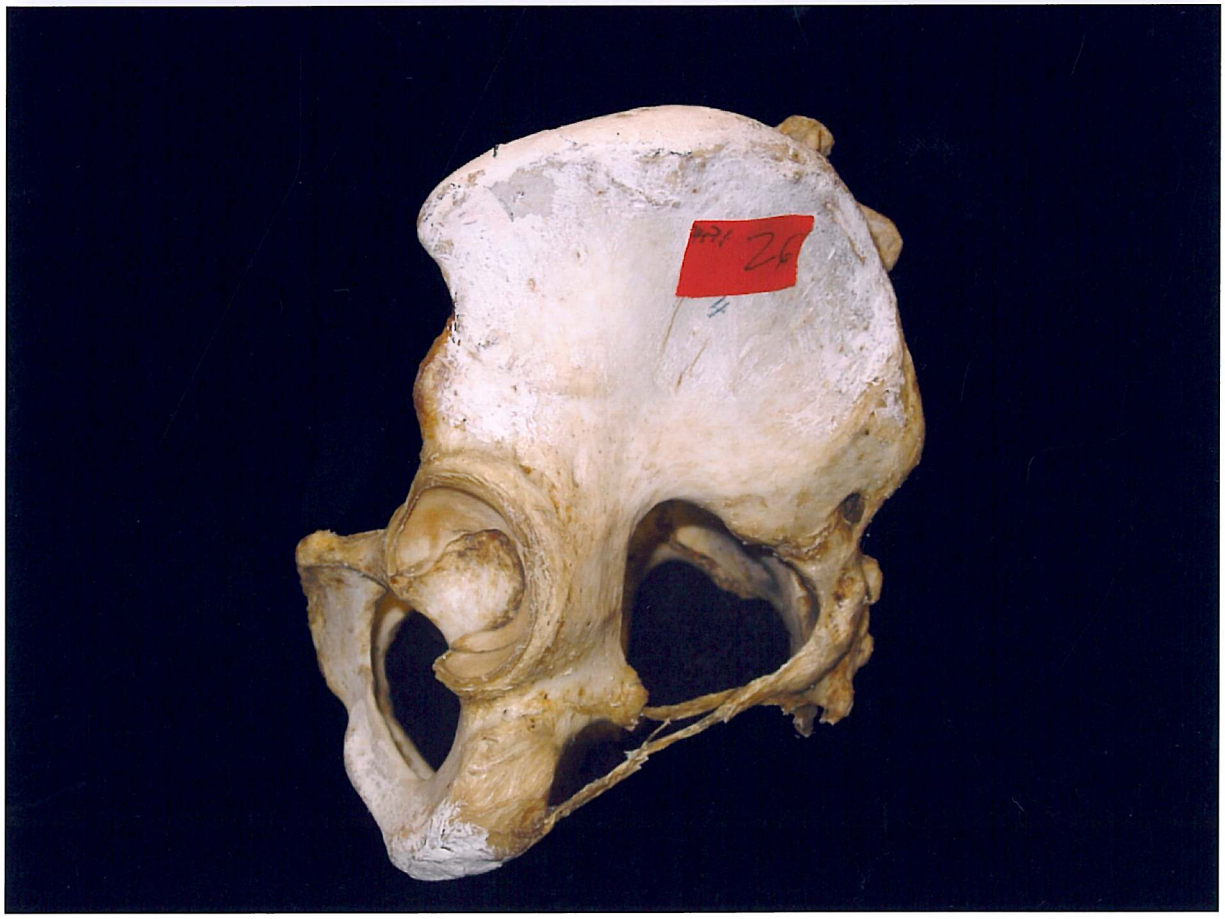
26

Litzmann hat diesen Casus in seinem Buch „Die Geburt bei engem Becken“ als Beobachtung Nr. 73 veröffentlicht, wobei er die vorgenommenen geburtshilflichen Operationen eindrucksvoll beschreibt und auch seine Fehleinschätzung nicht verheimlicht. Zudem fand sich die Krankenakte der Patientin mit der Geburtsnummer 6863 im Archiv der Frauenklinik.

„B . . ., eine kleine 24jährige Zweitgebärende, von untersetzter Statur, derbem Knochenbau, mit kurzen geraden Beinen, hatte nach ihrer Aussage rechtzeitig gehen gelernt. Seit dem 17. Jahre war sie regelmäßig menstruirt. Sie hatte vor einigen Jahren eine lebendes Mädchen in Schädellage, angeblich leicht, geboren, welches indess schon nach drei Wochen unter Hirnsymptomen " am Schlage" starb. Zu Anfang Juni's 1863 sollte die Menstruation zum letzten Male erschienen sein.

Die äußeren Beckenmaße, namentlich die Quermaasse, waren auffällig klein; indess wurde eine genaue Messung durch die Fettleibigkeit der Schwangeren, sowie die tiefe Lage der Darmbeinschaufeln sehr erschwert.

Sp Il. 23,9 cm, Cr. Il. 25,0 cm D.B. 19,6 cm.

Die vordere Beckenwand war ziemlich hoch und von gewöhnlicher Neigung; beide Seitenwände, namentlich in ihrem vorderen Abschnitt, gleichmäßig leicht zu bestreichen. In der Messung der Diagonalconjugata beging ich einen doppelten Fehler. Einmalig hielt ich die durch einen niedrigen Zwischenknorpel gebildete Verbindung zwischen dem 2. und 1. Kreuzbeinwirbel, durch den hohen Stand und die lendenwirbelähnliche Form des letztern getäuscht, für das wahre Promontorium und zweitens maass ich den betreffenden Diagonaldurchmesser um 3 bis 4 mm zu hoch (10,16). Ich schätzte die Conj. vera auf etwa 8,75 cm und hielt das Becken für einen gleichmäßig allgemeinen verengtes. Erst der Verlauf der Geburt machte mir eine vorwiegende Beschränkung in der Conjugata wahrscheinlich, die durch die Messung des trocknen Beckens bestätigt wurde. Die Maasse desselben sind:

Äußere Maasse: Sp. Il. 21,6 cm, Cr. Il. 23,7 cm, D. B.(vom Proc. spin. des letzten Lendenwirbels) 16,0 cm.

Beckeneingang: Conj. sup. s. vera 8,2 cm, inferior 8,5 cm, Diam. transv. 12,3 cm, Diam. obliq. dextr. 11,1 cm, sin.11,7 cm.

Beckenhöhle: Diam. recti 10,27 cm, Diam. transv. 11,4 cm, Dist. spin. isch. 9,1 cm.

Beckenausgang: Diam. recti (von der Spitze des Kreuzbeins 10,16 cm), Diam. transv. 10,8 cm. Conj. diag. superior 10,16 cm, inferior 9,8 cm.

Am 18. März 1864 ging um 7 Uhr V. das Fruchtwasser ohne Wehen ab. Erst um 9 Uhr V. stellten sich die Wehen in mäßiger Stärke ein, und die Kreissende wurde auf's Geburtsbett gebracht. Uterus regelmäßig geformt, sehr beweglich, nach links geneigt; Frucht in zweiter Diagonale; Rücken nach links und vorn; Cervicalkanal durchgängig; auf dem Beckeneinange der Kopf, Pfeilnaht im zweiten schiefen Durchmesser, etwas von der Mittellinie, kleine Fontanelle links und etwas nach hinten.
Ich sah die Kreissende um 11 Uhr V.. Sie hatte jetzt kräftige, mit Drang verbundene Wehen. Der jetzt medialen gelagerte, übrigens noch sehr bewegliche Uterus war fast

wasserleer, auch in den Pausen leicht kontrahiert und ließ deshalb die Fruchtlage nicht eindeutig erkennen. Oberhalb der Schoßfuge wölbte sich die gefüllte Handblase vor. Bei der inneren Untersuchung fand ich den Muttermund ziemlich hoch, ein wenig vor der Mittelinie, bis auf etwa 4 cm im Durchmesser geöffnet; der Cervicalkanal noch etwa 2 cm lang, gleichmäßig weit und dehnbar.

Der Kopf war mit der hinterwärts gekehrten linken Schädelseite fest auf den Beckeneingang gepresst, die Pfeilnaht dicht hinter, bez. auf dem oberen Schambeinrande, der Richtung des 2. schiefen Beckendurchmessers genähert, das rechte Scheitelbein an derselben niedergedrückt, nach links die kleine Fontanelle eben zu erreichen, nach rechts die große dem Beckenrande aufliegend fühlbar, links vom Promontorium der Höcker des linken Scheitelbein, rechts daneben das linke Ohr; die weichen Kopfbedeckungen leicht geschwollen.

Nach Entleerung der Harnblase mit dem Katheter konnte ich durch die mehr erschlafften Bauchdecken nach rechts die über dem Beckenrand vorspringende Stirn und über der Schossfuge die rechte gegen die Schulter emporgedrängte Schädelseite deutlich tasten. Ein Druck auf diese in der Richtung nach hinten und abwärts hatte wenig Einfluss auf die Haltung des Kopfes. Doch war darnach das Ohr aus dem Bereich des Fingers entschwunden, vielleicht aber schon infolge der Entleerung der Harnblase. Die von Anfang an fehlerhafte Haltung des Kopfes hatte sich also während der letzten zwei Stunden merklich verschlechtert. Ordination: linke Seitenlage mit untergeschobenem Polster.

Trotz andauernd regelmäßiger und ziemlich kräftiger Wehen war bis 6 Uhr N. kaum ein Fortschritt zu bemerken; der Cervicalkanal nicht weiter entfaltet retrahirt, wie eingeklemmt, jedoch nicht geschwollen. Die Pfeilnaht verlief etwa einen Finger breit hinter dem Schambeinrande und hatte sich etwas mehr dem queren Durchmesser genähert, die kleine Fontanelle war zugleich ein wenig tiefer herab getreten, übrigens die große Fontanelle in demselben Umfange, wie früher, zu bestreichen. Auf dem hinterwärts gelegenen linken Scheitelbein hatte sich eine Kopfgeschwulst gebildet. Der Fötalpuls war etwas mehr nach rechts herübergerückt, in Stärke und Regelmässigkeit unverändert, 132. Obwohl ich mir sagen musste, dass auf die Erhaltung des Kindes kaum zu rechnen sei, dass möglicherweise auch die Mutter durch die unvermeidliche Quetschung der Cervix in Gefahr käme, konnte ich mich doch, namentlich im Hinblick auf die erste, natürlich verlaufene Geburt, noch nicht zu der- abgesehen vom Kaiserschnitt- allein hier wirksamen Hilfe, der Perforation, entschliessen.

Im Laufe des Abends wurden die Wehen etwas seltener, ohne an Kraft zu verlieren; die Intervalle blieben schmerzensfrei. Der anscheinend völlig wasserleere, nach links herübergesunkene Uterus war nirgends druckempfindlich, das Aussehen der Kreissenden gut, der Puls nur wenig beschleunigt. Sie hatte mit Appetit etwas Milch und Zwieback genossen, indess bald wieder erbrochen. Der Harn war mehrmals mit dem Katheter entleert worden. Um 9 Uhr N. fand ich den Fötalpuls an der früheren Stelle etwas weniger laut, aber regelmäßig, 144. Die Cervix wurde während der Wehe leicht gespannt, war etwas mehr contrahirt und ödematös geschwollen. Auch die Kopfgeschwulst auf dem linken Scheitelbein hatte zugenommen. Stellung und Haltung des Kopfes waren unverändert. Wohl liess sich die hinterwärts gelegene Schädelseite von der Vagina her unschwer etwas in die Höhle drängen, kehrte aber mit dem Nachlass des Druckes sogleich in die frühere Lage zurück. Ordination: warme Scheibendouche.

Die Nacht verging unter mäßig starken Wehen schlaflos. Kurz vor Mitternacht war noch einmal eine Douche gegeben. Um 6 Uhr V. (19. März) stellte sich galliges Erbrechen ein, welches sich mehrere Male wiederholte. Um 9 Uhr V. fand ich den Puls etwas weniger voll, 100, das Aussehen der Kreissenden jedoch nicht verschlechtert. Der immer noch sehr bewegliche, theilweise von Darmschlingen überlagerte Uterus schmerzte nicht bei Druck. Seit einigen Stunden hatte man den Abgang von Meconium bemerkt; die Herztöne des Kindes waren selten und unregelmäßig geworden. Durch die starke Kopfgeschwulst war der Cervicalkanal völlig entfaltet, der Muttermund mehr erweitert, links und hinten stärker retrahirt, als rechts, der Kopf selbst kaum tiefer gerückt, Stellung und Haltung desselben, wie am Abend vorher, nur das rechte Scheitelbein noch stärker niedergedrückt und untergeschoben. Den Harn hatte die Kreissende gegen Morgen noch spontan gelassen; jetzt ließ sich der Katheter nicht mehr in die Blase einführen.

Über die Nothwendigkeit der Perforation konnte jetzt leider kein Zweifel mehr obwalten. Die Kreissende wurde auf den Operationsstuhl gebracht. Mit dem Kiwisch'schen Trepan perforirte ich das hinterwärts gelegene linke Scheitelbein dicht an der Pfeilnaht. Die folgende Wehe trieb dem Kopf entschieden Kiefer, das rechte Scheitelbein wurde in größerer Ausdehnung fühlbar, von links her senkte sich die kleine Fontanelle herab, während die Perforationsöffnung nach rechts bis hinter dem Rahmen des Muttermundes emporwich, der noch keine Neigung sich zu retrahiren zeigte. Ich legte jetzt die Zange an, theils zum Schutz des Muttermundes, theils um durch Compression des Schädels den Ausfluss des Gehirns zu befördern. Nach ziemlich ausgiebiger Entleerung des Schädeninhalts nahm ich die Zange wieder ab und ließ die Kreissende in i hr gewärmtes Bett zurücktragen. Ordination: Wein, halbstündliche Ausspülungen der Scheide.

Die Wehen liessen anfangs nach, wurden aber bald wieder stärker und drängend. Um 10 ½ Uhr V. Stand der Kopf merklich tiefer, doch hatte sich der Muttermund rechts nicht mehr retrahirt und war hier sehr empfindlich gegen Berührung geworden, was vorher nicht der Fall war. Doch konnte ich keine Verletzung an demselben entdecken. Ordination: Secale cornut. Punkt 0,3.

11 ¼ Uhr V. Kräftige Wehen. Muttermund in Retraktion, bei Berührung weniger empfindlich Kopf fast ganz im Becken, Pfeilnaht quer, die Mittellinie schneidend, das Hinterhaupt noch tiefer getreten, die Perforationsöffnung ganz nach hinten zur Seite gewichen. Klagen über Mattigkeit und Durst, Puls etwas beschleunigter, sonst das Allgemeinbefinden befriedigend.

12:00 Uhr N. Muttermund retrahirt. Kopf nicht tiefer gerückt. Wehenthätigkeit im Erlöschen. Die Kreissende klagt über ein Gefühl von Taubheit und Lähmung in beiden Beinen. Nach einer 2. Dosis Secale cornut. Legt die ich auf dem Operationsstuhle wieder die Zange an. Die Blätter warfen sich anfangs, und ich hatte Mühe, sie zum Schlusse zu bringen. Das Instrument lag quer. Vier bis fünf Traktionen hatten keinen Erfolg, außer dass sie heftige Schmerzen in beiden Beinen hervorriefen. Ich nahm daher die Zange wieder ab und legte statt ihrer den Kephalothryptor, gleichfalls im Querdurchmesser des Beckens, an. Dies gelang verhältnismäßig leicht. Beim Zusammenschrauben der Griffe fühlte ich einen ungewöhnlich starken Widerstand. Der Kopf folgte langsam dem von Wehen fast gar nicht unterstützten Zuge, wobei das Instrument sich von links her dem geraden Durchmesser zuwandte. Vorsichtig leitete

ich Ihnen dann durch die Schamspalte hervor, mit Erhaltung des sorgfältig unterstützten Dammes. Das linke Blatt hatte die rechte Seite des Hinterhaupts bis hoch in den Nacken hinauf, das rechte das linke Scheitelbein über das Gesicht bis zur Wange hin gefasst. Nach einer kleinen Pause extrahirte ich, unter sorgsamer Überwachung des Uterus, den Rumpf an der hinterwärts gelegenen Schulter. Der Uterus zog sich gut zusammen, und nach etwa 10 Minuten konnte die Nachgeburt aus der Scheide weggenommen werden. Sie war stark mit Meconium besudelt. Die Operationen war gegen 1:00 Uhr N. beendigt.

Die Entbundene war zwar sehr erschöpft, fühlte sich aber sonst wohl und war glücklich, erlöst zu sein. Sie hatte lebhaften Durst, eine beschleunigte Respiration, die Pulsfrequenz war auf 160 gestiegen. Der gut contrahierte, etwas druckempfindliche Uterus war ganz nach rechts herübergesunken. Bei einer vorsichtig angestellten innern Untersuchung fühlte ich die Cervix mit geschwollenen Wanderungen schlaff in's Becken herabhängend, ihre Innenseite unverletzt, aber an der Aussenfläche des Vaginatheils nach links und vorn, eben unter der Insertion des Scheidengewölbes, eine quer verlaufene nicht perforierende, beinahe 3 cm breite, unregelmässige, gequetschte Wunde. Der mit dem Katheter entleerte Harn war blutig. Der Entbundenen wurde etwas Wein gereicht, und nachdem sie in ihr gewärmtes Bett zurückgetragen war, eine Dosis Morphium gegeben.

Das todte Kind war männlichen Geschlechts, hatte ein Gewicht von 3700 g und eine Länge von 53 cm. Autopsie 3 Stunden p. part.: auf der Mitte des Scheitels, vorzugsweise dem rechten Scheitelbein erhebt sich eine starke Kopfgeschwulst mit beträchtlichem Blutaustritt unter die Galea. Beide Blätter des Kephalothryptors haben eine deutliche Druckspur an den weichen Kopfbedeckungen zurückgelassen. Das linke Stirnbein ist stark niedergedrückt und unter das Scheitelbein geschoben; in der Pfeilnaht stehen beide Scheitelbeinränder au niveau. Die Trepanationsöffnung B. findet sich auf dem linken Scheitelbein hart an der Kranznath und etwa 1 cm vorn der Pfeilnaht entfernt. Die Kopfknochen sind ungewöhnlich hart und mit der Scheere kaum zu durchtrennen. Nur ein verhältnismässig kleiner Theil des Gehirns in der unmittelbaren Nähe der Perforationsöffnung ist ausgeflossen , der 3. Ventrikel eben eröffnet; die Gehirnsubstanz von normaler Beschaffenheit.- Zahlreiche Ecchymosen auf der Oberfläche der Thymus, unter beiden Pleuren und auf dem Pericardium an der Basis der Ventrikel. Die Lungen völlig luftleer; die Luftwege frei von fremdem Inhalt.

Die Wöchnerin starb schon nach 47 Stunden unter den Erscheinungen einer acuten Sepsis, mit hoher Temperatur, starkem Meteorismus, geringer Druckempfindlichkeit, blutigem, stinkendem Ausfluss, bei subjectiver Euphorie, bis in den letzten Lebensstunden mit zunehmenden Collapssymptomen das Bewusstsein erlosch.

Autopsie 3 ½ Stunden p. m.: Abdomen enorm aufgetrieben. Beim Durchschneiden der Bauchdecken erscheint das submusculäre Bindegewebe im ganzen unteren Drittheil derselben im Zustande brandigen Emphysems; die Bauchplatte des Peritoneum mit zahlreichen, rosenrothem capillären Ecchymosen besetzt, die nach abwärts an Ausbreitung und Intensität zunehmen, vorzugsweise auf der rechten Seite. Stand des Zwerchfells in der Höhe des 5. Rippenknorpels.-bei Lungen mit der Costalpleura flächenhaft verwachsen; die unteren Lappen comprimirt, luftleer, die oberen normal.- Herz normal; in den Herzhöhlen sehr zähe Fibringerinnsel.- Milz vergrößert, Ueberzug runzelig getrübt.- Leber gross, gleichmäßig gelblich-braun, sehr brüchig. Gallenblasse strotztend mit dunkelgrüner flüssiger Galle gefüllt.- Der Magen, sowie der ganze

Dünndarm enorm ausgedehnt und namentlich in den unteren Partien capillär geröthet und durch frische, gelblich-eitrige Beschläge verklebt.-das rechte Ovariun nebst Tuba injicirt, ödematös, die Fimbrien stark gewulstet. Die gleichnamigen Theile links ungleich weniger ergriffen. Uterus in der unteren Hälfte des Bauchraums, bis zum Nabel hinaufreichend, ganz nach rechts geneigt, so dass der Ansatz des linken runden Mutterbandes in die Mittellinie fällt. Ueber dem unteren, grünlich-missfärbigem Abschnitt des Uterus wölbt sich nach links und vorn eine faustgrosse, dünnwandige Blase vor, die sich beim Einschneiden als das brandige, vom Uterus abgehobene Peritoneum erweist. Unter dieser Blase stößt man auf einen runden, pulpösen, bräunlichen Körper von brandigem Geruch, d.h. die ödematös geschwollene, brandige Cervix, die links und vorn dicht am Uteruskörper abgetrennt ist, während nach rechts hin die Verbindung zwischen beiden noch besteht. Der Uteruskörper ist nochmal beschaffen, ebenso die Innenfläche desselben; die Insertionsstelle der Placenta befindet sich links im Grunde.- die Harnblase mäßig gefüllt. Im unteren Theile ihrer hinteren Wand befindet sich ein reichlich 1½ cm im Durchmesser haltender Druckschorf, inmitten eines sugillirten Gewebes. Ein ähnlicher, um die Hälfte kleinerer hat in der vorderen Wand seinen Sitz."

Name: Bartels.

Prot.-No. 6863. Aufnahme 6/2. 64. Untersuchung 6/2. 24/2. 8/3. 64. Entbindung 19/3 64. ~~Entlassung~~ 21/3 64

Anamnese:

Alter	25 J.
Kindheit	Nichts wissenswertes zu angeben gelaufen [illegible]
Eintritt und Verlauf der Menstruation	Seit 17 Jahren regelmäßig.
Sonstiger Gesundheitszustand	g. G.
Verlauf früherer Schwangerschaften, Geburten und Wochenbetten	II para. Erste Geburt vor 5 J. leicht. Kind lebte 3 Wochen.
Verlauf der gegenwärtigen Schwangerschaft	L. M. Anfang Juni. Erbrechen. Entbindung. Blasenspreizer.

229

Verlauf der Geburt:

Befund bei der Aufnahme:

Äußere Untersuchung des Leibes: [illegible]

Innere Untersuchung: [illegible]

26/2.64. Mm offen, normal, Kl. Körper im Schädelteil Kopflage vor.

Untersuchung des Beckens und Knochenbaus:

8", 10'''		8", 10'''
9", 3–4'''	L	9", 2'''
7", 3'''		7", 3'''
c.d. 3", 9'''		c.d. 3", 9–10'''

Tr.

Promontorium fühlbar. Kreuz nach hinten ausgebogen. Beine gerade, relativ kurz

Blut

Harn

Respiration

Temperatur

Puls, Circulation

Gewicht

Größe, äußerer habitus: Klein, schmächtig.

Verlauf der Geburt:

73.64. Kopfes um 7 Uhr plötzlich die Mutter niedergenommen, mit Hilfe unsers Gebärstuhl genommen.

9 Uhr Stat. fert. 1/2 Stunde nach Beginn Wehen, der sehr unregelmäßig ist zu untersuchen ist. Anzt in der letzten Zeit sehr frequent oder d. Verbal. Abd. bei der Untersuchung angeblasen sollte. Muß dann, bei Z. S. verabreichen, da Mutter ist sehr unruhig d. Leibes geworden. Geschlecht durchaus leidet nicht. Spard nicht. Bl. Urin oder geschehen durch grüne ganz gesund Frauenspiel. Gem. Urin offen, schwer, nach Eiweiß. der Urin. In der Urtau Mitte oder. nach unten die Schmerzen in 2 Tag Schmerzen durch nicht. Bl. fontanella oder. nach fühlen d. Leibes.

11 1/2 Uhr Wehen oder. Kreißen zimml. selten. Die Stirn geschwollen Stirn wird mit Mühe durch einen Kopfhalter entlastet. Ist in der Mitte, beweglich geschehen. Geschlecht mit dem Verbal Inter. nach Stat. d. d. in. Muttersch. bei der inneren Untersuchung fühlt man oder nach Leibes für den Fötus der fühlen Clitoris Schädelbasis, es nach Leibes fühlen unterschiedene mit Mühe die Bl. fontanella. Gem. dass Leibes der Schwangeren verlaufen die Schmerzen d. ist nach nach fühlen der Stirn Lymphgef. Schwerde Blutes der zweiten fontanella zu erwarten. der andere Canalis Umlaufender Schädelbasis stark unter der Leibe Impressionirt. Bei Untersuchung mit Feller Frucht vorwärts Prof. d. Sym. der Leibes.

3 1/2 Uhr Allgemeinbef. gut. Wehen nur mäßig Leibes stark d. Geschlecht. Urin oder manchmal mehr mutter oder bei der letzten Untersuch. Kopf geschwollen. nur mehr, nur Schmerzen Geschlecht oder nach nach unten gerichtet. Unterd. Schädelbasis stark Impressionirt, nur Leibes fontanella Hauptgeschwulst Urin mit dem Kopfhalter entlastet. Geschlecht nach unten 132 N. S. Bl. geschwollen Geschlecht beweglich.

6 Uhr Stat. i. d. Kopfgeschwulst oder Leibes. Urin oder mehr erweitert. 8 Uhr Wehen zunehmen Wehen 1/4 St. 11 Uhr. Wehen. Wehen 1/4 Stunden. Stat. d. d. Wehen mäßig Kopfhalter zimml. selten. Allgemeinbef. gut. 14/3. Morgens 8 Uhr. die schwere Wehen ist nach seit heute 7 Uhr Leibes geschwollen.

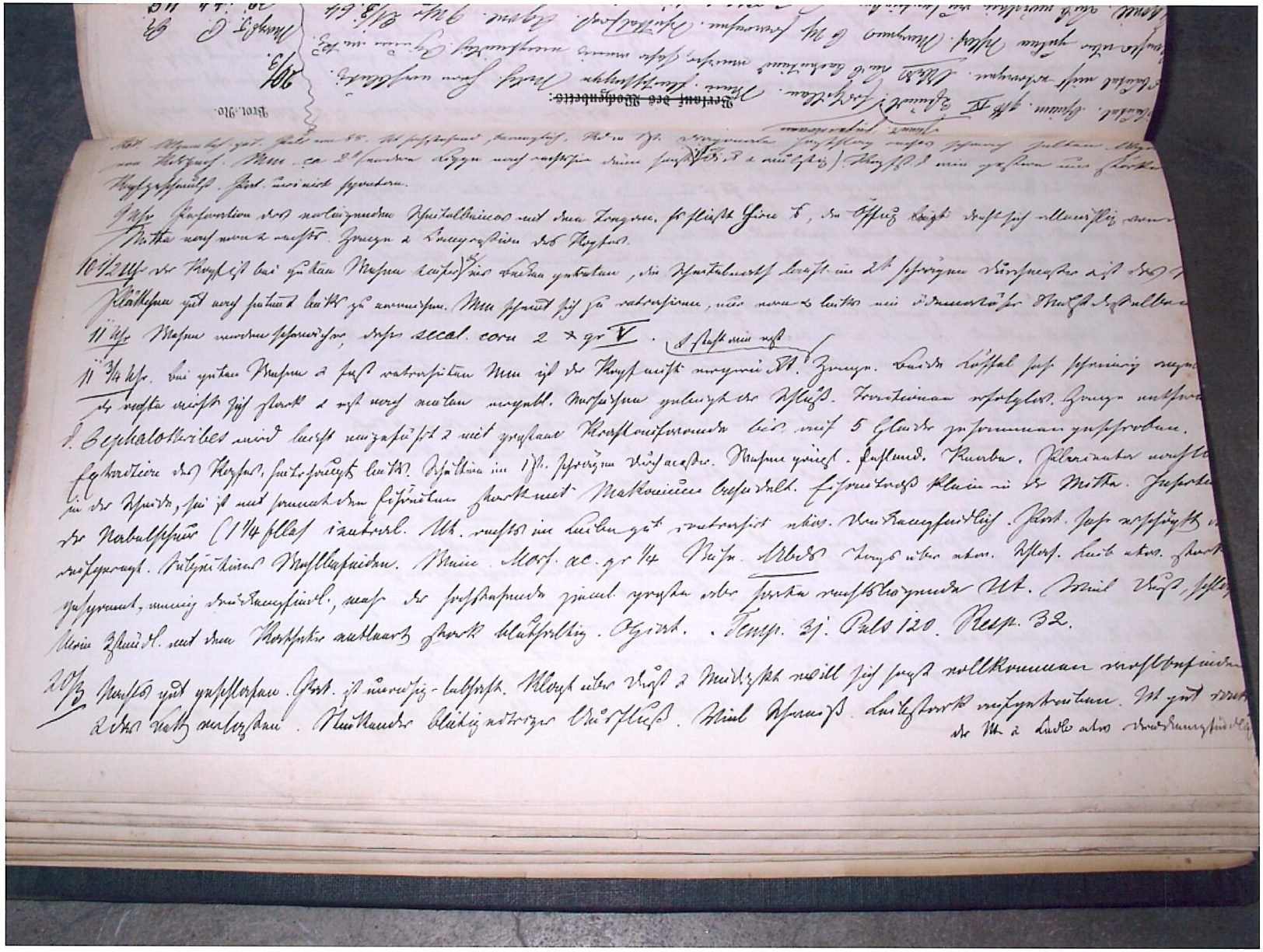

[illegible] ~~Verlauf des Wochenbetts~~:

Prot.-No.

[illegible]

Section der Kinder 3 Stunden p. ~~mort.~~ Gew. 3700 Gram. L. 53 Ctm.

[illegible]

Befinden des Kindes [illegible]

Befund bei der Entlassung

~~Entlassung~~: [illegible]

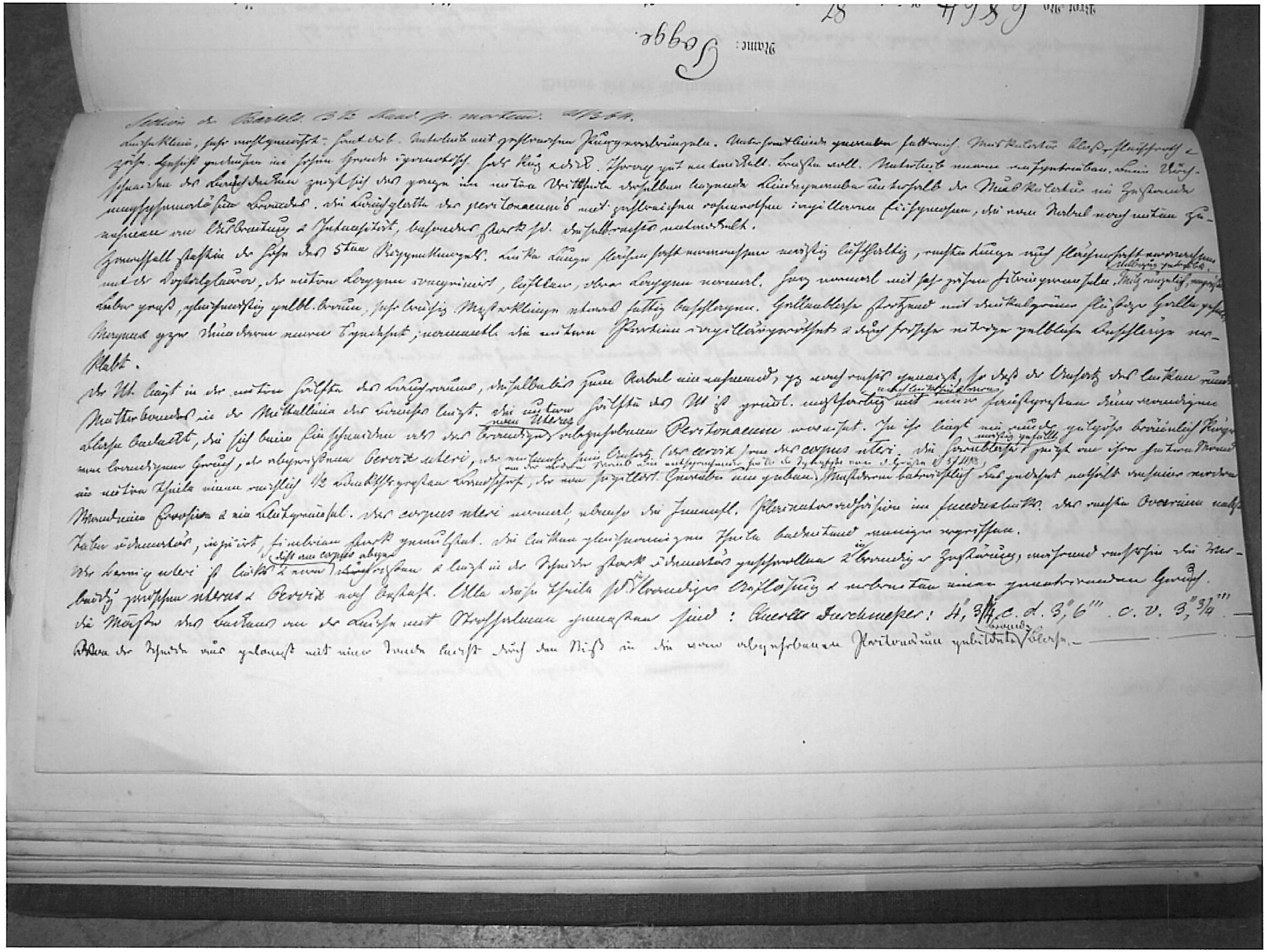

Prot. No 6864 87

Name: Pogge.

Section der Leiche 3½ Stund. p. mortem. 4/3 64.

Leiche klein, sehr wohlgenährt. [illegible]. Unterleib mit zahlreichen [illegible]. Unterhaut[illegible] fettreich. Muskulatur [illegible] u. zähe. [illegible] im [illegible] [illegible] hat [illegible]. [illegible] [illegible] [illegible]. [illegible] [illegible]. Schnitte der Bauchdecken zeigt sich das [illegible] in unteren Drittheile derselben liegende Bindegewebe unterhalb der Muskulatur [illegible] [illegible] [illegible]. Die [illegible] des Peritonaeum's mit zahlreichen [illegible] [illegible] [illegible], die eine Narbe nach unten [illegible] [illegible] Ausbreitung u. Intensität, besonders stark ist derselbe [illegible].

Zwerchfell [illegible] die Höhe des 5ten Rippenknorpels. Linke Lunge [illegible] [illegible] lufthaltig, rechte Lunge [illegible] [illegible] mit der Costalpleura, der untere Lappen [illegible], luftleer, oberer Lappen normal. Herz normal mit [illegible] [illegible]. Milz [illegible]. Leber groß, gleichmäßig gelbl. braun, sehr [illegible] [illegible] [illegible]. Gallenblase strotzend mit dunkelgrüner flüssiger Galle [illegible]. Magen [illegible] [illegible] [illegible]; [illegible] die [illegible] [illegible] u. durch [illegible] [illegible] gelblich [illegible] verklebt.

Der Ut. liegt in der unteren Hälfte des Beckenraums, derselbe bis seine Narbe [illegible], [illegible] [illegible], so daß der Ansatz des linken runden Mutterbandes in der Mittellinie des Beckens liegt. Die untere Hälfte des Ut. ist [illegible] mit einer [illegible] [illegible] Fläche bedeckt, die sich beim Einschneiden [illegible] der [illegible] abgehobenen Peritonaeum [illegible]. In ihr liegt [illegible] [illegible] [illegible] eine [illegible], der abgerissenen Cervix uteri, der [illegible] Ansatz (der cervix) von dem corpus uteri. Die [illegible] [illegible] am unteren Theile einen [illegible] 1/2 [illegible] großen [illegible], der [illegible] [illegible]. [illegible] [illegible] [illegible] [illegible] Membranen [illegible] u. ein [illegible]. Der corpus uteri normal, ebenso die [illegible]. [illegible] im [illegible]. Das rechte Ovarium [illegible] Tuben [illegible], injiciert, fimbriae stark geröthet. Die [illegible] [illegible] Theile bedeutend weniger ergriffen.

Der cervix uteri ist [illegible] u. [illegible] u. liegt in der Scheide stark [illegible] geschwollen [illegible] [illegible] Zerreißung, während [illegible] die [illegible] [illegible] uterus u. Cervix nach [illegible]. Alle diese Theile [illegible] [illegible] u. [illegible] einen [illegible] Geruch.

Die Maaße des Beckens an der Leiche mit [illegible] gemessen sind: Querer Durchmesser: 4,3¼. c. d. 3,6''' . c. v. 3,''3/4''' . —

[illegible] der Scheide aus gelangt mit einer Sonde [illegible] durch den Riß in die vom abgehobenen Peritonaeum gebildete Höhle. —

Name: *Bartels.*

Prot.-No. *6863.* Aufnahme *6/2.64.* Untersuchung *6/2. 26/2. 8/3.64.* Entbindung *19/3 64.* ~~Entlassung~~ *21/3 64* †

Anamnese

Alter	*25 J.*
Kindheit	*Weiß nicht wann sie gehn gelernt hat.*
Eintritt und Verlauf der Menstruation	*Mit 17 Jahren regelm.*
Sonstiger Gesundheits-Zustand	*gut.*
Verlauf früherer Schwangerschaften, Geburten und Wochenbetten	*II para* *Erste Geburt vor 5 J. leicht. Mädchen lebte 3 Wochen.*
Verlauf der gegenwärtigen Schwangerschaft	*L M. Anfang Juni. Kindsbew. ? links unten. Wohlbefinden.*

Befund bei der Aufnahme:

Aeußere Untersuchung des Leibes *Leib sehr stark & gedehnt. Ut. dünnwandig straff enthält viel Fruchtwasser & reicht handbreit über d. Nabel. Ut ist sehr bewegl. & liegt gz links. Rechts überall Gedärme. Die Frucht liegt in 1ster Lage & lässt sich zwisch. die Hände fassen, oben links & über dem rechten Schambeine ist 1 größerer härtiger Theil zu fühlen. Herzschlag am deutlichst rechts über dem Nabel.*

Innere Untersuchung *Das hohe, flache Scheidengewölbe enthält (bei jeglichems Drucke, keinen vorliegenden Theil. Scheidenth. kurz, durchgängig nach hinten.*

26/2.64. Mm offen, vorne, kl. kurzer Scheidentheil Kopf liegt vor.

Untersuchung des Beckens und Knochenbaus

8", 10'''
9", 3'''-4'''
7", 3'''
c.d. 3", 9'''
L

8", 10'''
9", 2'''
7", 3'''
c.d. 3", 9' '- 10'''
Tr

Promontorium hochstehend. Kreuz unbedeutend eingezogen. Beine gering verbogen, derber Knochenbau

~~Brüste~~

Blut

Harn

Respiration

Temperatur

Puls, Circulation

Gewicht

Größe, äußerer habitus *Kleine Blondine.*

Verlauf der Geburt:

Prot.=No.

18/3.64 Nachdem um 7 Uhr plötzlich die Wasser abgegangen, wird Pat. auf's Geburtsbett gebracht.

9 Uhr Stat. seit ½ Stunde mäßige Wehen. Der sehr bewegliche gut zu umgreifende Ut. liegt in der linken Seite & reicht handbreit über d. Nabel. Kd liegt in 1st diagonale in zusammengebogener Haltg. Steiß oben, kl. Th. daneben, der Rücken ist nach vorn links gewandt. Herzschlag deutlich links unten. Scheide weit. Kl. kurzes etw. hochstehendes durchgängiges wulstiges √ Scheiden= theil. Inn Mm offen, dehnbar, auf demselb. der Kopf. In der Becken Mitte etw. nach vorn die Pfeilnath im 2ten schrägen Durchmesser. Kl. Fontanelle etw. nach hinten & links.

11 ¼ Uhr Wehen etw. kräftiger zieml. selten. Die stark gefüllte Blase wird mit Mühe durch einen elastischen Katheter entleert. Ut. in der Mitte, bewegl. hochstehend. Herzschlag unterm Nabel etw. rechts Stat. id. der inn. Weichth. Bei der innern Untersuchung fühlt man etw. nach links hin den Höcker des hintern (linken) Scheitelbeins, gz nach links hin & hinten erreicht man mit Mühe die kl. Fontanelle. Vorn dicht hinter der Schamfuge verläuft die Pfeilnath & ist nach rechts hin der dicht hinter der Symphyse stehende Anfg der großen Fontanelle zu erreichen, das vordere (rechte) obenliegende Scheitelbein ist stark unter das linke deprimirt. Bei Untersuchg mit halber Hand erreicht Prof. Litzm. das hintere (linke) Ohr.

3 ½ Uhr Allgemeinbef. gut. Wehen von mäßiger Intensitaet & Häufigkeit. Mm etw weniger mehr weiter als bei der letzten Untersuchg. Kopf steht wesentl. wie vorher, nur scheint die Pfeilnath etw. mehr nach unten gerückt. Vord. Scheitelbein stark deprimirt, am hintern starke Kopfgeschwulst Urin mit dem Katheter entleert. Herzschlag rechts unten 132 ph. Ut. hochstehend sehr beweglich.

6 Uhr Stat. id. Kopfgeschwulst etw. stärker. Mm etw. mehr erweitert. 8 Uhr Aufsteigende Douche ¼ St. 11 Uhr Aufst. Douche ¼ Stunde. Stat. id. Wehen mäßig stark zieml. selten. Allgemeinbef. gut. 19/3. Morgs. 8 Uhr die schwachen Wehen sd erst seit heute 7 Uhr stärker geworden.

Stat. Allgembef. gut. Puls von 88. Ut. hochstehend, beweglich, Rücken 1st. diagonale Herzschlag rechts schwach selten. Abga..
von Kindspech. Mm ca 2" (vordere Lippe nach rechtshin dünn sonst ist er dick & wulstig). Kopfst.l wie gestern nur stärker
Kopfgeschwulst. Pat. urinirt spontan.

9 Uhr Perforation des vorliegenden Scheitelbeines mit dem Trepan. Es fließt Hirn aus, die Öffnung ~~liegt~~ dreht sich allmählig von
Mitte nach vorn & rechts. Zange & Compression des Kopfes.

10 ½ Uhr der Kopf ist bei guten Wehen tiefer & ins Becken getreten, die Scheitelnath läuft im 2. schrägen Durchmesser & ist das ..
Plättchen gut nach hinten & links zu erreichen. Mm scheint sich zu retrahiren, nur vorn & links ein ödematöser Wulst desselben..

11 Uhr Wehen werden schwächer, daher secal. corn 2 ⊘ gr V.

11 ¾ Uhr. Bei guten Wehen und fast retrahirten Mm ist der Kopf nicht vorgerückt. & steht wie erst / Zange. Beide Löffel sehr schwierig anzul..
der rechte wirft sich stark & erst nach vielen vergebl. Versuchen gelingt der Schluß. Tractionen erfolglos. Zange entfern..
D. Cephalothribes wird leicht eingeführt & mit großem Kraftaufwande bis auf 5 Glieder zusammen geschroben.
Extraction des Kopfes, Hinterhaupt links. Schultern im 1St. schrägen Durchmesser. Wehen gänzl. fehlend. Knabe. Placenta nach
in der Scheide, sie ist mit sammt den Eihäuten stark mit Mekonium besudelt. Eihautriß klein in der Mitte. Inserti..
der Nabelschnur (1 ¼ Elle) central. Ut. rechts im Leibe gut retrahirt etw. druckempfindlich. Pat. sehr erschöpft u..
aufgeregt. Subjektives Wohlbefinden. Wein. Morf ac. gr. ¼ Ruhe. Abds Tags über etw. Schlaf. Leib etw. stark
gespannt, wenig druckempfindl., mehr der hochstehende zieml. große aber harte rechtsliegende Ut. Viel Durst, schl..
Urin 3stündl. mit dem Katheter entleert, stark bluthaltig. Opiat. Temp. 31. Puls 120. Resp. 32.

20/3 Nachts gut geschlafen. Pat. ist unruhig-lebhaft. Klagt über Durst & Müdigkt will sich sonst vollkommen wohlbefinden
& das Bett verlaßen. Stinkender blutig eitriger Ausfluß. Viel Schweiß. Leib stark aufgetrieben. Ut. gut cont..
der Ut. & Leib etw. druckempfindlich

..... ~~Verlauf des Wochenbetts:~~

..isbeutel. Opium. gtt IV 3stündl. Eispillen. Wein. Fleischsuppe Milch. Harn noch blutig .

..sbeutel nicht vertragen. Abds Leib bedeutend weicher, sehr wenig empfindlich. Opium wirkg.

..achtsüber guten Schlaf. Morgens 6 Uhr Erwachen. Schüttelfrost. Agone. 9 Uhr 21/3.64

..gonie. Leib mächtig aufgetrieben. Bewusstlosigkeit. Tod erfolgt 11 ½ Uhr Vormittags.

Section des Knaben 3 Stunden p. part. Gew. 3700 Grm. L. 53 Ctm.

..sicht auf beiden Seiten im hohen Grade gediehen ohne Bluterguß in den Wangen, bedeutende Kopfgeschwulst in der Mitte des Scheitels Kopfes.

..sonders aber auf dem recht. Scheitelbein mit stark. Bluterguß unter die Galea. Vom äußeren linken Augenwinkel nach der kl.

..tanelle zu einer Druckspur vo(m Cephalotribes, eine 2te etw. 2 ctm hint. dem recht. Ohre beginnend & grade nach oben verlaufend.

..den äußern Bedeckungen am vord. Rde des linken Scheitelbeins eine 3eckige apfelgroße Lücke. – Das linke Stirnbein

..tark deprimirt & unter das linke Scheitelbein , die Rdr der Pfeilnath stehen im gleichen niveau. Am vord. Rde des

..ken Scheitelbeins, 1 Ctm von der Pfeilnath entfernt befindet sich eine Schillingsgroße bis unmittelbar an die Kranznath reichende,

..ng von folgender Form  Dieselbe ist seitlich (nach außen) von 2 spitzen Knochenplättchen begränzt  ,welche hervorstehen über

..niveau des Schädels. Durch die Öffnung blickt man in das Innere des Schädels. Die Kopfknochen hart mit der Schere kaum zu

..trennen. Von linken Großhirnhälfte fehlt die vordere Hälfte des linken Scheitellappens in der Größe einer Wallnuß. Der 3te

..rikel ist oben geöffnet. Sonst ist das Hirn normal.

Die Lungen der Wirbelsäule anliegend vollkommen luftleer mit zahlreichen ausgedehnten subpleuralen Ecchymosen, letztere finden

~~Befinden des Kindes~~ sich ebenso zahlreich an dem Thymus & dem Pericardium der Basis der Ventrikel. Leber fett. In den Nieren kein Harnsäureinfarkt.

..m Magen eine geringe Menge durchsichtigen farblosen Schleims. Im Ende des Dünndarms 1 größere im Dickdarm eine sehr geringe

~~Befund bei der Entlassung~~ ~~Entlassung:~~ Menge Mekoniums.

Prot.: No.

20/3.

Morgs.	T.	P.	R.
	32.	144.	48.
Abds.			
	31,6	140.	40

Section der Bartels. 3 ½ Stund. p. mortem. 21/3 64.

Leiche klein, sehr wohlgenährt.- Haut derb. Unterleib mit zahlreichen Puerperalrunzeln. Unterhautbindegewebe fettreich. Muskulatur blaß-fleischroth & zähe. Gesicht gedunsen im hohen Grade cyanotisch. Hals kurz & dick. Thorax gut entwickelt. Brüste voll. Unterleib enorm aufgetrieben. Beim Durchschneiden der Bauchdecken zeigt sich das ganze im untern Drittheile derselben liegende Bindegewebe unterhalb der Muskulatur im Zustande emphysematösen Brandes. Die Bauchplatte des Peritoneum's mit zahlreichen rosenrothen capillaren Ecchymosen, die vom Nabel nach unten zu nehmen an Ausbreitung & Intensität, besonders stark sd. dieselb. rechts entwickelt.

Zwerchfell steht in der Höhe des 5ten Rippenknorpels. Linke Lunge flächenhaft verwachsen mäßig lufthaltig, rechte Lunge auch flächenhaft verwachsen mit der Costalpleura, der untere Lappen comprimirt, luftleer, obrer Lappen normal. Herz normal mit sehr zähen Fibringerinnseln. Milz runzelich, vergröße.. Leber groß, gleichmäßig gelbl. braun, sehr brüchig. Messerklinge etwas fettig beschlagen. Gallenblase strotzend mit dunkelgrüner flüssiger Galle gefül.. Magen & gzer Dünndarm enorm ausgedehnt; nammentl. die untern Partien capillär geröthet & durch frische eitrige gelbliche Beschläge verklebt.

Der Ut. liegt in der untern Hälfte des Bauchraumes, derselbe bis zum Nabel ein nehmend, gz nach rechts geneigt, so dass der Ansatz des linken rund.. Mutterbandes in der Mittellinie des Bauches liegt. Die untere Hälfte des Ut ist grünl. missfarbig nach links hin und vorn √ mit einer faustgroßen dünnwandigen Blase bedeckt, die sich beim Einschneiden als das brandige vom Uterus √ abgehobene Peritoneum erweiset. In ihr liegt ein runder pulpöser bräunlich Körper von brandigem Geruch, der abgerißnen Cervix uteri, oder vielmehr sein Ansatz (der cervix) an das Corpus uteri. Die Harnblase mäßig gefüllt √ zeigt an ihrer hintern Wand im untern Theile einen reichlich ½ Bankthlr.großen Brandschorf, der von an der vordern Wand ein entsprechender hinter der Symphyse von d Größe 1 5 Tstk-s sugillirt. Gewebe umgeben. √ Mastdarm beträchtlich ausgedehnt enthält an seiner vordren Wand eine Erosion & ein Blutgerinnsel. Der corpus uteri normal, ebenso die Innenfl. Placentaradhäsion im Fundus links. Das rechte Ovarium nebs.. Tube ödematös, injicirt, Fimbrien stark gewulstet. Die linken gleichnamigen Theile bedeutend weniger ergriffen.

Die Cervix uteri ist links & vorn dicht am corpus abge √ ~~scharf~~ rissen & liegt in der Scheide stark ödematös geschwollen & in brandiger Zerstörung, während rechts hin die Verbindg zwischen uterus & Cervix noch besteht. Alle diese Theile sd. in √ brandiger Auflösung & verbreiten einen penetrirenden Geruch.

Die Maße des Beckens an der Leiche mit Strohhalmen gemessen sind: Querer Durchmesser: 4", ¾. c. d. 3",6'''. c. v. 3", ¾'''. –

Von der Scheide aus gelangt mit einer Sonde leicht durch den Riß in die vom abgehobenen Peritoneum gebildete Brand √ Blase.

Vergleich der Litzmann-Maße des trockenen Beckens mit Messungen aus dem Jahr 2005:

	1864	2005
Sp. Il.	21,6 cm	21 cm
Cr. Il.	23,7 cm	23 cm
D.B.	16,0 cm	17 cm
D. transversa BE	12,3 cm	12 cm
D. obl.dextr.	11,1 cm	11 cm
D. obl. sin.	11,7 cm	11,1 cm
C. sup. s. vera*	8,2 cm	8,2 cm
C. inf.*	8,5 cm	8,5 cm
D. spina isch.	9,1 cm	9 cm
D. recta BA	10,16 cm	10,8 cm
D. transversa BA	10,8 cm	10 cm
Conj. diag. sup.*	10,16 cm	9,5 cm
Conj. diag. inf.*	9,8 cm	9,1 cm

* bei von Litzmann selbst beschriebener fehlerhafter Einschätzung der Promontoriumlage

C7

Das Becken in der Position C 7 ist auf der rechten Beckenschaufel mit A. gekennzeichnet. Entsprechend den postentzündlichen Veränderungen im linken Hüftbereich ist es zu den *durch Coxalgie bedingten schräg verengten Becken* zu zählen.

Die im Seitenvergleich als kleiner entwickelt erscheinende linke Beckenhälfte bedingt eine Verschiebung des vorderen Beckenringes mit der Symphyse nach links. Die linke Darmbeinschaufel ist steil gestellt. Die Öffnung der linken Hüftpfanne wird durch den überhängenden Pfannenrand beziehungsweise kraniale Osteophytenbildung teilweise überdeckt. Des weiteren fällt die Ausbildung eines doppelten Promontoriums auf, wobei die prominentere Vorwölbung in Höhe der Lendenwirbel 4 und 5 liegt. Von den erhaltenen drei unteren Lendenwirbeln trägt der unterste breite, durch Bandstrukturen mit den Beckenkämmen verbundene Querfortsätze. Der Aufhängung gedient haben dürfte eine durch die Foramina sacralia des 2. Sakralwirbels geführte Drahtschlinge. Reste weißer Farbe finden sich auf den Beckenkämmen und dem Tuber ossis ischii links.

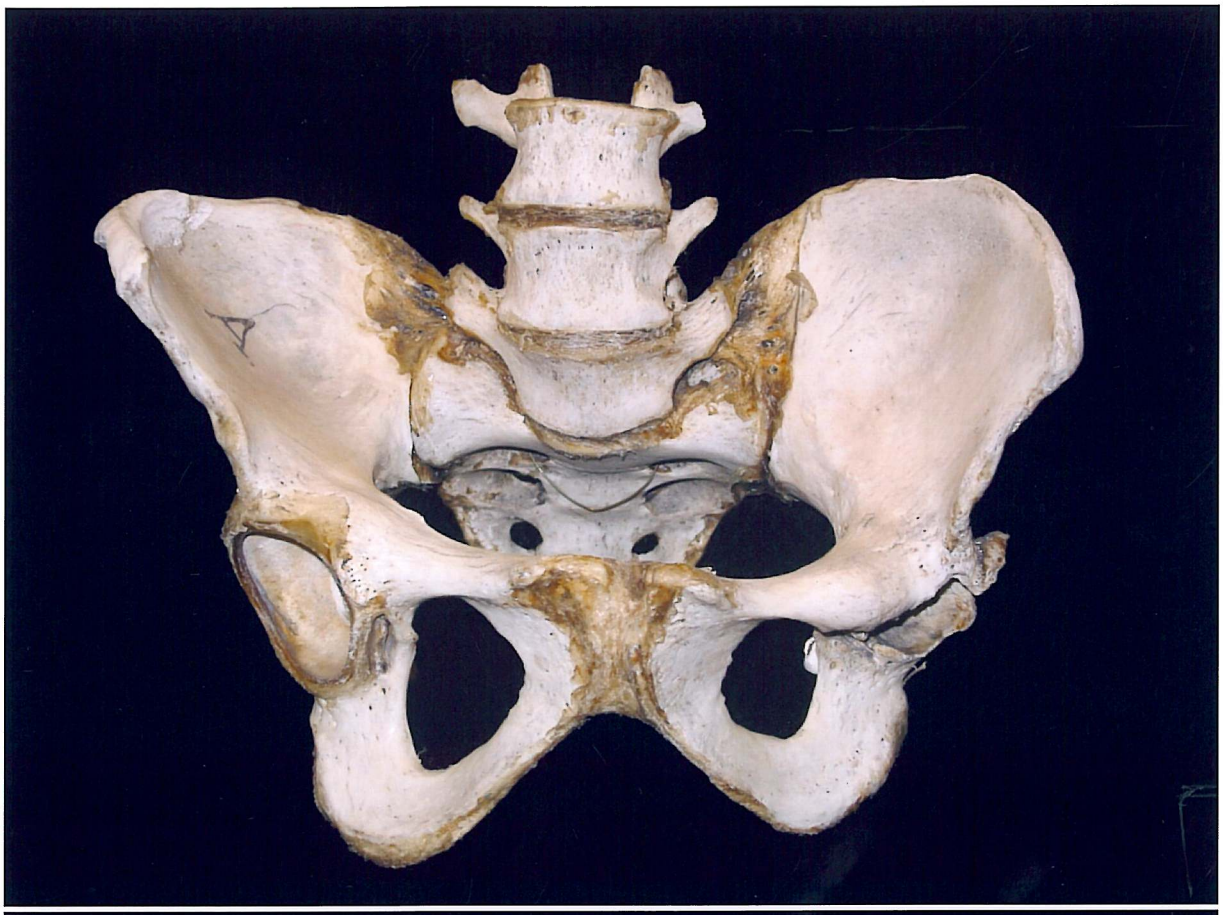
A


A

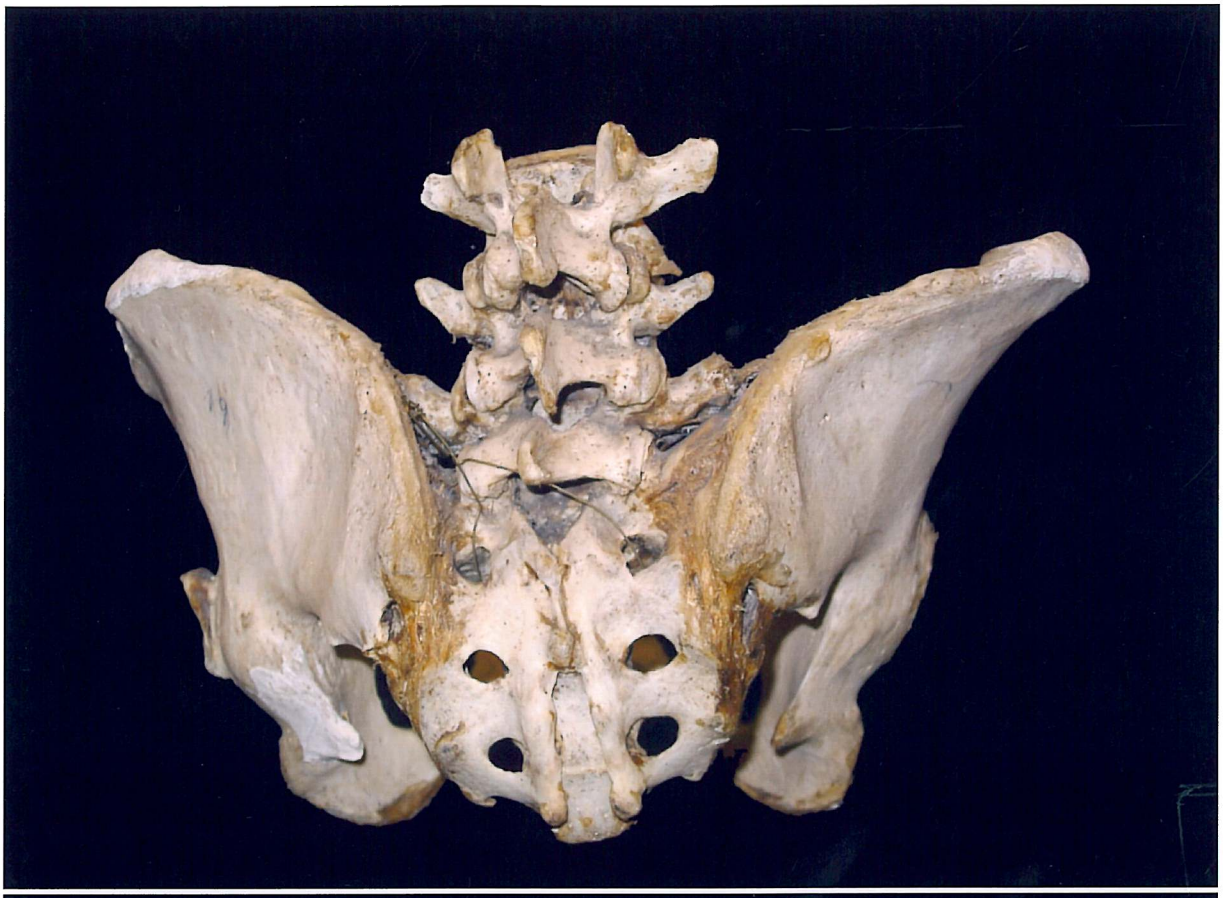

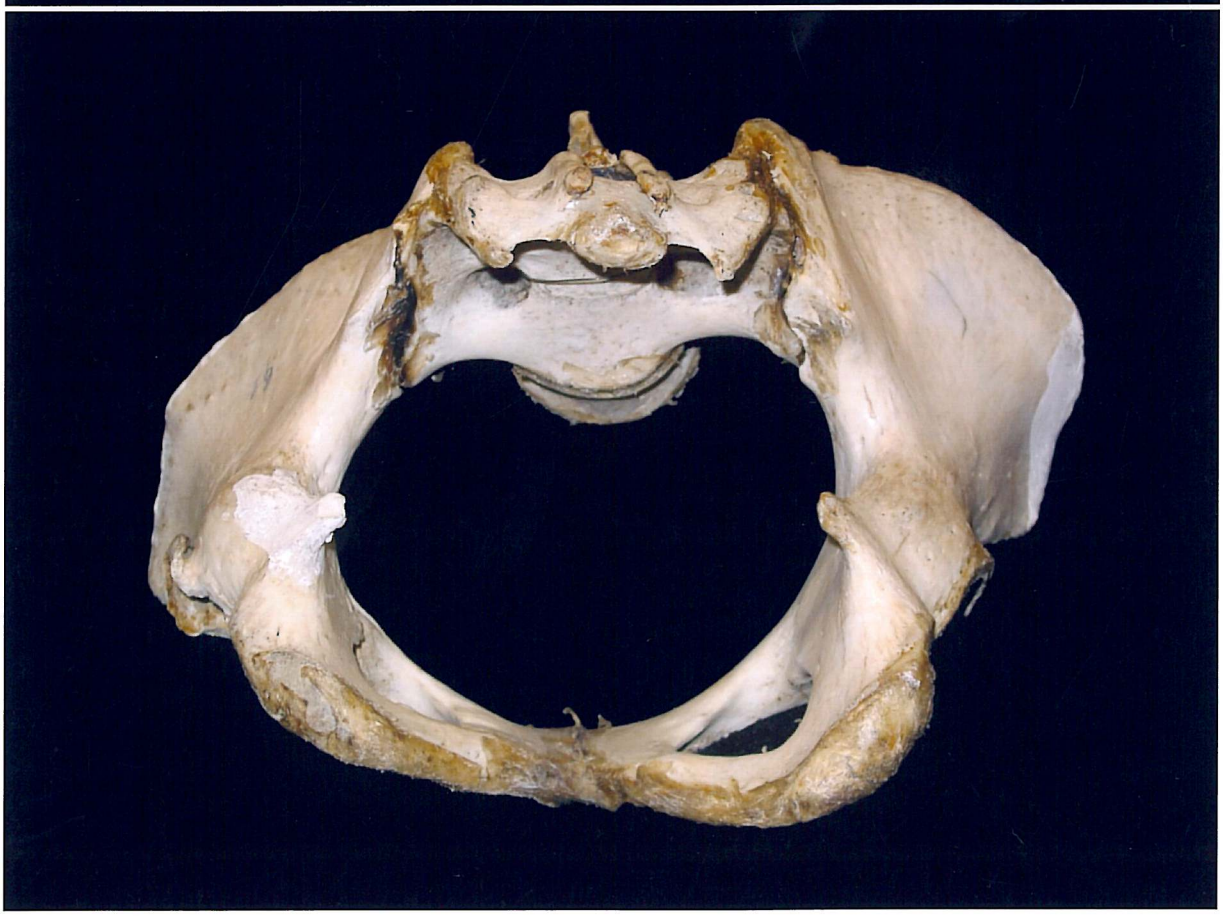

D1

Zu der Gruppe der *rachitisch platten Becken* gehört auch das Exemplar mit der Kennzeichnung C auf der Innenfläche der rechten Beckenschaufel.

Durch das gegen die Beckenhöhlung vorsinkende Kreuzbein ergibt sich die für diese Beckengruppe typische Verengung des Beckeneingangs, ebenso eine Distanzzunahme der Spinae gegenüber den Cristae, und dorsalrotierte Beckenschaufeln. Die erhaltenen zwei unteren Lendenwirbel lassen eine geringe Torsion nach links erkennen. Im Symphysenbereich findet sich ein Filzinterponat, gehalten durch eine Drahtung; im Kreuzbein-Darmbeinfugenbereich dorsal erkennt man eine Stangenfixierung. Weiße Farbauflagerungen befinden sich am Kreuzbein, linken Beckenkamm sowie kleinste Reste am vierten Lendenwirbel und der Symphyse.

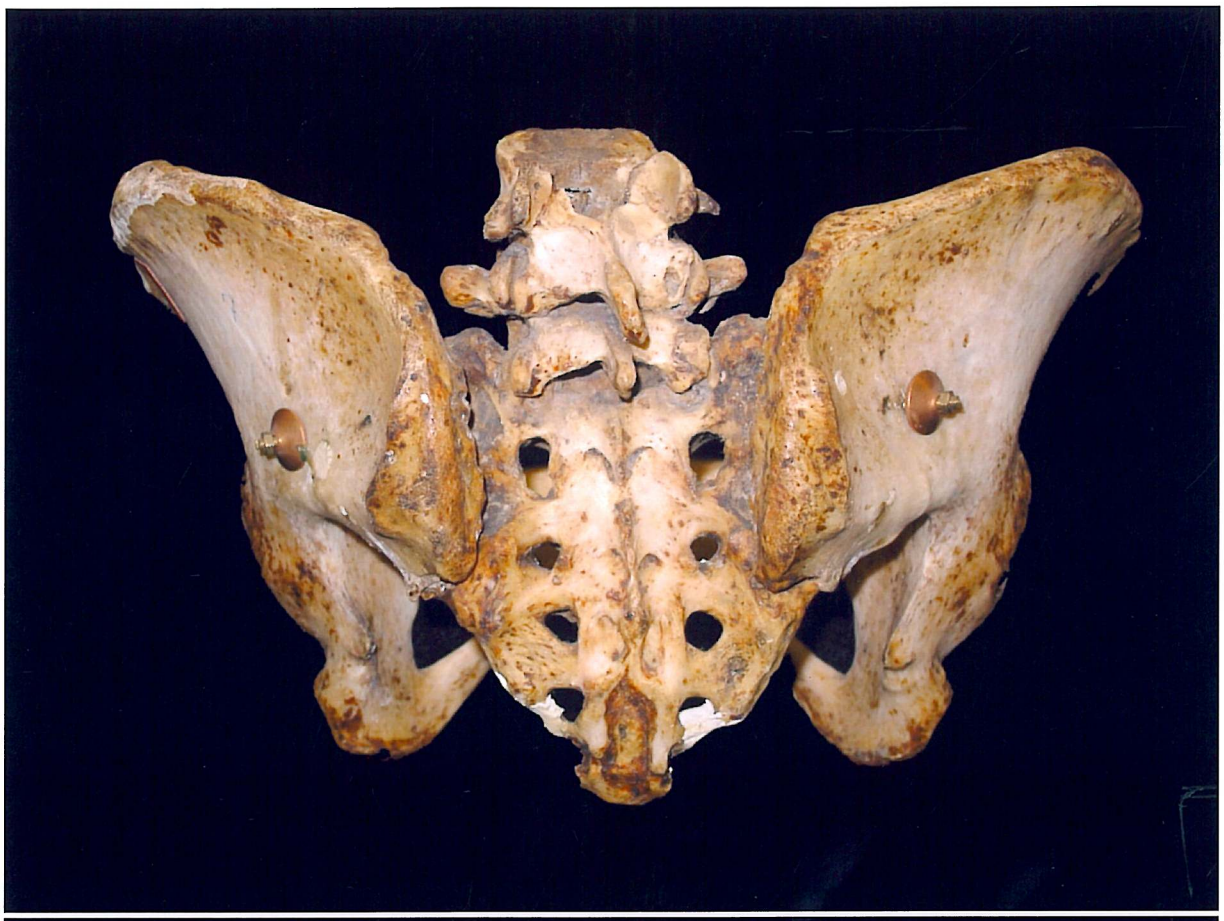

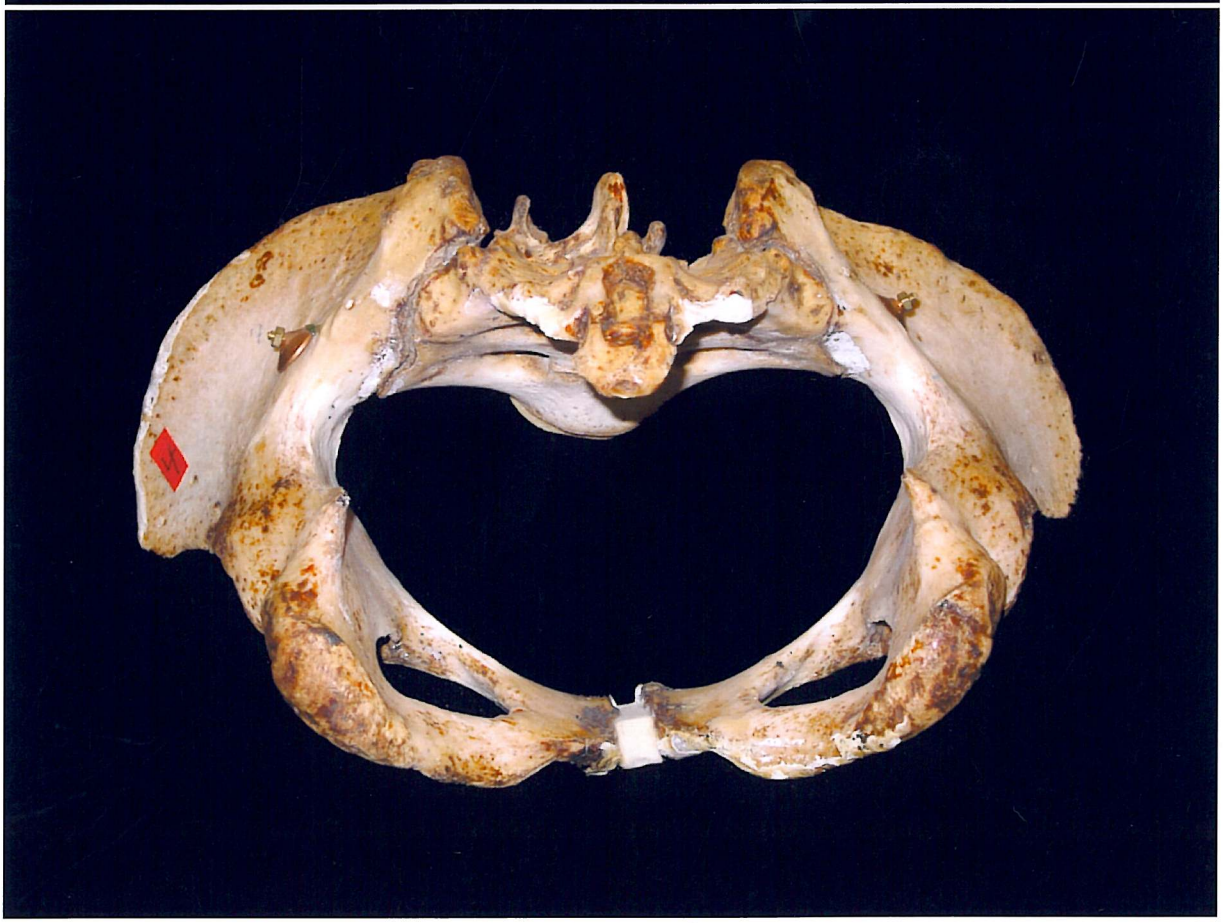

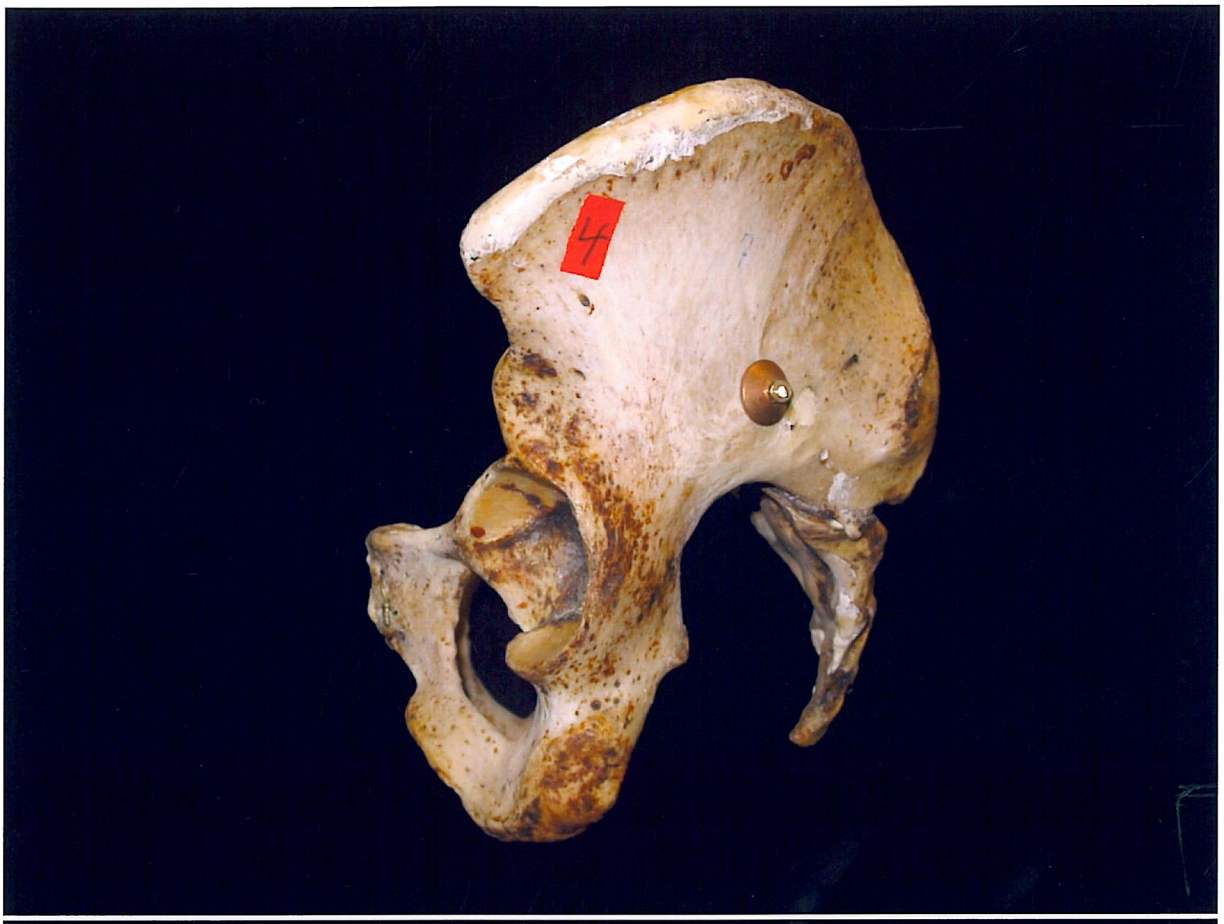
4

D2

Das Exemplar der Position D 2 ist ein *gleichmäßig allgemein verengtes Becken*; es ist auf der Innenseite der linken Beckenschaufel mit der noch schemenhaft erkennbaren Ziffer 8343, darunter V., gekennzeichnet.

Das Becken ist regelmäßig ausgeformt, in seinen Maßen jedoch gegenüber der Norm verringert. Der unterste Lendenwirbel ist anhängig, das Steißbein fehlt. Bis auf diskrete Reste weißer Farbe auf den Beckenkämmen liegen Hinweise auf eine frühere Restauration nicht vor.

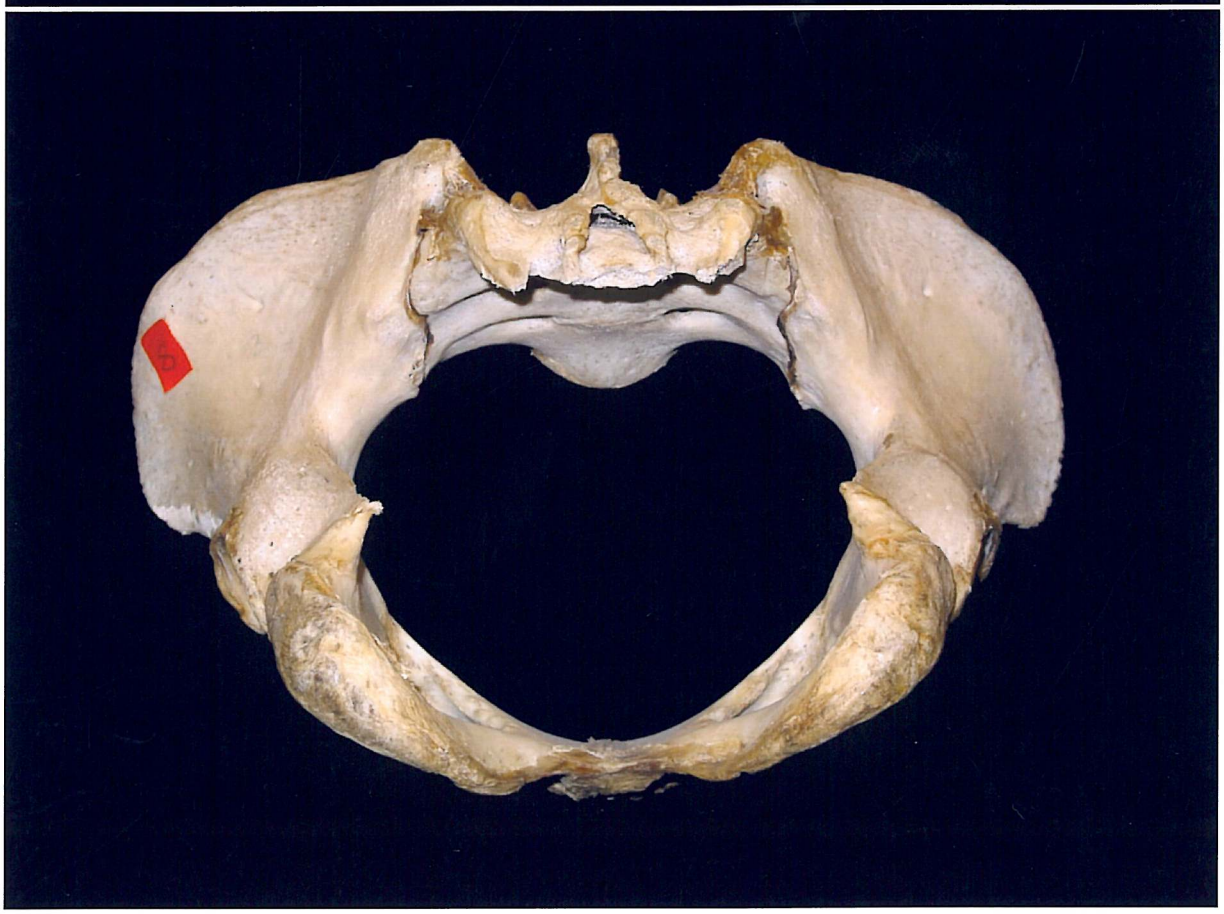

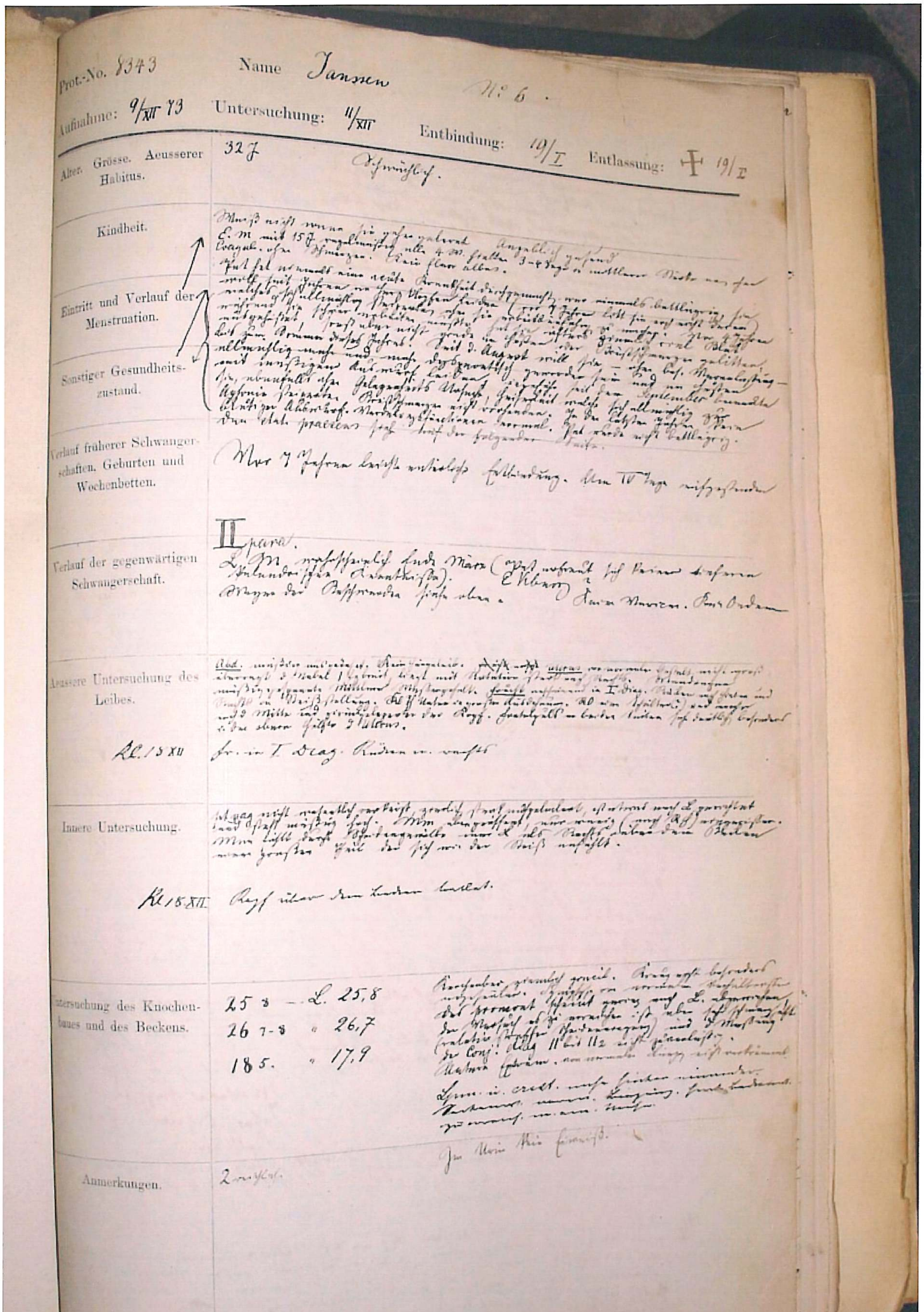

Prot.-No. 8343 Name Janssen No 6.

Aufnahme: 9/XII 73 Untersuchung: 11/XII Entbindung: 19/I Entlassung: † 19/I

Alter. Grösse. Aeusserer Habitus.	32 J. Schwächlich.
Kindheit.	Weiß nicht wann sie gehen gelernt. Angeblich gesund
Eintritt und Verlauf der Menstruation.	E. M. mit 15 J. regelmässig alle 4 W. [illegible] 3–4 Tage u. mittlerer Stärke [illegible] Coagul. ohne Schmerzen. Kein fluor albus.
Sonstiger Gesundheitszustand.	Hat sie niemals eine acute Krankheit durchgemacht, war niemals bettlägerig. [illegible] Seit d. August will sie [illegible]
Verlauf früherer Schwangerschaften, Geburten und Wochenbetten.	Vor 7 Jahren leichte natürliche Entbindung. Am IV Tage aufgestanden
Verlauf der gegenwärtigen Schwangerschaft.	II para. L. M. wahrscheinlich Ende März ([illegible]). [illegible] Wegen der Beschwerden siehe oben. [illegible]
Aeussere Untersuchung des Leibes.	Abd. [illegible] uterus [illegible] I. Diag. [illegible]
Kl. 15 XII	Fr. in I. Diag. Rücken n. rechts
Innere Untersuchung.	[illegible]
Kl. 18 XII	Kopf über dem Becken [illegible]
Untersuchung des Knochenbaues und des Beckens.	25 8 — L. 25,8 26 7-8 „ 26,7 18 5. „ 17,9 [illegible] promont. [illegible] Conj. diag. 11 bis 11½ [illegible] [illegible]
Anmerkungen.	2 [illegible]

Uebersicht des Verlaufs der Geburt.	Geschlecht, Grössen und Gewichtsverhältnisse des Kindes.	Datum.
[illegible]	[illegible] 2930. 36 cm; 10 [illegible] 10 [illegible] 10 [illegible]; 115 118 119 [illegible]; 132; 36 [illegible] 36 3 36 3. [illegible]	[illegible]

Datum.	Beschreibung des Verlaufs der Geburt.
10 XII.	status praesens. [illegible]
11.	Allgemeinbefinden recht befriedigend. [illegible] normal. Puls 100. [illegible]
13	[illegible]
19/I	[illegible]

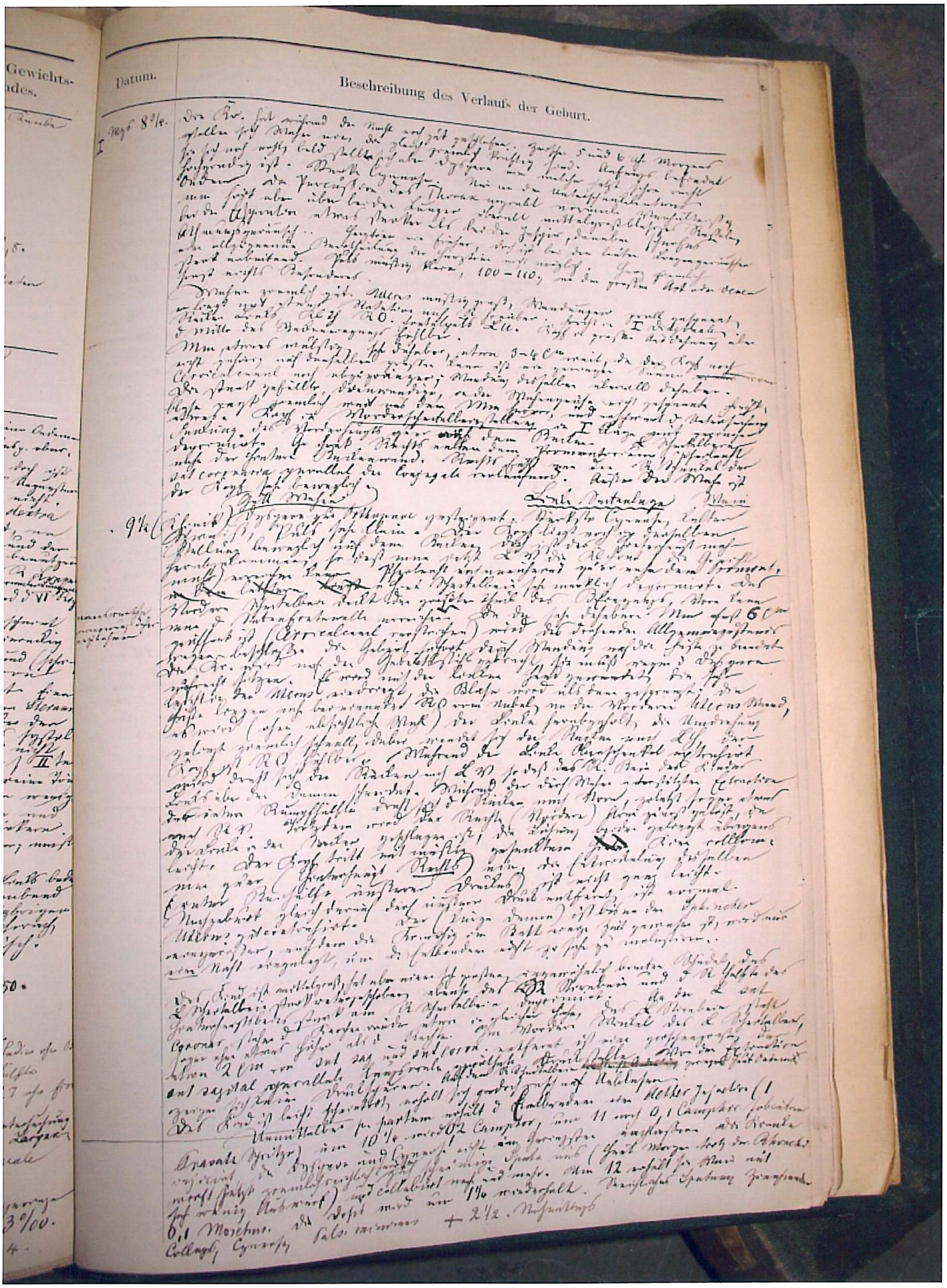

Gewichts-
ndes.

Datum.	Beschreibung des Verlaufs der Geburt.
I Morg 8 3/4.	[illegible]
9 1/2	[illegible]

Vorlauf des Wochenbettes.

Datum.	Abdomen. Beckengenitalien.	Lochien.	Brüste. Milchsecretion.	Sonstige Körperfunctionen. Harn- und Stuhl-Entleerung.	Ordination.	Kind.	Bemerkungen.

Prot.-No. *8343* Name *Jansssen Ni b .*

Aufnahme: *9/XII 73* | Untersuchung: *II/XII* | Entbindung: *19/I* | Entlassung: *† 19/I*

Alter. Grösse. Aeusserer Habitus	*32 J Schwächlich*
Kindheit.	*Weiß nicht wann sie gehen gelernt Angeblich gesund*
Eintritt und Verlauf der Menstruation.	*E.M mit 15 J regelmäßig alle 4 W. hielten 3-4 Tage in mittlerer Stärke an, ohne Coageln, ohne Schmerzen. Kein fluor albus.*
Sonstiger Gesundheitszustand.	*Pat. hat niemals eine acute Krankheit durchgemacht, war niemals bettlägrig, sie will seit Jahren an Herzklopfen leiden (vor 7 Jahren litt sie noch nicht daran) welches sich allmählig steigerte, ohne sie arbeitsunfähig zu machen. Vor 4 Jahren während sie schwer arbeiten mußte, hat sie öfters ziemlich viel Blut ausgehustet, sonst aber nicht gerade an Husten oder Brustschmerzen gelitten, bis zum Sommer dieses Jahres. Seit d. August will sie – ohne bes. Veranlassung – allmählig mehr und mehr dyspnoetisch geworden sein und an Husten mit mäßigem Auswurf leiden, ungefähr seit dem September bemerkte sie, ebenfalls ohne Gelegenheits Ursache, Heiserkeit welche sich allmählig zur Aphonie steigerte, Brustschmerzen nicht vorhanden. In den letzten Jahren kein blutiger Auswurf. Verdauungsfunctionen normal. Pat wurde nicht bettlägrig. Den stat. praesens siehe auf der folgenden Seite.*
Verlauf früherer Schwangerschaften, Geburten und Wochenbetten.	*Vor 7 Jahren leichte natürliche Entbindung. Am IV Tage aufgestanden.*
Verlauf der gegenwärtigen Schwangerschaft.	*IIpara* *L M wahrscheinlich Ende März (Pat erfreut sich keiner tieferen kalendrischen Kenntnisse). 2 Kbweg?* *Wegen der Beschwerden siehe oben. Keine Varicen. Kein Oedem.*
Aeussere Untersuchung des Leibes.	*Abd. mäßig ausgedehnt. Kein Hängeleib. ~~Frucht aufg~~ Uterus von normaler Gestalt nicht groß, überragt d Nabel 1 Fg.breit, liegt mit Rotation stark nach rechts. Wandungen mäßig gespannt. Mittlerer Wassergehalt. Frucht anscheinend in I Diag. Rücken nach hinten und rechts in Steißstellung. Kl Th unten in großer Ausdehnung. R O eine Schulter(?) und mehr nach d Mitte und zurückgelagerter der Kopf.Foetalpuls an beiden Seiten sehr deutlich, besonders i. der obern Hälfte d Uterus.*
Kl./18 XII	*Fr. in I Diag. Rücken n. rechts*
Innere Untersuchung.	*Pt vag. nicht wesentlich verkürzt, ziemlich stark aufgelockert, ist etwas nach L gerichtet und steht mäßig hoch. Mm eben geöffnet, nur wenig (nach R S) eingerißen. Man fühlt durchs Scheidengewölbe mer L als Rechts über dem Rücken einen großen Theil der sich wie der Steiß anfühlt.*
Kl. 18.XII	*Kopf über dem Becken tastbar.*
Untersuchung des Knochenbaues und des Beckens.	*25^{8} - L. 25,8* *26^{7-8} " 26,7* *$18^{5.}$ " 17,9* *Knochenbau ziemlich gracil. Kreuz nicht besonders vorgesunken. Symphyse von normalen Verhältnissen Das Promont scheint gering nach L. abgewichen, der Versuch es zu erreichen ist aber sehr schmerzhaft (relativ straffer Scheideneingang) und d Messung der Conj. diag. 11 bis 11^{2} nicht zuverlässig. Untere Extrem. von normaler Länge, nicht verkrümmt.* *Spin. u. Crist. mehr hinter einander. Seitenw. norm. Biegung. hint. Beckenw. zu erreich. m. ein. Mühe.*
Anmerkungen.	*2 reichlich* *Im Urin kein Eiweiß.*

Uebersicht des Verlaufs der Geburt.	Geschlecht, Grössen, und Gewichtsverhältnisse des Kindes.
2para. Becken wahrscheinlich etwas in der Conj. verengt Insuffic. valv. mitral. Paralys. n. laryng. inf. sin. bei der Aufnahme Lungencatarrh mit Cyanose, und mindestens Herzsensationen., rasche Besserung durch Bettruhe u. Digitalis. Wohlbefinden bis zur Geburt. I. Schädellage, vordere Scheitelbeinstellung – bald nach Beginn der Wehen zunehmende Dyspnoe – Wehen kräftig – nach 3 ½ Stunden bei noch stehender Blase, ziemlich erweitertem, dehnbarem Mm, wegen hochgradigen Lungenödems mit Orthopnoe Wendung auf den linken Fuß. Extraktion. Dammriß. Placenta durch Druck entfernt. Uterus gut contrahirt. Zunehmender Collaps u. Zuf der stärksten Reizmittel bis 4-5 Stunden nach der Entbindung.	*Reifer gering scheintodter Knabe* *2930. 50 cm* *10< 10 1< 10 1<* *11 5 11 8 11.9<* *13 2* *36 7 36 3 36 3* *sut. sagit. 8,2 resp. 9,8* *Wegen des Kopfes siehe unten*

Datum.

Beschreibung des Verlaufs der Schwangerschaft und Geburt.

10 XII

Status praesens.
Die mäßig genährte Pat ist anämisch und in geringem Grade cyanotisch. Keine Oedeme. Die Körpertemp. ist ein wenig erhöht. Puls sehr klein und frequent (120) Resp. oberflächlich und frequent (36 – 40)
Beide Thorax hälften bewegen sich bei der Athmung für das Auge gleichmäßig, doch ist für die aufgelegte Hand in der regio infraclavicul eine geringe Differenz zu Ungunsten der Rechten Seite zu constatiren. Eingezogen ist die Brustwand hier nicht.
Die Percussion ergiebt an der R Lungenspitze und in der reg. infraclav. dextra etwas leereren Schall, das Athmungsgeräusch ist hier heiser und unbestimmt, an einigen Stellen von trockenem höchst fernem Knistern begleitet, und der Pectoralfremitus (so weit die schwache Stimme dies Zeichen überhaupt benutzen lässt) unterhalb der R. Clavic. gering verstärkt. Ferner ragt d R Lungenspitze weniger hoch hinauf als d Linke (Schrumpfung, Infarct??) Sonst normaler Lungenbefund
die obere Lebergrenze steht in der parasternal Linie am unter Rand d VI Rippe.
Die Herzdämpfung ist erheblich vergrößert, erreicht nach oben die III Rippe, scheint über den L. St. Rand etwas herauszugehen und ist mehr unregelmäßig viereckig als dreieckig. Der Herzstoß ist verbreitet, ziemlich stark, im V und (schwach im VI I.Raum etwas nach außen von der lin mamm zu fühlen, von einem langgedehnten nicht sehr rauhen syst. frim. cataire begleitet. Eine schwache Pulsation ist ferner sichtbar im III. I. Raum links neben dem Sternum Klappenschluß der Art pulm nicht sicht und fühlbar. Man hört über der Herzspitze, nach L U an Intensität zu nehmend ein lautes mäßig reiches systol. Geräusch (feiner Ton) der diastol Ton hierselbst ist gering unrein und nicht besonders verstärkt. Die übrigen Herztöne erscheinen rein, der II te Pulmonalton ist erheblich verstärkt. In den Carotiden schwache reine Töne Die peripheren Pulse sind schwach, aber regelmäßig. Der Halsraum wenig hervortretend, scheinen zu unduliren, über d. Mitte des Sternum und von hier nach beiden Mammillen sich ausbreitend sieht man stärkere subcutane Venennetze. Im Uebrigen keine Varicosis etwa, mäßige Cyanose der Hände, Füße und des Gesichtes.
Der Kehlkopf ist nicht druckempfindlich, die Stimmschwingungen sind links bedeutend abgeschwächt. Bei der innern Untersuchung sieht man das L. Stimmband in Cadaver Stellung, es betheiligt sich nicht bei der Phonation. Im Uebrigen ist der Kehlkopf normal, kein Katarrh. Die Stimme ist schwach, in Fistellage, dünn und leicht heiser, gestern war Pat ganz aphonisch.

~~11~~ *Leber, Milz ohne Befund.*
Insuffic. Mitralis; Paralys. n. lar.inf. sin.

Mixtura Griffiith
Infus. Digital. 3 :150.
Bettruhe

11. *Allgemeinbefinden viel besser. Temp normal. Puls 100. Resp. weniger frequent. Sehr wenig Husten, geringer klumpiger Auswurf. Urin sperlich 1030 ohne Eiweiß, Sedim ohne Blut*

13. *Recht gutes Befinden. Das Digitalis Infus konnte, nachdem reichlich d. Hälfte verbraucht war ausgesetzt werden. Gestrige Urinmenge 350 Cubcm., 1027 ohne Eiw.*

19/I. *Dauernd gutes Befinden, die am 16/I von Prof. Bartels vorgenommene Untersuchung ergiebt dieselbe Diagnose wie oben. In der letzten Zeit wurden Versuche der Larynx-Electrode gemacht, die inzwischen einige Mal vorgenommene extralaryngeale Galvanisirung hat nur geringen, schnell vorübergehenden Erfolg.*
In den letzten Tagen enthielt der Harn – in genügender Menge gelassen – geringe Mengen Eiweiß, in der letzten heute Morgen entleerten Portion verbleibt 2-3°/°°.
Kein Blut. Die Temp stets normal, heute Morgen (Rectum) 37 4.

Datum.	Beschreibung des Verlaufs der Geburt.
/I Mgs 8 ¾	Die Kr. hat während der Nacht noch gut geschlafen. Zwischen 5 und 6 Uhr morgens stellen sich Wehen ein, die gleich ziemlich kräftig sind. Anfangs befindet sie sich noch wohl, bald stellte sich aber Dyspnoe ein welche jetzt schon recht hochgradig ist. Starke Cyanose. Nur an den Unterschenkeln etwas Oedem. Die Percussion des Thorax ergiebt normale Verhältnisse, man hört aber über beiden Lungen überall mittelgroßblasiges Rasseln, bei der Expiration etwas stärker als bei der Inspir ,daneben scharfes Athmungsgeräusch.. Herztöne wie früher, doch ist bei den lauten Lungengeräuschen eine allzugenaue Beurtheilung der Herztöne nicht möglich. Herz ziemlich stark arbeitend. Puls mäßig klein, 100-110., an den großen Art oder Venen sonst nichts Besonderes. Wehen ziemlich gut. Uterus mäßig groß, Wandungen prall gespannt, er liegt mit etwas Rotation nach R herüber. Frucht in I diagonale, Rücken Links, kl Th R O. Foetalpuls L U. Kopf v. großer Ausdehnung über d Mitte des Beckeneingangs fühlbar. Mm etwas wulstig, sehr dehnbar, etwa 3-4 cm weit, da der Kopf noch nicht gehörig auf denselben pressen kann ist ein geringer Saum vom Cervicalcanal noch abzugränzen; Wandung desselben überall dehnbar. Die straff gefüllte, dünnwandige , in der Wehepause nicht gespannte Fruchtblase ragt ziemlich weit aus dem Mm hervor, und erschwert d. Untersuchung etwas. Kopf in <u>Vorderscheitelstellung</u> in I Lage mit geringer Senkung des Vorderhaupts quer auf dem Becken. L Scheitelbein deprimiert. Gr Font Rechts neben dem Promontorium, Pfeilnaht nahe der hinteren Beckenwand. Rechts fühlt man den R Schenkel der sut coronaria parallel der Conjugata verlaufend. Außer der Wehe ist der Kopf sehr beweglich. <u>Gute Wehen</u> <u>Linke Seitenlage</u>. <u>Wein</u>
9 ½	(Klinik). Dyspnoe zur Orthopnoe gesteigert. Stärkste Cyanose, kalter Schweiß, Puls sehr klein. Der Kopf liegt noch in derselben Stellung beweglich auf dem Becken, doch ist das Hinterhaupt mehr herabgekommen, so daß man jetzt L M die kl font. die Gr nicht mehr erreichen kann. Pfeilnaht noch annähernd quer nahe dem Promont., ~~in dem letzteren liegt~~ Hint. Scheitelbein sehr merklich deprimirt. Das
....	vordere Scheitelbein deckt den größten Theil des B.Eingangs, vorn kann
.....	daher man d Seitenfontanelle erreichen Da der sehr dehnbare Mm fast 6 cm
.....	geöffnet ist (Cervixcanal verstrichen) wird des drohenden Allgemeinzustands wegen beschlossen die Geburt sofort durch Wendung auf die Füße zu beenden Die Kr. wird auf dem Geburtsstuhl gebracht, sie muß wegen d Dyspnoe aufrecht sitzen. Es wird mit der linken Hand gewendet, die leicht in den Uterus eindringt, die Blase wird als dann gesprengt; die Füße liegen nahe beieinander, R O vom Nabel, an der Vorderen Uterus Wand, es wird (ohne absichtliche Wahl) der linke herabgeholt, die Umdrehung gelingt ziemlich schnell, dabei wendet sich der Rücken nach L H, der Kopf ist R O fühlbar. Während der Linke Oberschenkel extrahirt wird, dreht sich der Rücken nach L V so dass das R. Bein des Kindes Links über dem Damm schneidet. Während der durch Wehen unterstützten Extraction der unteren Rumpfhälfte dreht sich d Rücken nach vorn, zuletzt sogar etwas nach R V. Trotzdem wird der Rechte (vordere) Arm zuerst gelöst, da der Linke in den Nacken geschlagen ist, die Lösung beider gelingt übrigens leicht. Der Kopf tritt mit mäßig gesenktem ~~Hinte~~ Kinn vollkommen quer (Hinterhaupt <u>Rechts</u>) ein, die Entwickelung desselben (unter Beihilfe äußeren Druckes) ist nicht ganz leicht. Nachgeburt gleich darauf durch äußeren Druck entfernt, ist normal. Uterus gut contrahirt. Der (kurze Damm)ist bis an den Sphincter eingerissen, nachdem die Kr. ruhig im Bett kurze Zeit gewesen ist, wird nur <u>eine</u> Naht eingelegt, um die Entbundene nicht zu sehr zu maleßiren.. Das Kind ist mittelgroß, hat aber einen sehr großen, ungewöhnlich breiten Schädel, das L Scheitelbein stark untergeschoben, ebenso das ~~L~~R Stirnbein und d R Helfte des Hinterhauptbein stark am R Scheitelbein deprimirt. An den L sut. coronar stehen d Knochenränder etwa in gleicher Höhe, das L Stirnbein steht sogar eher etwas höher als d Rechte. Im vorderen Winkel des L Scheitelbeins, etwa 2 cm von sut sag und sut coron. entfernt ist eine groschengroße, der sut sagital parallele längliche geröthete Druckstelle. Von der Extraction zeigen sich keine Druckspuren. Auf dem R Scheitelbein ~~vielleicht Andeutung~~ geringes Haut Oedem. Das Kind ist leicht scheintodt, erholt sich jedoch rasch auf Anblasen. Unmittelbar p. partem erhält d Entbundene eine Aether Injection (I Pravatz Spritze) um 10 ¼ wird 0,2 Campher, um 11 noch 0,1 Campher subcutan injicirt, da Dyspnoe und Cyanose nicht im Geringsten nachliessen. Die Kranke wirft jetzt ziemlich reichlich seröse gut schäumige Spucke aus (heut morgen trotz des Rhonckus sehr wenig Auswurf) und collabirt mehr und mehr. Um 12 erhält sie Wein mit 0,1 Moschus. Die Dosis wird um 1 ¼ wiederholt. Reichliches Sputum zunehmender Collaps, Cyanose, Puls minimal † 2 ½, Nachmittags

Verlauf des Wochenbettes.

Datum

Bemerkungen

Kind.

Ordination.

Sonstige Körperfunktionen.

Brüste.

Milchsekretion

Lochien.

Abdomen.

Beckengenitalien.

Section 19 Std p. m. (Prof. Heller)

Stenosirende Verwachsung der Mitralisklappen mit frischer oedematös. Wucherungen. Hypertrophia cordis. Lungencondensation mt Oedem Hydrothorax Puerperalzustand des Uterus. Leichte Nierenschrumpfung (?) Kleine Magennarbe

Lungen fast überall frei. Ziemlich bedeutender doppelseitiger Hydrothorax, die Lungen gleichmäßig sehr derb, etwas blutarm, oedematös, überall lufthaltig. In den vorderen Parthien mit helleren, empfysemtischen Stellen durchsetzt . Schnittfläche sonst hellbraunroth.

Im Herzbeutel etwa 30 ccm klaren gelben Serums. Herz mäßig vergrößert, enthält reichliches Blut, Fibringerinsel. Muskulatur des R Ventrikels und L Vorhofs ~~sehr~~ hypertrophiert, sehr fest, dunkelbraunglänzend (R Ventrikel im conus arter. bis 10 Mm, L Ventrikel bis 13 Mm, L Vorhof bis 4 Mm Muskeldicke) Mitralklappen stark verdickt und mit einander u. ihrem Rändern völlig verwachsen zu einem schmalen starren Spalt. ~~An der~~ Dieser Spalt erscheint (bes. vom Vorhof aus gesehen) dicht besetzt mit graurothen Granulationen (bis fast zur Obliteration), Endocard im L Vorhof sehnig verdickt.- Alle anderen Klappen normal. Aorta 6,0 u 4,2 Innenfläche mit mäßig zahlreichen faltigen Flai..

Kehldeckel L etwas weniger entwickelt als R. Schleimhaut derselben u.d. Luftwege blaß.

In d Bauchhöhle wenig leicht röthliches Serum
Leber etwas klein, eher blutarm, sehr feucht, dunkel und hellbraun marmorirt
Milz klein, schlaff, dunkelbraunroth
Nieren etwas klein, Kapsel etwas fester haftend, Oberfläche ganz feucht uneben mit einzelnen narbigen Einziehungen, Pyramiden etwas stärker geröthet. R Niere größer als d Linke.
Harnblase leer, ihr Scheitel steht 4 ½ tiefer als d. obere Rand der Symphyse

Der sehr gut contrahirte (der vordere Bauchwand anliegende) Uterus überragt d Symphyse etwa 8 cm und füllt den Beckeneingang fast vollkommen aus (auf seiner hinteren Wand findet sich ein Eindruck vom Promontorium) Er liegt dextrovertiert und (sein Querdurchmesser ~~xxx~~ zwischen I Schräge und Queren d. Beckens) rotirt. Die lg. rotunda gehen von der Seite (nicht von der vorderen Fläche) des Uterus ab, und verlaufen beide fast grade nach L und H. Die lg. lata bilden blaurothe gefaltete Wülste, das R liegt (mit dem Ovarium) oberhalb des Beckeneingangs dem R Iliacus, das L dem L ~~Iliacalgelenk auf~~ Iliacal-Gefäßen auf. (Colon descendens leer!)

Der sehr gut contrahirte ~~Ut~~ derbe Uterus misst in der Höhle 8,5 cm, im Cervix ebenfalls 8,5 Innenfläche sehr gut aussehend , enthält wenig Blutgerinsel, Auf dem Durchschnitt ragen aus den Gefäßen gut aussehende Gerinsel hervor. Placentarstellen wenig abgesetzt, R. G im fundus.

Muskelstärke hierselbst 3,9, gegenüber auf d vorderen Wand 4,9 Cm
An der Cervix wenige nicht tiefe Längsrisse, im äußeren Mm ~~Damm~~
nur ein minimaler frischer Einriss. Vaginalschleimhaut blaß,

Ovarien lang. Im L ein 11 mm messendes sehr schönes Corp. lut. mit weißlichen Centrum.
Magenschleimhaut etwas hyperämisch, mit zähem Schleim belegt, an der kl. Curvatur eine ganz kleine strahlige Narbe,
Schädeldecke und Inhalt normal.

Gegenüberstellung der Ergebnisse der Beckenmessungen aus dem Jahr 1873 und dem Jahr 2005:

	1. Untersucher 1873	Prof. Litzmann 1873	2005
D. spin.	25,8 cm	25,8 cm	24,5 cm
D. christ.	26,7- 8 cm	26,7 cm	26 cm
D. B.	18,5 cm	17,9 cm	17,2 cm

D3

Dieses durch eine Anlagestörung des Kreuzbeins *quer verengte Becken* trägt die Kennzeichnung J auf der Innenseite der rechten Beckenschaufel.

Bedingt durch die deutliche Hypoplasie des Kreuzbeins hat sich eine Näherung der Hüftbeine und Querverengung ausgebildet, der Beckeneingang in sagittaler Ausrichtung ist nicht verkürzt. Das Becken trägt drei untere Lendenwirbel, wobei der dritte und vierte regelrecht ausgeformt sind, der fünfte jedoch hypoplastisch angelegt ist. Das in der Breite der Lendenwirbelkörper und mit der geringen Höhe von 1 cm entwickelte Os sacrum verbindet die beiden Darmbeine, die sich dorsal bis auf einen schmalen Spalt nähern. Die Strukturen des Steißbeins fehlen vollständig. Kleine Kortikalisdefekte finden sich im Bereich des vorderen Beckenringes. Zur Stabilisierung liegt eine Drahtcerclage im Symphysenbereich; aufgebrachte Gipsfarbe ist auf beiden Beckenkämmen nachweisbar.

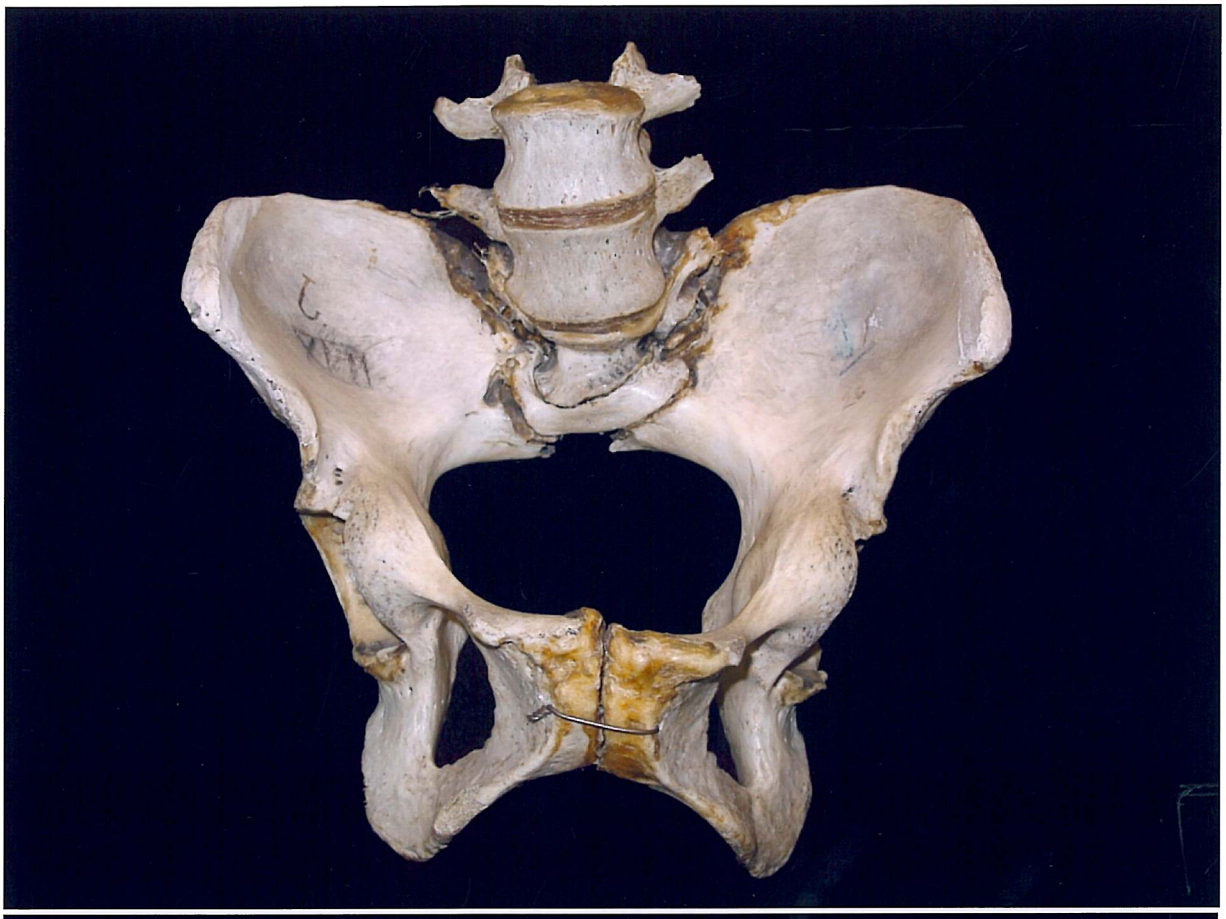

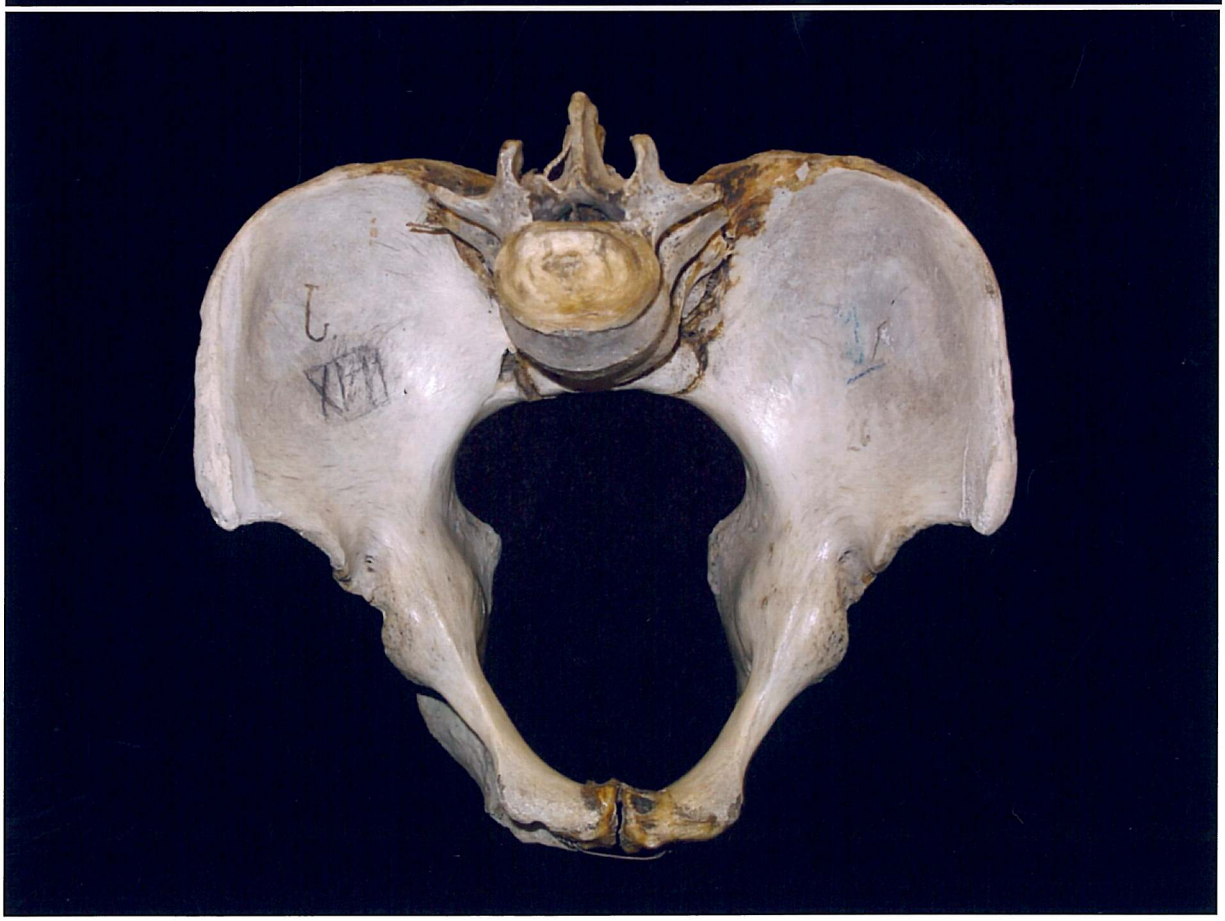

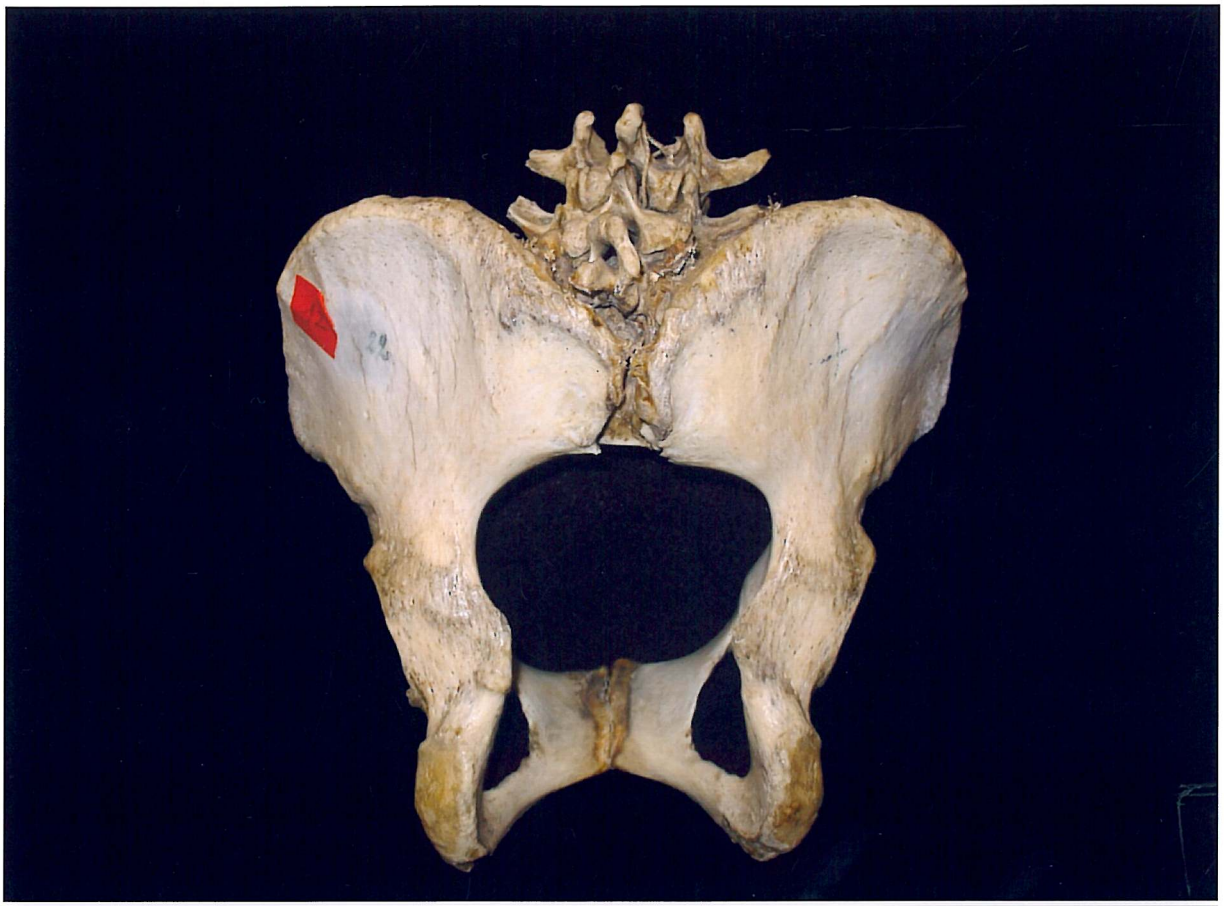

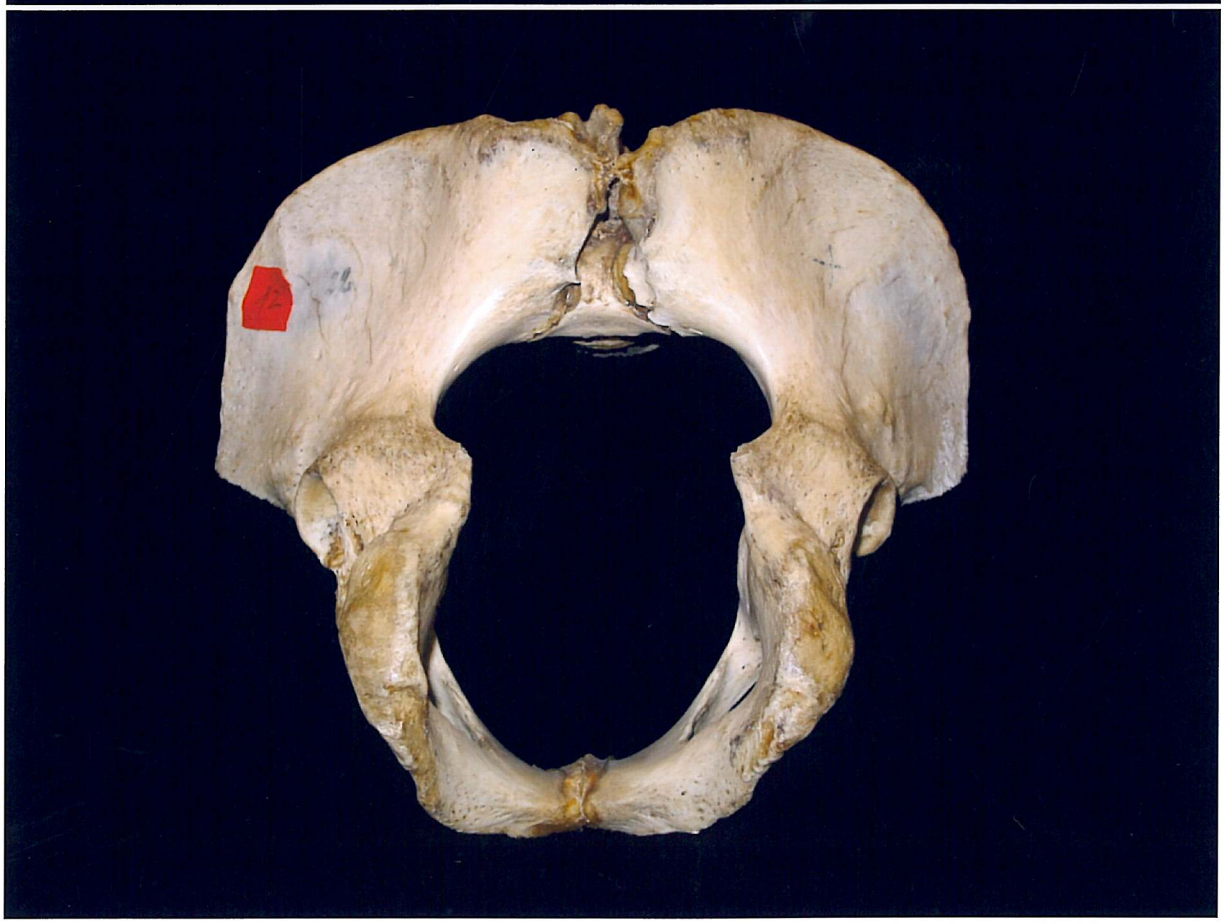

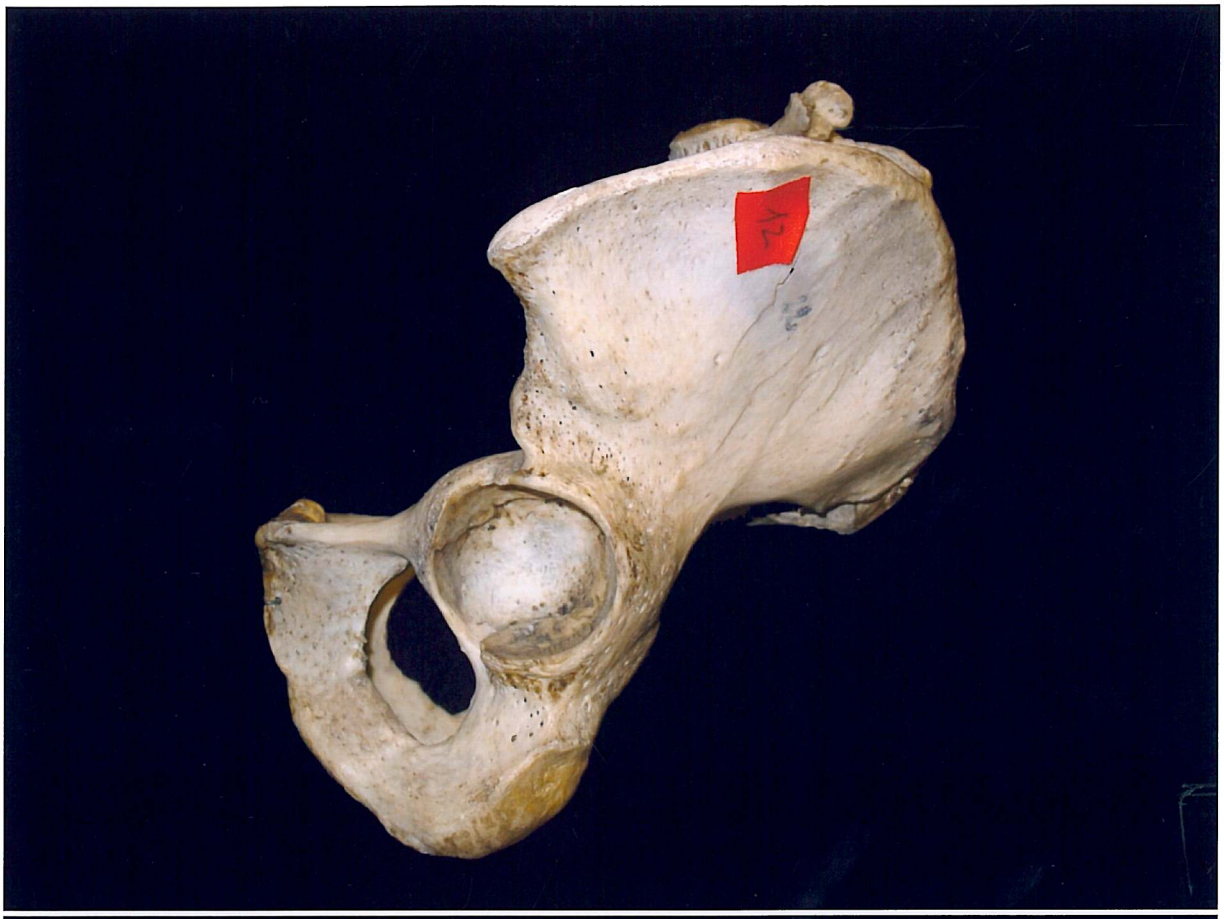
A2

D4

Das Becken mit der Kennzeichnung 4707 ist den *rachitisch platten Becken* zuzuordnen, die Beschriftung findet sich auf der Innenfläche der linken Beckenschaufel.

Charakteristisch sind die dorsalverschobenen Beckenschaufeln bei leichter Vorwölbung des Kreuzbeins in das Beckenlumen mit Ausbildung eines doppelten Promontoriums (Höhe Lendenwirbel 5 / Sakralwirbel 1 und Sakralwirbel 1 / Sakralwirbel 2). Das erhaltene Steißbein ist mit einem Winkel von 90° ventral gerichtet, möglicherweise traumatisch bedingt oder post mortem fixiert. Am vorhandenen untersten Lendenwirbel ist eine Drahtschlinge zum Zwecke der Aufhängung angebracht. Geringe weiße Farbauflagerungen sind im Bereich der Beckenkämme und dem linken Sitzbein auszumachen.

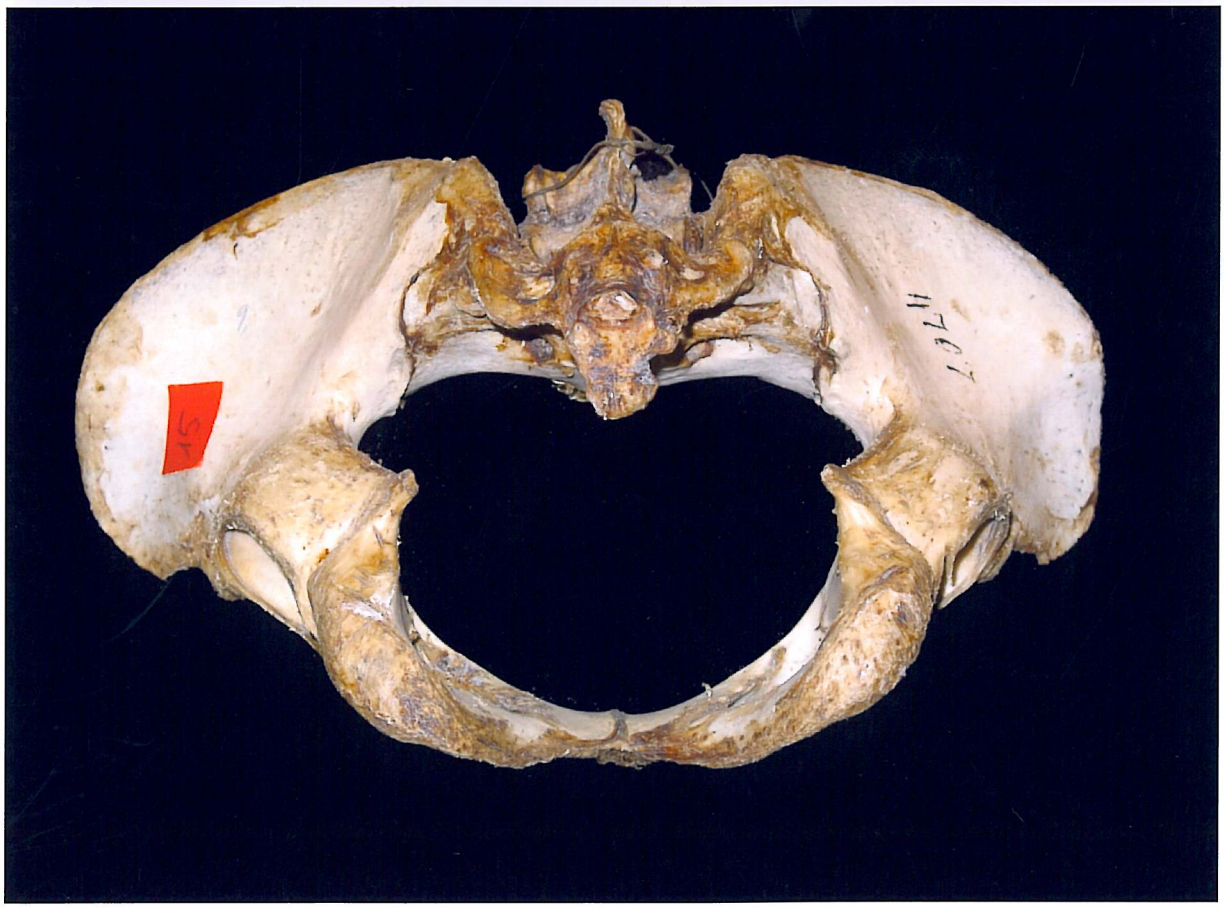


15

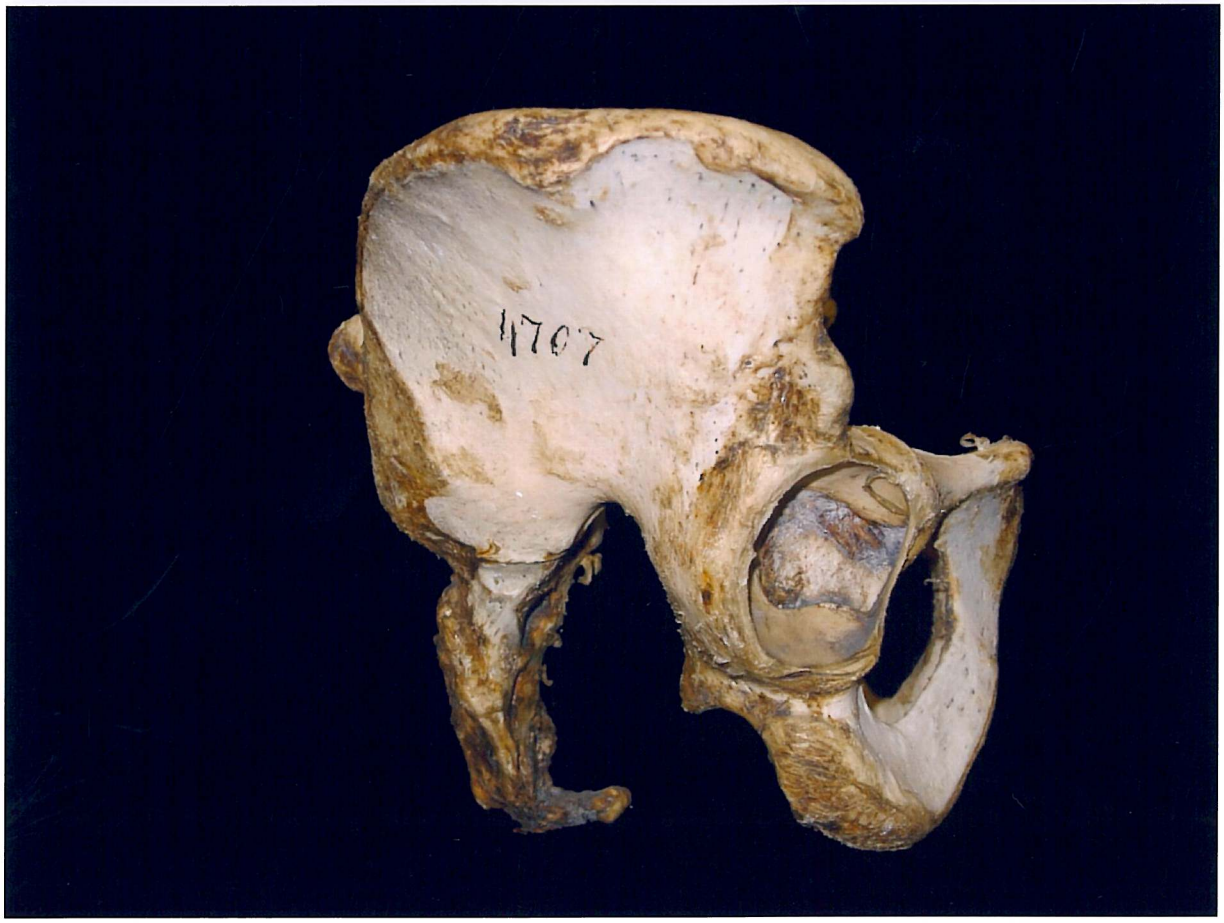
4707

Dieses Beckenskelett ist von den in der Sammlung vorhandenen Exemplaren vermutlich das letzte aus der Amtszeit Michaelis`. Wie bei den anderen vier Becken aus den Jahren 1840 bis 1847 fanden sich auch hierüber Aufzeichnungen im Geburtenbuch, welche neben den Personalien Beckenmaße und kurze Bemerkungen über das Erscheinungsbild der Patientin beinhalten.

No. 1894	Name, Heimathsort und Familienstand	Aufgenommen	Entlassen	Krankheitsform	Dauer	Allgemeinzustand	Anfangs Puls	D.St.	Exp.St.	Ex.St.	St.	C.I.	
4705.	Emmaline, Chr. Mary, Henr. (Anna) C. 1866 in Plaue (Ann.) hat kein Vermögen. Nach ihrer Aussage soll sie 14 Tage in Plaue unwohl gewesen sein, dann erst wurde sie krank. Kiel d. 11 Juni 94. Schlüter	1 Juni N.	Verwandte nach Hause		24 Juni 94	4T.	6.11 8.10	10. 10.2	11.2 11.3	11.8 11.4	4.3. 4.5.	4.5.	Unter mittel – Schlafsucht Diarrhöe. – nur an Appetitlosigkeit zu erinnern. Eine Anämie spricht.
4706.	Clara, Mar. Chr. C. 1875 in Plaue (Ann.) Amts Plaue (Ann.) hat kein Vermögen. Nach ihrer Aussage soll sie zwei Tage vorher in Plaue bei Pastor Meier Gedenkfest gewesen sein und dort Reisefieber. Kiel d. 15 Juni 94. Schlüter	1 Juni N.	7 Juni Gef. Krankenh. 4 Tg. 21 Tage.		11 Juni nach Hause Petersen	10 Juni 94.	4T.	7.4 7.3	10 10.2	10.8 10.5	11.11 11.4	4.7.	Mittelgr. protzleibig.
4707.	Hanken, Christiane C. T. v. Hademarsch hat kein Vermögen. Eine Aussage hat sie nicht abgegeben. 1894 bei dem Gattenmörder Hansen Dienst gethan. Kiel d. 16 Juni 94. Schlüter	7 Juni N	8 Juni Gef. Krankenh. 6 Tg. 20 Tage		11 Juni Carolien Hause Hausmann	18 Juni 94.	2T.	6.8 5.10 5.8	9.8 9.8 9.4	10.2 10.2 10.2	11.6 11.5 11.6	4.7.	Sehr mittel. Fieber
4708.	Hermann, Friedr. Wilh. C. P. Fermathsl. in Neu Mühlenbek, Gutsbes. Wilhelm Schlaeger. E. erkrankte durch Fall von Wagen vor 46 Std. Ver. Ho. in Neumünster durch Dr. Hesse. Bed. fehlt – Ur. 1 Uhr 10 nach Armenhause. Schlüter.	8 Juni Gef	Verwandte nach Hause		24 Juni 94	Besserung	3T.	7.4 7.3	9.11 9.11	11.2 11.2	12.3 12.3	4.3.	Mittelgr. Da jetzt Pleuritis. Ist der Urin.
4709.	Jahn, Friedr. C. P. Fermathsl. in Gute Mühlenbek (Ann.) hat kein Vermögen. Nach ihrer Aussage soll sie bis zwei Tage vor Gute Henker, bei der Einrichtung Schule in Gemeindehause gewesen sein, welches am Dienst. Nachmittag 1894 Kiel d. 19 Juni 94. Schlüter	19 Juni Gef.	24 Juni Krankenh. Mittelstr. 5 Tg. 18		Stark d. 28 Juni 94	3T.	4. 6.11	10. 10.2	11. 11.	12.3 12.3	3.10		Unter mittel. Sehr ~~klein~~ kein Grund nach Speicherung sehr mangelhaft nicht schmerzhaft.

N° 1847	Name, Heimath u./ w. Junius	Aufnahme	Entbindung	Taufe	Abgang	früh. Entb.	D.B.	Sp.I.	Cr. I.	Tr.	C.d.	
4703.												
4704.												
4705.												
4706.												
4707.	Hein, Fried. I.S. heimathlh. in Gut Neusund (arm) hat keine Dienstb.nach ihrer Aussage hat sie fast zwei Jahr im Gute Panker, bei der Bauernmagd verließ den Dienst Neujahr 1847 Kiel d. 19 Jun 47. GAMichaelis	19 Jun M.	22 Jun todtes Mädchen Ø 5 Pfd 18“ Dahn in Geedendorf gedient. Alfl.		starb d. 28 Jun M †	lp.	7. 6.11	10. 10.2	11. 11.	12.3 12.3	3.10 ‾‾‾	Wuchs mittel –sehr ~~klein~~ fein doch nicht schief Kreuz sehr eingesunken nicht rhachitisch

Darstellung der Beckenmessungen aus dem Jahr 1847 (in Zoll angegeben und deren Umrechnung in cm):

D.B.	Sp. J.	Cr. J.	Tr.	C. d.
7,0(18,31 cm)	10,0(26,15 cm)	11,0(28,77 cm)	12,3(32,04 cm)	3,10(8,06 cm)
6,11(18,09 cm)	10,2(26,59 cm)	11,0(28,77 cm)	12,3(32,04 cm)	

Zum Vergleich entsprechende Messwerte am trockenen Becken aus dem Jahr 2005:

17 cm	25,5 cm	28 cm	8,5 cm

D5

Das Becken in der Position D 5 trägt die Bezifferung 8670 auf der Innenseite der linken Darmbeinschaufel. Es ist bei kräftigem Knochenbau proportioniert und symmetrisch ausgebildet und aufgrund seiner Maße den *allgemein verengten rachitisch platten Becken* zuzuordnen.

Zwei Lendenwirbel sind vorhanden, der unterste mit breiten, mit dem Os sacrum artikulierenden Querfortsätzen. Es besteht ein doppelt entwickeltes Promontorium mit einer Prominenz in Höhe Lendenwirbel 4 / Lendenwirbel 5 und Lendenwirbel 5 / Sakralwirbel 1. Die Ligamenta sacrospinale et sacrotuberale sind beidseits bis auf kleine Substanzverluste am Ansatz der Spina ischii rechts erhalten. Kleinflächige Kortikalisdefekte werden im Bereich der Dornfortsätze beider Lendenwirbel sowie an der rechten Spina anterior superior gefunden, hier auch geringe weiße Farbreste.

Im Archiv der Frauenklinik fand sich die zu diesem Becken gehörige Krankengeschichte aus dem Jahr 1875 in den überlieferten Geburtsjournalen und konnte transkribiert werden. Beckenmessungen wurden bei diesem Fall seinerzeit nicht durchgeführt oder aber nicht dokumentiert.


8670


8670

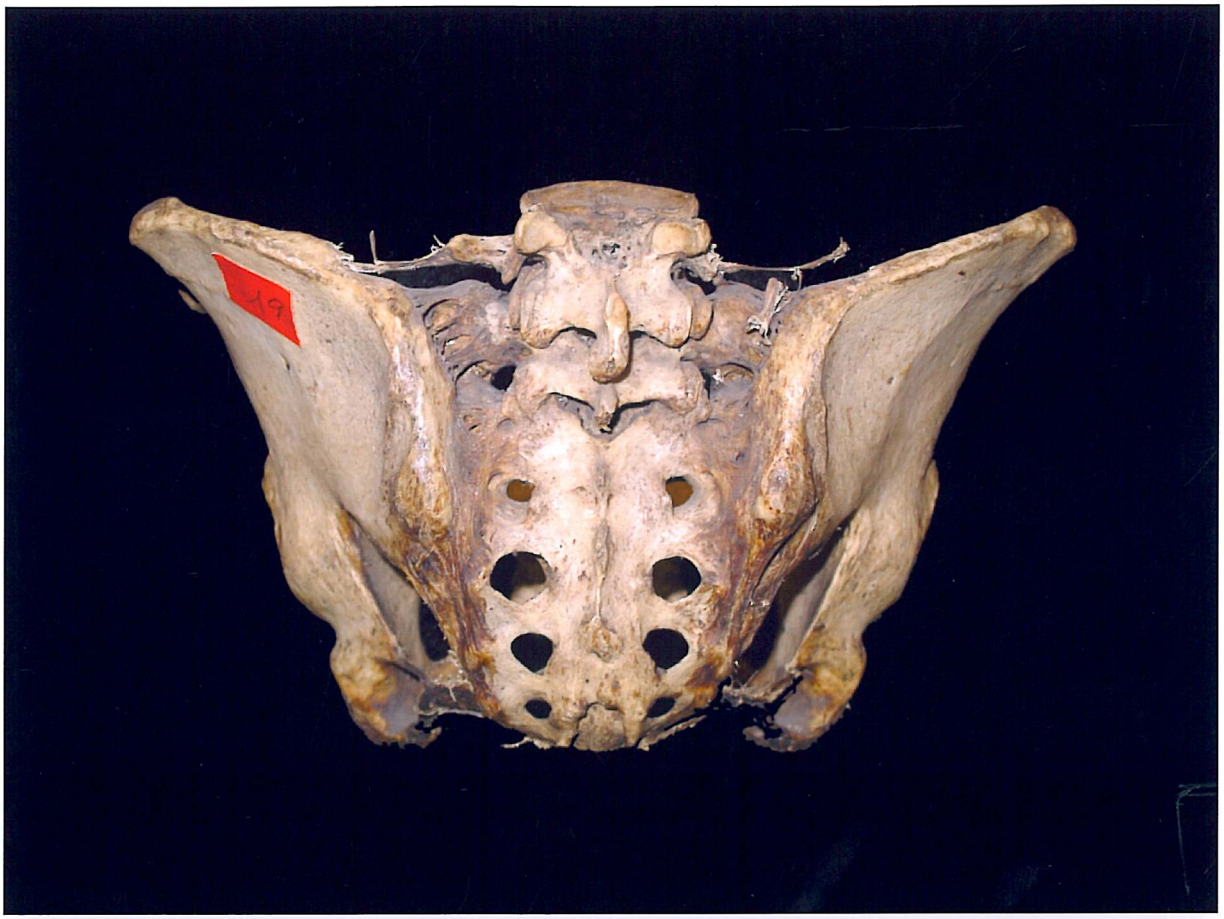

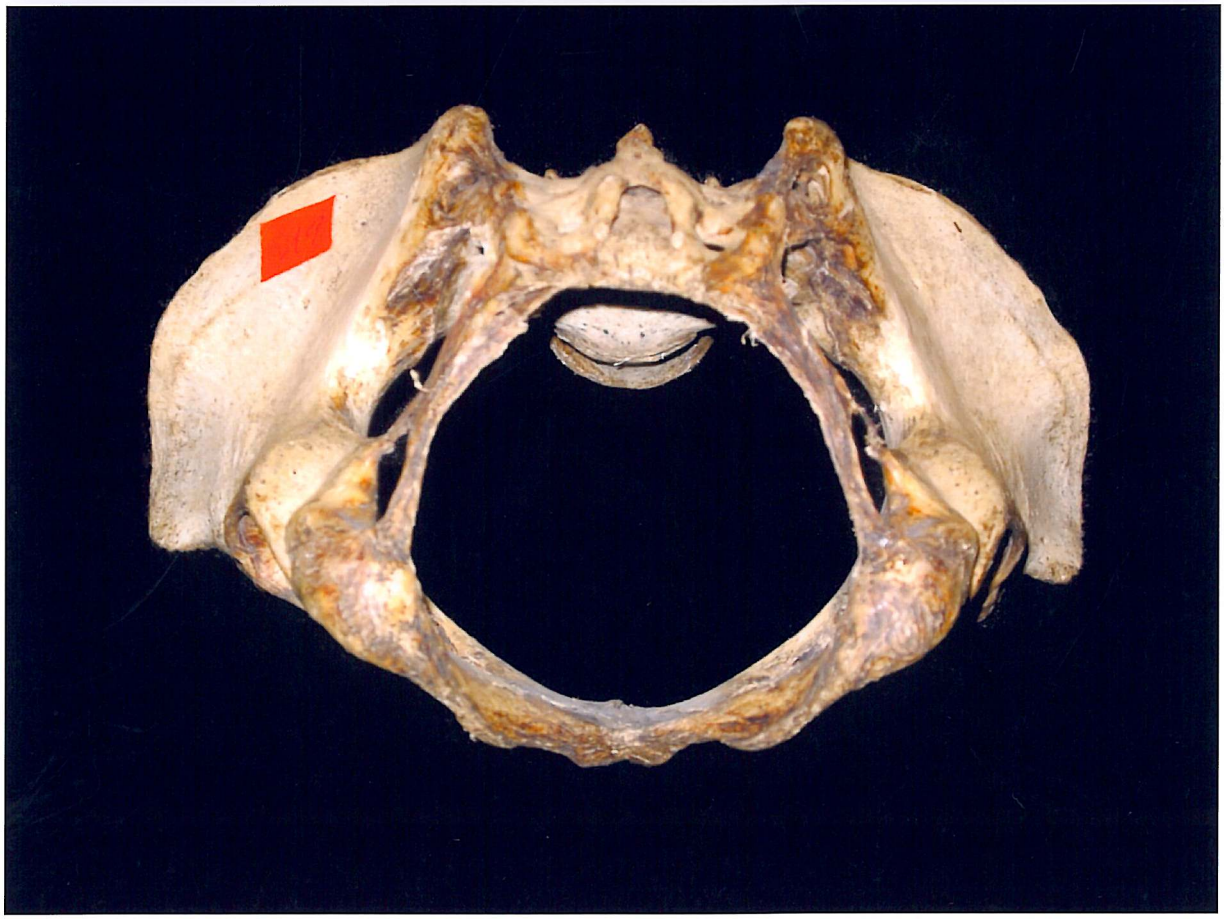

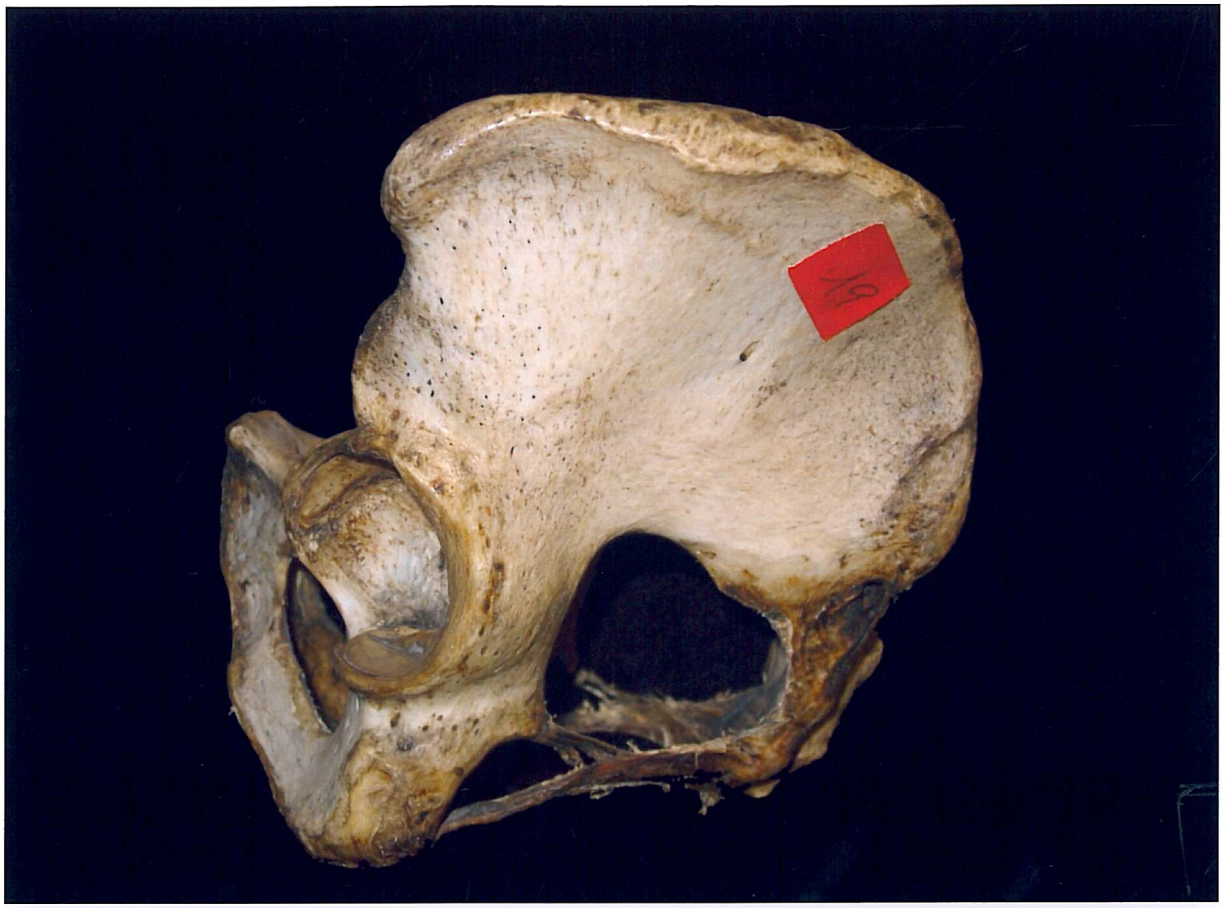
19

Prot.-No. 8670 Name Jürgensen Adele Zimmer No. 12. Frau Lehrer.

Aufnahme: 23. 11. Untersuchung: 24. 11. Entbindung: 24. 11. ~~Entlassung:~~ † gestorben 2. 12.

Alter. Grösse. Aeusserer Habitus.	32 J. gesund.
Kindheit.	M. u. w. f. Geh gel. Still u. sonst. ges. f. gesund.
Eintritt und Verlauf der Menstruation.	E. M. mit 19 Jahren. Die regelmässig bis zur 1. Geburt – früher zum alle 3, jetzt 4 wöchentl. mit geringem Blutabgang, mit Abgang von Coag. ohne Schmerzen – 3 bis 4 Tage. Seit 1. Geburt 3 wöchentl. 2 Tg. lang. 7–8 Tage lang gering. nicht blutabgang. ohne mit Coagul. ohne Schmerzen.
Sonstiger Gesundheitszustand.	Chlorose bis zum 25. Lebensjahr. Im 24. Lebensjahr vorübergehend Nachtschweiße, verschwanden schon vor Beginn Magenschmerzen bestanden, die immer in 1. letzten Jahren sich verloren haben.
Verlauf früherer Schwangerschaften, Geburten und Wochenbetten.	II P. Erster Geburt 7. März 1891 Zange in 1. Anfahrt normal in 7 Stunden verlaufen. Lebendes Kind gesund. Zweites Mädchen in 1. Schädellage ohne Kunsthilfe geboren. Wochenbett normal.
Verlauf der gegenwärtigen Schwangerschaft.	L. M. Mitte Februar. E. Löbl. Kindes Tod. Zu d. Mitte d. Schwangerschaft 1 tägige Blutung aus d. Schoß in geringer Menge bald wieder aufgehört, ohne Schmerzen. Von Anfang an Erbrechen 2 Wochen lang mit Stuhl v. Obstipation verwechselt zwischen ohne Fieber. Diarrhoe. Appetit gering. Schlafen.
Aeussere Untersuchung des Leibes.	Unter ungef. Erscheinungen Kreißend geworden.
Innere Untersuchung.	
Untersuchung des Knochenbaues und des Beckens.	Kräftiger, proportionirter Körperbau.
Anmerkungen.	

Uebersicht des Verlaufs der Geburt.	Geschlecht, Grössen und Gewichtsverhältnisse des Kindes.
Tf. Steiles Becken. Natürlicher rechtzeitiger Geburt in T. Schädellage. Schneller Verlauf I. Pressperiode periodisch. Künstliche Blasensprengung mit Abgang wenigen Fruchtwassers nach völlig verstrichenem Mm. Sodann Abgang reichen schnellen Verlauf I. Austreibungsperiode in wenigen Wehen. Normaler Geburtsmechanismus. Keinen Riss. Nachgeburtsperiode normal in 10 Minuten verlaufen.	Aussehen völlig reif, gekräftigt, mittelkräftig. Geschlecht Knabe. Keine Asphyxie. Schädelform aus normalen Ursachen. i. Geburtsweg leichte Anderspitzung. 3150. 49 Ctm. 25 11 28 11. 8,9 8,3 8,4. 11,4 11,6 11,6 7. 12,8. 33,6 33,5 33,6. Apgar 7,0 nach 8,6.

Datum.	Beschreibung des Verlaufs der Geburt.
	Nach I. Assistent I. Oberschwester und I. Hr. Dr. Neuber. Nach unbeschreiblichen Wehen
24. 11. 75 5 Uhr Morgens	Auf. I. Geburtstheil Geburtsh. Äussere Untersuchung. (Dr. Neuber) Abd. von symmetrischer Gestalt - beweglich. I. Kopf fundus ausgezogen. Herz und Nabel gelagert mit Rotation nach rechts. Linker Hy. rot. Druck für Finger. Mittleres Wasserglas in gleich. leichtes Wandschwellung. Äussere Untersuchung I. Ur. Kopf in T. Stellung - Kopf Pr. O. Dist. nahe I. Mittellinie. Kopf beweglich mit einem grossen Segmente eingetreten, also noch über I. Beckenfühlbar. Ut. Z. R. zur Seite. Fruchtgeräusch Herz. Herzgeräusch. Kindsbewegungen verdächtig.
8 Uhr Morgens	Innere Untersuchung. (Frau Schwartz) Mm. bis zum Kopf völlig verstrichen. Kopf in 6 Tagen eingetreten. Scheidenge. Hier Kopf in gleicher Höhe - wenig Vorwasser. Hohe - häufige Wehen.
9 Uhr.	Mm. verstrichen. Blasensprengung mit geringem Wasserabgang. Nachdem I. Wehen einige Zeit anhielt, trieb I. Kopf, indem er seine Drehung vollzog, i. I. Geburtsweg tiefer bis Beckenboden. Durch I. Becken hindurch und
10 Uhr Morgens	hier nachdem er in I. Schamspalte sichtbar geworden, in 2 Wehen aus Nabelschnur nicht umschlungen. Mit I. weissen Kopf folgte I. ganz klar i. sehr viel Fruchtwasser. Damm i. Scheide unverletzt. Nachgeburt bald darauf in I. Scheide. 10 Min. später leichte Nachdrücken auf Entbindung in linker Seitenlage.
	Nachgeburt: Placenta unverletzt. Nabelschnur sehr reichlich inserirt. 35 Ctm. lang. Fruchtsack lateral. Chorion i. Amnion fast zusammenhängend. Nach Ablösung Untersuchung, die sich auf grosse Partien Eihautmembranen erstreckt. An einer Stelle, grösser Fruchtsack i. Placenta 7 grosse Wunden entfernt. Alles Fehlende sich im I. Gemelle I. Geschlechts.

Datum.	Beschreibung des Verlaufs der Geburt.

Zurück an: die gebaerhülfliche Klinik

Jahr und Journ.-Nr.: 1875. No 8676. Seel. No 268.

Name: Adele Marie Jürgensen.

Leichen-Diagnose: 2. eitrige Metritis u. Parametritis. – Sehr kleiner Doppelmonstrum Herd an d. Placenta-Insertion. Eitrige Peritonitis. Beginnende eitrige Pleuritis. – Compression d. Unterlappen. – Starke parenchymatöse Trübung d. Leber u. Nieren. Milzschwellung. Magenmarasmus.

Verlauf des Wochenbettes.

Datum.	Abdomen. Beckengenitalien.	Lochien.	Brüste. Milchsecretion.	Sonstige Körperfunctionen. Harn- und Stuhl-Entleerung.	Ordination.	Kind.	Bemerkungen.
25. 11.	[illegible]	[illegible]	[illegible]	[illegible]	Secal. corn. Morph. hypod. 0,015. Coend. VI. [illegible]	gesund. Lebensmut. 5. Klasse.	Seit Morgen Schüttelfrost mit Abmattung und Hitze. Sich stark [illegible] Schmerz in kurzen Intervallen. Auch Morph. 2. Abendspritze. Bald [illegible]. Temp. Morgens: 39,7 / [illegible] Abd. 39,8 / 120.
26. 11.	[illegible]	[illegible]	-	-	[illegible] Schlafdrüse. Morgens: Morph.	-	Schmerzhafte Nachwehen. Schlaffer Abd. [illegible]. Temp. Morg. 38,2 Abd. 39,4
27. 11.	[illegible]	-	[illegible]	-	-	-	Zudem noch mehr Schmerzhafte Nachwehen. Frühe [illegible]. Temp. Morg: 38,4 Abd. ü.
28. 11.	Normal. Abd. [illegible] Morgens [illegible] Schmerzen. [illegible]	-	-	-	Coend. VI. Morph.	-	Morgens hohe Temp. 40,2 Abd. bis auf 38,1 gefallen. Von Neuem heftige Schmerzen gegen Abd. hypogastrium. Lochien. Bald mehr [illegible]. Kind an [illegible] Abd. 112. gut.
29. 11.	Abd. aufgetrieben, schmerzhaft, in Hypogastrium stärker. Auf Druck [illegible] Dämpfung. [illegible] Leibes. Uterus [illegible] an S. [illegible]. Leibumfang um 8 Centimeter verkürzt.	Spärlich, [illegible] Geruch.	-	-	Hat nur wenig [illegible] nicht mehr [illegible] mit [illegible] Schlagen vorbrüsten. Morph. Chinin. 1,5.	in Pflege zugegeben.	Seit Morgen 6 Uhr heftige Schmerzen über [illegible] gegen Abd. zeitweilig [illegible] Morph. [illegible]. Auskultation [illegible]. Bald [illegible] gebracht. [illegible] flüssig [illegible] Schmerzen im Abdomen.

Prot.-No. [illegible] Anlage [illegible]

Verlauf des Wochenbettes.

Datum.	Abdomen. Beckengenitalien.	Lochien.	Brüste. Milchsecretion.	Sonstige Körperfunctionen. Harn- und Stuhl-Entleerung.	Ordination.	Kind.	Bemerkungen.
30. 11.	Abd. wie oben. Contouren i. Abd. bei tiefer Palpation kaum noch zu erkennen.	wie oben	normal	Harn frei.	Morph. Scopolamin. Pulsatilla. Viburnum. Chinin. 1,5.	—	Morgens 3 Uhr einige schlecht riechende Spannungen im Abd. nach Morph. [illegible] Abend. Abend Spannungen i. Abdomen, einige nach Morph. [illegible] Nachmittags [illegible] galliges Erbrechen. Große Durst. Zu freiem Bewusstsein. Nachf. Herz [illegible] Frequenz. [illegible] Puls 128 [illegible]
1. 12.	Meteorismus i. Abdomen [illegible] Höhe [illegible] d. Abd. wegen der heftigen Schmerzen.	sehr spärlich, fast rein eitrig	—	—	Morph. Scopolamin. Pulsatilla. Viburnum.	—	V. M. wird um 5 Uhr Morgens ins Bett Morph. gestellt. Fieberhafter Anfall relativ gut. Zunehmender Verfall d. Kräfte.
2. 12.	—	—	—	Bis zum Abend Anfall. Es kam [illegible] Stuhl erfolgt.	—	—	Seit Morgen 6 Uhr Morph. Um 4 Uhr Nachmittags [illegible] Kraft. Dann große Durst [illegible] mit heftigen Erregungen [illegible] d. Bett zu springen [illegible]. Um 5 Uhr [illegible] Komm. Trompetenstöhnen, [illegible] Puls d. [illegible] Puls [illegible] Abend [illegible] Abd. [illegible]
	Wochenbettverlauf: es [illegible]	[illegible]	[illegible]				Milchsecr. Temp. bis 41° in d. letzten [illegible] Puls [illegible].

283

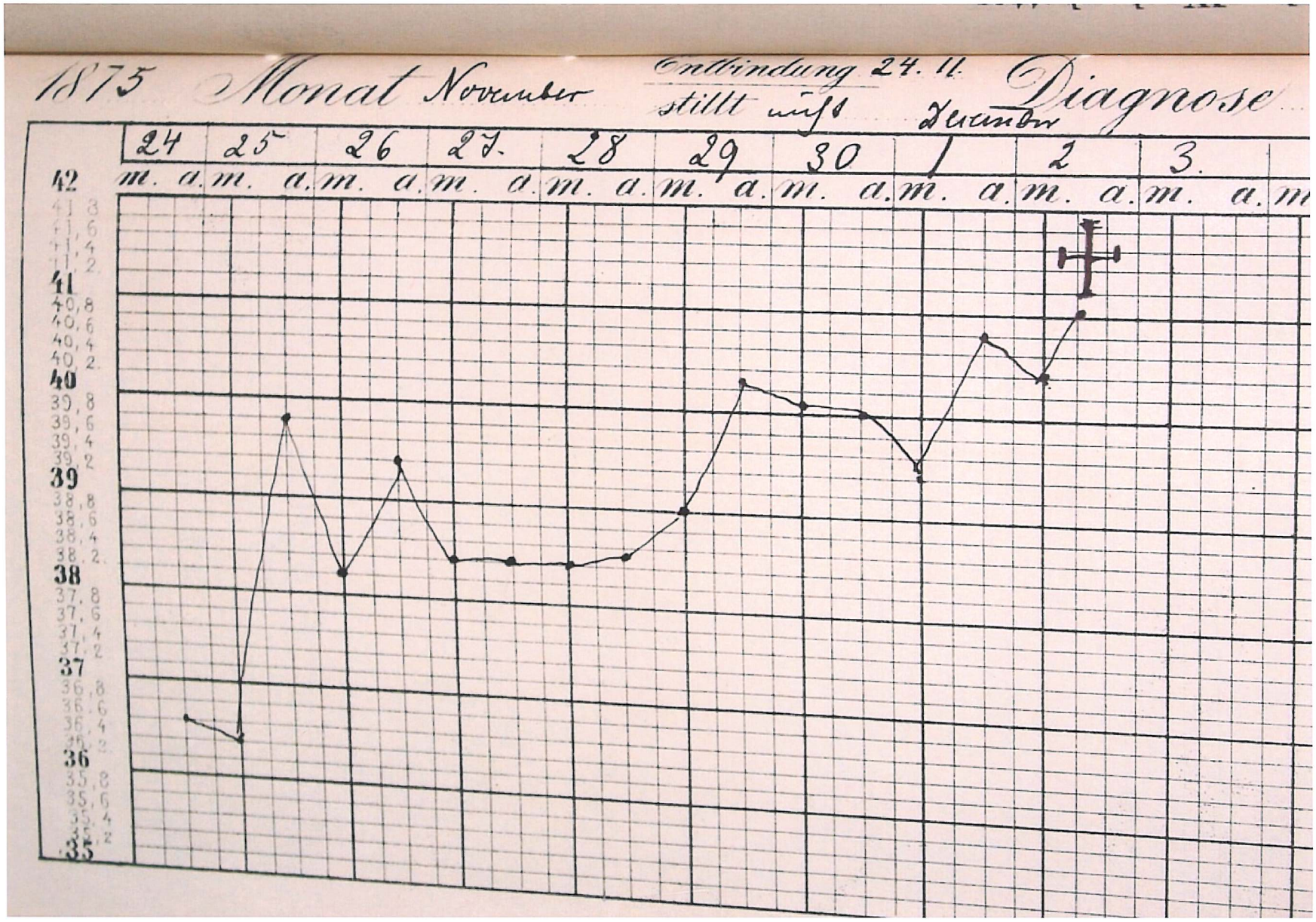
1875 Monat November
Entbindung 24. 11.
stillt nicht
Diagnose
Dezember
24 25 26 27. 28 29 30 1 2 3.
m. a. m. a. m. a. m. a. m. a. m. a. m. a. m. a. m. a. m. a. m. a. m
42
41,8
41,6
41,4
41,2
41
40,8
40,6
40,4
40,2
40
39,8
39,6
39,4
39,2
39
38,8
38,6
38,4
38,2
38
37,8
37,6
37,4
37,2
37
36,8
36,6
36,4
36,2
36
35,8
35,6
35,4
35,2
35

Prot.-No. *8670* Name *Jürgensen Adele* *Zimmer N° 12.*
Frau Lahsen.

Aufnahme: *23.11.* Untersuchung: *24.11.* Entbindung: *24.11.* ~~Entlassung:~~. *gestorben 2.12.*

Alter. Grösse. Aeusserer Habitus	*32 J.* *gesund*
Kindheit.	
Eintritt und Verlauf der Menstruation.	*E.M. mit 19 Jahren. Nur regelmäßig bis zur 1. Geburt - früher gern alle 3 , jetzt 4wöchentl. mit geringem Blutabgang*
Sonstiger Gesundheits-Zustand.	*Chlorose bis ins 25te Lebensjahr. Im 24ten Lebensjahr einmalige Haematemesis nachdem schon sehr lang Magenschmerzen bestanden, die nun in d. letzten Jahren sich verloren haben.*
Verlauf früherer Schwangerschaft, Geburten und Wochenbetten.	*IIp. Erste Geburt 7. März 1871 hier in d. Anstalt normal in 7 Stunden verlaufen. Lebendes ausgetragenes Mädchen in I. Schädellage ohne Kunsthilfe geboren. Wochenbett normal.*
Verlauf der gegenwärtigen Schwangerschaft.	*L. M. Mitte Februar.* *E. Kindsbew. Ende Juni.* *In d. Mitte d. Schwangerschaft 1tägige Blutung aus d. Scheide in geringer Menge. Bald wieder aufhörend, ohne dass d. Schw. d. Bett gehütet.* *Von Anfang an sollen die Stühle zum. mit Blut und Schleim vermischt gewesen sein ohne Tenesmen, Diarrhoe und sonstige Beschwerden.*
Aeussere Untersuchung des Leibes.	*Bald nach der Aufnahme kreisend geworden.*
Innere Untersuchung.	
Untersuchung des Knochenbaues und des Beckens.	*Kräftiger proportionierter Knochenbau.*
Anmerkungen.	

Uebersicht des Verlaufs der Geburt.	Geschlecht, Grössen, und Gewichts-verhältnisse des Kindes.
II p. Weites Becken. *Natürliche rechtzeitige Geburt in I. Schädellage.* *Schmaler Verlauf d. Eröffnungsperiode. Künstlich. Blasen-Sprengung mit Abgang wenigen Fruchtwassers noch völlig Contrahirtem Mm. Darauf Wehenpause, dann schneller Verlauf d. Austreibungsperiode in wenigen Wehen.* *Normaler Geburtsmechanismus. Damm heil.* *Nachgeburtsperiode normal in 10 Minuten verlaufen.*	*Anschein. völlig ausgetragenes nicht schein-todtes Mädchen.* *Keine Kopfgeschwulst.* *Scheitelbein au niveau* *Stirn- u. Hinterh. leicht untergeschoben.* *3150* *49 Ctm.* *25.11. 26.11* *8,3 8,3 8,4* *11,4 11,6 11,6-7* *12,8* *33,6 33,5 33,6* *Pfeiln: 7,0 resp. 8,6*

Datum.	Beschreibung des Verlaufs der Geburt.
	Nach d. Referat d. Oberhebamme u. d. Hr. Dr. Neuber *Nach mehrstündigen Wehen*
24.11.75 *5 Uhr Morgens*	*Auf d. Geburtsbett gebracht* *<u>Äussere Untersuchung</u> (Dr. Neuber)* *Ut. Von regelmäßig. Gestalt – beweglich d. Nabel handbreit überragend. Schräg nach rechts gelagert mit Rotation nach derselben Seite. Linkes lig. rot. deutl. zu fühlen.* *Mittlerer Wassergehalt und zieml. bedeutende Wandspannung wegen dauernde Contrac.. d. Ut. Frucht in I. Diagonale – Steiß R. O. dicht neben der Mittellinie –* *Kopf bereits mit einem größeren Segment eingetreten. Aber noch über d. Becken fühlbar. Kl. Th. R. zur Seite. Foetalpuls links zur Seite. Theilweise durch starkes Uterusgeräusch verdeckt.*
8 Uhr Morgens	*Innere Untersuchung.(Frau Schwartz)* *Mm beinahe völlig contrahirt. Kopf in's Becken eingetreten. Pfeilnaht quer* *Beide Cont. In gleicher Höhe – wenig Vorwasser.* *Gute u. häufige Wehen.*
9 Uhr	*Mm contrahirt. Blasensprengung mit geringem Wasserabgang.* *Nachdem d. Wehen einige Zeitg sistirt, tritt d. Kopf, indem er seine Drehung vollzieht u.d. hinterh. tiefer sich herabsenkt, durch d. Becken hindurch und*
10 Uhr	*bald nachdem er in d. Schamspalte sichtbar geworden. In 2 Wehen aus Nabelschnur nicht umschlungen. Mit d. nächsten Wehe folgt d. ganze Kind u. zieml.. viel Fruchtwasser. Damm und Scheide unverletzt.* *<u>Nachgeburt:</u> Placenta unverletzt. Nabelschnur stark seitlich inserirt. 35 Ctm lang* *Eihautriss lateral. Chorion und Amnion fast zusammenhängend.* *Sehr dicker Deciduaüberzug, der sich auf größen Strecken hin in Zusammenhange Ablösen lässt. An einer Stelle, zwischen Eihautriss u. Placenta 6 großes hi.. entfärbtes altes Extravasat in d. Gewebe d. Decidua.*

Datum. Beschreibung des Verlaufs der Geburt.

Zurück an: *die geburtshilfliche Klinik*

Jahr und Journ. – Nr.: *1875. N° 8670. Sect. N° 268*
Name: *Adele Marie Jürgensen.*
Leichendiagnose: *L. eitrige Metritis u. Parametritis. Sehr Kleiner Diphtheritischer Herd an d. Placentarstellen. Eitrige Peritonitis. Beginnende eitrige Pleuritis – Compression d. Unterlappens. Kleine parenchymatöse Trübung d. Leber u. Nieren. Milz-Schwellung. Magennarben.*

Verlauf des Wochenbettes.

Datum.	Abdomen. Beckengenitalien.	Lochien.	Brüste. Milchsekretion.	Sonstige Körperfunktionen. Harn- und Stuhl-Entleerung.	Ordination.	Kind.	Bemerkungen.
25.11.	Ut. in Nabelhöhe gut contrahirt. Abd. nicht empfindlich Mittags d. Ut. selbst bes. an d. rechten Intervallen. Seite sehr schmerzhaft bei Druck.	abs. reichl. Blutabgang einige kleine Coaguln unter Wehen ausgestoßen.	Drüsen mäßig entwickelt. Warzen eingezogen	Harn spontan entleert.	secal. corn. Morph. Inject. 0,015 hirud VI. Eis.	gesund, bekommt die Flasche	Seit Vormittag Frösteln und abwechselnd mit Hitze. Sehr starke wehenartige Schmerzen in kürzeren Nach Morph. u. Blutentziehung bald befriedigt. Temp. Mittags: 39,7 / Puls Abd. 39,8 / 120.
26.11.	Ut. 3 Fg. unter Nabel auch auf Druck empfindl. Abd. selbst weich, nicht schmerzhaft.	mißfarben übelriechend			Eis. Scheidendouche		Schmerzhafte Nachwehen, doch seltener als gestern. Zuw. leichter Frost. Temp. Morg. 38,2 Abds. 39,4
27.11.	Ut. 4 Fgbr. unter Nabel. sehr hart. bes. rechts nach Druck empfindl. Abd. normal.		Brüste weich. nicht schmerzend.				Zuweilen noch recht schmerzhafte Nachwehen. Sonst subject. Wohlbefinden. Temp. Morg. 38,4 Abds. id.
28.11.	Stand des Ut. wie oben. Morgens mehr unten auf demselben eine kleine Stelle bei Druck sehr schmerzhaft Abds. finden sich d. Schmerzen mehr Links. Drucksch. Spannung d. Bauchwand bis zum Nabel hinauf. links auch in d. Tiefe stärkere Resistenz.				hirud VI. Morph.		Mittags hohe Temp. 40,2 Abds. bis auf 38,1 gefallen. Vom Rücken heftige Schmerzen geg. Abd. beginnend, bald anhaltend, bald mehr von wehenartigem Charakter. Resp. an mäßiger Frequenz Puls Abds. 112. gut.
29.11.	Abd. aufgetrieben, Schwell. in d. Hypogastrium stärker, auch bei leichter Berührung empfindl. Dämpfung in beiden Seiten. Stand d. unteren Lungengrenzen links an d. 4ten, rechts an d. 5ten Rippe. Leberdämpfung nur als schmaler Streifen vorhanden.	Spärlich, mit weniger schlechtem Geruch.			Eis nur wegen d. Druckes nichts mehr ertragen- mit Prießnitzschen Umschlägen vertauscht. Morph. Chinin 1,5.	in Pflege gegben	Seit d. Morgen 6 Uhr heftige Schmerzen über d. ganzen Abd. zeitweilig durch Morph. unterdrückt. Anhaltend hohe Temp. Abd. 40,3 Haut bald heiß u. trocken, bald in Schweiß gebadet. Resp. sehr oberflächlich 36 i d Min Zeitweilig Hustenstöße, erregen heftige Schmerzen im Abdom.

Proto . *8670* Anlage T. Verlauf des Wochenbettes.

Datum.	Abdomen. Beckengenitalien.	Lochien.	Brüste. Milchsekretion.	Sonstige Körperfunktionen. Harn- und Stuhl- Entleerung.	Ordination.	Kind.	Bemerkungen.
30.11.	Abd. wie oben. Conturen d. Ut. bei tiefer Palpation kaum noch zu erkennen.	*wie oben*	*normal*	*Harn spontan.*	*Morph. Prießnitz Eispillen Vinum. Chinin. 1,5*		*Morgens 3 Uhr wieder heftige Schmerzen und Abd. nach Morph. schwächer. Schlaf. Abds. hyperaktion d. Schmerzen, wieder durch Morph. befriedigt. Nachmittags mehrmaliges galliges Erbrechen. Große Schwäche bei freiem Sensorium. Resp. von wechslnder Frequenz. Temp. anhaltend hoch. 48,1 Puls 128. noch relativ gut.*
1.12.	*Meteorismus u. Exsudat haben noch zugenommen. D. leiseste Berührung d. Abd. erregt die heftigsten Schmerzen.*	*sehr spärlich. fast rein eitrig.*			*Morph. Prießnitz Eispillen v. n.*		*d. W. wird von früh morgens ab unter Morph. gehalten. Subjectives Befinden deshalb relat. gut. Zunehmender Verfall d. Kräfte.* ----------
2.12.				*Bis zum Exitus lethal. ist kein Stuhl erfolgt*			*Seit Morgens 6 Uhr Morph. bis 4 Uhr Nachmittags volle Befindlichkeit. Dann große Unruhe, zeitweise mit heftigen Bewegungen versucht aus dem Bett zu steigen etc. Um 5 Uhr tiefes Koma - Trachealrasseln, d. Extremität kühl. D. Haut mit kalten klebrigem Schweiß bedeckt. Radialispuls unfühlbar. 7 ¼ Uhr †*

Mittags Temp. bis 41° und höher gestiegen Puls unfühlbar. Resp. 44.

Sectionsbefund : cf anliegende Leichendiagnose

D6

Bei dem mit 4175 gekennzeichneten Präparat handelt es sich um ein *Assimilationsbecken* mit einer asymmetrischen Verschmelzung des untersten der drei anhängigen Lendenwirbel; hier ist der Processus transversus links mit dem Kreuzbein knöchern verschmolzen. Es hat sich darüberhinaus ein doppeltes Promontorium ausgebildet. Das Steißbein fehlt vollständig, ein umschriebener Knochendefekt findet sich im unteren Teil des Os sacrum links. Die Symphyse ist drahtfixiert, weitere Drahtungen liegen im Kreuzbein-Darmbeinfugenbereich; eine wohl ehemals zur Aufhängung vorgesehene Drahtschlinge ragt aus dem Deckplattenbereich des obersten Lendenwirbelkörpers.

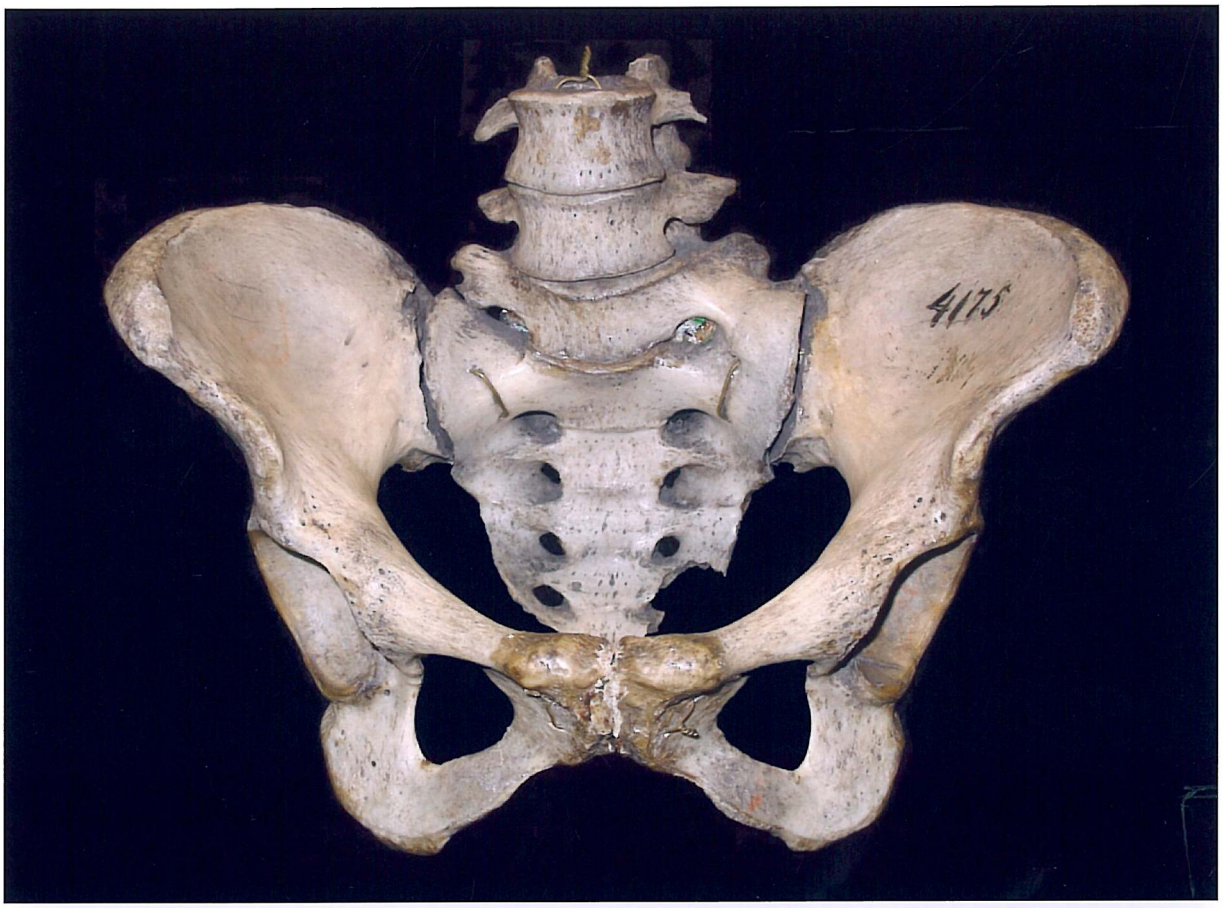
4175

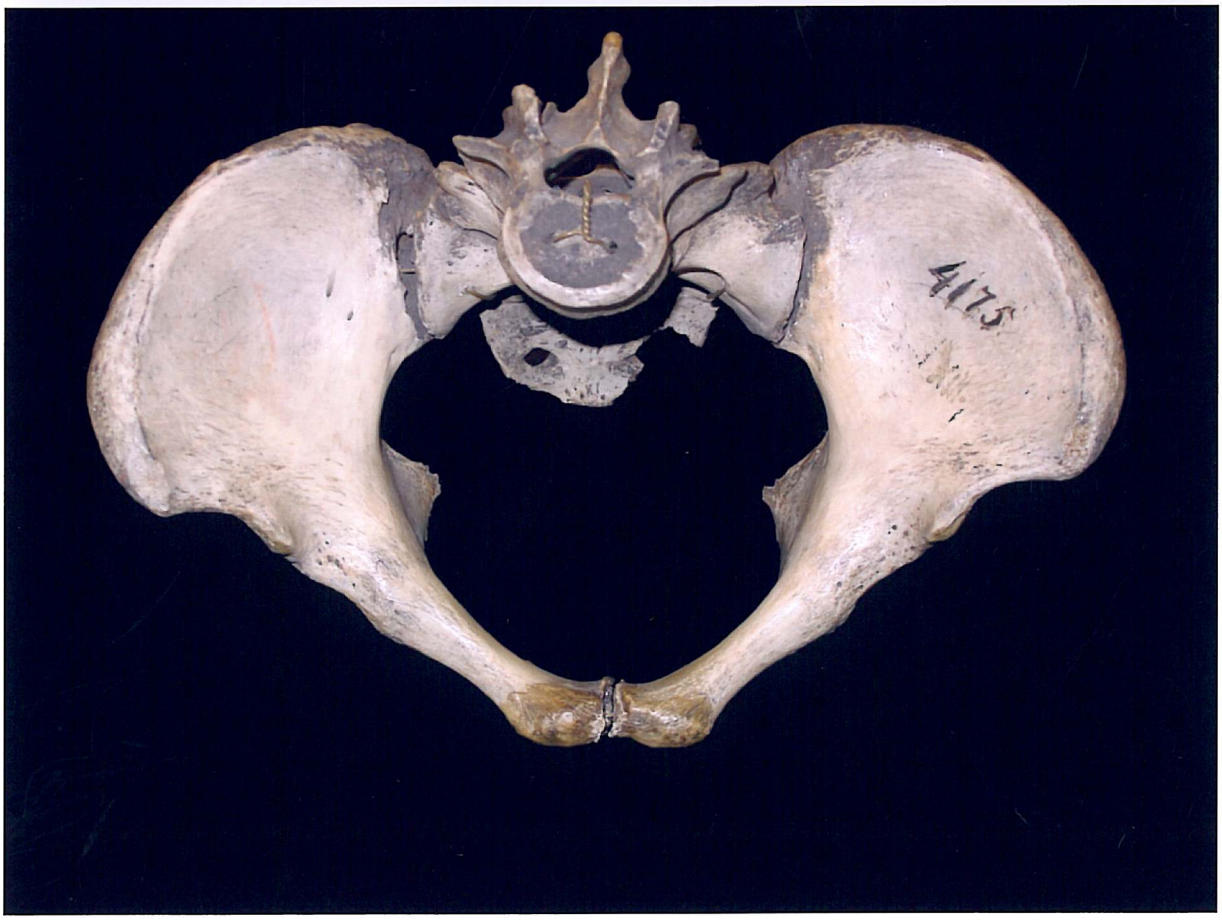
4175

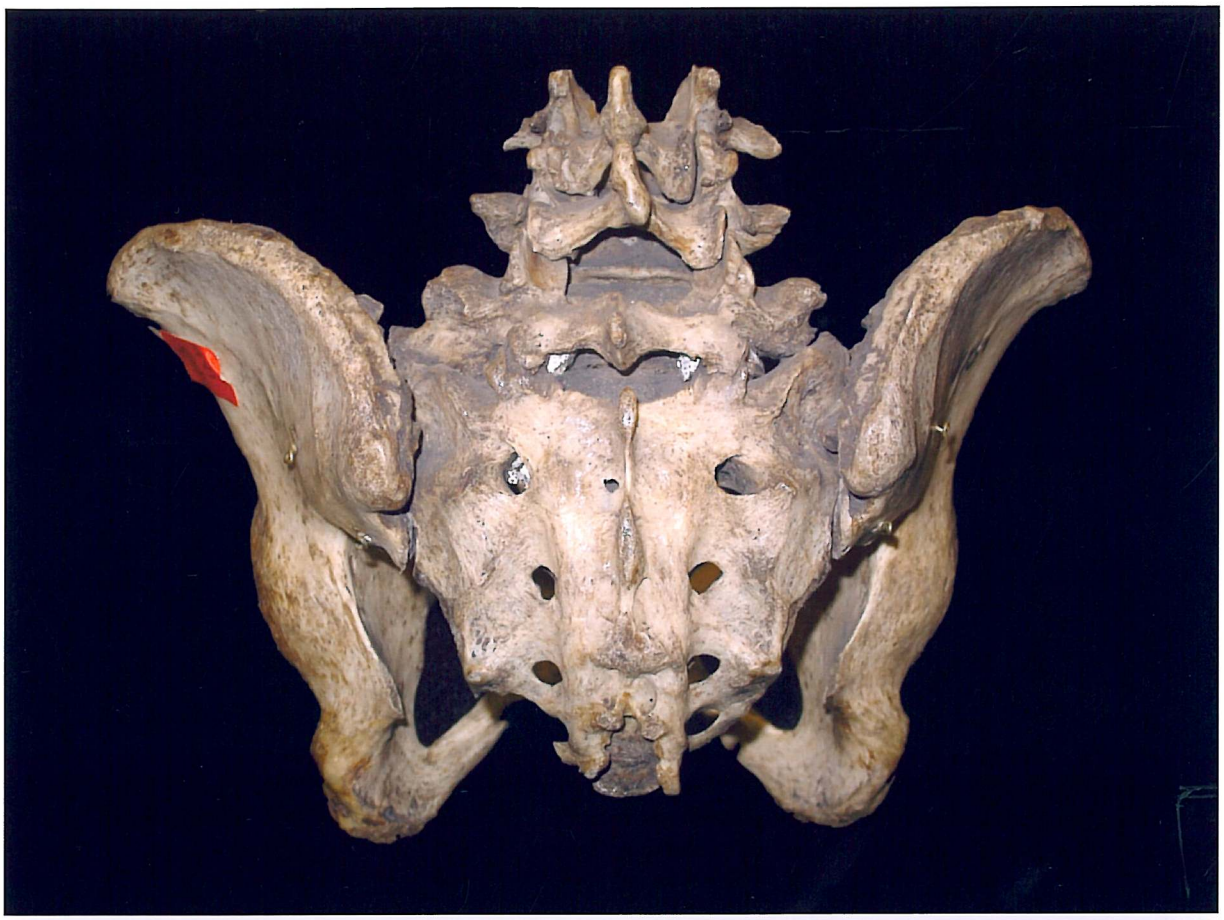

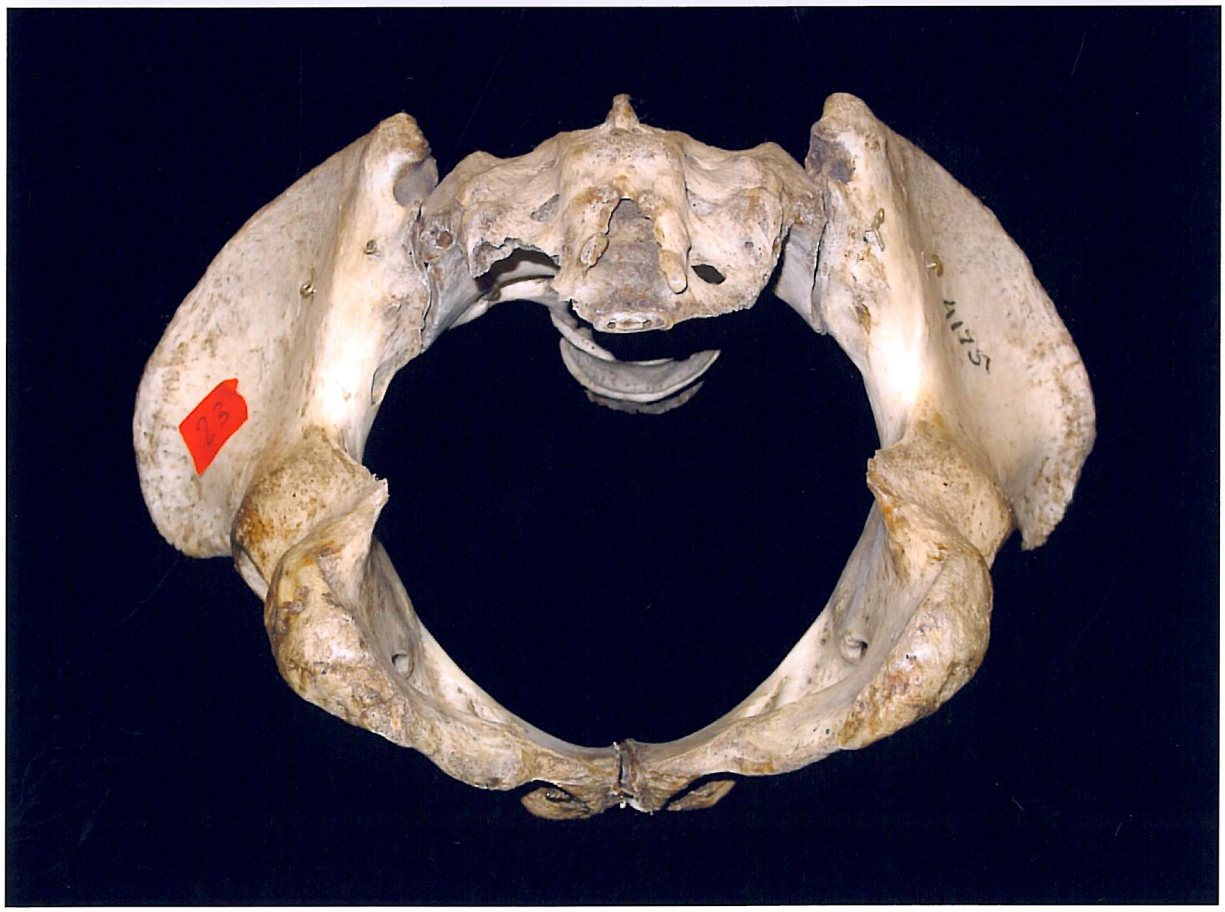


23


4175

No.	Name, Beruf, Stand, Wohnort, Religion, Alter, Geburtsort, Heimatsort, Eltern, Ehe, Kinder, Todesursache, Begräbnis	Anzeige	Entbindung	Bemerkungen	Taufe	Abgang
4171. 1	Kinze, Friedr. Wilh. Marg. E. V. geb. in Kiel, Kommerz. R. hat kein dirigb. Mögnis auf bei Jahr, Alter, David Kinze, Gutsbesitzer bei Mölschow. —	8 Feb. N.	9. Febr. 4 ein todter Knabe 8¾ Uhr 22" GW.		—	21 Feb. N.
4172. 2	Wissenberg, Catharina Marg. Chr. E. V. geb. zu Sundebyga, Kirchsp. Kiesby (Amt Hadersleben) Land dienstb. (auf Gut. Kiel, seit 15 Mai 41. Religion) hat sich 8. 1 Mai 1841 — 24 Mai 42 in dem Dienste Gerhard v. 24 Juni — 1. Aug. 42 gleichfalls die Stelle gehalten, wegen 1 Aug. aber bis 1 Okt. bei Schulmeister in Kiel — hat sich zwischen 24 Mai — 24 Juni nicht in Dienst befunden, sondern gewaschen, sich aber nicht gemeldet.	8 Feb. N.	11 Febr. 4 ein gesch. Mädchen 8¾ Uhr 21" Andersen		19 Februar Anna Dorothea Christiane Stark plan 16 März Abt.	16 März N.
4173 3.	Walbert, Margr. Hedw. E. V. geb. auf Wasserhuser Feldern, Kirchsp. Quarnbek (Amt Rendsburg) E. dienstb. (nach Gesindeschein d. 4 Nov. 1841 entlassen) hat sich 29. 2 Nov. 41 — 1 Nov. 1842 bei J. H. Brandt auf Lehmkuhlen gedient.	8 Feb. N.				15 März OS. Hans Wendt
4174. 4	Schmeder, Joh. Wilh. Friedr. E. V. geb. zu Ballin, Kirchsp. Barlent, (Amt Rendsburg) E. dienstb. (nach Kommerzschein d. 20 Mai 41) N sei seit 1 Mai 1842 — 30 Jan. 1844 bei H. C. Pott in Lehm, Gutsbes. Kaufmann in dienst gewesen.	8. Feb. N.	19 Febr. 4 ein gesch. Mädchen 4¼ Uhr 20" Mastrang		19 Februar Magdalena Dorothea Hammer	4 März N.
4175 5	Johannsen, Magdalena, E. B. geb. zu Friedrichshulen, Kirchsp. Jahn E. dienstb. (nach Kopenhagen, Religion 21 Oct. 1842) dient seit dem 15 Oct. d. J. und erhielt Abschrift (Pass) in Lappala. — Nach ihrer Aussage ging sie lediglich nach Fallerup, zu Wilhelm Christiansen, und blieb daselbst bei einem Schwarzschlächter, was sie aus Gefahrung (Kirchsp. Kiel) d. 18 Feb. 44. Gl. Michaelis Schwarz	12 Feb. N.	16 Febr. 4 ein gesch. Knabe 6 Uhr 20" Klein	Vollzogen 2 Hochzeit. Intention 3 Mai Gold 3 ℔ 84 ℔ — Auf dem Gelde Eleuchter aus dem Regierungsbezirk. einen gelben (?) Ring [illegible]	19 Februar August Friedrich Jansen	Stark d. 24 Febr. N.

N°	Name, Heimath u./ w. Februar 1844	Aufnahme	Entbindung	Bemerkungen	Taufe	Abgang
4171						
4172						
4173						
4174						
4175	Johannsen, Magdalene, l. T. geb. zu Friedrichsholm, Kchlg. Hohn L. Dienstb.(gerad Cappeln, Polizei, 21.0ct.1842) diente 15.Oct. 42. bis 22 April 43(irrthüml Sept 42)bei Claus Schumacher in Cappeln.- Nach ihrer Aussage ging sie darauf sogleich nach Hüllerup, zu Wilhelm Grafersen, und blieb daselbst über vier Wochen, später war sie nach Hohndorp (kirchlg. Hohn) zu Hans Johannsen gegangen u. s.w. Kiel d. 13. Feb. 44 GAMichaelis u. H.L.Ahrenz	12.Feb. M.	16. Feb. v. einem ges. Knaben 6 X 20" Klein	Soll zahlen 2 ₶ wöchentl. hinterließ an Geld ₶ 14 ßl - außer guten Kleidern einen neuen Regenschirm, feinen goldenen(?) Ring. zurückgeliefert. Erhalten für Aufenthalt 2 Pf.Taufe 1Pf 9. Begräbnis 10Pf.12ßl =in Summe 16Pf.	19. Februar August Friedrich Lausen.	Starb d. 24 Febr. M.

D7

Das Becken D 7 ist der Gruppe der *allgemein verengten rachitisch platten Becken* zuzuordnen.

Neben zwei unteren Lendenwirbeln trägt es beide proximalen Femora mit gut erhaltenen Kapselstrukturen. Das Kreuzbein ist, wie für diese Beckenform typisch, in die Beckenhöhle eingesunken, die Darmbeinschaufeln sind dorsal verschoben und flach ausladend. Das Steißbein ist erhalten, auch sind Reste des Ligamentum sacrospinale links vorhanden. Auf beiden Beckenkämmen zeigt sich aufgetragene Gipsfarbe.

Eine eindeutige zeitgenössische Kennzeichnung lässt sich am Becken nicht mehr erkennen.

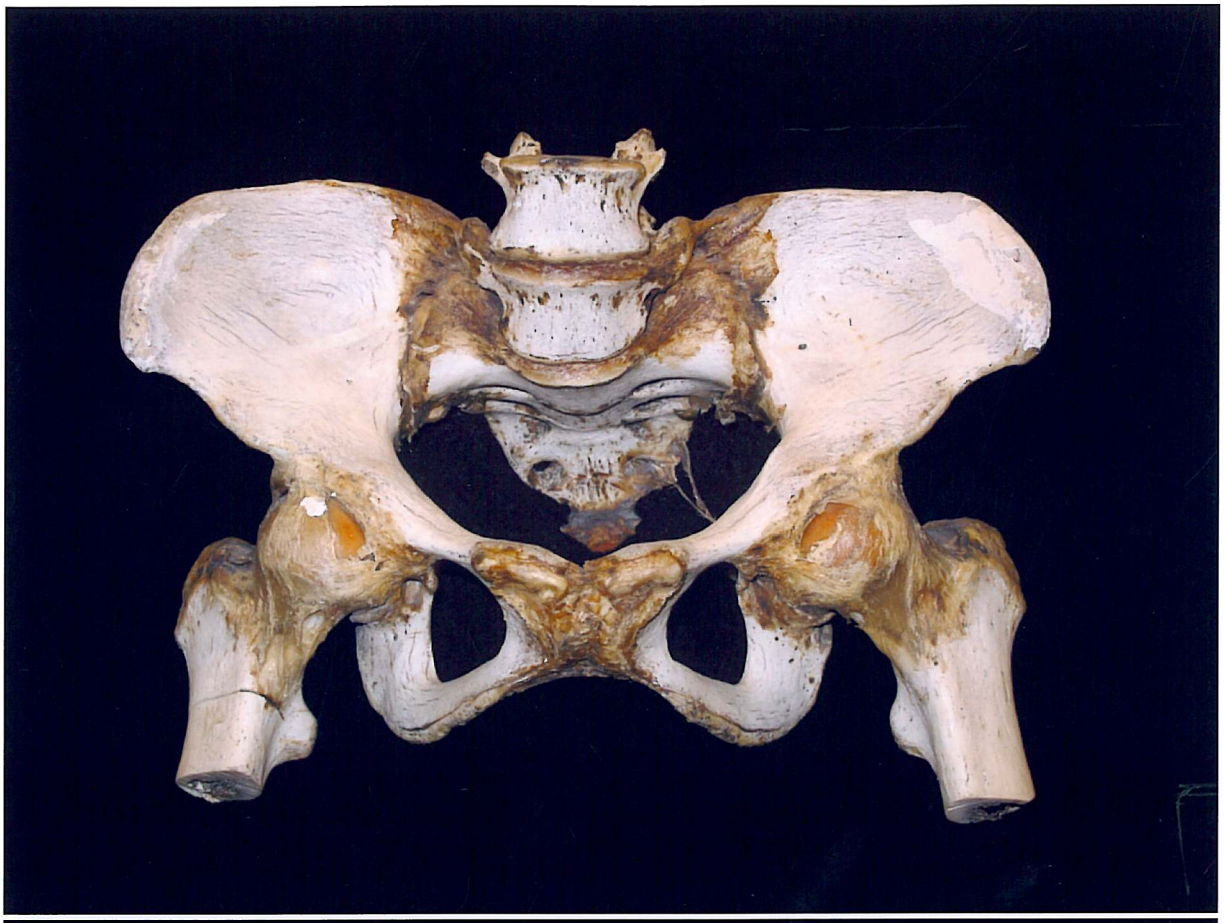

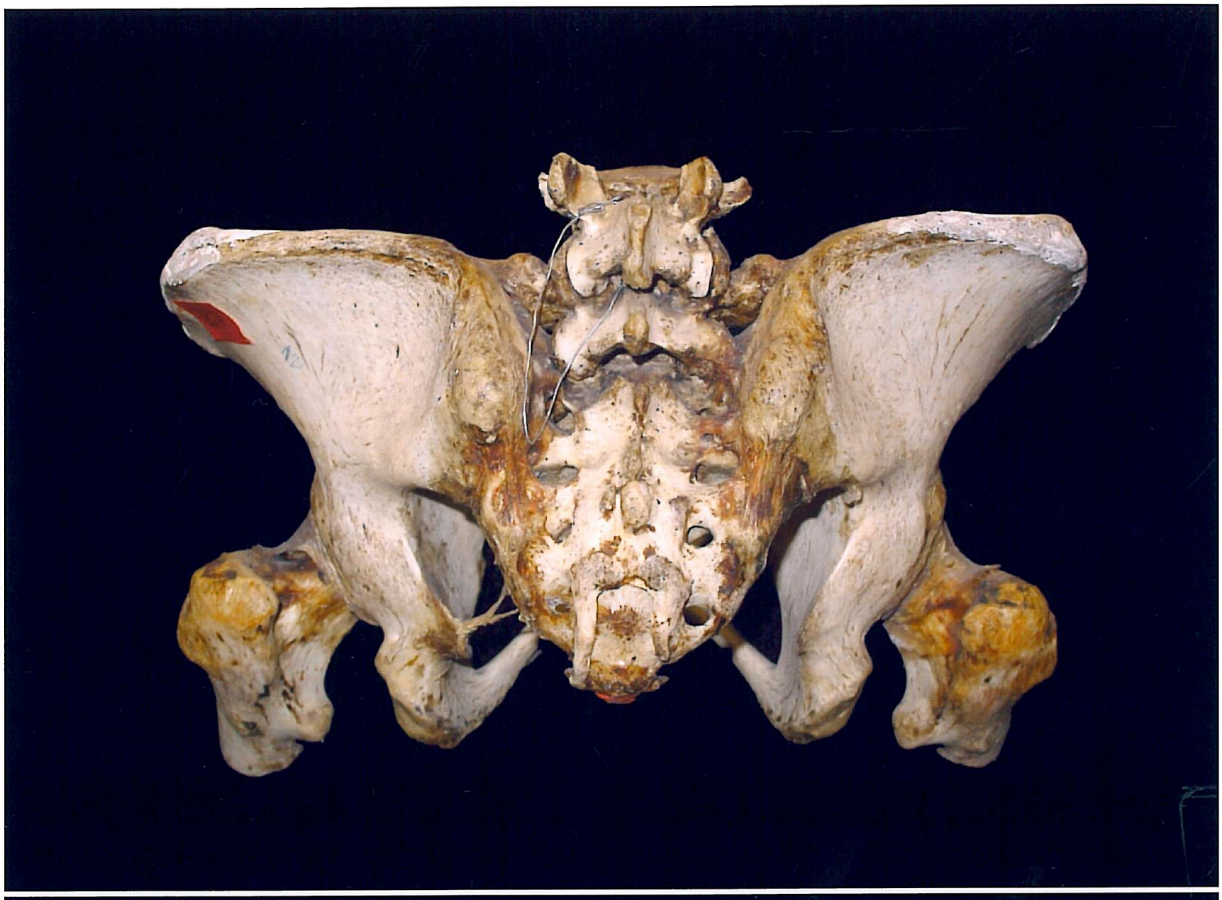

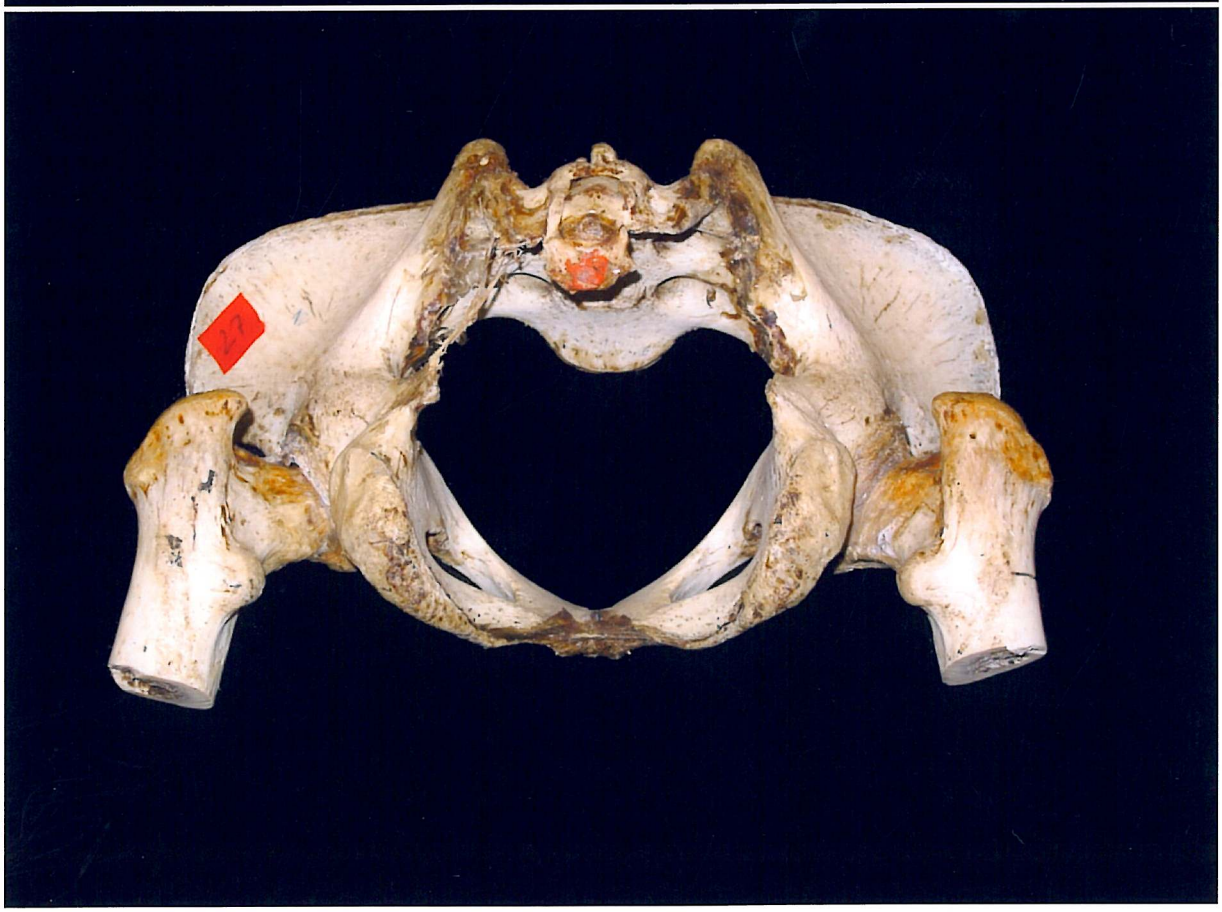

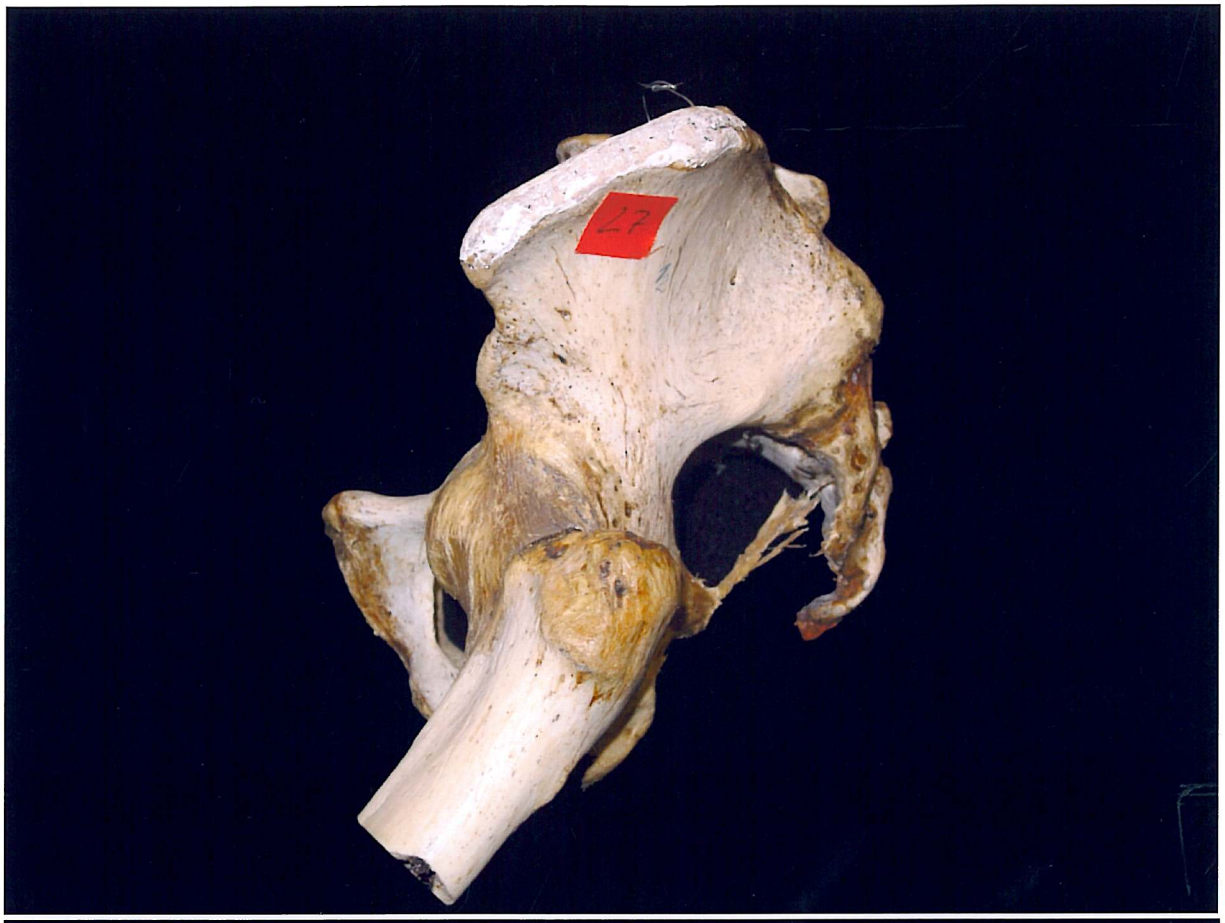
27

In einer früheren Arbeit über die Beckensammlung (Bürker 1950) wird dieses Präparat mit der Nr. 6185 auf der linken Beckenschaufelinnenseite aufgeführt. Bei der Sichtung der Archivunterlagen ließ sich jedoch die nachfolgende Krankengeschichte 6186 mit diesem Becken korrelieren.

Zudem wurde dieser Casus von Litzmann in seinem Buch als Beobachtung 86 wie folgt aufgeführt:

„S....., eine mittelgroße, gut genährte Erstgebärende von 25 Jahren, wusste, dass sie an Krücken gehen gelernt hatte, aber nicht in welchem Alter und behauptete im Uebrigen als Kind gesund gewesen zu sein. Die Menstruation war im 17. Jahre eingetreten, immer aber unregelmässig und hatte sich zuletzt am 16. December 1857 gezeigt. Kindesbewegungen wollte die Schwangere erst in der 2. Hälfte des Juni 1858 gefühlt haben.

Die am 26. September 1858, wenige Tage nach ihrer Aufnahme in die Anstalt, von mir angestellte Untersuchung ergab folgendes: Knochenbau derb; Beine kurz, die Unterschenkel wenig nach aussen, mehr nach vorn gekrümmt; in der unteren Dorsalgegend eine schwache Scoliose mit der Convexität nach rechts, durch eine schwächere mit der Convexität nach links in der Lendengegend compensirt; diese stark eingezogen; die Darmbeinschaufeln flach, nach vorne klaffend; das Becken stark, die vordere Beckenwand mässig geneigt; das Kreuzbein in seiner oberen Hälfte stark geneigt, das Promontorium scharf in das niedrige Becken hinein vorspringend.

Beckenmaasse:

Sp.Il. 28,9 cm, Cr. Il. 28,9 cm, D. B. 18,0 cm, Conj. diag. 9,9 cm. Ich schätzte die Conj. v. auf 8,1 cm.

Die spätere Untersuchung des trockenen Beckens zeigte, dass dieser Annahme richtig war, obwohl ich die Conj. diag. um 3 mm zu hoch gemessen hatte. Die -sonst nicht schwer erkennbare- Abflachung der Seitenwände hatte ich übersehen, da ich noch nicht gewohnt war, wie später, regelmäßig den ganzen Beckenring, soweit möglich, abzutasten, und nach der Grösse der äusseren Quermaasse eine Beschränkung des Beckens in dieser Richtung nicht erwartete. Bei der Geburt selbst konnte ich einer nothwendigen Reise wegen nicht zugegen sein. Der Beckeneingang hat eine keilförmige Gestalt, mit geringem Einsprung des Promontorium, schärferer Zuspitzung nach vorn. Die Neigung der Eingangsebene ist infolge der Depression der Kreuzbeinbasis, resp. der Erhebung der vorderen Beckenwand gering. Das Kreuzbein ist in seiner oberen Hälfte der Länge, wie der Quere nach abgeplattet, oder selbst leicht convex, von der Mitte des 3. Wirbels ab mit deutlicher Einknickung etwas stärker, als gewöhnlich nach vorn abgebogen. Der Schambogen ist weit. Die Maasse des trockenen Beckens sind:

Beckeneingang: Conj. v. 8,1 cm, Diam. transv. 12,7 cm, Diam. obliq. dextr. 11,5 cm, sin. 11,4 cm, Dist. sacro-pectinea dextr. 5,5 - 6 cm,sinistr. 6,8 - 9 cm.

Beckenhöhle: Diam. recta 12,2 cm, Diam. transv. 11,0 cm, Dist. spin. isch. 9,7 cm.

Beckenausgang: Diam. rect.(zur Kreuzbeinspitze) 12,1 cm, Diam. transv. 12,0 cm.

Leider war die Zeit zur Einleitung einer Frühgeburt, die hier indicirt gewesen wäre, bereits unterstrichen. Die Schwangere empfand schon seit mehreren Tagen zeitweilig schwache Wehen. Die Wandungen des bei mittlerem Wassergehalt regelmäßig geformten, etwas nach rechts vorüberhängenden Uterus erschienen bei der Untersuchung leicht gespannt; die Frucht lag in demselben in 1. Diagonale, die Rückenfläche nach links gewandt. Der Muttermunde war für den Finger durchgängig, der Cervicalkanal erweiterte sich trichterförmig nach oben, der Kopf lag, von den schlaffen Eihäuten überzogen, schwer beweglich auf dem Beckeneingange, die Bedeckungen leicht geschwollen; in der rechten Beckenseite fühlte ich der Conjugata parallel eine Naht, wahrscheinlich den rechten Schenkel der Kranznaht. Es wurde der Schwangeren ein Suspensorium angelegt.

Die Nacht verging schlaflos unter schwachen Wehen, und um 7 Uhr V. (27. September) wurde die Kreissende auf's Geburtsbett gebracht. Die Wehen kamen zwar ziemlich häufig, waren aber nur von kurzer Dauer und bei mässiger Schmerzhaftigkeit wenig energisch. Der durch die Binde zurückgehaltene, jetzt etwas mehr nach links geneigte Uterus erschlaffte in der Wehenpause noch vollständig. Das tnichterförmig und schlaff in die Scheide herabhängende untere Uterinsegment wurde während der Wehe durch die beträchtlich gefüllte Fruchtblase mässig gespannt. Der lose Stand des Kopfes in der Wehenpause und die Spannung der Fruchtblase während der Wehe liessen die Kopfstellung nicht genau erkennen. Äusserlich prominirte die Stirn über dem rechten Schambeinast. Eine in der vorderen Hälfte des Beckeneingangs ein wenig schräg nach links und vorn nach rechts und hinten verlaufende Naht musste für die Pfeilnaht gehalten werden; sie war zum Theil durch die schon ziemlich bedeutende Anschwellung der Kopfhaut verdeckt und schien nach links zur kleinen Fontanelle zu führen. Das mit einem Finger leicht erreichbare Promontorium war noch völlig frei. Die linke Seitenfläche des Kopfes lag der oberen Hälfte des letzten Lendenwirbels auf. Ordination: Rückenlage mit Neigung nach rechts.

Die Wehen verstärkten sich im Laufe des Tages nur wenig, und die Erweiterung des Muttermundes machte sehr langsame Fortschritte. Je nach Lage der Kreissenden, neigte sich der Uterus bald ganz auf die rechte, bald auf die linke Seite, und damit wechselte die Haltung des Kopfes über dem Becken, in dem bald von rechts her die Stirn sich herabsenkte und die Kranznaht bis in die Conjugata nach links herüberwich, bald wieder das Vorderhaupt nach rechts über den Beckenrand emporstieg, und die kleine Fontanelle hinter dem linken Schambeinast fühlbar wurde. Dabei blieb die Pfeilnaht der Schossfuge näher, als dem Promontorium.

Von 12 Uhr N. wurde die Kreissende angehalten, streng die Rückenlage zu beobachten. Infolge derselben fand man um 1 Uhr N. den Uterus median gelagert, die Stirn äusserlich nicht mehr so vorspringend, wie am Morgen. Der Muttermund war durch die während der Wehe stark gespannte Fruchtblase bis auf 4 cm im Durchmesser erweitert; in der Wehenpause wich immer noch der grösste Theil des Fruchtwassers in die Uterushöhle zurück. Die Pfeilnaht hatte sich ganz von der Schossfuge entfernt; die rechte Schädelseite deckte jetzt den Beckeneingang. Eben rechts von der Conjugata und derselben parallel fühlte man den rechten Schenkel der Kranznaht, den man nach hinten bis zur großen Fontanelle verfolgen konnte; das rechte Stirnbein war in der Kranznaht niedergedrückt; die Bedeckungen des vorliegenden Schädelabschnitts nicht geschwollen.

Obwohl bei fortgesetzter Rückenlage der Kreissenden der Uterus seine mediane Stellung behauptet hatte, so zeigte es sich doch bei einer um 6 Uhr N. wiederholten

Untersuchung, dass die Haltung des Kopfes inzwischen eine andere geworden, die Stirne wieder nach rechts emporgewichen war. Bei jetzt nahezu 6 cm weitem Muttermunde fühlte man im linken hinteren Quadranten des Beckeneingangs die kleine Fontanelle, die Mündung des Lambdawinkels nicht gerade zur Seite, sondern etwas nach vorn gewandt, und konnte von da aus nach rechts bis in die Gegend des Promontorium, das mit seinem scharfen Rande noch frei in's Becken vorsprang, etwa ein Drittheil der Pfeilnaht, dagegen nach vorn in beträchtlicher Ausdehnung den rechten Schenkel der Lambdanaht bestreichen. Das Hinterhauptsbein war in derselben unter das Scheitelbein geschoben, während in der Pfeilnaht beide Scheitelbeine au niveau standen. Auf dem vorliegenden Theil des Scheitels war die Anschwellung der Kopfhaut wieder fühlbar.

Eine Viertelstunde später zerrissen während einer Wehe die Eihäute, unter Abfluss einer mässigen Menge Fruchtwassers. Die Wehen wurden hiernach etwas kräftiger. Um 8 Uhr N. war der Muttermund gegen 8 cm geöffnet, ein wenig in die Quere gezogen, der Kopf in der früheren Stellung fester auf das Becken gepresst, die Kopfbedeckungen erheblich stärker geschwollen. Die Pfeilnaht liess sich hart am letzten Lendenwirbel vorüber nach rechts verfolgen, doch wurde die große Fontanelle nicht erreicht. Das Hinterhauptsbein war unter beide Scheitelbeine geschoben, das linke Scheitelbein in der Pfeilnaht niedergedrückt, der scharfe Rand des Promontorium noch immer frei. Ordination: Rückenlage mit leichter Neigung nach rechts.

Die Wehen blieben kurz und ohne Drang, obwohl, dem Gefühle nach zu urtheilen, die Wandungen des Uterus sich mit beträchtlicher Energie contrahirten. Er enthielt noch ziemlich viel Fruchtwasser. Fötalpuls constant 132. Um 11 Uhr N. begannen die etwas geschwollenen Ränder des Muttermundes von der zunehmenden Kopfgeschwulst gedrückt zu werden. Auch schien das linke Scheitelbein in der Pfeilnaht etwas stärker deprimirt. Im Uebrigen war der Kopfstand noch derselbe, wie um 8 Uhr N.

Die Nacht verging unter unergiebigen, nur zeitweilig etwas kräftigeren Wehen. Um 2 Uhr V. (28. September) begann Meconium abzugehen. Der Fötalpuls, obwohl deutlich vernehmbar, wechselte in seiner Frequenz, 120 bis 144. Um 6 Uhr V. hörten die Wehen fast gänzlich auf, und die Kreissende schlief ein wenig. Der Kopf stand loser, als vorher auf dem Beckeneingange, man fühlte rechts die Kranznaht; links die Lambdanaht nicht mehr.

Zufällige Hindernisse verzögerten die Hilfe bis 9 Uhr V., der Uterus war jetzt fast wasserleer und eng um die Frucht zusammengezogen, sehr beweglich im Bauchraum, die rechte Kante gegen Druck empfindlich. Fötalpuls 132. Eine pralle Kopfgeschwulst ragte tief in das Becken hinein, der Muttermund war bis auf einen schmalen Saum ringsum retrahirt. Das rechte Scheitelbein deckte den Eingang; man erkannte links die Lambda-, rechts die Kranznaht, die kleine Fontanelle in der Eingangsebene, mit der Mündung des Lambdawinkels etwas nach vorn sehend, die große Fontanelle nicht zu erreichen, die Stirn also und der grössere Theil des Hinterhauptes noch völlig über dem Becken. Dennoch drängte die mit der Retraction des Muttermundes nahe rückende Gefahr einer Zerreissung des Scheidengewölbes zur Beendigung der Geburt. Trotz des ungünstigen Kopfstandes gab der noch deutlich hörbare Fötalpuls für die Wahl der Zange den Ausschlag. Die Kreissende wurde auf den Operationsstuhl getragen und, nachdem mit dem Katheter aus der hochstehenden Harnblase beinahe 200 g eines blutigen Harnes entleert waren, die Zange ohne Mühe im Querdurchmesser des Beckens angelegt. Indess fasste sie den Kopf nicht genau in seinem geraden Durchmesser, sondern ein wenig schräg, über die linke Seite des Hinterhaupts und die

rechte Seite der Stirn. Die Wehen waren wieder etwas kräftiger geworden. Die Tractionen wurden nur während derselben in Zwischenräumen von etwa 5 Minuten ausgeführt. Schon bei der ersten Traction drehte sich das Hinterhaupts ein wenig mehr nach vorn, indem es zugleich um ein Geringes tiefer herabtrat. Diese Wirkungen der Zange verstärkten sich bei jeder folgenden Traction. Sehr bald begann die Placenta sich zu lösen, die Blutung wurde nach jeder Traction stärker und zuletzt nicht ganz unerheblich. Nach der 4. Traction war der Fötalpuls auf 120 gesunken. Mit der 8. Traction glitt der Kopf mit einem geräuschvollen Ruck über das Promontorium und wurde nun, ohne besondere Rücksicht auf den Damm, in der Hoffnung das Kind noch zu retten, rasch entwickelt. Die hochstehenden Schultern mussten extrahirt werden. Die Nachgeburtsperiode verlief normal. Ein kleiner oberflächlicher Dammriss wurde durch 3 Serres fines vereinigt.

Das Kind, ein Mädchen, 3250 g schwer und 52,2 cm lang, war bleich, mit Meconium und Blut besudelt, liess noch einen langsamen Pulsschlag - etwa 60 in der Minute - am Nabel wahrnehmen, starb aber, ohne einen Athemzug gethan zu haben. Der Kopf war sehr geschwollen, die linke Seite beträchtlich abgeflacht, auf dem linken Stirnbein zeigte sich der gefürchtete Eindruck, über dem linken Scheitelbeinhöcker war die Haut im Umfange eines Fünfpfennigstücks stark gequetscht (Druckspur vom letzten Lendenwirbel). Kopfdurchmesser: querer 9,02 cm, gerader 12,0 cm.

Autopsie an demselben Tage: Seröse Infiltration des Bindegewebes unter der Galea auf dem Hinterhaupt. Ein grösseres flaches Blutextravasat unter dem Periost des rechten Scheitelbeins, kleinere unter dem Periost des eingedrückten linken Stirnbeins. Der Eindruck läuft der Stirnnaht parallel über das gänzlich eingebogene Tuber herab und endet ca. 1 cm über dem oberen Orbitalrande, wo der Knochen, diesem parallel, scharfwinklig geknickt und zugleich gebrochen ist. Ein zweiter, beinahe 1 ½ cm langer Bruch geht von der Kranznaht durch das Stirnbein nach vorn. In den mittleren Schädelgruben und auf dem Tentorium cerebelli schwarze, halbflüssige Blutgerinnsel, weniger in den hinteren Schädelgruben. Unter der Dura mater der linken Orbitalplatte kleine Blutergüsse, die Platte selbst in der Richtung des Orbitalrandes gebrochen. - Kleine Blutextravasate im Bindegewebe und der Muskulatur des Halses und der Brust. Der linke M. sternocleidomastoideus in seiner ganzen Länge von Blutextravasaten durchsetzt. - In den Choanen, im Pharynx, im Larynx und der Trachea ein zäher, durch Meconium gefärbter Schleim, der sich bis in die Bronchien fortsetzt. Lungen fötal. Herz normal. - Im Magen der gleiche Inhalt, wie in den Luftwegen. Der Darm von Meconium in grösstentheils entleert. Die Baucheingeweide mässig bluthaltig, ohne Extravasate. Starker Harnsäureinfarct in beiden Nieren. In der Harnblase etwa 15 g Urins.

Die Wöchnerin schlief nach der Geburt während des Tages und in den ersten Stunden der Nacht ziemlich viel. Um 11 Uhr N. erwachte sie mit galligem Erbrechen. Darnach ein halbstündiger Frost; Schmerzen im Unterleibe, besonders rechts. Eine Dosis Morphium und Cataplasmen bewirkten Linderung. Am anderen Vormittage wiederholte sich der Frost, von Hitze gefolgt; Puls 120. Abends: Leib meteoristisch aufgetrieben, über der Schossfuge und dem rechten Schambeinast gegen Druck empfindlich; Lochien normal; Haut warm und feucht, Doris mässig, Puls 96 (Blutegel, Morphium). Die Schmerzen legten sich, aber im Uebrigen verschlechterte sich der Zustand. Bei fortbestehendem Meteorismus Stuhl angehalten, Harnexcretion erschwert. Am 5. Tage Urin stark eiweisshaltig. Die Kranke collabirte sichtlich; der Puls wurde kleiner und frequenter; die Ausleerungen erfolgten unwillkürlich; einmaliges Erbrechen; die Nächte wurden unruhiger, das Bewusstsein getrübt; trockene Zunge, Herpes labialis, und am 7. Tage trat der Tod ein.

Autopsie 17 Stunden p.m.: Schädelhöhle nicht geöffnet. In der Brusthöhle ausser einer alten Verwachsung der rechten Lunge mit der Brustwand und Oedem beider unteren Lungenlappen nichts Abnormes. - Leib meteoristisch aufgetrieben. Das Peritoneum zeigt am Dünndarm stellenweise capilläre Injection und hier wie am Cöcum und an der Aussenfläche des Uterus dünne faserstoffige Belege, die in der Tiefe desDouglas'schen Raumes an Dicke und Festigkeit zunehmen. - Milz vergrössert, breiweich, mäßig blutreich. Leber normal. Der Magen vorn dunkelbraunem Inhalt erfüllt, seine Schleimhaut intensiv geröthet und geschwollen. Dünndarm nicht geöffnet. Mesenterialdrüsen bohnengross geschwollen. Im Dickdarm feste Kothballen und eine hellbraune Flüssigkeit in reichlicher Menge. Rectum gesund. - Linke Niere sehr blutreich und um das Doppelte vergrössert; auf der Schnittfläche helle, keilförmige Infiltrate mit scharfer Grenze. Rechte Niere und Harnleiter normal. In der Harnblase am Collum erbsengrosse submucöse Blutextravasate.- Uterus mehr als faustgross. In der hinteren Wand der Cervix, dem Promontorium gegenüber, eine trichterförmige Lücke von rundlicher Form, die an der Innenfläche reichlich 2,5 cm, am serösen Ueberzuge reichlich 1 cm im Durchmesser hält. Die innere Fläche der Uterushöhle, namentlich in ihrem unteren Theile, geröthet und mit adhärirenden Gerinnseln und dünnem croupösem Exsudate belegt. Nach oben und links von der Perforation ist die Schleimhaut, etwa in der Länge von 4 cm, eingerissen und eine Strecke weit von der Muscularis abgelöst. Die Gefässe des Uterus normal. In der Wand der Scheide linkerseits fibrinöse Auflagerung nebst Infiltration des submucösen Bindegewebes und kleinen Blutextravasaten."

N° 6186 **Name** Spettmann

Datum der Aufnahme. 23 Sept. Untersuchung. 23/IX Niederkunft. 28 Sept. Entlassung. † 40 Std.

Alter. Aeusserer Habitus.	25 Jahre. kräftig. mittelgroß. [illegible]
Erbliche Anlage.	
Kindheit.	[illegible]
Eintritt und Verlauf der Menstruation.	17 Jahre, unregelmäßig. Dauer 3-4 Tage
Sonstiger Gesundheitszustand.	gut.
Verlauf früherer Schwangerschaften, Geburten und Wochenbetten.	1 para
Verlauf der gegenwärtigen Schwangerschaft.	L. M. 16 Sept. [illegible] ödeme & varices [illegible]
Aeussere Untersuchung.	uterus von mittlerer Ausdehnung [illegible] Kindesbewegung. [illegible]
Innere Untersuchung.	p. vag. 1/2" [illegible] [illegible] Uterus [illegible]
Untersuchung des Beckens und Körperbaues.	spin. 10" 9" crest. 10" 4" Rand. 6" 9" conj. vag. 9" 9" promontor. [illegible] Unterschenkel [illegible]
Verhalten der übrigen Organe.	

Verlauf der Geburt.

27/Sept.

Nachmittags

Abends

28/Sept. 3 Uhr Morgens

Verlauf des Wochenbettes.

28/Sept. 6 Uhr Morgens

29/9

30/9

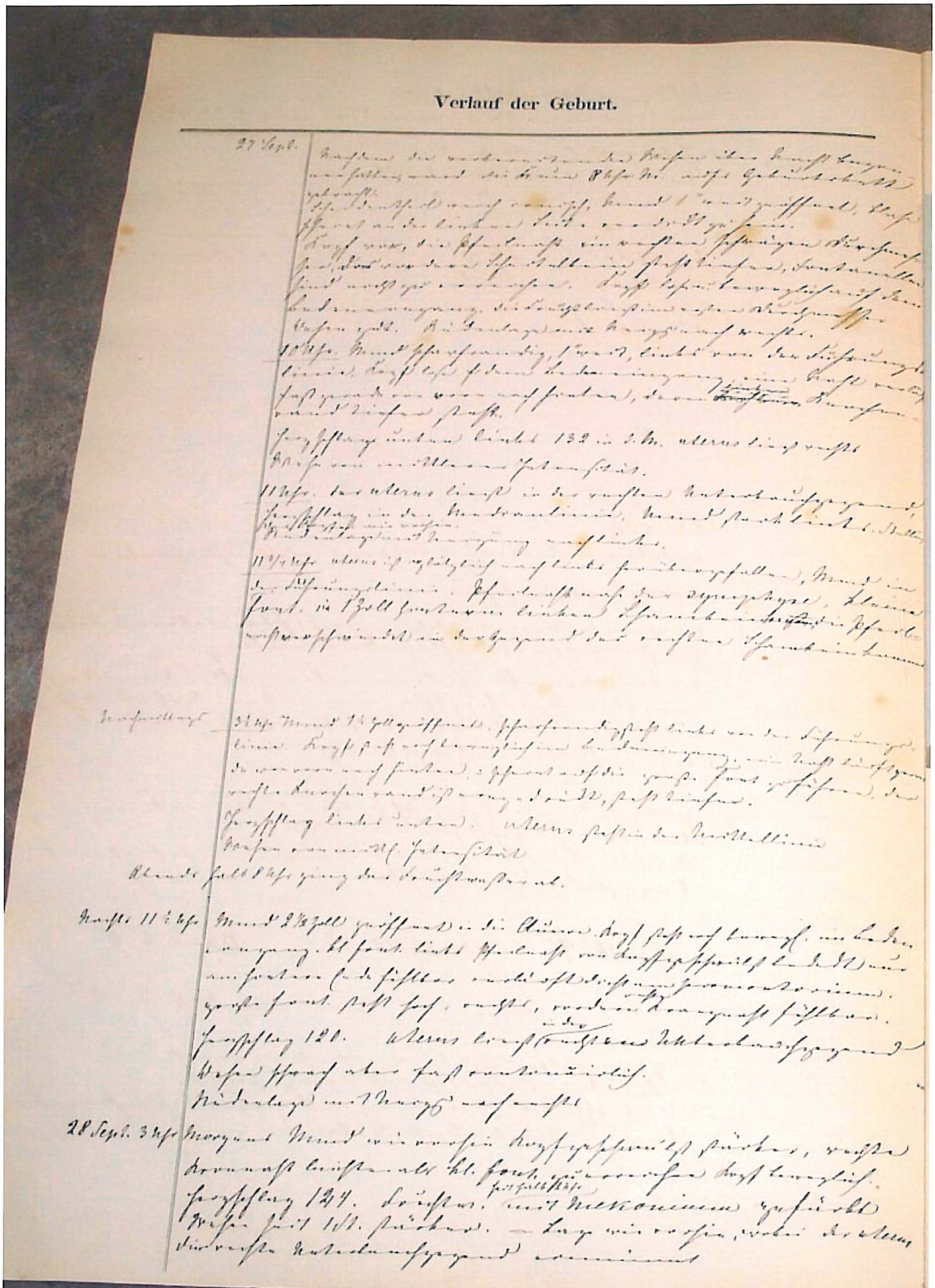

Verlauf der Geburt.

27 Sept. Nachdem die [illegible] Wehen über Nacht [illegible] waren, wurde die [illegible] 8 Uhr M. nach Gebäranstalt gebracht.

[illegible] Mund 1'' weit geöffnet, Blase steht an der linken Seite [illegible].

Kopf vor, die Pfeilnaht im rechten schrägen Durchmesser, [illegible] [illegible] Kopf [illegible] beweglich auf dem Beckeneingang, [illegible] Wehen [illegible]. Rückenlage [illegible].

10 Uhr. Mund [illegible], links von der Führungslinie. Kopf [illegible] dem Beckeneingang [illegible] [illegible] ~~[illegible]~~ [illegible] steht.

Herzschlag unten links 132 in d. M. Uterus liegt rechts. Wehen von mittlerer Intensität.

11 Uhr. Der Uterus liegt in der rechten Seitenlage [illegible] Herzschlag in der Medianlinie, Mund steht links [illegible] Stelle [illegible] [illegible].

11 3/4 Uhr Uterus ist plötzlich nach links herübergefallen, Mund in der Führungslinie. Pfeilnaht nach der [illegible], kleine Font. [illegible] 1 Zoll [illegible] linken [illegible] ~~[illegible]~~ die Pfeilnaht verschwindet in der Gegend der rechten [illegible].

Nachmittags 3 Uhr Mund 1½ Zoll geöffnet, [illegible] links von der Führungslinie. Kopf [illegible] beweglich im Beckeneingang, [illegible] [illegible], Herzschlag links unten. Uterus steht in der Mittellinie. Wehen von mittl. Intensität.

Abends halb 8 Uhr ging das Fruchtwasser ab.

Nachts 11½ Uhr Mund 2½ Zoll geöffnet [illegible] Kopf steht noch beweglich im Beckeneingang. kl. Font. links [illegible] [illegible] fühlbar [illegible] große Font. steht hoch, rechts, [illegible] fühlbar. Herzschlag 120. Uterus liegt [illegible] Seitenlage [illegible] Wehen schwach aber fast continuirlich. Rückenlage [illegible].

28 Sept. 3 Uhr Morgens Mund wie vorhin, Kopfgeschwulst [illegible], rechte [illegible] kl. Font. [illegible] Kopf beweglich. Herzschlag 124. [illegible] [illegible] Wehen seit 1 St. [illegible]. — [illegible] wie vorhin, wobei der Uterus die rechte Seitenlage [illegible].

Verlauf des Wochenbettes.

28/Sept. 6 ½ Uhr Morgens.
Muttermund 3" geöffnet, in denselben die Spitze des Fingers eingeführt, durch welches durch Pressen der Bauchmuskeln die Blasen zum Platzen gebracht werden, dann aufgefischt werden. Erfolg: Kindes Wasser fehlen. Herzschlag 120. Puls 80 fadenförmig. Puls.

9 Uhr Herzschlag 120, deutlich.
Die Hr. wird [illegible] die Wehen wieder in regelmäßigen Zwischenzeiten von 6 bis 8 Minuten [illegible] und mit dem Drücken, wird die Frau zum Aufstehen. Durch einen Tropfen, welche [illegible] sich der Druck in der Frau, [illegible] Blutverlust, welcher von Licht durch [illegible] wurde, bei der Pl. Partialwehen [illegible] Kopf und der Druck [illegible] der Gebärmutter. Die Temperatur betrug 25 Minuten, und wurde [illegible] Blutabgang beobachtet. Der Puls [illegible] wieder 132 in der Hr. Gesicht wird blaß [illegible], Puls [illegible] 132.
Nachdem der Druck gelassen, wurde die Pflege [illegible], und wurde der Kopf [illegible]. Die Gebärmutter [illegible] und folgte die Ausstoßung der Placenta bald.
Der Damm war in Ausdehnung von 1½ Zoll zerrissen, ohne Zerreißung der Haut [illegible] von [illegible] abgerissen. Die Wunde wurde, da die Haut sich durch [illegible] abstehen ließ, sofort durch 3 Nähte [illegible].
Das linke Scrotum war [illegible], sehr [illegible] bei der letzten Abnahme. Der Testikel drückte auf eine Spitze an, daß [illegible] Entzündung [illegible] Kind, um 6 Uhr 20" [illegible] und der Herzschlag [illegible] auf.
Puls der Wöchnerin am Abend 132, dieselbe [illegible] am Tage [illegible].
Nachts 12 Uhr Lebensgefahr, [illegible] Puls 150. Fast [illegible]. Uterus [illegible] und [illegible] auf Druck schmerzhaft.
Ord. Mixtur. ½ gr. morph. Schmerzlinderung.

29/8 Morgens [illegible] folgende Nacht [illegible] der Uterus [illegible] über der Symphyse [illegible] Leichenfluß von [illegible] Geruch. Der Uterus [illegible] Temperatur betrug [illegible].
Verord. X Katapl. [illegible] Injection, [illegible], [illegible].

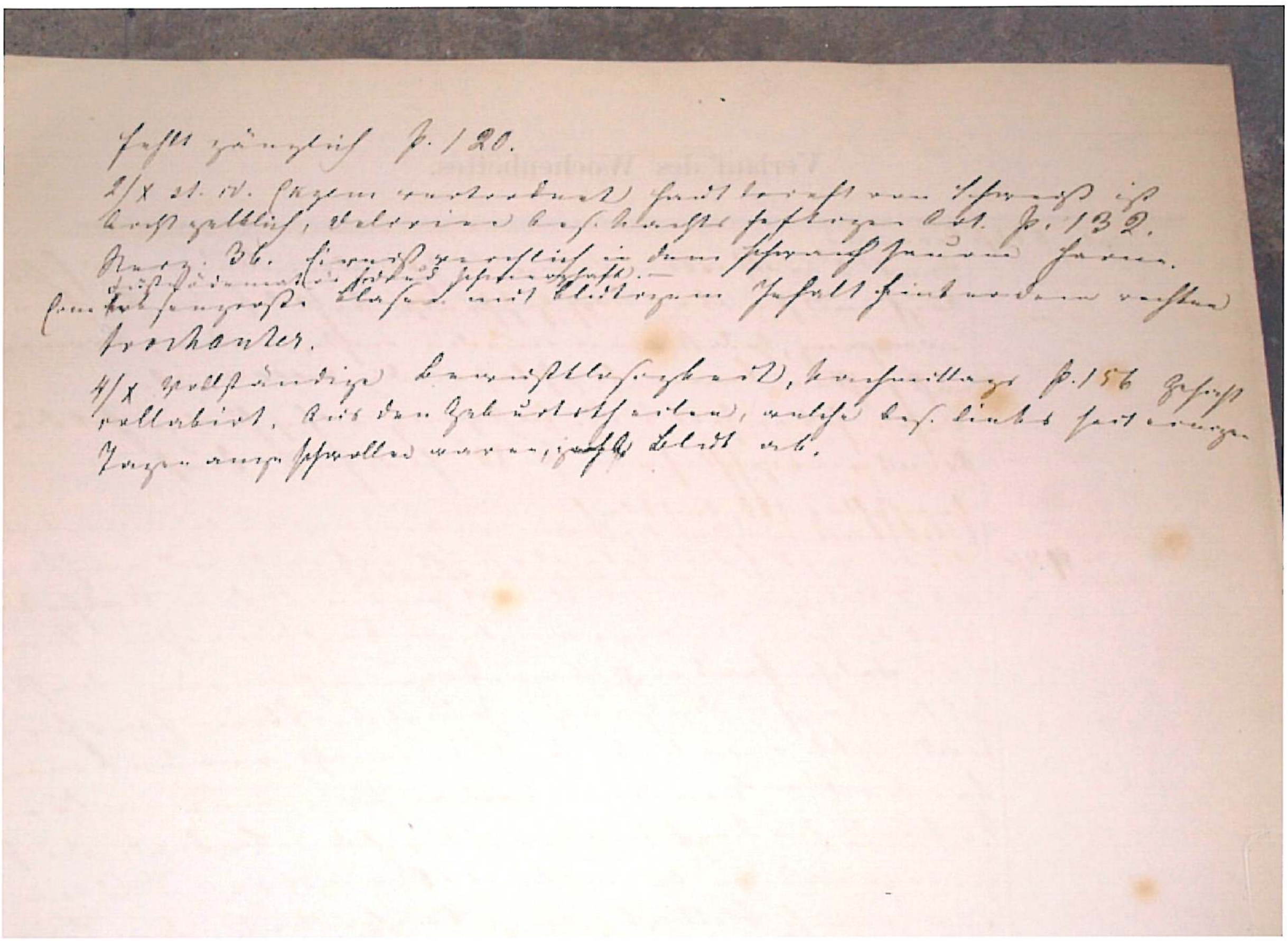

fehlt gänzlich P. 120.

2/X [illegible] gegen vorherige Nacht [illegible] Schweiß ist [illegible], Delirien bes. Nachts gesteigert Abd. P. 132.

[illegible] 36. [illegible] in dem schmerzhaften [illegible] [illegible] fingergroße Blase mit blutigem Inhalt hinter dem rechten trochanter.

4/X vollständige Bewusstlosigkeit, Nachmittags P. 156 Gesicht collabirt. Aus den Geburtstheilen, welche bes. links seit einigen Tagen angeschwollen waren, [illegible] Blut ab.

Spitzmann N: 6186.

3" 4'''
4" 5''' M. 6 ½ St. Schon 20"

15. post. mortem

Durchschnitt eines Hirnschnitt i. vorderen Stirnlappen in.

Außer parietale [illegible] abgeflacht, linkes Stirnbein tief mit Pulver eingedrückt

Zellgew. unter der galea serös infiltriert vom Hirnschnitt

Unteren Periosteum des vorderen Schädelbeines in größerer Fläche Extravasat blutrot auf dem linken eingedrückten Stirnbein.

Das linke Stirnbein zeigt eine Durchbohrung 1/3" lang ∥ dem orbitalrande i. 1/2" von letzterem entfernt.

An der Bruchgrenze des Stirnbeines welche in der Durchbohrung i. selben Zelle verläuft von vorne nach

In den mittleren Schädelgruben i. auf dem tentorium Spuren geronnenen Blutes, weniger in den hinteren Schädelgruben

Hirn i. Grenzen gesund.

Unter der Duramater der linken Orbital
gegend kleine Blutergüsse. Die Orbitalgegend
ist gebrochen in der Richtung der Orbital
wunde.
Kleine Extravasate unter dem epicranial
gewebe

Dieses Ext. reg. im Zellgewebe: Nachbar
bis des Gesichts: d. Augh. 21.11. nach dem
in ihr ganzen Umf. von Blutergüsse reg. Gesch.
geht

In den Choanen pharynx larynx
trachea: gehen von meren. gefärbten
Schleimes Masse, welche sich in die
Bronchien fortsetzen
Lungen Gefäße Herzgefäße
Magen mit Ingesta unverdauten
Getränkestoffen gefüllt
Darm von meren. fast leer
i. linken Lunge
Rechte Niere zeigt Fettgewebe unverfettet
Unterleibsorgane mäßig blut
haltig ohne alle Extravasat
Gewicht wiegt 1/2 3 Kilo.

N°. *6186* **Name** *Spethmann*

Datum d. Aufnahme *23. Sept.* Untersuchung *23/ IX* Niederkunft *28 Sept.* Entlassung *† 4 Octob.*

Alter Aeusserer Habitus	*25 Jahr, röthlich, mittelgroß* *gut genährt, regelm. gebaut,*
Erbliche Anlage	
Kindheit	*hat mit Krücken gehen gelernt, weiß n genau wann.* *Als Kind sonst gesund*
Eintritt und Verlauf der Menstruation	*17 Jahr, unregelmäßig.* *Dauer 3-4 Tage*
Sonstiger Gesundheitszustand	*gut*
Verlauf früherer Schwangerschaften, Geburten und Wochenbetten	*I para*
Verlauf der Gegenwärtigen Schwangerschaft	*L. M. 16 Dez.* *Kindsbew. rechts aber seit Johannis in letzter Zeit stärker* *oedeme u varices fehlen*
Aeussere Untersuchung	*uterus von mittlerer Ausdehnung, ragt 1 Hdbreit überm Nabel.* *hängt etw. vornüber, hat pralle Wandung.* *Die Frucht deren kl. Theile man oben rechts, deren Steiß* *man oben deren Herzschlag man unten links hört scheint* *mit nach vorn und links gekehrtem Rücken von oben* *rechts nach unten links zu liegen.*
Innere Untersuchung	*P. vag. ½" lang, weich, steht hoch hinten u links von der Führungs-* *linie. Mund geschlossen rundlich.* *Durch den Scheidengrund ist ein gr. rund. harter oben* *beweglicher Theil fühlbar*
Untersuchung des Beckens und Körperbaues	*spin. 10"9''' crist. 10"4''' Baud. 6"9'''* *conj diag 3"9'''* *Promontor. mit 1 Finger leicht zu erreichen* *Lendengegend stark eingezogen* *Unterschenkel sind e wenig nach außen bes. nach vorn ver* *bogen. Knochenbau derbe*
Verhalten der übrigen Organe	

Verlauf der Geburt.

27 Sept.	*Nachdem die vorbereitenden Wehen über Nacht begonnen hatten, ward die Kr. um 8 Uhr M. aufs Geburtsbett gebracht.* *Scheidentheil weich conisch, Mund 1" weit geöffnet, Blase scheint an der linken Seite verdickt zu sein.* *Kopf vor, die Pfeilnaht im rechten schrägen Durchmesser, das vordere Scheitelbein steht tiefer, Fontanellen sind nicht zu erreichen, Kopf lose und beweglich auf dem Beckeneingang. Die Frucht liegt im ersten Durchmesser* *Wehen gut. Rückenlage mit Neigung nach rechts.* *<u>10 Uhr.</u> Mund scharfrandig, 1" weit, links von der Führungslinie. Kopf lose auf dem Beckeneingang, eine Naht verlä... fast gerade von vorn nach hinten, deren* ~~hinterer~~ ~~tief ster~~ *Knochenrand tiefer steht.* *Herzschlag unten links 132 in d. M. uterus liegt rechts* *Wehen von mittlerer Intensität.* *<u>11 Uhr.</u> Der uterus liegt in der rechten Unterbauchgegen...* *Herzschlag in der Medianlinie, Mund stark links. Stellung des Kopfes wie vorhin.* *Rückenlage mit Neigung nach links.* *<u>11 ¾ Uhr</u> uterus ist plötzlich nach links herübergefallen, Mund in der Führungslinie. Pfeilnaht nahe der Symphyse, kleine Font. ca 1 Zoll hinterm linken Schambeina~~ste~~, die Pfeilnaht verschwindet in der Gegend des rechten Schambeinkamms*
Nachmittags	*<u>3 ½ Uhr</u> Mund 1 ½ Zoll geöffnet, scharfrandig, steht links von der Führungslinie. Kopf steht noch beweglich im Beckeneingang, eine Naht läuft gerade von vorn nach hinten, u scheint auf die große Font. zu führen, der Herzschlag links unten. uterus steht in der Mittellinie* *Wehe von mittl. Intensität*
Abends	*halb 8 Uhr ging das Fruchtwasser ab.*
Nachts 11½ Uhr	*Mund 2 ½ Zoll geöffnet in die Queere. Kopf steht noch bewegl. im Beckeneingang. Kl Font. links Pfeilnaht von Kopfgeschwulst bedeckt nur am hintern Ende fühlbar verläuft dicht am Promontorium.* *Große font. steht hoch, rechts, vordere* rechte *Kranznaht fühlbar.* *Herzschlag 120. uterus liegt* in der √ *rechten Unterbauchgegend* *Wehen schwach aber fast contuirlich.* *Rückenlage mit Neigung nach rechts*
28 Sept. 3 Uhr	*Morgens Mund wie vorhin Kopfgeschwulst stärker, rechte Kronnaht leichter als kl. Font. zu erreichen Kopf beweglich.* *Herzschlag 124. Fruchtw.* seit halb 2 Uhr √ *mit Mekonium gefärbt* *Wehen seit 1 St. stärker. Lage wie vorhin, wobei der uterus die rechte Unterbauchgegend einnimmt*

Verlauf des Wochenbettes.

28 Sept. 6 ½ Uhr	*Morgens.* *Mund 3" geöffnet, in Form eines schmalen Saumes fühlbar,* *Kopf mit starker Kopfgeschwulst steht lose im Becken-* *eingang, so dass man nur die rechte, vordere, Kronen-* *naht fühlen kann. Es geht beständig Mecon. ab.* *Wehen haben seit ½ St. fast ganz aufgehört, u. hat die* *Kr. etwas geschlafen. P. 80 Haut heiß Durst.* *Herzschlag 120, deutlich.* *status idem doch sind die Wehen wieder in mäßigem Grade eingetreten*
9 Uhr	*Die Kr. wird f dem Geburtsstuhl gebracht und nachdem* *Ca 6 ℥ blutigen Harns* (a der hochstehenden Harnblase) *√ entleert sind mit dem Katheter,* *wird die Zange queer angelegt. Nach den ersten Tractio-* *nen, welche senkrecht abwärts gemacht werden, drehte* *sich der Kopf in der Zange, so dass die kleine Font. herab-* *trat, welche vorn links leicht erreicht werden konnte* *Bei der 8ten Traction ~~welche~~ hörte man ein dumpfen* *Ruck und der Kopf trat rasch durch das Becken. Die Zan-* *genoperation dauerte ca 25 Minuten, und war* *von zieml. Blutabgange begleitet. Der Foetalpuls* *welcher Anfangs wieder 132 in der M. gehört ward links* *unten, sank nach den ersten Tractionen auf 120.* *Nachdem der Kopf geboren, wurden die Schultern ge-* *löst, und ward der Rumpf extrahirt. Die Gebärmutter* *zog sich gut zusammen und folgte die Ausstoßung der* *Placenta bald.* *Der Damm war in Ausdehnung von 1 ¼ Zoll gerissen, ohne* *Zerreißung der vagina welche hinten queer vom Perineum* *abgerissen war. Die Wunde wurde, da die Haut sich leicht* *~~in Falt~~ abheben ließ, schnell durch 3 serr. fin. vereinigt.* *Das Kind war scheintodt* *Das linke Stirnbein war eingedrückt, sehr tief* *u zeigte bei der Section 2 Fracturen. Der Foetalpuls* *dauerte noch eine Zeit lang an, doch waren Belebungs-* *versuche vergeblich, das Kind, ein M. 6 Pfd. 20" athmete* *nicht, und der Herzschlag hörte nach eine Weile auf.* *Puls der Wöchnerin am Abend 132. Dieselbe schlief am Tage* *mehrmals gut.* *Nachts 12 Uhr Erbrechen und Frost, wobei der Puls 150. Haut* *heiß, uterus rechts und links auf Druck schmerzhaft.* *Ther. M. vbd. ¼ gr. morph. Chamillenthee.*
29/IX	*Morgens Frost mit folgendem Schweiß, Druck des uterus mäßig schmerz-* *haft über der symphyse u zu beiden Seiten, Lochialfluß von gewöhnl.* *Menge u ohne bes. üblen Geruch. Leib etwas aufgetrieben* *Respiration kürzer u häufiger* *hirud X Kataplasma warme Einspritzungen, Morph.* *Limonade, serres fina ab.*
30/IX	*Zunge trocken, Ekzem an den Lippen, Erbrechen 1 Mal Leib* .....

fehlt gänzlich P 120.

2/X st. id. Ekzem vertroknet Haut trieft von Schweiß ist leicht gelblich, Delirien bes. Nachts heftiger Art. P. 132. Resp. 36. Eiweiß reichlich in dem schwach sauren Harne. Füße ödematös f Druck schmerzhaft.-
Eine erbsengroße Blase mit blutigem Inhalt hinter dem rechten Trochanter.
4/X Vollständige Bewusstlosigkeit, Nachmittags P. 156 Gesicht collabirt. Aus den Geburtstheilen, welche bes. links seit einigen Tagen angeschwollen waren, geht Blut ab.

Spethmann No 6186.

3" 4'''
4" 5''' M. 6 ½ Pfd. schwer 20"
1 St. post. mortem
Kopfgeschwulst nimmt Hinterhaupt u rechtes Schei
telbein ein.
Tuber parietale ~~links~~ abgeflacht, linkes
Stirnbein tief mit sin tuber eingedrückt
Zellgew. unter der galea serös infiltrirt
am Hinterhaupt
Unterm pericranium des rechten Scheitel
beins ein größeres flaches Extravasat
kleinere auf dem linken eingedrückten
Stirnbein.
Das linke Stirnbein zeigt ein Knochenbruch
⅓" lang // dem orbitarande u ½" von letzterem
entfernt.
An der Kranznaht e Fraktur des Stirnbeins
welche in der Ausdehnung eines halben Zolls von
hinten nach vorn verläuft
In den mittleren Schädelgruben u auf dem
tentorium schwarze halbflüssige Blutge-
rinnsel, weniger in den hintern
Schädelgruben
Hirn u Hirnhäute gesund

Unter der duramater der linken Orbital-
Platte kleine Blutergüsse, die Orbitalplatte
ist gebrochen in der Richtung des Orbital
randes.
Kleine Extravasate in- ~~unter~~ *dem episkleral*
gewebe
Kleine Extr.vas. im Zellgewebe u Muskula-
tur des Halses u d Brust. St.id. mast. sin.
In seiner ganzen Länge von Blutextravas. durch-
setzt
In den Choanen Pharynx Larynx
Trachea e zähe von mecon. gefärbte
schleimige Masse, welche sich bis in die
Bronchien hinein erstreckt
Lungen foetal Herz gesund
Magen mit meconiumhaltigem
Geburtsschleim gefüllt
Darm von Mecon. fast leer
Rechte u linke √ *Niere zeigt* starke √ *Harnsäureinfarcte*
Unterleibsorgane mäßig blut-
haltig ohne alle Extravasate
Harnblase enthält ½ ℥ Urin.

Gegenüberstellung der von Litzmann angegebenen Beckendistanzen mit Maßen aus dem Jahr 2005:

	1858 (lebende Pat.)	1858 (trockenes Becken)	2005
Sp.Il.	28,16 cm		26,0 cm
Cr. Il.	27,03 cm		28,0 cm
D.B.	17,65 cm		16,0 cm
Conj. diag.	9,81 cm		8,4 cm
Conj. v.	8,1 cm (geschätzt)	8,1 cm	7,9 cm
Diam. transv.BE		12,7 cm	12,4 cm
Diam. oblq. dextr.		11,5 cm	11,4 cm
Diam. oblq. sin.		11,4 cm	11,0 cm
Dist. spin. isch.		9,7 cm	9,8 cm
Diam. recta BA (zur Kreuzbeinspitze)		12,1 cm	10,8 cm
Diam. transv.BA		12,0 cm	10,3 cm

D8

Das Becken trägt auf der Innenseite der linken Beckenschaufel eine nur noch schemenhaft erkennbare Bezifferung, die mit 5531 interpretiert werden kann. Aufgrund seiner Maße kann es einer Gruppe der Einteilung enger Becken nicht zugeordnet werden.

Bei hyperplastischer Ausbildung der linken Beckenhälfte besteht eine leichte Schrägverschiebung nach rechts. Das Exemplar trägt einen regelhaft ausgeformten Lendenwirbel. Bei hohem, gestreckt verlaufenden Sakrum deutet sich ein doppeltes Promontorium an (in Höhe Lendenwirbel 5 / Sakralwirbel 1 und Sakralwirbel 1 / Sakralwirbel 2). Die kaudalen Kreuzbeinwirbel sind abgebrochen mit entsprechenden Verlust auch des Steißbeines, des weiteren zeigen sich ein Defekt des Wirbelbogens Lendenwirbel 5 und diverse Kortikalisdefekte. In der Pars centralis beider Beckenschaufeln erkennt man artifizielle Lochdefekte. Das Becken ist bei gelockerten Synostosen sehr instabil und wird lediglich durch Drahtungen der Symphyse sowie der Kreuzdarmbeinbereiche gehalten; eine Drahtschlinge um den Wirbelbogen des 1. Sakralwirbels dürfte der Aufhängung gedient haben.

Die Ziffer 5531 deutet auf einen Behandlungsfall zu Zeiten Litzmanns hin. Da die unter dieser Nummer geführte Patientin nicht in der Klinik verstarb, dürfte es sich bei diesem Exemplar ebenfalls um ein den Kieler Wissenschaftlern von anderen Kliniken überlassenes Becken handeln.

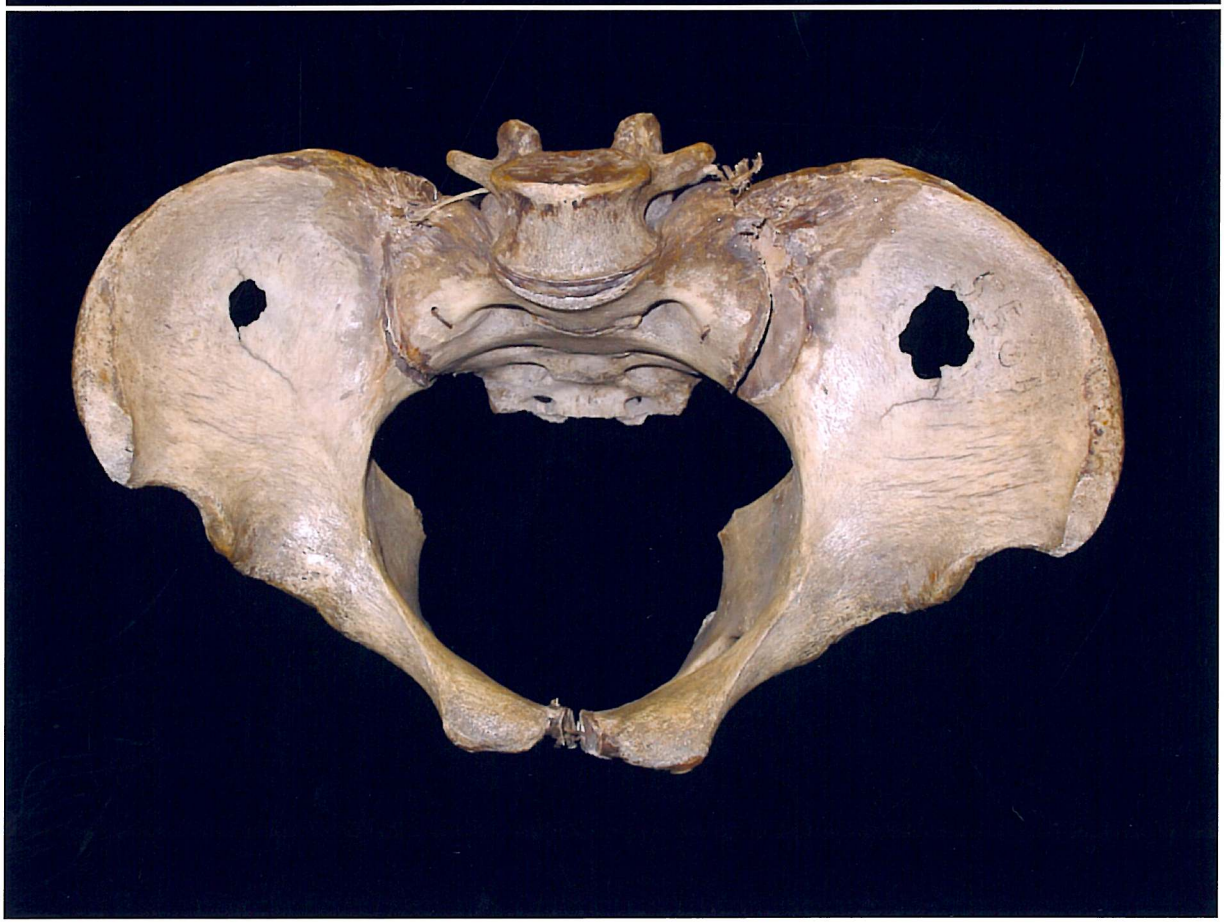

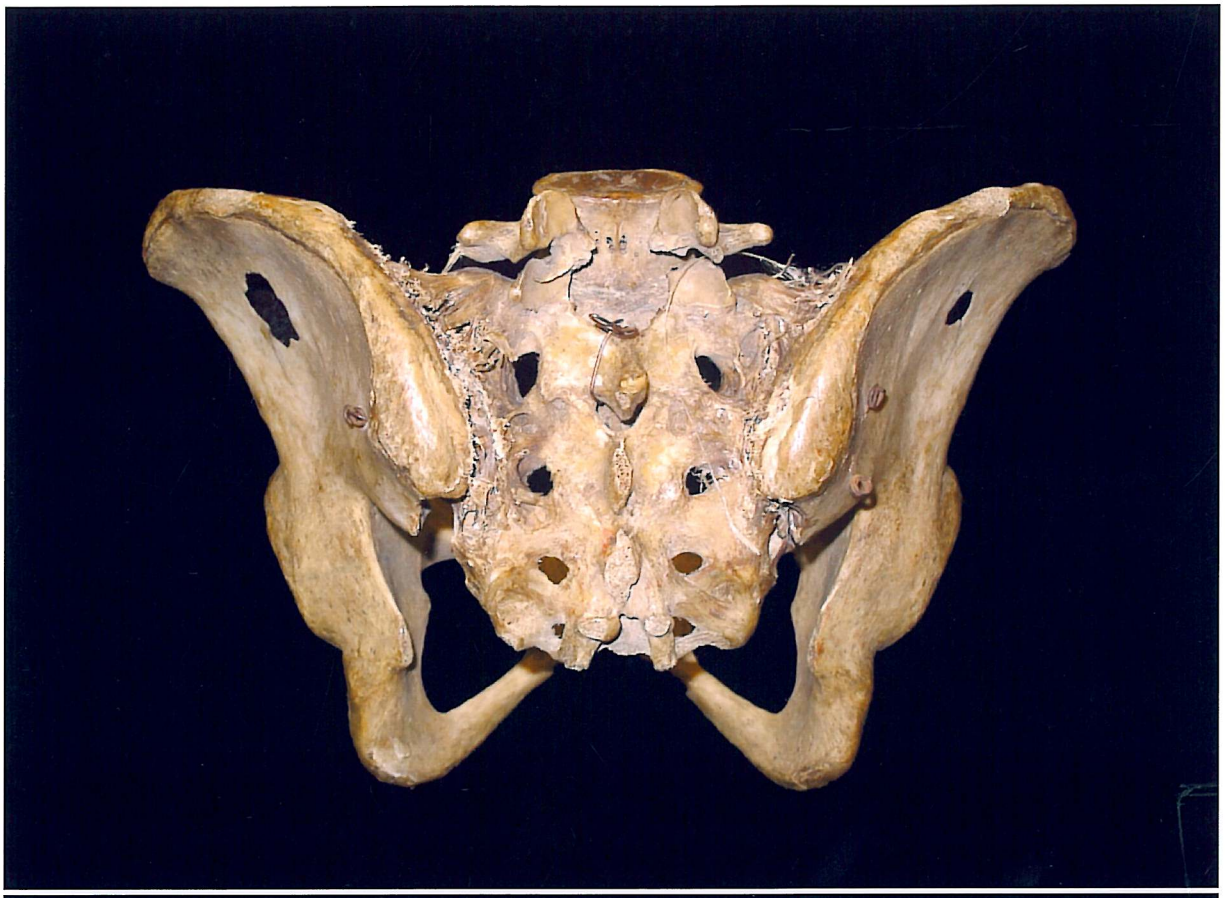

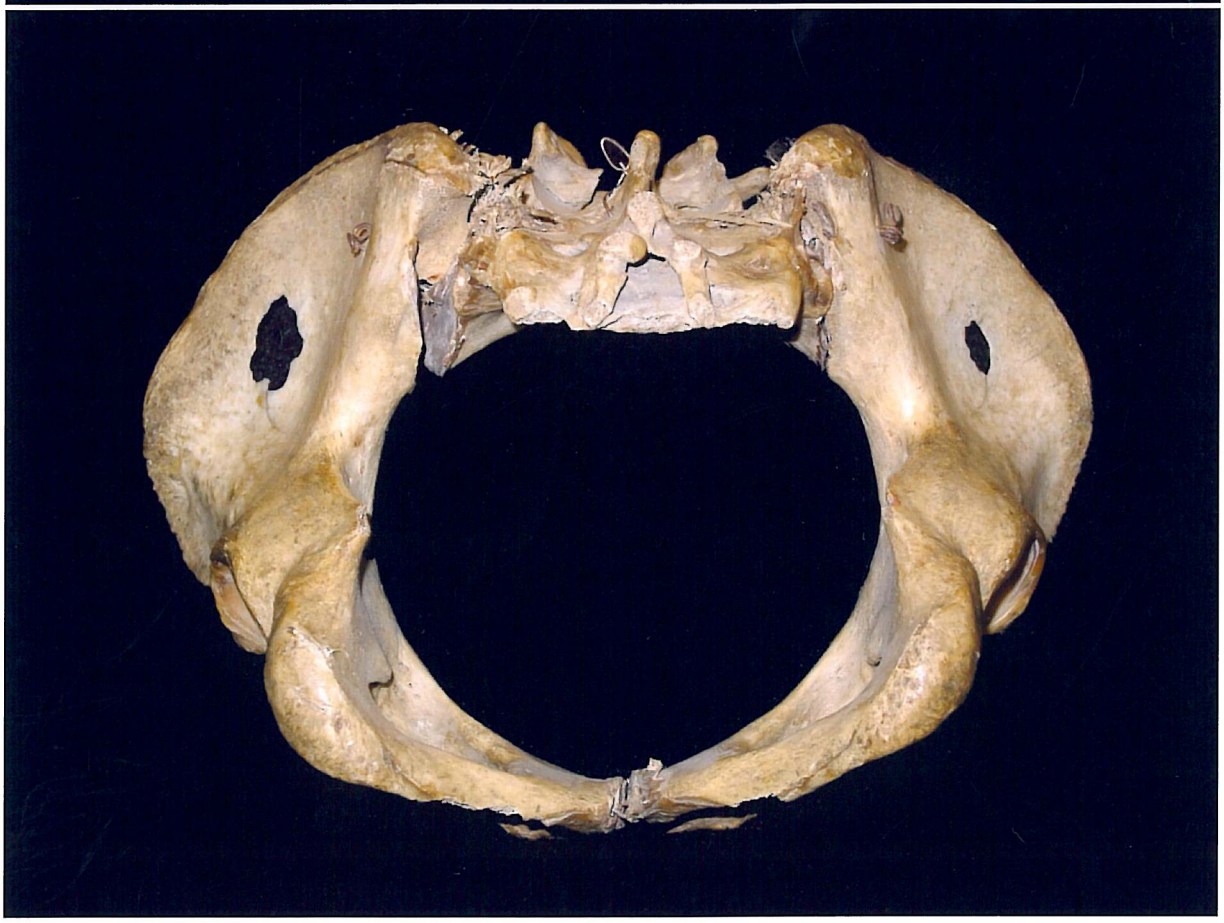

6. Aktuelle Messungen

6.1. Auflösung von Abkürzungen der in der folgenden Tabelle verwendeten zeitgenössischen Begriffe und ihre Bedeutungen:

C. = Conjugata [Diameter]

C. anatomica = Abstand zwischen Symphysenoberrand und Promontorium

C. diagonalis = Distanz zwischen Promontorium und Symphysenunterrand

C. externa = Distanz zwischen Symphyse und Processus spinosus des untersten Lendenwirbelkörpers (Baudelocque'scher Durchmesser)

C. vera = kürzeste Distanz zwischen Promontorium und Symphysenhinterkante

D. = Diameter beziehungsweise Distantia

D. cristarum = größte Breite des großen Beckens auf den Cristae ossium ilium

D. obl. I = Diameter obliqua I = Distanz zwischen Eminentia iliopubica sinistra und Articulatio sacroiliaca dextra

D. obl. II = Diameter obliqua II = Distanz zwischen Eminentia iliopubica dextra und Articulatio sacroiliaca sinistra

D. spinarum = Abstand zwischen den Spinae superiores anteriores ossium ilium

D. transversa = größtes Quermaß des Beckeneinganges

D. trochanterica = größte Breite der Trochanterregionen

D. spinae ischiadicae = querer Durchmesser der Beckenmitte

D. tubera ossis ischii = querer Durchmesser des Beckenausganges

D. recta BA = gerader Durchmesser des Beckenausganges

6.2. Verwendete Messinstrumente

Tasterzirkel nach Breisky (mit Maßangaben in Zentimeter und Zoll)

Schieblehre mit Noniuseinstellung (Nonius = Hilfseinteilung zur Steigerung der Ablesegenauigkeit)

Bandmaß

Winkelmesser

Tischwaage, geeicht

6.3. Messergebnisse

Beckenposition im Schrank	Beckentyp	Beschriftung am Os ilium re.innen	re.außen	li.innen	li.außen
(linke Reihe)					
A1-oberstes	gleichmäßig allg.vereng. B.				1 (rot)
A2	allg. vereng. rach. plattes B.			9327	5 (rot)
			13	VII.	
A3	Trichterbecken			X4	6 (rot)
				X.	
A4	Trichterbecken	6410			13 (rot)
A5	unregelmäßig vereng. B	7571			16 (rot)
		XXVII			29
A6	rachitisch plattes B.		3689	3689	20 (rot)
A7	allg. vereng. rach. plattes B.	755	16	VIII	24 (rot)
		IV			
A8-unterstes	allg. vereng. rach. plattes B.	XXVI		8224	28 (rot)
					14
(2.Reihe v. li.)					
B1	allg. vereng. rach. plattes B.			A.B.	2 (rot)
					15
B2	Naegelesches Becken	X			6 (rot)
		XXI			21
B3	Assimilationsbecken			G.	10 (rot)
					2
B4	gleichmäßig allg. vereng. B.	2			14 (rot)
B5	allg. vereng. rach. plattes B.	6416			17 (rot)
					17
B6	rachitisch plattes B.		3578	3578	21 (rot)
B7	plattes B.	797?			25 (rot)
		VII			11
B8	osteomalazisches Becken	XVI			29 (rot)
					24
(3.Reihe v. li.)					
C1	allg. vereng. rach. plattes B.		3 (rot)	F.	18
C2	osteomalazisches Becken			12026	7 (rot)
					X / 25
C3	allg. vereng. rach. plattes B.	XXIV	11 (rot)		
C4	mit Kyphoskoliose Spaltbecken	XXVIII		S	18 (rot)
				XXII	30
C5	rachitisch plattes B.		4692	4701	22 (rot)
				8	
C6	gleichmäßig allg. vereng. B.			6863	4471
				VI.	26 (rot)/ 4
C7	coxalgisch schräg vereng. B.	A.			19
(rechte Reihe)					
D1	rachitisch plattes B.	C			4 (rot)
					7
D2	gleichmäßig allg. vereng. B.			8343	8 (rot)
				V.	3
D3	Robertsches Becken	J.	X	J	12 (rot)
		XVII		26	22
D4	rachitisch plattes B.		4707	4707	15 (rot)
					9.
D5	allg. vereng. rach. plattes B.			8670	19 (rot)
D6	Assimilationsbecken	XI	4175	4175	23 (rot)
					1
D7	allg. vereng. rach. plattes B.				27 (rot)
					12
D8	nicht verengtes B.				5531

Beckenposition im Schrank	Gewicht	D.cristarum	D.spinarum	D.trochant.	C. externa
(linke Reihe)					
A1	470 g	25 cm	23 cm		20 cm
A2	430 g	26 cm	25 cm		15 cm
A3	390 g	27 cm	24 cm		20 cm
A4	290 g	26 cm	25,8 cm		17,8 cm
A5	520 g	27,5 cm	25 cm		20,5 cm
A6	630 g	30 cm	25,2 cm		21,2 cm
A7	420 g	24,5 cm	24 cm		15,5 cm
A8	510 g	28 cm	26 cm		15 cm
(2.Reihe v. li.)					
B1	330 g	26,5 cm	26 cm		nicht ermittelbar
B2	445 g	20 cm	17,5 cm	23 cm	18 cm
B3	460 g	28 cm	25 cm		20,8 cm
B4	420 g	27,5 cm	24,5 cm		17,3 cm
B5	310 g	25,5 cm	25 cm		15,2 cm
B6	420 g	28,7 cm	28 cm		17,2 cm
B7	430 g	27,8 cm	27,2 cm		14,5 cm
B8	345 g	25 cm	22,5 cm		16,2 cm
(3.Reihe v. li.)					
C1	330 g	22 cm	23,5 cm		13,5 cm
C2	380 g	26 cm	22,5 cm		17 cm
C3	895 g	24 cm	22,5 cm		18 cm
C4	660 g	25 cm	23 cm	25 cm	15,6 cm re 15,8 cm li
C5	530 g	26,5 cm	26 cm		17 cm
C6	435 g	23 cm	21 cm		17 cm
C7	410 g	25 cm	21 cm		16,5 cm
(rechte Reihe)					
D1	430 g	27 cm	26,5 cm		15 cm
D2	350 g	26 cm	24,5 cm		17,2 cm
D3	410 g	21,5 cm	21 cm		20 cm
D4	540 g	28 cm	25,5 cm		17 cm
D5	390 g	25 cm	24,5 cm		15,5 cm
D6	515 g	27 cm	24 cm		20 cm
D7	800 g	28 cm	26 cm	27,5 cm	16 cm
D8	470 g	26 cm	24 cm		18 cm

Beckenposition im Schrank	D. transversa	D.obl. I	D.obl. II	C. anatomica (ob./unt. Promont.)
(linke Reihe)				
A1	12,4 cm	12,3 cm	11,7 cm	10 cm
A2	12,6 cm	11,6 cm	10,7 cm	7,6 cm
A3	12,2 cm	12 cm	12 cm	9,6 cm
A4	14,9 cm	14,2 cm	13,7 cm	11,4 cm
A5	10,3 cm	10,7 cm	14 cm	9,8 cm
A6	14 cm	13,1 cm	13,4 cm	8,3 cm
A7	12 cm	10,8 cm	10,5 cm	5,5 cm
A8	12,7 cm	11,7 cm	11,9 cm	7 cm
(2.Reihe v. li.)				
B1	12,2 cm	10,9 cm	11,1 cm	6,3 cm
B2	8 cm	6,9 cm	10,7 cm	13,1 cm
B3	12,8 cm	12,5 cm	12,4 cm	10,4 cm
B4	13 cm	12 cm	12,1 cm	9,7 cm
B5	12,7 cm	11,1 cm	11,7 cm	6,4 cm
B6	14,5 cm	13,9 cm	13,1 cm	9,6 cm
B7	13,6 cm	11,8 cm	11,4 cm	5,9 cm
B8	11 cm	10,2 cm	11,1 cm	8 cm
(3.Reihe v. li.)				
C1	12,5 cm	11,1 cm	10,8 cm	5,5 cm
C2	11,5 cm	11,5 cm	10,2 cm	9,2 cm
C3	12,4 cm	12,3 cm	12,4 cm	10 cm
C4	11,4 cm	11,3 cm	10,4 cm	11,7 cm re 11,0 cm li
C5	13 cm	12,3 cm	11,4 cm	7 cm
C6	12 cm	11 cm	11,1 cm	8 cm ob. P. 8,2 cm unt. P.
C7	12,2 cm	11,9 cm	10,8 cm	7,7 cm ob. P. 8,1 cm unt. P.
(rechte Reihe)				
D1	14,9 cm	13,3 cm	13,7 cm	7 cm
D2	13 cm	12 cm	11,4 cm	9,3 cm
D3	9,5 cm	9,1 cm	8,7 cm	11,6 cm
D4	13,2 cm	12,3 cm	12 cm	8,9 cm ob.P. 8,3 cm unt. P
D5	12,4 cm	11,5 cm	11,4 cm	8,8 cm ob. P. 8,3 cm unt. P.
D6	13,2 cm	13,1 cm	12,8 cm	12,2 cm
D7	12,4 cm	11,4 cm	11 cm	8 cm
D8	12,8 cm	12,7 cm	12 cm	11,8 cm

Beckenposition im Schrank	C. vera (ob./unt. P.)	C. diagonalis (ob./unt. P.)	Schambogenwinkel
(linke Reihe)			
A1	9,6 cm	10,9 cm	85°
A2	8,1 cm ob. P. 7,3 cm unt. P.	9,8 cm ob. P. 8,4 cm unt. P.	82°
A3	9,3 cm	10,5 cm	57°
A4	11,3 cm	12,9 cm	92°
A5	9,7 cm	11 cm	88°
A6	8,3 cm	9,7 cm	98°
A7	5,2 cm	6,5 cm	93°
A8	7 cm	7,7 cm	108°
(2.Reihe v. li.)			
B1	6,25 cm	7,5 cm	81°
B2	13,1 cm	13,1 cm	47°
B3	10,2 cm	11,5 cm	63°
B4	9,7 cm	9,7 cm	72°
B5	6,7 cm	7,3 cm	86°
B6	9,1 cm	10,4 cm	80°
B7	5,7 cm	9 cm	80°
B8	8 cm	8,6 cm	10°
(3.Reihe v. li)			
C1	5,5 cm	6,8 cm	113°
C2	9,2 cm	9,5 cm	26°
C3	9,8 cm	11 cm	78°
C4			6°
C5	6,8 cm	8 cm	101°
C6	8,2 cm ob. P. 8,5 cm unt. P.	9,5 cm ob. P. 9,1 cm unt. P.	80°
C7	8,1 cm ob. P. 8,1 cm unt. P.	9,5 cm ob. P. 9 cm unt. P.	78°
(Reihe re.)			
D1	6,9 cm	7,8 cm	99°
D2	9,7 cm	10,2 cm	74°
D3	11,3 cm	12,1 cm	66°
D4	8,9 cm ob. P. 8,1cm unt. P.	10 cm ob. P. 8,5 cm unt. P.	70°
D5	8,8 cm ob. P. 8,3 cm unt. P.	10,3 cm ob. P. 9 cm unt. P.	84°
D6	11,8 cm	12,5 cm	82°
D7	7,9 cm	8,4 cm	90°
D8	11,9 cm	12,4 cm	78°

Beckenposition im Schrank	D. spinae ischiadica	D. tubera ossis ischii	D. recta BA
(linke Reihe)			
A1	11 cm	11 cm	9,2 cm
A2	10,4 cm	10,5 cm	9,2 cm
A3	9 cm	8,4 cm	11 cm
A4	10,7 cm	10,7 cm	6,7 cm
A5	10 cm	11,4 cm	11 cm
A6	12,5 cm	10,4 cm	11 cm
A7	11 cm	12,8 cm	11 cm
A8	11,8 cm	12,8 cm	9,9 cm
(2.Reihe v. li.)			
B1	8,1 cm	9,5 cm	9 cm
B2	6,3 cm	6,6 cm	12,2 cm
B3	9,5 cm	9,4 cm	11,1 cm
B4	9,4 cm	10,7 cm	9,6 cm
B5	9,7 cm	11,3 cm	9,7 cm
B6	12,1 cm	11,5 cm	12,1 cm
B7	11,5 cm	10,5 cm	nicht ermittelbar
B8	6,9 cm	6,3 cm	8,1 cm
(3.Reihe v.li)			
C1	13 cm	8 cm	9,5 cm
C2	7,6 cm	11,2 cm	14,5 cm
C3	10,6 cm	8 cm	10,4 cm
C4	9,0 cm	6,8 cm	nicht ermittelbar
C5	12 cm	13,3 cm	10 cm
C6	9 cm	10 cm	10,8 cm
C7	10,5 cm	11,5 cm	12,5 cm
(Reihe re.)			
D1	13,6 cm	13,6 cm	10 cm
D2	11 cm	11,3 cm	11,7 cm
D3	6,7 cm	8,3 cm	nicht ermittelbar
D4	9,7 cm	10,7 cm	9,3 cm
D5	10,8 cm	9,3 cm	10,2 cm
D6	11 cm	11,3 cm	nicht ermittelbar
D7	9,8 cm	10,3 cm	10,8 cm
D8	10,2 cm	11,1 cm	nicht ermittelbar

7. Glossar

7.1. Zeitgenössische geburtshilfliche Verfahren sowie medizinische und pharmazeutische Fachwörter mit ihrer Bedeutung

Äther – Arzneistoff, $C_4H_{10}O$, tropfenweise auf Zucker bei Ohnmachten eingesetzt, inhalativ als Narkosemittel verwendet

Argentum nitricum – Silbernitrat, $AgNO_3$, nach der Trocknung als „Höllensteinstifte" eingesetzt, wirkt in geringer Konzentration adstringierend und bakterizid, in höherer Konzentration ätzend[67]

Atropin – Atropinum, $C_{17}H_{23}O_3N$, Alkaloid aus der Tollkirsche, weißliches kristallines Pulver; angewandt bei Koliken, Spasmen und Hypersekretion[68]

Carbol – Karbolsäure, Phenol, C_6H_5OH, als Sprühdesinfektionsmittel von Joseph Lister (1868 - 1874) zur Antisepsis eingeführt

Caries – Begriff für eitrige Entzündungen des Knochengewebes (Fortentwicklung einer Arthritis)[69]

Cephalotrypsie – Verfahren zur Kompression des die Beckenenge nicht passierbaren kindlichen Kopfes bei absolutem Geburtsstillstand. Bei der von 1829 von Baudeloque, einem Neffen des bekannten französischen Geburtshelfers vorgeschlagenen Zangenform wurde durch die Möglichkeit einer Schraubung der Kopf so stark komprimiert, dass das Hirn aus den Schädelöffnungen austrat und so das Kind mit verkleinertem führenden Kopf aus dem Uterus extrahiert werden konnte. Der Eingriff war für die Mutter weniger gefährlich als der Einsatz früherer zur Embryotomie entwickelter Instrumente[70].

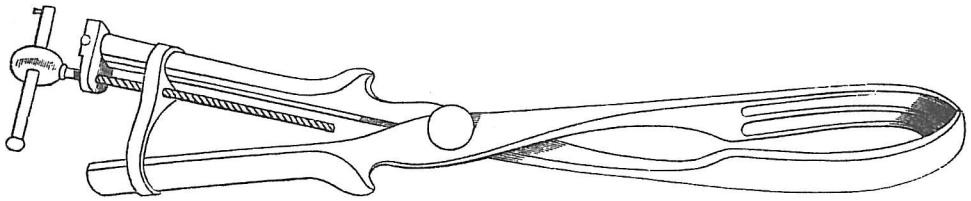

Scanzoni`s Cephalothryptor

(Aus: Spiegelberg, Otto, Lehrbuch der Geburtshülfe, Lahr 1858, S. 345)

Cerat – Wachs, cera alba: weißes Bienenwachs, durch Bleichen in der Sonne aus Cera flava gewonnen[71]

---

[67] Preussische Pharmakopöe, siebente Ausgabe, hrsg. v. G. A. Völker, Berlin 1862, S. 26
[68] Pharmacopœa Germanica, deutsche Ausgabe, Berlin 1882, S. 36
[69] Orth, wie Anm. 55, S. 374/385
[70] Siebold, wie Anm. 34, S. 741
[71] Pharmacopoea Borussica, Nürnberg 1830, S. 52

Chinin – Alkaloid aus der Chinarinde, $C_{20}H_{24}O_2N_2$, bei Irregularitäten des Herzens eingesetzt, auch wehenfördernd in der Eröffnungsperiode

Chloroform – Trichlormethan, $CHCl_3$, Inhalationsnarkotikum, 1848 von James Young Simpson in die Geburtshilfe eingeführt
Die Chloroformnarkotisierung unter der Geburt galt nicht als gefahrlos. Es wurde ein Abnehmen der Wehentätigkeit bis hin zur Atonie berichtet[72]. Kilian betrachtete als weitere Gefahr das hartnäckige Erbrechen wie auch die vermehrte Disposition zu Blutungen, die in Zusammenwirkung mit der verminderten Kontraktionsfähigkeit der Gebärorgane zu verhängnisvollen Verläufen führen konnte[73].

Collodium – Lösung von Kollodiumbaumwolle in einem Alkohol-Äther-Gemisch, verdunstet zu einem festhaftenden, dünnen Film, Anwendung als Wundverschluß

Digitalis – Mittel zur Herzstärkung (Digipuratum, Digitalysatum) aus der Pflanze Fingerhut gewonnen

Ergotinin – siehe Secale Cornutum

Firniß – Wachholderharz, Gummi Juniperi, bildet dünn aufgetragen beim Trocknen einen festen Film[74]

Flemmingsche Lösung – nach Walter Flemming benanntes Fixierungsgemisch aus Chrom-Osmium-Essigsäure

Fomentationen – Blähungen

Frühgeburtseinleitung – Schon ab dem 18. Jahrhundert suchten viele Geburtshelfer bei bekannten Zuständen verengter Becken die zu erwartenden Geburtserschwernisse durch eine künstlich hervorgerufene Frühgeburt zu umgehen. 1779 empfahl Johann Peter Weidmann in Mainz, im 7. Schwangerschaftsmonat den Muttermund auszudehnen und sodann die Frucht zu extrahieren. Franz Anton Mai in Heidelberg ergänzte diese Methode um vorbereitende Bäder, sanfte Reizung des Muttermundes, Anstechen der Eihäute mit dem Ziele des Fruchtwasserabganges und reaktiver Wehenentwicklung und ggf. die Wendung der Frucht auf die Füße zur Extraktion. Hermann Josef Brünninghausen in Würzburg schlug 1820 das Einlegen von Pressschwämmen zur Erweiterung des Muttermundes vor.

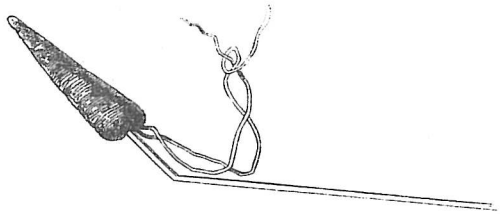

Pressschwamm
(Aus: Spiegelberg, Otto, Lehrbuch der Geburtshülfe, Lahr 1858, S. 302)

---

[72] Fehling, wie Anm. 23, S. 50
[73] Kilian, wie Anm.16, S. 15
[74] Pharmacopoea Danica, Regio autoritate a Collegio sanitatis regio medico-chirurgico Hafniensi, Kopenhagen 1805, S. 73

1842 propagierte Julius Viktor Schöller in Berlin das Einbringen von Tampons in die Scheide[75], in der weiteren Entwicklung kamen ballonartige, in die Scheide einzubringende Instrumente (Kolpeurynter) sowie intrauterin gelegte Dilatatoren zum Einsatz[76].

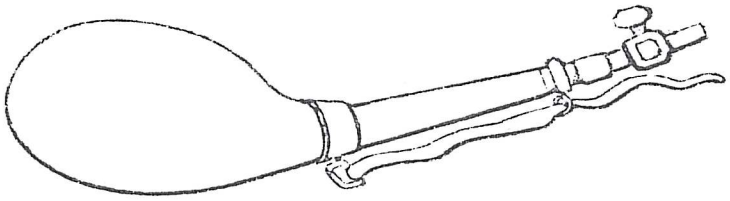

Kolpeurynter
(Aus: Spiegelberg, Otto, Lehrbuch der Geburtshülfe, Lahr 1858, S. 303)

Litzmann benutzte warme Uterusdouchen nach vorangegangener Ausspülung der Scheide mit desinfizierendem Carbolwasser. Er bediente sich dabei eines mit Hahn und Schlauchanschluss versehenen, bis 12 Fuss erhöht plazierten Blechbehälters mit 39 – 41°C warmem Wasser. In einer Sitzung kamen bis zu 40l Wasser über 15 bis 30 Minuten zur Anwendung, je nach Wirkung Wiederholung bis zu 5 mal täglich.

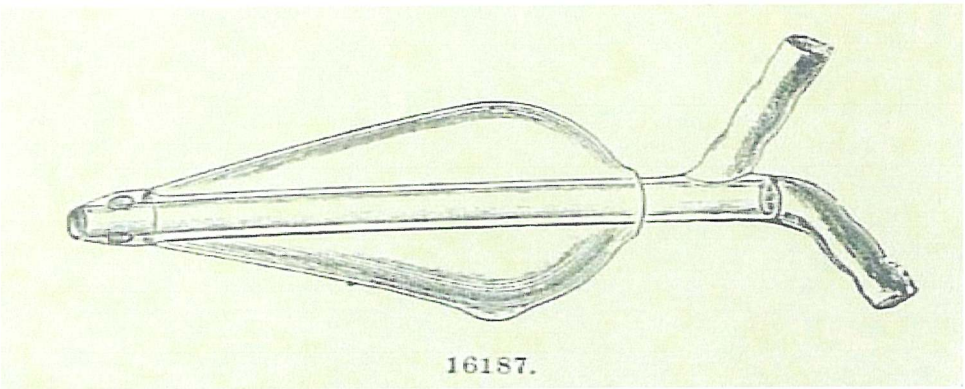

Heißwasserspüler nach Pinkus (Vorsatz für Scheidenspülungen)
(Aus: Medicinisches Waarenhaus, Berlin NW.6, Karlstrasse Nr. 31, Hauptkatalog Nr.33, o.J., S. 302)

Später wurden Pumpapparate eingesetzt. Litzmann sah allerdings in dem Verfahren durch mögliche Luftinjektionen oder auch das Einströmen des Wassers in den Uterus und das Blutgefäßsystem eine nicht unerhebliche Gefahr. So äußert er sich in seinem Buch „Die Geburt bei engem Becken" kritisch über den Einsatz der Pumpapparate: „zu starke Aufblähung und Reizung des nach wiederholten Douchen ohnehin oft empfindlichen Scheidengewebes mit der Gefahr- wenn starke Wehen ausgelöst werden, des Shok's, d.h. Reflexlähmung des Herzens u. secundär des Athmungszentrums oder infolge der mechanischen Insultationen des Beckenperitoneums"[77].

---

[75] Siebold, wie Anm. 32, S. 693-695
[76] Fehling, wie Anm. 23, S. 68
[77] Litzmann, wie Anm. 2, S. 137-138

Erst bei Versagen der Scheidendouche empfahl Litzmann wegen der Infektionsgefahr die Katheterisierung des Uterus mit einem elastischen Katheter sowie intrauterine Injektionen mit 40°C warmen Wasser zum Zwecke der Eihautablösung. Dabei wurde über den inneren Muttermund ein elastisches Rohr eingeführt und üblicherweise an der dorsalen Wand ein Flüssigkeitsdepot mittels Klistierspritze plaziert. Bei einmaliger Applikation pro Tag wurde in der Regel 500 ml Wasser eingebracht.

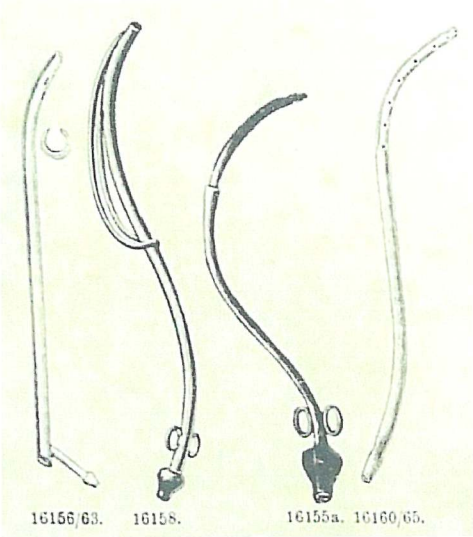

Uteruskatheter nach Budin, nach Roubaix, nach Fritsch und nach Toporski (von li. nach re.)
(Aus: Medicinisches Waarenhaus, Berlin NW. 6, Karlstrasse Nr. 33, o. J., S.283)

Gemelli – Zwillinge, Gemini

Hirudines vivae – lebende Blutegel, Hirudones medicinales, aus der Ordnung der Ringelwürmer; medizinisch zur lokalen Entziehung von Blut verwendet[78,79]

Kampher – Camphora, aus Cinnamonum camphora (Kampferbaum) gewonnen, Desinfiziens; starke Reizwirkung auf das Atem- und Gefäßzentrum, angewandt bei Kreislaufkollaps, Atemlähmung, Pneumonie

Kataplasmen – Breiumschläge

Knopfbistouri – geknöpftes Messer

Oleum Crotonis – Öl aus dem Samen von Croton Tiglium Linn., wirkt stark laxierend; äußerlich aufgetragen, ruft es heftige Entzündungen auf der Haut hervor[80]

Mixtura Griffith – Eisen(II)sulfat- und Myrrhe enthaltende Mixtur, nach Moses Griffith benannt, eingesetzt bei Lungenblutungen und Bluthusten (Tuberkulose); wurde auch als Mixtura ferri composita bezeichnet[81]

Moschus – Sekret des männlichen Moschustiers, verwandt als krampfstillendes Mittel[82]

---

[78] Pharmacopoea Borussica, wie Anm. 71, S. 91;
[79] Kilian, wie Anm. 16, S. 31
[80] Pharmacopoea Borussica, wie Anm. 71, S. 421
[81] Pharmacopoea Danica, Regio auctoritate, Collegio sanitatis regio Hafniensi, Kopenhagen 1840, S. 188
[82] Pharmacopoea Borussica, wie Anm. 71, S. 122

Natrium benzoicum – C_6H_5COONa, früher Anwendung als Antirheumatikum, auch als Desinfiziens und Konservierungsmittel eingesetzt

Nymphen – Begriff für die kleinen Schamlippen (griech. Braut, junge Frau), auch Wasserlefzen genannt[83]

Porrosche Sectio – Die auch von Litzmann angewandte Sectio nach Porro, 1876 vorgestellt, war eine Modifikation des Kaiserschnitts durch die Entfernung des Uterus, wobei der Absetzungsstumpf außerhalb des Bauchfells in den unteren Wundwinkel gelagert wurde zur Vermeidung intraabdomineller Infektionen[84]. Litzmann verwandte bei diesem Eingriff zur Verminderung der Uterusdurchblutung einen um das Collum uteri geführten, elastischen Schlauch, der dann durch Seidenfäden ersetzt wurde[85]; beschrieben in der Krankengeschichte Nr. 9327[86]. Diese Methode begründet sich in dem Esmarchschen Verfahren der durch eine elastische Ligatur hervorgerufenen Blutleere[87].

Oleum Ricini – aus dem Samen von Ricinus communis gewonnen, abführende Substanz durch Wirkung auf den Dünndarm[88]

Pravaz-Spritze – Injektionsspritze mit auf dem Metallkolben eingeschliffener Graduierung, zur Injektion kleiner Mengen, benannt nach Charles Gabriel Pravaz

Pressschwamm – Spongia compressa, stiftförmig gepresste und getrocknete Präparate, gefertigt aus Meeresschwämmen, zur Einlage in Wundkanäle und in die Gebärmutter zum Zwecke der Erweiterung

Prießnitz-Umschlag – feuchter, kalter Leibumschlag unter trockener Wollumhüllung nach Vinzenz Prießnitz

Secale Cornutum – Mutterkorn, Mycel des Pilzes Claviceps purpurea, verordnet als Wehenmittel und zur Hemmung nachgeburtlicher Blutungen[89]

Serres fines – kleine, federnde Stahlklemmen zum Wundverschluß[90]

Shock – Nervenschlag, entsprechend der deutschsprachigen Version Schock[91]

---

[83] Hyrtl, wie Anm. 36, S. 565
[84] Fehling, wie Anm. 23, S. 73-78
[85] Fehling, wie Anm. 23, S. 78.
[86] Litzmann, wie Anm. 2, S. 709
[87] Fehling, wie Anm. 23, S. 73-74
[88] Pharmacopœa Germanica, wie Anm. 68, S. 201
[89] Pharmacopoea Borussica, wie Anm. 71, S. 429
[90] Fehling, wie Anm. 23, S. 165
[91] Fischer, Hermann: Ueber den Shok, Sammlung klinischer Vorträge, hrsg. von Richard Volkmann, No. 10, Leipzig 1870, S. 69 - 82; Fischer führt in seiner Darstellung als Begründung der Übernahme des englischen Begriffs in den deutschen medizinischen Sprachgebrauch die ihm unzureichend zutreffend erscheinenden Bezeichnungen traumatischer Torpor oder Wundstupor von Pirogoff sowie den von Bardeleben vorgeschlagenen Begriff Wundschreck an; er favorisiert die Definition von Savory, welcher den Zustand des Shocks als paralysierenden Einfluss einer plötzlichen und heftigen Nervenverletzung auf die Herztätigkeit beschreibt.

Tinctura Opii simplex – gleichbedeutend mit Tinctura Thebaica, hergestellt aus 4 Teilen gepulvertem Opium und je 19 Teilen Weingeist und destilliertem Wasser[92]

7.2. Maßeinheiten und Währungen

Réaumur – Temperatureinheit nach René Antoine Ferchault de Réaumur, 1730 eingeführt, Bezugspunkte: Schmelzpunkt von Eis = 0° Ré,
Siedepunkt von Wasser = 80° Ré

Unze – Volumenmaß = Flüssigkeitsunze, entspricht 29,57 Milliliter

Zoll – Längenmaß, festgelegt in der Preußischen Maaß - und Gewichtsordnung vom 16. Mai 1816, abgelöst vom metrischen Maß 1869 durch den Norddeutschen Bund
1 Zoll = 2,6154 cm, 1 Zoll = 12 Linien (1 Linie = 2,17954 mm)

Gran – Medizinalgewicht, von lateinisch granum = Korn, entspricht 0,06g

Reichsbanktaler – offizielle Abkürzung Rbtlr, 1813 in den Herzogtümern des dänischen Gesamtstaates Schleswig und Holstein eingeführt
1 Rbtlr = 4 Orttaler = ½ Speziestaler = 96 Reichsbankschilling, entspricht 30 Schilling lübsch (lübeckisch) = Schleswig – Holsteinischer Kurant

8. Namensregister

Aranzio, Giulio Cesare (1530 – 1589), Professor für Medizin und Anatomie in Bologna

Baudelocque, Jean Louis (1746 – 1810), Geburtshelfer in Paris

Brünninghausen, Hermann Josef (1761 – 1834), Geburtshelfer in Würzburg

Busch, Dietrich Wilhelm Heinrich (1788 – 1858), Professor für Gynäkologie in Marburg, später Berlin

Deventer, Hendrik van (1651 – 1724), niederländischer Geburtshelfer

Dionis, Pierre E. (1643 – 1718), Anatom und Chirurg in Paris

Döderlein, Albert Siegmund Gustav (1860 - 1941), Gynäkologe in Groningen, später in Tübingen

Fehling, Hermann F. (1847 – 1925), Gynäkologe, Direktor der Frauenklinik Strassburg

Flemming, Walter (1843 – 1905), Professor für Anatomie in Kiel

Heschl, Richard (1824 – 1881), Professor für Anatomie in Krakau

Hyrtl, Joseph (1811 – 1894), Professor für Anatomie an der Wiener Universität

[92] preussische Pharmakopöe, wie Anm. 67, S. 207

Kilian, Hermann Friedrich (1800 – 1863), Professor für Geburtshilfe in Bonn

Kirchhoffer, Kaspar (1812 – 1885), Kinderarzt und Geburtshelfer in Altona

Kiwisch, Franz Ritter von Rotterau (1814 –1852), Gynäkologe in Würzburg, später in Prag

Levret, André (1703 – 1780), Geburtshelfer in Paris

Lister, Sir Joseph (1827 – 1917), Chirurg in Glasgow und Edinburgh

Litzmann, Carl Conrad Theodor (1815 – 1890), Professor für Geburtshilfe in Kiel

Mai, Franz Anton (1742 – 1814), Professor für Geburtshilfe in Heidelberg

Mauriceau, Francois (1637 – 1709), Geburtshelfer in Paris

Michaelis, Gustav Adolf (1798 – 1848), Geburtshelfer, Leiter der Entbindungsanstalt in Kiel

Motte, Guillaume Mauquest de la (1655 – 1737), Chirurg und Geburtshelfer in Valognes

Naegele, Franz Karl (1778 – 1851), Professor für Geburtshilfe in Heidelberg

Orth, Johannes (1847 – 1923), Pathologe in Berlin, Nachfolger von Rudolf Virchow

Osiander, Friedrich Benjamin (1759 – 1822), Professor für Geburtshilfe in Göttingen

Osiander, Johann Friedrich (1787 – 1855), Sohn und Nachfolger von Friedrich Benjamin Osiander

Porro, Edoardo (1842 – 1902), Professor für Geburtshilfe in Padua, später in Mailand

Pravaz, Charles Gabriel (1791 – 1853), Chirurg in Lyon

Prießnitz, Vinzenz (1799 – 1851), Bauer aus Schlesien, Naturheiler

Robert, Heinrich Ludwig Ferdinand (1814 – 1878), Anatom und praktischer Arzt in Marburg, später in Koblenz und Wiesbaden

Roederer, Johann Georg (1726 – 1763), Professor der Anatomie, Chirurgie und Geburtshilfe in Göttingen

Rokitansky, Karl Freiherr von (1804 – 1878), Professor für Pathologie in Wien

Sertürner, Friedrich Wilhelm (1783 – 1841), Apotheker in Einbeck

Schöller, Julius Victor (1811 – 1883), Geburtshelfer, Leiter der Hebammenschule der Charité

Siebold, Eduard Caspar Jacob von (1801 – 1861), Professor für Geburtshilfe in Marburg, später in Göttingen

Sigault, Jean René (1740 – 18??), Chirurg und Geburtshelfer in Paris

Simpson, Sir James Young (1811 – 1870), Geburtshelfer und Gynäkologe in Edinburgh

Smellie, William (1697 – 1763), Geburtshelfer in London

Spiegelberg, Otto (1830 – 1881), Professor für Geburtshilfe in Freiburg, später in Königsberg und Breslau

Stein, Georg Wilhelm der Ältere (1731 – 1803), Professor für Geburtshilfe in Marburg

Stein, Georg Wilhelm der Jüngere (1773 – 1870), Professor der Geburtshilfe in Bonn

Vesalius, Andreas (1514 – 1564), Professor für Anatomie und Chirurgie in Padua

Virchow, Rudolph (1821 – 1902), Professor für Pathologie in Würzburg, später in Berlin

Weidmann, Johann Peter (1751 – 1819), Professor für Chirurgie und Geburtshilfe in Mainz

Wiedemann, Rudolph Wilhelm (1770 – 1840), Professor für Geburtshilfe in Kiel

9. Diskussion

Ziel der vorliegenden Arbeit war es, die Exemplare der Beckensammlung von Michaelis und Litzmann in der Medizin- und Pharmahistorischen Sammlung Kiel zu dokumentieren einschließlich der zugehörigen Krankengeschichten, soweit diese noch vorhanden waren. Alle 31 Becken wurden fotografiert, beschrieben und vermessen. Die Maße wurden, soweit vorhanden, zeitgenössischen Messungen gegenübergestellt.

Soweit die einzelnen Krankengeschichten von Michaelis und Litzmann veröffentlicht worden sind (von Michaelis 2 Fälle, Becken Nr. 3578 und Becken 3689; von Litzmann 5 Fälle, Becken Nr. 6186, 6863, 8224, 9327 und das Spaltbecken), sind diese in den Originalfassungen wiedergegeben[93,94,95].
In den Geburtsbüchern im Archiv der Kieler Universitätsfrauenklinik fanden sich handschriftlich aufgezeichnete, überwiegend detaillierte Geburtsverläufe zu diesen Fällen mit Ausnahme des Spaltbeckens sowie zu acht weiteren Becken (Becken Nr. 3578, 3689, 4175, 4701, 4707, 6186, 6410, 6416, 6863, 8224, 8343, 8670, 9327, 12026). Diese Aufzeichnungen sind fotografisch und in transkribierter Form wiedergegeben.

---

[93] Michaelis, wie Anm. 1
[94] Litzmann, wie Anm. 2
[95] Litzmann, wie Anm. 57

Bei den übrigen Exemplaren war die Zuordnung zu individuellen Geburtsverläufen nicht möglich. Einige Becken weisen Nummern auf, die nicht zu den im Archiv der Frauenklinik vorhandenen Jahrgängen der Geburtsbücher korrespondieren. Ein Teil der Becken ist nicht mit Nummern oder anderen Zuordnungssymbolen versehen. Eine ehemals zur Beckensammlung gehörende Bestandsliste, die eine genauere Zuordnung der im Schrank befindlichen Becken enthalten haben mag, ist nicht mehr vorhanden.

Nach den Zerstörungen durch Bomben im 2. Weltkrieg sind einige der Becken restauriert worden, beispielweise durch Drahtschlingen oder Verschraubungen fixiert[96]. Es ist nicht auszuschließen, dass dabei die ursprünglichen Maße leicht verändert worden sind. Die pathologische Einordnung der Becken ist hiervon nicht berührt.

Zur Beantwortung der Frage, ob es in Deutschland vergleichbare Sammlungen historischer deformierter Becken gibt, eventuell sogar der Öffentlichkeit zugänglich, wurde Kontakt mit den bereits im frühen 19. Jahrhundert existierenden Universitätsfrauenklinken und medizinhistorischen Sammlungen aufgenommen. Eine Recherche im Ausland wurde nicht durchgeführt.

Ein zu dieser Fragestellung negativer Bescheid erfolgte von den Universitätsfrauenkliniken Erlangen, Greifswald, Würzburg sowie den medizinhistorischen Sammlungen Aachen, Bochum, Chemnitz, Erlangen, Greifswald, Ingolstadt, Leipzig, Würzburg und anatomischen Instituten der Universitäten Freiburg, Heidelberg und Leipzig[97,98,99,100,101,102,103,104,105,106,107,108,109].

Die ehemals 116 Exemplare enthaltende Beckensammlung der Universitätsfrauenklinik Heidelberg, die bei Clement 1938 beschrieben ist, existiert nicht mehr[110,111].

---

[96] Bürker, wie Anm. 3
[97] Friedrich-Alexander-Universität Erlangen-Nürnberg, Universitätsfrauenklinik, Sekretariat Prof. Beckmann
[98] Ernst-Moritz-Arndt-Universität Greifswald, Universitätsfrauenklinik, Prof. Köhler
[99] Julius-Maximilians-Universität Würzburg, Universitätsfrauenklinik Sekretariat Prof. Dietl
[100] Rheinisch-Westfälische Technische Hochschule Aachen, Medizinhistorische Sammlung des Institutes für Geschichte, Theorie und Ethik der Medizin, Mitarbeiter
[101] Ruhr-Universität Bochum, Medizinhistorische Sammlung, Mitarbeiterin
[102] Technische Universität Chemnitz, Medizinhistorische Sammlung, Mitarbeiterin
[103] Friedrich-Alexander-Universität Erlangen-Nürnberg, Institut für Ethik und Geschichte der Medizin, Herr Dross
[104] Ernst-Moritz-Arndt-Universität Greifswald, Medizinhistorische Sammlung, Frau Gadebusch
[105] Medizinhistorisches Museum Ingolstadt, Frau Dr. Ruisinger
[106] Universität Leipzig, Medizinhistorische Sammlung am Karl-Sudhoff-Institut, Frau Dr. Fahrenbach
[107] Julius-Maximilians-Universität Würzburg, Institut für Geschichte der Medizin, Frau Gräff
[107] Albert-Ludwigs-Universität Freiburg, Anatomisches Institut, Herr Dr. Scaal
[108] Ruprecht-Karls-Universität Heidelberg, Anatomisches Institut, Frau Doll
[109] Universität Leipzig, Institut für Anatomie, Frau Feja
[110] Ruprecht-Karls-Universität Heidelberg, Universitätsfrauenklinik, Sekretariat Prof. Sohn
[111] Clement, Günter Werner: Die Beckensammlung der Heidelberger Universitätsfrauenklinik, Med. Diss. Heidelberg 1938

Zu Lehrzwecken, jedoch alle ohne Patientendaten oder Krankengeschichten, existieren Exemplare in den Hebammenschulen Göttingen (ein Skelett mit deformiertem Becken) und München (2-3 Becken mit Verformungen)[112,113].

Einen Restbestand von 5 Exemplaren der ehemals laut einem früheren Bestandskatalog 50 Becken umfassenden Sammlung wird aus Marburg berichtet, jedoch ebenfalls ohne zeitgenössische Angaben[114].

Im Depot des Instituts für Ethik und Geschichte der Medizin in Göttingen lagern 20 – 25 Becken ohne Begleitdokumente[115].

In der Universitätsfrauenklinik Leipzig befand sich bis vor einigen Jahren eine Beckensammlung, deren Verbleib seit dem Umzug der Klinik unklar ist[116].

An der Frauenklinik der Universität Halle existiert eine Sammlung von etwa 20 – 30 Becken mit Kurzbeschreibungen, jedoch offenbar ohne Krankengeschichten. Die Sammlung ist seit einigen Jahren in einem Depot eingelagert[117,118].

Die Universitätsfrauenklinik in München verfügt über 7 Becken und Fragmente eines weiteren Beckens, die derzeit nicht ausgestellt sind. Auch hier existieren keine persönlichen Daten oder Krankheitsverläufe[119]. Vier dieser Becken sind in der Publikation von Seuffert fotografisch abgebildet[120].

Die ehemals mit über 100 Becken sehr umfangreiche Sammlung der Frauenklinik der Charité, ebenfalls durch Kriegseinwirkung teilweise zerstört, wurde vergleichbar der Kieler Sammlung restauriert und umfasst heute 74 Becken. Untergebracht ist sie im Centrum der Anatomie der Humboldt-Universität Berlin; 10 Becken dieser Sammlung sind öffentlich ausgestellt. Zu dieser Sammlung gibt es keinen zeitgenössischen Bestandskatalog, der Personendaten der Trägerinnen oder Krankengeschichten enthält[121]. Die Publikation von Fischer und Mach aus dem Jahre 1962 beschreibt diese Sammlung nach ihrer Restaurationsphase noch mit 85 Becken und einigen Gipsabdrücken[122].

---

[112] Georg-August-Universität Göttingen, Hebammenschule, Mitarbeiterin
[113] Ludwigs-Maximilians-Universität München, Hebammenschule, Mitarbeiterin
[114] Philipps-Universität Marburg, Emil-von-Behring-Bibliothek für Geschichte und Ethik der Medizin, Frau Dr. Grundmann
[115] Georg-August-Universität Göttingen, Institut für Ethik und Geschichte der Medizin, Frau Drost-Simon
[116] Universität Leipzig, Universitätsfrauenklinik, Frau Dr. Pretzsch
[117] Martin-Luther-Universität Halle-Wittenberg, Universitätsfrauenklinik, Frau Bertram
[118] Martin-Luther-Universität Halle-Wittenberg, Abteilung zentrale Dienst- und Serviceabteilung, Frau Rost
[119] Ludwig-Maximilians-Universität, Universitätsfrauenklinik, medizinischer Photograph Herr Beissner
[120] Seuffert, Ernst von: Das enge Becken. Die Beckensammlung der Universitäts=Frauenklinik und Hebammenschule München und die Ursachen und Einteilung der Becken=Formen, Osterwieck am Harz 1926
[121] Humboldt-Universität Berlin, Centrum für Anatomie, Frau Heuckendorf
[122] Fischer, W., Mach, S.: Die Beckensammlung der Berliner Universitäts-Frauenklinik, Zbl. Gynäk., 84.Jhrg.(1962), Heft 32, 1217-1226

10. Zusammenfassung

Die Kieler Beckensammlung enthält eine der ältesten und heute sogar der Öffentlichkeit zugänglichen Sammlung krankheitsbedingt deformierter Becken von Frauen, die nach komplizierten Geburtsverläufen oder im Wochenbett an Infektionen gestorben sind. Die Sammlung wurde von dem Kieler Geburtshelfer Gustav Adolph Michaelis (1798-1848), einem der Begründer der wissenschaftlichen Geburtshilfe, als Lehrmaterial für den Unterricht von Hebammen und Medizinstudenten aufgebaut und von seinen Nachfolgern, insbesondere Carl Conrad Theodor Litzmann (1815-1890), der auch Michaelis´ wissenschaftliches Werk fortsetzte, erweitert. Als ein anschauliches Zeugnis aus jener Zeit dokumentiert diese Sammlung zugleich den Wandel von auf tradierten Hypothesen basierenden Annahmen zu empirisch gewonnenen objektiven Erkenntnissen. Das wissenschaftliche Werk von Michaelis und Litzmann zur Geburt bei engem Becken trug wesentlich dazu bei, der Kieler Geburtshilfe Ansehen weit über Deutschland hinaus zu verschaffen.

Die krankheitsbedingten Verformungen der Becken in der Sammlung werden medizinisch unter dem Oberbegriff „enges Becken" klassifiziert. Hauptursache dieser Erscheinung war seinerzeit die Rachitis, auch Englische Krankheit genannt, die auf einem Mangel an Vitamin D beruht. Da einerseits solche Beckendeformitäten oft zu verhängnisvollen, häufig auch tödlich endenden Geburtsverläufen führten und andererseits moderne diagnostische Verfahren wie zum Beispiel röntgenologische und sonografische Darstellungen noch nicht existierten, konnte das Geburtsrisiko durch das Missverhältnis zwischen dem Umfang des kindlichen Kopfes und der Weite des mütterlichen Beckens allein durch sorgfältige äußere Beckenmessung und innere Austastung des kleinen Beckens abgeschätzt werden. Der Kaiserschnitt war seinerzeit mit großer Gefahr für das Leben der Mutter verbunden und wurde nur selten, zum Beispiel zur Rettung des Kindes nach dem unter der Geburt eingetretenen Tod der Mutter, durchgeführt.

Im Rahmen dieser Arbeit wurden die 31 Exemplare der Kieler Beckensammlung fotografisch dokumentiert, anatomisch beschrieben und vermessen. Die Maße wurden den zeitgenössisch überlieferten Messungen gegenübergestellt. Im Archiv der Kieler Universitätsfrauenklink konnten in den noch vorhandenen Geburtsbüchern zu 14 Becken der Sammlung die Krankengeschichten aufgefunden werden. Diese handschriftlichen Aufzeichnungen wurden fotografisch dokumentiert und transkribiert. Außerdem werden die in den Publikationen von Michaelis und Litzmann aufgeführten und zu 7 Becken korrespondierenden Geburtsverläufe zugeordnet.
Insgesamt ergeben sich so detaillierte Darstellungen komplizierter Geburtsverläufe, die einen anschaulichen Eindruck der damaligen Geburtsmedizin vermitteln. Zur Ergänzung werden im Glossar nähere Erläuterungen zeitgenössischer Therapieverfahren gegeben.

Eine Dokumentation von pathologischen weiblichen Becken mit Geburtshindernissen aus dem 19. Jahrhundert einschließlich der dazugehörigen Krankengeschichten scheint bisher in dieser Form nicht zu existieren.

11. Literaturverzeichnis

11.1. Ungedruckte Quellen

Geburtsjournale der Königlichen Gebäranstalt Kiel von 1840 – 1847 und 1860 – 1888, heute im Archiv der Universitätsfrauenklinik Kiel

11.2. Quellenliteratur

Bumm, Ernst: Grundriss zum Studium der Geburtshilfe, Wiesbaden 1911

Fischer, Hermann: Ueber den Shok, Sammlung klinischer Vorträge, hrsg. von Richard Volkmann, No. 10, Leipzig 1870, 69 - 82

Heschl, Richard: Sectionstechnik. Anleitung zur zweckmässigen Ausführung pathologischer Sectionen und zur Abfassung der Befundscheine, Wien 1859

Hippokrates: De morbis mulierum; hier benutzt deutsche Übersetzung v. Kapferer, Richard: Die Werke des Hippokrates. Die hippokratische Schriftensammlung in neuer deutscher Uebersetzung, Band 5, Lfg. 23, Stuttgart 1933-40, S. 24-138

Hyrtl, Joseph: Handbuch der topografischen Anatomie und ihrer praktisch medicinisch-chirurgischen Anwendungen, Wien 1853

Hyrtl, Joseph: Handbuch der praktischen Zergliederungskunst als Anleitung zu den Sectionsübungen und zur Ausarbeitung anatomischer Präparate, Wien 1860

Hyrtl, Joseph: Lehrbuch der Anatomie des Menschen mit Rücksicht auf physiologische Begründung und praktische Anwendung, Wien 1885

Kilian, Hermann Friedrich: Schilderungen neuer Beckenformen und ihres Verhaltens im Leben, Mannheim 1854

Litzmann, Carl Conrad Theodor: Ein Fall von natürlicher Geburt eines ausgetragenen lebenden Kindes bei einem im höchsten Grade (nach links hin) schräg-verschobenen Becken mit rechtsseitiger Ankylose des Kreuzbeins mit dem Hüftbeine, Mschr. Geburtsk., 23 (1864), 249 - 302

Litzmann, Carl Conrad Theodor: Erkenntnis und Behandlung der Frauenkrankheiten, Berlin 1886

Litzmann, Carl Conrad Theodor: Das schräg-ovale Becken mit besonderer Berücksichtigung seiner Entstehung im Gefolge einseitiger Coxalgie, Kiel 1853

Litzmann, Carl Conrad Theodor: Das gespaltene Becken, Arch. Gynäk., 4 (1872), 266 - 284

Litzmann, Carl Conrad Theodor: Die Formen des Beckens, Berlin 1861

Litzmann, Carl Conrad Theodor: Die Geburt bei engem Becken, Leipzig 1884

Michaelis, Gustav Adolf: Das enge Becken nach eigenen Beobachtungen und Untersuchungen, hrsg. v. C. C. Th. Litzmann, Leipzig 1851

Michaelis, Gustav Adolf: Unterricht für Hebammen, Kiel 1842

Orth, Johannes: Compendium der pathologisch-anatomischen Diagnostik nebst Anleitung zur Ausführung von Obductionen, Berlin 1876

Pharmocopoea Borussica, Nürnberg, 1830

Pharmacopoea Danica, Regia autoritate a Collegio sanitatis regio medico-chirurgico Hafniensi, Kopenhagen 1805

Pharmacopoea Danica, Regio auctoritate, Collegio sanitatis regio Hafniensi, Kopenhagen 1840

Pharmacopœa Germanica, deutsche Ausgabe, Berlin 1882

Preussische Pharmakopöe, siebente Ausgabe, hrsg. v. G.A. Völcker, Berlin 1862

Siebold, Eduard Caspar Jacob von: Vom Versuch der Geschichte der Geburtshülfe, Berlin 1845

Spiegelberg, Otto: Lehrbuch der Geburtshülfe, Lahr 1858

Spiegelberg, Otto: Lehrbuch der Geburtshülfe für Aerzte und Studirende, Lahr 1882

Wiedemann, Christian Rudolph: Unterricht für Hebammen, Braunschweig 1802

11.3. Sekundärliteratur

Bürker, Karl Ludwig: Die Beckensammlung von Michaelis/Litzmann, Med. Diss. Kiel 1950

Clement, Günther Werner: Die Beckensammlung der Heidelberger Universitätsfrauenklink, Med. Diss. Heidelberg 1938

Eulner, Hans-Heinz: Die Entwicklung der medizinischen Spezialfächer an den Universitäten des deutschen Sprachgebietes (Studien zur Medizingeschichte des neunzehnten Jahrhunderts, IV), Stuttgart 1970

Fasbender, Heinrich: Geschichte der Geburtshilfe, Berlin 1906

Fehling, Heinrich: Entwicklung der Geburtshilfe und Gynäkologie, Berlin 1925

Fischer, W., Mach, S.: Die Beckensammlung der Berliner Universitäts-Frauenklinik, Zbl. Gynäk., 84. Jhrg. (1962), Heft 32, 1217-1226

Knobloch, Jürgen: Bio- und ergographische Beiträge zu Carl Conrad Theodor Litzmann (1815-1890), Neumünster 1975

Koch, Walter: Die Entwicklung des Hebammenwesens in S[chleswig]-H[olstein], Med. Diss. Kiel 1939

Marquardsen, Gertrud: Das Werden und Wirken Gustav Adolf Michaelis, unter besonderer Berücksichtigung seiner Stellung in der Geburtshilfe, Med. Diss. Kiel 1948

Martius, Heinrich: Lehrbuch der Geburtshilfe, Stuttgart 1948

Philipp, Ernst: Die alte Kieler Frauenklinik, Zbl. Gynäk., 65. Jhrg.(1941), Nr. 20, 924-942

Semm, Kurt: Die Kieler Universitäts - Frauenklinik und Michaelis - Hebammenschule 1805-1980, Kiel 1980

Seuffert, Ernst von: Das enge Becken. Die Becken=Sammlung der Universitäts=Frauenklinik und Hebammenschule München und die Ursachen und Einteilung der Becken=Formen, Osterwieck am Harz 1926

Smissen, Brigitte van der: Leben und Werk des Professors Carl Conrad Theodor Litzmann, Leiter der Kieler Frauenklinik von 1849 – 85, insbesondere seine Bedeutung für die Geburtshilfe, Med. Diss. Kiel 1948

11.4. Persönliche Mitteilungen

Albert-Ludwigs-Universität Freiburg, Anatomisches Institut, Herr Dr. Scaal

Ernst-Moritz-Arndt-Universität Greifswald, Medizinhistorische Sammlung, Frau Gadebusch

Ernst-Moritz-Arndt-Universität Greifswald, Universitätsfrauenklinik, Herr Prof. Köhler

Friedrich-Alexander-Universität Erlangen-Nürnberg, Institut für Ethik und Geschichte der Medizin, Herr Dross

Friedrich-Alexander-Universität Erlangen-Nürnberg, Universitätsfrauenklinik, Sekretariat Prof. Beckmann

Georg-August-Universität Göttingen, Hebammenschule, Mitarbeiterin

Georg-August-Universität Göttingen, Institut für Ethik und Geschichte der Medizin, Frau Drost-Simon

Humboldt-Universität Berlin, Centrum für Anatomie, Frau Heuckendorf

Julius-Maximilians-Universität Würzburg, Institut für Geschichte der Medizin, Frau Gräff

Julius-Maximilians-Universität Würzburg, Universitätsfrauenklinik, Sekretariat Prof. Dietl

Ludwig-Maximilians-Universität, Universitätsfrauenklinik, medizinischer Photograph Herr Beissner

Martin-Luther-Universität Halle-Wittenberg, Abteilung zentrale Dienst- und Service-leistung, Frau Rost

Martin-Luther-Universität Halle-Wittenberg, Universitätsfrauenklinik, Frau Bertram

Medizinhistorisches Museum Ingolstadt, Frau Dr. Ruisinger

Philipps-Universität Marburg, Emil-von-Behring-Bibliothek für Geschichte und Ethik der Medizin, Frau Dr. Grundmann

Rheinisch-Westfälische Technische Hochschule Aachen, Medizinhistorische Sammlung des Institutes für Geschichte, Theorie und Ethik der Medizin, Mitarbeiter

Ruhr-Universität Bochum, Medizinhistorische Sammlung, Mitarbeiterin

Ruprecht-Karls-Universität Heidelberg, Anatomisches Institut, Frau Doll

Ruprecht-Karls-Universität Heidelberg, Universitätsfrauenklinik, Sekretariat Prof. Sohn

Technische Universität Chemnitz, Medizinhistorische Sammlung, Mitarbeiterin

Universität Leipzig, Institut für Anatomie, Frau Feja

Universität Leipzig, Medizinhistorische Sammlung am Karl-Sudhoff-Institut, Frau Dr. Fahrenbach

Universität Leipzig, Universitätsfrauenklinik, Frau Dr. Pretzsch

Danksagung

Mein besonderer Dank gilt meinem Doktorvater, Herrn Prof. Dr. med. J. H. Wolf, der mich zu dieser umfangreichen Arbeit ermunterte und mir stets mit Rat und ideeller Unterstützung zur Seite stand.

Auch danke ich sehr meinem langjährigen Chef, Herrn Prof. Dr. Dr. med. B. Kimmig für die wohlwollende Begleitung, ebenso Herrn Prof. Dr. med. W. Jonat für die Möglichkeit, das Archiv und die Bibliothek seiner Klinik zu benutzen wie auch Herrn Prof. Dr. med. B. Tillmann für den pathologisch-anatomischen Quellenhinweis.

Lebenslauf

Geboren am 14.7.1950 als zweites Kind des Kaufmanns Alex Wellhausen und seiner Ehefrau Marga verbrachte ich meine Kindheit und Schulzeit in der niedersächsischen Stadt Oldenburg. Nach einer Ausbildung zur Krankenschwester und mehrjähriger Tätigkeit in diesem Beruf absolvierte ich das Medizinstudium an der Freien Universität Berlin, das ich am 22.6.1981 mit dem Staatsexamen und der Approbation abschloss.

Am Pius-Hospital in meiner Geburtsstadt wurde ich zur Radiologin weitergebildet und arbeitete dort nach der Facharztprüfung 1988 als Oberärztin und kommissarische Abteilungsleiterin. Von 1990 bis 1997 schloss ich eine zweite Facharztweiterbildung zur Gynäkologin an. In dieser Zeit arbeitete ich sowohl im Pius-Hospital als auch in den Städtischen Kliniken Oldenburg. Es folgten Tätigkeiten als gynäkologische Oberärztin in der Asklepios-Klinik Bad Schwartau und erneut als Radiologin im Klinikum Osnabrück.

Seit Juni 2002 bin ich als Fachärztin in der Klinik für Radioonkologie des Universitätsklinikums Schleswig-Holstein, Campus Kiel beschäftigt.