

**Aus der Klinik für Neurochirurgie
(Direktor: Prof. Dr. M. Mehdorn)
im Universitätsklinikum Schleswig-Holstein, Campus Kiel
an der Christian-Albrechts-Universität zu Kiel**

**OUTCOME BEEINFLUSSENDE FAKTOREN NACH VENTRALER
STABILISIERUNG DER HALSWIRBELSÄULE MIT SULFIX**

**Inauguraldissertation
zur
Erlangung der Doktorwürde
der Medizinischen Fakultät
der Christian-Albrechts-Universität zu Kiel**

vorgelegt von

**SABRINA SCHULZ
aus Eckernförde**

Kiel 2010

1. Berichterstatter: Prof. Dr. M. Mehdorn

2. Berichterstatter: Prof. Dr. J. Hassenpflug

Tag der mündlichen Prüfung: 28.09.10

Zum Druck genehmigt, Kiel, den 28.09.10

gez.: Prof. Dr. Dr. J. Held-Feindt

| Inhaltsverzeichnis | Seite |
|--|-----------|
| 1. Einleitung..... | 1 |
| 1.1 Historischer Überblick..... | 1 |
| 1.2 Fragestellung..... | 3 |
| 2. Material und Methoden..... | 3 |
| 2.1 Patientenkollektiv..... | 3 |
| 2.2 Operationsverfahren..... | 4 |
| 2.3 Statistik..... | 5 |
| 3. Ergebnisse..... | 6 |
| 3.1 Statistische Auswertung..... | 6 |
| 3.2 Signifikanzprüfung..... | 13 |
| 4. Diskussion..... | 19 |
| 4.1 Vergleich eigener Ergebnisse mit Literaturangaben..... | 20 |
| 5. Zusammenfassung..... | 29 |
| 6. Literaturverzeichnis..... | 30 |
| 7. Anhang..... | 33 |
| 8. Danksagung..... | 38 |
| 9. Lebenslauf..... | 39 |

1. Einleitung

1.1 Historischer Überblick

Die operative Behandlung der degenerativ veränderten Halswirbelsäule (HWS) ist seit Jahrzehnten Gegenstand reger Diskussionen. Die Operationstechniken sind bereits mannigfaltig und jährlich kommen neue Techniken und Materialien zum Einsatz. Ein wesentlicher Streitpunkt war zunächst der Zugangsweg zu dem zu behandelnden Wirbelsäulenabschnitt. Anfangs war der dorsale Zugang im Sinne einer Laminektomie oder Hemilaminektomie der einzige Zugang, der sich jedoch als wenig geeignet erwies für die Entfernung von ventralen Knochenanbauten und die Gefahr einer Wurzelschädigung und versehentlichen Blutgefäßunterbrechung der Vertebralarterie oder des myelonumgebenden Venenplexus barg (Grote und Röttgen 1967, Grote et al. 1970, Robinson und Riley 1975). Eine Gefahr bei dorsalen Zugängen ist somit eine Schädigung des Myelons mit dem Risiko der Querschnittslähmung und einer Minderdurchblutung der hinteren Gehirnabschnitte sowie des Myelons. Mit zunehmender Verbesserung der Diagnostik stellte man jedoch fest, dass in der Mehrzahl der Patienten die pathologischen Veränderungen primär an der Bandscheibe und somit an der Ventralseite des Spinalkanals ablaufen, so dass der logische Schritt die Entwicklung ventraler Zugänge zur HWS war.

Der Vorteil der Operation von ventral ist im Prinzip der leichtere Zugang zum Bandscheibenfach ohne stärkere Irritation des Myelons und der Nervenwurzeln. Mögliche Komplikationen bei dieser Art des Eingriffs sind die Schädigung der umliegenden Weichteile, des Nervus recurrens mit daraus resultierender Heiserkeit bis hin zu Luftnot bei beidseitiger Schädigung, Traumatisierung des Ösophagus, der Trachea und der Arteria carotis mit dem Risiko der Schluckstörung bzw. von Hirninfarkten durch Embolusablösung in einer vorgeschädigten Arteria carotis bei größerer Manipulation am Gefäß.

Einer der Vorreiter des ventralen Operationsweges war der amerikanische Neurochirurg R. Cloward, der bereits in den Fünfziger Jahren über die interkorporelle Fusion publizierte (Hohmann und Liebig 1987). Zur selben Zeit gab es einige Veröffentlichungen von R. Robinson und G. Smith (Robinson und Smith 1955, Smith und Robinson 1958) betreffs dieses Zugangsweges aus orthopädischer Sicht sowie der von ihnen beschriebenen Technik der interkorporellen Fusion mittels Beckenkammspan. Clowards Technik wurde vielfach modifiziert übernommen, wie auch in den sechziger Jahren von den Deutschen W. Grote und P. Röttgen (Grote und Röttgen 1967).

Ein Gegenstand der Diskussion ist seit vielen Jahren die Methode der Fusionierung benachbarter Wirbelkörper nach erfolgter Dekompression und Nukleotomie. Der erste, der über zervikale Fusionen publizierte, war R. Robinson im Jahre 1955 (Robinson und Smith 1955, Robinson et al. 1962). Nach der Ausräumung des Bandscheibenfaches verzichteten einige Kliniken komplett auf Platzhalter (Grote und Röttgen 1967), wenn es sich um einzelne Segmente handelt. Das Repertoire der anderen Kliniken zur Fusionierung ist sehr groß, angefangen bei autologem (aus den Hüftknochen oder Unterschenkelknochen des Patienten stammend) (Robinson und Riley 1975, Hubach 1994), homologem (von Leichen oder tiefgefrorenen Femurköpfen stammend) oder heterologem (vom Tier stammend) Knochenspan (Grote und Röttgen 1967). Ein Problem der Fusion mit autologem Knochenspan stellte die Entnahmestelle am Beckenkamm dar, die aufgrund des Periostschmerzes deutlicher und länger schmerzhaft sein kann als der eigentliche Operationsbereich. Daher modifizierten Grote und Röttgen (Grote et al. 1970) die Fusionstechnik dahingehend, dass sie statt des Beckenkamms das aus Hüftprothesenverankerung bekannte Methylmethacrylat Palacos® als Plombe benutzten und es im Zwischenwirbelraum fixierten, indem sie eine Bohrung in den Wirbelkörpern etwa in der Mitte der Bandscheibenfaches anbrachten, nachdem die Bandscheibe mittels Faszange und feinen Löffeln entfernt wurde (Grote und Röttgen 1967, Grote et al. 1970, Grote et al. 1991). Die weitere Entwicklung von Platzhaltern ging über o.g. alloplastische Materialien wie Knochenzement namens Sulfix (PMMA = Polymethylmethacrylat) oder Palacos (Abbildung 1 und 2), Titancages/-implantate und Stäbe bis hin zu neueren Materialien aus Carbonfasern und TiO₂/Glas- Keramik (Kemmesies und Meier 2005, Korinth et al. 2003), Kunststoff oder die Verwendung ganzer Bandscheibenprothesen (Ogon et al 2006).

1.2 Fragestellung

In der Klinik für Neurochirurgie des Universitätsklinikums Schleswig-Holstein in Kiel werden mehrere Verfahren nebeneinander verwandt. Eines der langjährig bewährten Operationsverfahren ist die modifizierte ventrale Fusionierung nach Grote und Röttgen mittels Sulfix. Zu diesem Operationsverfahren hat es bereits einige Publikationen gegeben, die die Vorteile von Sulfix als Hilfsmittel zur Fusionierung hervorheben (Hamburger et al. 2001, Böker et al. 1990)

Ziel der vorgelegten Arbeit ist der Vergleich unserer eigenen Patientendaten mit denen anderer Kliniken und wir legen hierbei den Schwerpunkt des Operationserfolges auf die subjektive Gesamtbeurteilung der Operation, als Outcome bezeichnet, durch die Patienten. Zusätzlich hinterfragen wir mit unserer Studie, ob es Wirkfaktoren gibt, die das Operationsergebnis dahin gehend beeinflussen, dass es zu einer Outcome-Verbesserung oder auch -Verschlechterung kommt.

2. Material und Methoden

2.1 Patientenkollektiv

Gegenstand der Untersuchung sind die Patienten mit degenerativen Veränderungen an der Halswirbelsäule, die in den Jahren 1993 bis 1997 in der Klinik für Neurochirurgie des Universitätsklinikums in Kiel eine monosegmentale zervikale Fusion mittels Sulfix erhalten haben. Die Patienten, die mit dieser Operation behandelt worden sind, wurden anhand des Operationskataloges des jeweiligen Jahres ermittelt. Ausschlusskriterien für diese Studie waren traumatische oder neoplastische Veränderungen an der Halswirbelsäule sowie multisegmental fusionierte und bereits voroperierte Patienten. Bei Patienten, die erneut in unserer Klinik wegen eines Rezidivs operiert werden mussten, wurde nur die Erst-Operation betrachtet und ausgewertet. Den unter diesen Kriterien ermittelten 379 Patienten wurde im Frühjahr 2006 ein dreiseitiger Fragebogen zugesandt, der sowohl objektive Parameter wie Dauer der Arbeitsunfähigkeit oder durchgeführte Rehabilitation behandelt, als auch nach subjektiver Meinung z.B. über das Operationsergebnis fragt (siehe Anhang: Kopie des Fragebogens).

Anhand der Operationsberichte unterschieden wir zwischen den Operationsdiagnosen „soft disc“, „hard disc“ und „both“ (soft disc + hard disc). Zu den „soft disc“ zählten wir weiche

Bandscheibenprotrusionen und –vorfälle, zu den „hard disc“ Osteophyten, verknöcherte Bandscheibenvorfälle und Osteochondrose. Die Kategorie „both“ beinhaltet weiche und harte Komponenten.

2.2 Operationsverfahren

Das in der Neurochirurgie der Universitätsklinik Kiel in der untersuchten Periode angewandte Operationsverfahren zur Dekompression der Nervenwurzeln ist die ventrale Technik nach Grote und Röttgen (Grote und Röttgen 1967) (Abbildung 1). Hierbei wird der Patient in Rückenlage mit leicht überstrecktem Hals gelagert. Nach Desinfektion und sterilem Abdecken des Operationsgebietes beginnt der Operateur mit einem schräg verlaufenden Hautschnitt an der rechten Halsvorderseite entlang des Musculus sternocleidomastoideus auf Höhe des röntgenologisch verifizierten zu operierenden Bandscheibenfaches. Das Platysma wird durchtrennt und der Operateur arbeitet sich stumpf in die Tiefe vor bis zur Vorderfläche der Wirbelsäule. Darstellung des Musculus longus colli beidseits und Abschieben der Muskulatur seitlich. Die Trachea und der Ösophagus werden nach medial und der Gefäßnervenstrang nach lateral abgedrängt. Um das richtige Bandscheibenfach zu bestätigen, wird unter Bildwandlerkontrolle eine Kanüle in das betreffende Fach vorgeschoben. Vorhandene ventrale Osteophyten werden abgetragen und eine Inzision des Ligamentum longitudinale anterior vorgenommen. Im Anschluss Platzierung eines Wirbelsäulendistraktors. Danach werden mittels einer Faszange mobilisierbare Bandscheibenanteile entfernt. Nun wird eine mehrfache Kürettage des Bandscheibenfaches vorgenommen (Abbildung 3). Gegebenenfalls werden eine hochtourige Diamantfräse oder Stanzen zur Beseitigung von dorsalen oder dorsolateralen Spondylophyten eingesetzt. Am dorsalen Ende des Zwischenwirbelraumes wird dann noch das hintere Längsband entfernt, da dies häufig verdickt oder verkalkt ist, und vorhandene dorsale Bandscheibensequester entfernt. Die Wurzelabgänge werden auf freie Mobilisierbarkeit der Nervenwurzeln überprüft und eine Blutstillung erzielt. In die das Fach begrenzenden Grund- und Deckplatten werden zwei halbkugelige Verankerungslöcher gebohrt, die ein Verrutschen des Implantats verhindern sollen. Es folgt das Auskleiden des Bandscheibenfaches mit Marbagelanstreifen und Ausfüllen mit dem noch weichen Sulfix (PMMA= Polymethylmethacrylat). Abschließend muss auf das Aushärten des Knochenzementes gewartet werden. Dann wird der Wirbelsäulendistraktor entfernt und eine abschließende Blutstillung herbeigeführt. Eine seitliche Röntgenaufnahme erfolgt zur Stellungskontrolle des operierten Bewegungssegments.

Eine Redon-Drainage wird eingelegt und das Platysma genäht. Danach erfolgt der Wundverschluss mittels einer Intrakutannaht und die Haut wird mit Histoacryl oder Dermabond geklebt.

Abschließend wird die Drainage mit einer Hautnaht fixiert. Anlegen eines sterilen Wundverbandes beendet die Operation. Der Patient kann mit dieser Technik am Nachmittag des Operationstags mobilisiert werden, eine Halskrawatte zur äußeren Fixierung ist nicht erforderlich. Postoperativ erfolgen eine Stellungskontrolle des Implantates durch ein natives Röntgenbild in 2 Ebenen und die Entfernung der Redon-Drainage am Folgetag.

Mobilisierung des Patienten am Operationstag und Entlassung etwa 3 Tage nach der Operation.

2.3 Statistik

Es wurden die folgenden Zusammenhänge mit dem postoperativen Outcome der Patienten statistisch untersucht: Alter, Body Mass Index (BMI), Art der Beschwerden präoperativ, Dauer der Beschwerden bis zur Operation, OP-Diagnose (soft disc, hard disc, both), operierte Höhe, absolvierte Rehabilitationsmaßnahme, körperliche Belastung präoperativ, weitere Bandscheibenoperation, vorhandene Begleiterkrankung und Ausprägung der Restbeschwerden sowie neu aufgetretene Degenerationen unterhalb oder oberhalb des operierten Segments. Diese Zusammenhänge wurden in Form von Kontingenztafelbetrachtung mittels Chi-Quadrat-Test durch Vier-Felder-Tafeln und mittels Exakter Testung nach Fisher untersucht.

Mit dem Chi-Quadrat-Test kann überprüft werden, ob eine Zufallsstichprobe aus einer speziellen Verteilung stammt und somit ein Zusammenhang besteht. Es besteht ein signifikanter Zusammenhang zwischen zwei untersuchten Parametern, wenn $p < 0,05$ ist.

Die Voraussetzung für die Anwendbarkeit dieses Tests ist, dass jede der einzelnen Häufigkeiten mindestens 5 betragen muss und keine der beobachteten Häufigkeiten 0 sein darf. Somit ergibt sich, dass die unterste Grenze 20 Beobachtungseinheiten sind.

Die Exakte Testung nach Fisher wird anstelle des Chi-Quadrat-Tests verwendet, wenn dessen Voraussetzungen nicht erfüllt sind, da die erwarteten Häufigkeiten zu klein sind.

Bei dem Exakten Test nach Fisher stellt die Prüfgröße explizit den p-Wert dar. Man verwendet diesen Test vor allem bei Vierfeldertafeln mit kleinen Randsummen.

3. Ergebnisse

Von den 379 angeschriebenen Patienten sendeten 164 die ausgefüllten Fragebögen an uns zurück.

Die Auswertung der statistischen Daten erbrachte, dass kein Zusammenhang zwischen dem subjektiv bewerteten Outcome und dem Alter oder dem BMI der Befragten besteht.

Auch vorhandene Begleiterkrankungen und der Grad der körperlichen Belastung vor der Operation hatten keinen Einfluss auf das postoperative Outcome.

Ebenso bedeutungslos im Hinblick auf das Outcome waren die Lokalisation des betroffenen Zwischenwirbelraumes, also die Operationshöhe, und der intraoperative Befund, sprich das Vorliegen einer soft disc, hard disc oder beides.

Die präoperative Beschwerdedauer ergab ebenfalls keinen Zusammenhang mit dem Outcome der Patienten.

Patienten, die sich nach der Sulfiximplantation in unserer Klinik zu einem späteren Zeitpunkt mindestens einer weiteren Halswirbelsäulenoperation unterziehen mussten, hatten ein signifikant schlechteres Outcome als diejenigen, die nur einmalig operiert worden sind.

Wenn vor der Operation Gangstörungen bestanden haben, so bleiben vermehrt Gangstörungen als Restbeschwerden postoperativ bestehen und es zeigt sich eine deutlich schlechtere Beurteilung des Gesamtergebnisses.

Werden vor der Operation Schmerzen beklagt, so sind diese hoch signifikant auch nach der Operation als Restbeschwerden von den Patienten angegeben worden.

Ähnlich verhält es sich mit den Taubheitsgefühlen und Lähmungen. Es besteht jeweils ein signifikanter Zusammenhang zwischen präoperativ vorhandenen und postoperativ bestehenden Hypästhesien sowie Lähmungen.

Die Frage nach postoperativ durchgeführten stationären oder ambulanten Rehabilitationsmaßnahmen ergab das beste Outcome bei denjenigen Patienten, bei denen eine Rehabilitation nicht indiziert war.

3.1 Statistische Auswertung

164 (43,3%) Patienten beantworteten den Fragebogen schriftlich, 18 (4,7%) Patienten waren unbekannt verzogen und 8 (2,1%) Fragebögen wurden von Angehörigen mit dem Vermerk zurückgesandt, dass der Patient inzwischen verstorben sei. Die fünf untersuchten Jahre brachten eine vergleichsweise ähnlich hohe Patientenzahl hervor: 1993 waren es 21,9% (83), 1994 17,9% (68), 1995 21,4% (81), 1996 17,2% (65) und 1997 21,6% (82) der insgesamt 379

Fälle. Das angeschriebene Patientenkollektiv bestand zu 36,9% (140) aus Frauen und 63,1% (239) aus Männern. Das Durchschnittsalter der geantworteten Patienten betrug 49,67 Jahre. Der jüngste Patient, der den Fragebogen beantwortet hat, war zum Operations-Zeitpunkt 28 Jahre alt und der älteste 71 Jahre alt. Der Body Mass Index (BMI = Körpergewicht in kg/ (Körpergröße in m)²) schwankte zwischen 16,7 bis 40,0 mit einem Mittelwert von 26,2.

Die Auswertung der Operationsberichte erbrachte folgende Ergebnisse:

Bei den intraoperativen Befunden handelte es sich in 43,3% (164/379) um soft disc, bei 12,7% (48/379) um hard disc und bei den restlichen 44,1% (167/379) um both.

Die Verteilung der Operationshöhen zeigte ein deutliches Überwiegen der Höhe C6/7 mit 47% (178/379), gefolgt von der Höhe C5/6 mit 34,8% (132/379). C7/Th1 machte 7,7% (29/379), C4/5 7,1% (27/379) und C3/4 nur 3,4% (13/379) der operierten Höhen aus.

Präoperative Beschwerdesymptomatik

Auf die Frage nach der Beschwerdeproblematik präoperativ, wobei Mehrfachnennungen erlaubt waren, gaben 2 Patienten (1,2%) an, keine Beschwerden gehabt zu haben. 133 (81,1%) Patienten hatten Schmerzen, 131 (79,9%) gaben ein Taubheitsgefühl und 53 (32,3%) Lähmungen präoperativ an. Eine Gangstörung ist bei 24 Patienten (14,6%) vorhanden gewesen. In den schriftlichen Befunden der Krankenakten ließen sich vergleichbare Häufigkeiten auswerten. So sind Schmerzen bei 92,7% (152/164), Taubheitsgefühle bei 75,6% (124/164), Lähmungserscheinungen bei 54,0% (88/163) und Gangstörungen in 8,0% (13/163) aufgeführt. Laut Aktenlage gab es keinen Patienten, der operiert wurde und präoperativ beschwerdefrei gewesen ist.

Beschwerdedauer

Zu der Zeitspanne zwischen Beginn der Beschwerdeproblematik und Operationszeitpunkt, die in Wochen angegeben werden sollte, äußerten sich 146 Patienten. Die kürzeste beschriebene Dauer der Symptome bis zum Operationstag wurde mit weniger als einer Woche angegeben. Die längste Beschwerdedauer bis zur Operation betrug 20 Jahre. Die durchschnittliche Zeitspanne ist mit 28,05 Wochen berechnet worden. Die Auswertung der Krankenblätter ergab eine durchschnittliche Beschwerdedauer von 38,49 Wochen bei einer Dauer der Symptome von weniger als einer Woche bis zu 10 Jahren.

Komplikationen

Als Nächstes wurde nach den postoperativen Komplikationen gefragt. Auch bei dieser Frage waren Mehrfachnennungen möglich. Hierbei kreuzten 131 der 164 Patienten an, keine Komplikationen gehabt zu haben, was einer Prozentzahl von 79,9 entspricht. Jeweils 1 Patient (0,6%) hatte eine Nachblutung und einer eine Infektion. 4 Patienten (2,4%) gaben eine bleibende Heiserkeit an. In 7 Fällen (4,3%) wurde eine Verschlechterung der Beschwerden beklagt. Bei keinem der Operierten sei es zu einem Verrutschen des Implantats gekommen. Den Sammelbegriff „Andere“ Komplikationen kreuzten 21 Betroffene (12,8%) an. Die Auswertung der Krankenblätter brachte intraoperative Nachblutungen in 3,0% (5/164), eine Verschlechterung der Beschwerden in 1,2% (2/164), eine Wundheilungsstörung in 0,6% (1/164) und jeweils eine vorübergehende Schluckstörung in 9,1% (15/164) und eine Heiserkeit in 3,7% (6/164) hervor. Die Heiserkeit und die Schluckbeschwerden waren meist im Verlauf des stationären Aufenthaltes rückläufig oder bereits am Entlassungstag ganz verschwunden. Bei der Durchsicht der radiologischen Befunde wurde bei einem Patienten im späteren Krankheitsverlauf eine Lageveränderung des Implantates beschrieben.

Dauer des stationären Aufenthaltes und Verlegung

Die mittlere Krankenhausverweildauer betrug 8,1 Tage, der kürzeste stationäre Aufenthalt betrug 3 Tage und der längste 18 Tage. Bei einem Teil der Patienten ging der operativen Therapie ein konservativer Therapieversuch unter stationären Bedingungen voraus, wodurch sich die Dauer des Krankenhausaufenthaltes verlängerte.

Nach dem Krankenhausaufenthalt in unserer Klinik wurden 156 Patienten (95,1%) nach Hause entlassen und 6 weitere Patienten (3,7%) in eine andere Klinik verlegt. 2 Patienten machten zu dieser Fragestellung keine Aussage.

Rehabilitation

Auf die Frage nach postoperativ durchgeführten Rehabilitationsmaßnahmen (Physiotherapie, Krankengymnastik) antworteten nur 163 Patienten. 45 Patienten (27,4%) kreuzten an, sie hätten keine Rehabilitationsmaßnahmen erhalten. Von den übrigen 118 Patienten nahmen 89 (54,3%) an einer ambulanten und 9 (5,5%) an einer stationären Maßnahme teil. 20 Patienten (12,2%) unterzogen sich sowohl einer ambulanten als auch einer stationären Rehabilitation.

Bildgebende Diagnostik

Bei der Erfassung der langjährigen postoperativen Diagnostik machten 30 Patienten (18,3%) hierzu keine Aussage, von den 134 antwortenden Patienten wurden bei 73 (44,5%) laut eigener Aussage keine Röntgenuntersuchungen inklusive Kernspintomographie angefertigt, 39 (23,8%) erhielten ein natives Röntgenbild der Halswirbelsäule, 8 (4,9%) eine Computertomographie (CT), 4 (2,4%) eine Kernspintomographie (MRT) und bei 10 Patienten (6,1%) wandte man gleich mehrere Verfahren an.

In den Krankenunterlagen ließen sich in 64,8% eine konventionelle Röntgenaufnahme, in 23,8% eine Kernspintomographie, in 7,4% eine Computertomographie und in der Zusammenschau bei insgesamt 16,4% mehrere bildgebende Verfahren nachweisen nach dem operativen Eingriff. Radiologische Befunde waren nur bei 90 Patienten digitalisiert zu finden. Degenerative Veränderungen der Wirbelsäule kann man auf konventionellen Röntgenbildern, Kernspintomographien oder auch Computertomographien erkennen.

Postoperativ aufgetretene Degenerationen in benachbarten Segmenten

In den radiologischen Befunden der angeschriebenen Patienten aus dem digitalen Archiv der Klinik ließen sich in 46,7% (42/90) präoperativ eine Degeneration und in 31,1% (28/90) keine Degeneration aufweisen. Bei 22,2% (20/90) waren keine präoperativen Befunde hinterlegt. Bei 41,1% (37/90) der Patienten gab es keine Befunde vom postoperativen Status der HWS im Archiv, bei 25,6% (23/90) beschrieb der Radiologe eine Degeneration (Abbildung 2) und bei 33,3% (30/90) keine Degeneration. Bei den Degenerationen waren 8,7% (2/23) neuauftretene Degenerationen, welche in präoperativen Befunden noch nicht vorhanden waren, 47,8% (11/23) sind bereits in Vorbefunden beschrieben worden und bei 43,5% (10/23) liegen keine Vorbefunde im Archiv zum Vergleich vor.

Die Wirbelsäulenabschnitte oberhalb der fusionierten Etage waren in 91,3% (21/23) und diejenigen unterhalb in 52,2% (12/23) von einer Degeneration betroffen.

Bandscheibenvorfälle lassen sich anhand von CT oder MRT nachweisen. Betrachtet wurde der Zeitraum nach der Operation bis ins Jahr 2009. Hierbei ließen sich bei 68,9% (62/90) der Patienten keine CT oder MRT Befunde im Archiv finden, bei 7,8% (7/90) fiel ein neuer Bandscheibenvorfall in einem Bandscheibenraum oberhalb des operierten Segments auf. In tiefer gelegenen Bandscheibenräumen wurde in 10,0% (9/90) ein Bandscheibenvorfall beschrieben und in 21,1% (19/90) war keiner vorhanden.

Wiederaufnahme der beruflichen Tätigkeit

Nach der Operation kehrten 88 Personen (53,7%) in ihren alten Beruf zurück, während dies bei 27 Personen (16,5%) nicht erfolgte. 15 Patienten (9,1%) waren bereits zum Operationszeitpunkt Rentner, 17 Patienten (10,4%) waren derzeit aus uns unbekanntem Gründen ohne berufliche Tätigkeit und weitere 17 Patienten äußerten sich zu diesem Punkt nicht.

Arbeitsunfähigkeit

Die Zeit der Arbeitsunfähigkeit /Krankschreibung nach der Operation sollte in Wochen angegeben werden und ist von 103 Patienten beantwortet worden. Die Angaben hierbei schwankten zwischen Null, also keine Krankschreibung postoperativ, und 81 Wochen. Die durchschnittliche Arbeitsunfähigkeitsdauer betrug 9,8 Wochen.

Umschulung

Um den beruflichen Aspekt weitergehend zu beleuchten erfragten wir, ob aufgrund der Halswirbelsäulen-Erkrankung eine Umschulung nach der Operation erfolgt ist. Dies traf nur auf 2 Patienten (1,2%) zu. Bei 142 Patienten (86,6%) war diese Maßnahme nicht erforderlich und 20 Patienten (12,2%) machten keine Angaben.

Berentung

Danach erkundigten wir uns nach einer Berentung aufgrund der Erkrankung, die bei 22 Personen (13,4%) erfolgt ist und bei 122 (74,4%) nicht nötig gewesen ist. 20 Patienten (12,2%) beantworteten diese Frage nicht.

Soziale Aktivität

Es folgte die Betrachtung der Einschnitte ins soziale Leben durch die Halswirbelsäulen-erkrankung. Bei der Frage nach dem Ausmaß an sozialen Aktivitäten mit zum Beispiel Freunden und Familie vor der Operation im Vergleich zu nach der Operation gaben 94 Patienten (57,3%) an, keinen Unterschied zu vor der Operation zu verzeichnen. 19 Patienten (11,6%) konnten postoperativ mehr Aktivitäten nachgehen und bei 32 Patienten (19,5%) waren weniger Aktivitäten als vorher möglich. 19 Patienten (11,6%) machten keine Aussage hierzu.

Körperliche Belastung

Der Grad der täglichen körperlichen Belastung vor der Operation differierte stark. 23 Patienten (14,0%) hatten präoperativ nahezu keine körperliche Belastung, während 80 Patienten (48,8%) eine mittlere und 44 Patienten (26,8%) eine hohe Belastung hatten. 17 Personen (10,4%) beantworteten diese Frage nicht.

Erneute Operation

Weiterhin von Interesse war die Vulnerabilität der Halswirbelsäule der Patienten und damit die Frage nach einer später erfolgten, erneuten Operation in diesem Bereich der Wirbelsäule. 140 Patienten (85,4%) mussten sich nach der ventralen Fusion in unserem Hause bis zum Zeitpunkt der Befragung im Frühjahr 2006 keiner weiteren Operation unterziehen, bei 21 Patienten (12,8%) wurde ein weiteres Mal an der Halswirbelsäule operiert und bei 1 Patienten (0,6%) erfolgten 2 weitere Operationen. 2 Personen (1,2%) trafen keine Aussage zu dieser Frage.

Der Grund für die weiteren Operationen war bei 16 Patienten (9,8%) ein Bandscheibenvorfall in anderer Höhe, bei 2 Patienten (1,2%) erneut aufgetretene Beschwerden und bei 3 Patienten (1,8%) eine Verschlechterung oder ein Fortbestehen der bekannten Beschwerden. 140 Patienten (85,4%) wählten die Antwortoption `Entfällt, da keine weitere Operation` und 3 Patienten (1,8%) kreuzten keine Antwort an.

Die Segmenthöhe der erneuten Operation war bei 2 Patienten (1,2%) dieselbe Höhe wie bei der Erstoperation und bei 20 Patienten (12,2%) (17 Bandscheibenvorfälle, 3 Degenerationen) ein anderes Segment. 141 Patienten (86,0%) kreuzten die Option `Entfällt, da keine weitere Operation` an und 1 Patient (0,6%) äußerte sich nicht zu dieser Frage.

Der Zugangsweg bei der weiteren Operation wurde bei 20 Patienten (12,2%) erneut von ventral gewählt und bei 2 Patienten (1,2%) von dorsal gewählt. 140 Personen (85,4%) kreuzten `Entfällt, da keine weitere Operation` an und 2 Personen (1,2%) machten keine Angaben.

Begleiterkrankungen

Im Hinblick auf mögliche Komorbidität fragten wir nach Begleiterkrankungen vor der ersten Operation. Diese Frage wurde von 134 Patienten (81,7%) verneint, 3 Patienten (1,8%) gaben eine Polyneuropathie an, 5 weitere (3,0%) litten an Diabetes mellitus und 12 Patienten (7,3%) kreuzten den Sammelbegriff `Andere` Erkrankungen an. 10 Personen (6,1%) trafen keine Auswahl zu dieser Frage. In den Krankenblättern der Patienten war bei 1,6% ein Diabetes

mellitus, bei 0,8% eine Polyneuropathie und bei 18,0% eine Vorerkrankung an der Lendenwirbelsäule sowie bei 3,3% ein Karpaltunnelsyndrom und bei 2,5% ein Asthma bronchiale aufgeführt.

Beurteilung des Gesamtergebnisses

Es folgte die Beurteilung des Gesamtergebnisses der Operation durch die Patienten. Hierbei wählten 68 Patienten (41,5%) `Sehr gut`, 59 Patienten (36,0%) `Gut`, 23 Patienten (14,0%) `Mäßig` und 12 Patienten (7,3%) `Schlecht` als Ergebnis. 2 Patienten (1,2%) gaben keine Antwort.

Restbeschwerden

Abschließend fragten wir nach noch heute bestehenden Restbeschwerden, und deren Ausprägung. Hierzu waren Mehrfachnennungen möglich. 67 Patienten (40,9%) gaben an keine Restbeschwerden zu haben, 57 Patienten (34,8%) beklagen Schmerzen, 54 Patienten (32,9%) Taubheitsgefühle, 13 Patienten (7,9%) Lähmungen, 23 Patienten (14,0%) Gangstörungen und 2 Patienten (1,2%) ein Querschnittssyndrom. Bei der Ausprägung der Restbeschwerden kreuzten 61 Patienten (37,2 %) `Keine` an, 35 Patienten (21,3%) gaben geringe Beschwerden, 40 Patienten (24,4%) mäßige und 20 Patienten (12,2%) starke Beschwerden an. 8 Patienten (4,9%) äußerten sich hierzu nicht.

In den Patientenakten zeigte sich, dass 33,3% (39/117) der Patienten über einen Zeitraum von mehr als 6 Monaten betreut wurden, während 66,7% (78/117) nur bis zu 6 Monate nach der Operation entweder ambulant oder stationär untersucht wurden.

Die Restbeschwerden aus den Krankenblättern sind also zu einem Großteil bereits kurze Zeit nach der Operation erfragt worden und beruhen vor allem auf den Ergebnissen des untersuchenden Arztes und nicht den subjektiven Äußerungen der Patienten.

Laut der Aktenlage waren 35% (42/120) ohne Restbeschwerden, bei 14,2% (17/120) traten gelegentlich Schmerzen auf und bei 26,7% (32/120) gab es noch Hypästhesien, welche jedoch überwiegend als gebessert beschrieben wurden. Paresen unterschiedlichen Ausmaßes traten noch bei 27,5% (33/120) und Gangstörungen bei 3,3% (4/120) auf. Ein Querschnittssyndrom ist im postoperativen Verlauf nie beschrieben worden.

3.2 Signifikanzprüfung

Outcome - Beschwerdedauer

Im Hinblick auf die Zusammenhänge des Operationsergebnisses und der Dauer der präoperativen Beschwerdesymptomatik fassten wir jegliche Angabe von Symptomen wie z.B. Schmerzen und Taubheitsgefühle unter dem Begriff Beschwerden zusammen.

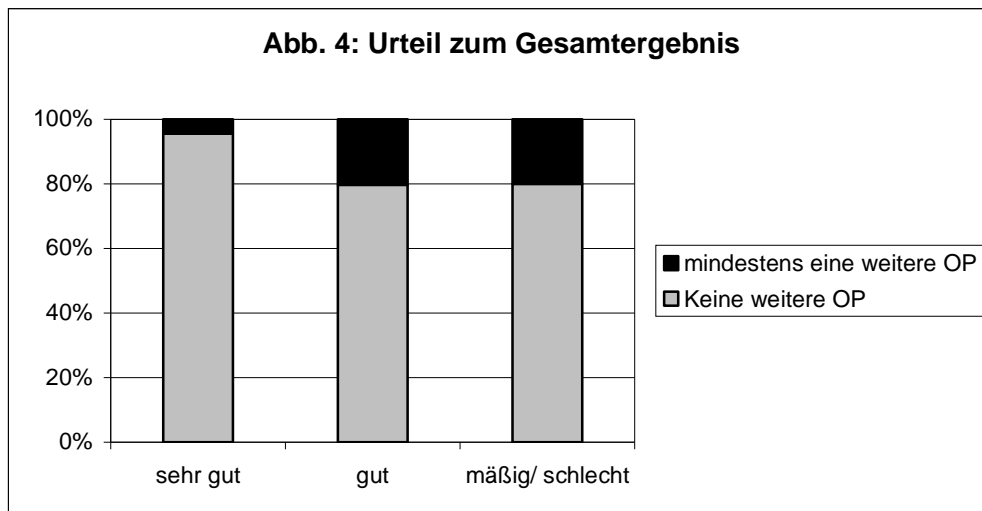
Von den 62 Patienten, die das Gesamtergebnis `sehr gut` ausgewählt haben, hatten 21 Patienten (33,9%) für insgesamt bis zu 4 Wochen Beschwerden ehe die Operation folgte, 13 Patienten (21,0%) lebten zwischen 5 bis 10 Wochen mit Beschwerden, 15 Patienten (24,2%) für 11 bis 26 Wochen und 13 Patienten (21,0%) für 27 Wochen und mehr mit den Beschwerden.

55 Patienten bewerteten das Gesamtergebnis mit `gut`. Davon litten 14 Patienten (25,5%) für bis zu 4 Wochen an Beschwerden, 17 Patienten (30,9%) 5 bis 10 Wochen, 16 Befragte (29,1%) 11 bis 26 Wochen und 8 Befragte (14,5%) 27 Wochen und länger bis die Operation erfolgte.

Die Optionen `mäßiges` oder `schlechtes` Gesamtergebnis wurden zusammengefasst wegen der geringen Anzahl der Nennungen. Insgesamt wurde das `mäßige/schlechte` Ergebnis von 28 Personen gewählt, 20 Personen wählten hierbei ein `mäßiges` Ergebnis und 8 Personen ein `schlechtes`. Hiervon vergingen bei 6 Personen (21,4%) bis zu 4 Wochen Zeit zwischen Auftreten der Beschwerden und der Operation, 5 Personen (17,9%) hatten zwischen 5 und 10 Wochen Beschwerden, 11 Patienten (39,3%) lebten 11 bis 26 Wochen mit den Beschwerden und bei 6 weiteren Patienten (21,4%) vergingen mehr als 27 Wochen mit Beschwerden bis die Operation in unserer Klinik stattfand. Bei der statistischen Prüfung zeigte sich dieser Zusammenhang nicht signifikant.

Eine weiterführende Prüfung zeigte, dass ebenfalls kein signifikanter Zusammenhang zwischen dem subjektiven Outcome und dem Alter, Vorhandensein von Begleiterkrankungen, dem BMI, der körperlichen Aktivität vor der Operation, der Operationshöhe im Bereich der Halswirbelsäule und den intraoperativ erhobenen Diagnosen, also vorhandener hard disc oder soft disc, besteht.

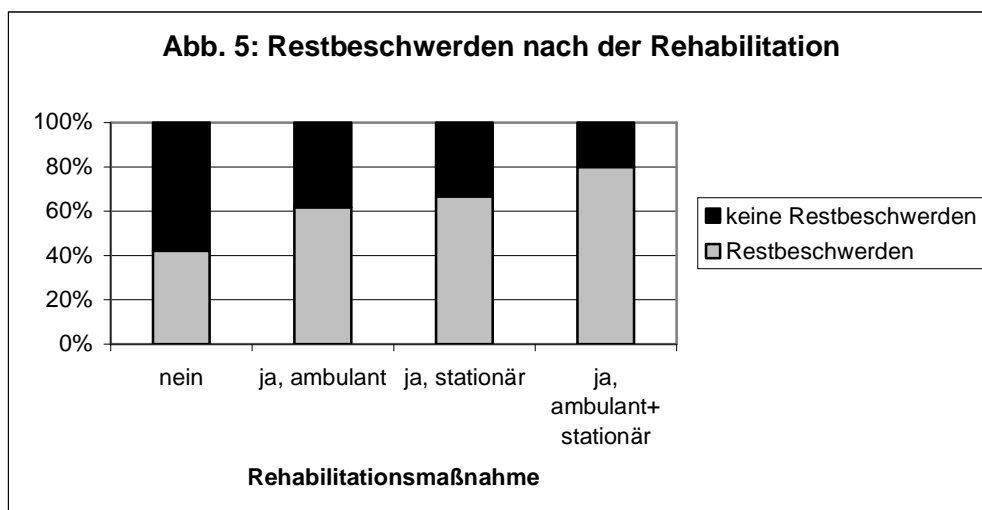
Outcome - erneute Operation



Die Abbildung 4 zeigt die Zusammenhänge zwischen dem subjektiven Gesamtergebnis und einmalig oder mehrfach an der Bandscheibe operierten Patienten.

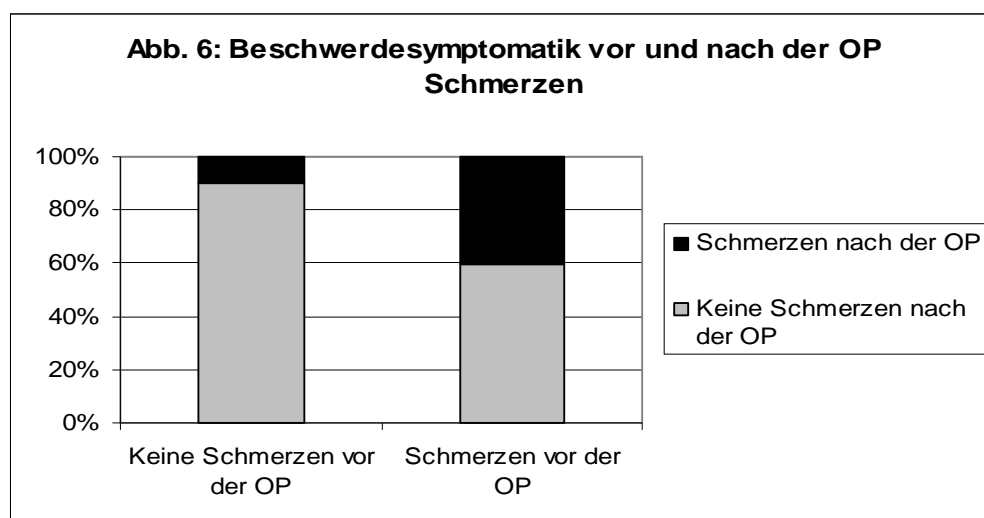
Als `sehr gut` wurde das Ergebnis beurteilt von Patienten, von denen 63 (95,5%) keine weitere Operation an der Bandscheibe hatten und 3 Patienten (4,5%), die sich mindestens einer weiteren Operation unterzogen. Von den Patienten, die die Operation als `gut` bewerteten, sind 79,7% (47/59) nicht ein weiteres Mal operiert worden und 20,3% (12/59) erhielten mindestens eine weitere Operation. Bei den Patienten, die sich für ein `mäßiges oder schlechtes` Ergebnis entschieden, wurden 80% (28/35) einmalig an der Bandscheibe operiert und 20% (7/35) mehrfach (statistisch signifikante Unterschiede $p < 0,05$ zwischen dem Outcome der Patienten mit keiner weiteren OP und denen mit mindestens einer weiteren OP).

Restbeschwerden - Rehabilitationsmaßnahme



Die Abbildung 5 zeigt den Zusammenhang zwischen ambulanter und stationärer Rehabilitationsmaßnahme und der Angabe von Restbeschwerden nach der Operation. Bei den Patienten, die sich keiner Rehabilitation unterzogen, waren 57,8 % (26/45) beschwerdefrei zum Befragungszeitpunkt und 42,2 % (19/45) gaben Restbeschwerden an. Von den Patienten, die an einer ambulanten Rehabilitation teilnahmen, waren 38,2 % (34/89) beschwerdefrei und 61,8 % (55/89) litten an Restbeschwerden. Bei der unter stationären Bedingungen durchgeführten Rehabilitation gaben 66,7% (6/9) der Teilnehmer Restbeschwerden abschließend an und 33,3% (3/9) hatten keine Beschwerden. Einige Patienten erhielten eine Kombination aus ambulanter und stationärer Rehabilitation. Von diesen Teilnehmern gaben 20% (4/20) an, keine Restbeschwerden zu haben und 80% (16/20) litten noch an Restbeschwerden unterschiedlichen Charakters (statistisch signifikante Unterschiede $p < 0,05$ zwischen dem Vorhandensein oder Fehlen von Restbeschwerden und der Art der Rehabilitation).

Beschwerdesymptomatik vor - nach der Operation

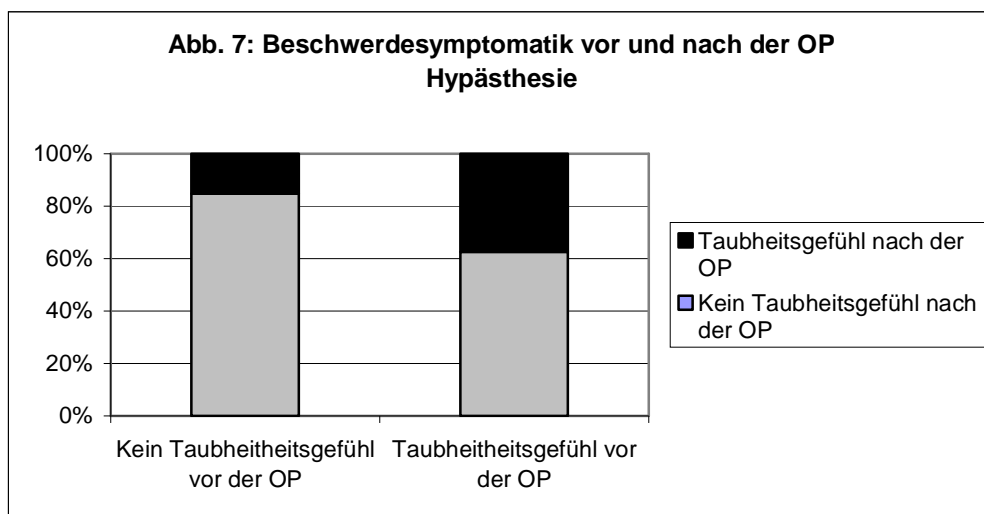


Die Abbildung 6 behandelt die Zusammenhänge zwischen vor und nach der Operation bestehenden Schmerzen.

Bei den Patienten, die vor der Operation keine Schmerzen hatten, gaben 90,3% (28/31) auch nach der Operation keine Schmerzen an. Lediglich bei 9,7% (3/31) traten als Restbeschwerden Schmerzen auf.

Die Patienten, die vor der Operation an Schmerzen litten, zeigten auch nach der Operation häufiger Schmerzen als Restbeschwerden an. Bei 40,6 % (54/133) waren diese

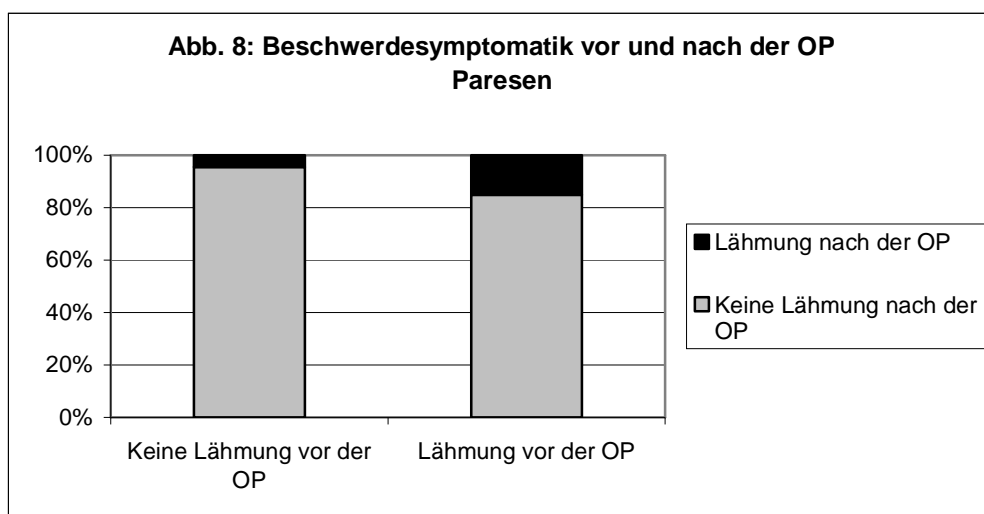
Restbeschwerden vorhanden, während 59,4 % (79/133) postoperativ von den Schmerzen befreit worden sind (statistisch signifikante Unterschiede $p < 0,05$).



Die Abbildung 7 zeigt die Entwicklung von präoperativ vorhandenen Taubheitsgefühlen im weiteren Verlauf.

Bei den Patienten mit Taubheitsgefühlen vor der Operation bestanden diese auch in 37,4% (49/131) noch postoperativ, während die verbleibenden 62,6% (82/131) keine Gefühlstörung angaben.

Die Patienten ohne Taubheitsgefühle präoperativ zeigten in 84,8% (28/33) auch nach der Operation keine derartigen Restbeschwerden. Nur 15,2% (5/33) gaben postoperativ neu aufgetretene Taubheitsgefühle an (statistisch signifikante Unterschiede $p < 0,05$).



Die Abbildung 8 zeigt in ähnlicher Weise die prä- und postoperativen Zusammenhänge der Beschwerdesymptomatik, diesmal in Bezug auf Lähmungserscheinungen.

Bei den Patienten, die vor der Operation keine Lähmung aufzuweisen hatten, zeigten 95,5 % (106/111) auch danach keine Lähmungen und bei 4,5% (5/111) stellte sich postoperativ diese Beschwerdesymptomatik ein, welche bei 2 Patienten als `mäßige` und bei 3 Patienten als `starke` Restbeschwerden angegeben wurden.

Die präoperativ an Lähmung leidenden Patienten zeigten in 15,1 % (8/53) auch nach der Operation diese Symptomatik. Den restlichen 84,9% (45/53) konnten diese Beschwerden genommen werden (statistisch signifikante Unterschiede $p < 0,05$).

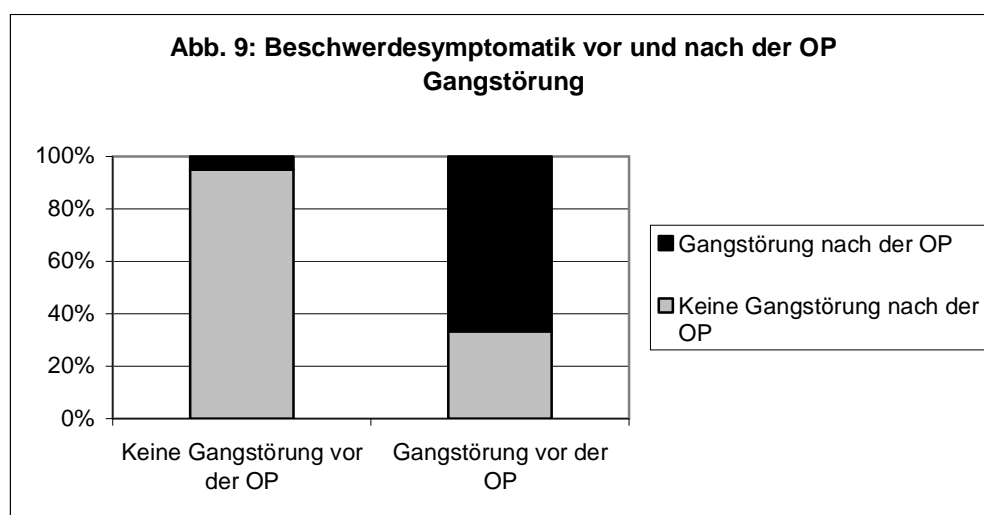


Abbildung 9 veranschaulicht die Beziehung zwischen dem Auftreten von Gangstörungen als Restbeschwerden unter der Betrachtung derselben Beschwerden vor der Operation.

Von den Patienten, die vor der Operation unter Gangstörungen litten, bestanden diese Beschwerden bei 66,7 % (16/24) postoperativ weiterhin und bildeten sich bei den restlichen 33,3 % (8/24) zurück.

Die Patienten, die präoperativ keine Gangstörungen anführten, beschrieben in 95 % (133/140) der Fälle auch nach der Operation keine Störung. Jedoch traten bei 5 % (7/140) von Ihnen neu hinzugekommene Gangstörungen auf (statistisch signifikante Unterschiede $p < 0,05$).

Bei der Beurteilung des Gesamtergebnisses entschieden sich 43,2 % (60/139) der Patienten, die an keiner Gangstörung litten, für `sehr gut` und 34,8 % (8/23) derjenigen mit einer solchen Symptomatik. Als `gutes` Ergebnis bezeichneten 38,8 % (54/139) der Patienten ohne Gangstörung die Operation und 21,7 % (5/23) derer mit einer Gangstörung. Für ein `mäßiges/

schlechtes` Ergebnis entschieden sich 18,0 % (25/139) der Patienten ohne und 43,5 % (10/23) der Patienten mit einer Gangstörung.

Outcome - Restbeschwerden

Von den Patienten, die die Operation mit `sehr gut` bewerteten, haben 71,9 % (46/64) keine Restbeschwerden, 15,6 % (10/64) geringe, 9,4 % (6/64) mäßige und 3,1% (2/64) starke Restbeschwerden angegeben. Die Klassifikation `gut` wählten 24,6% (14/57) ohne Beschwerden, 40,4% (23/57) mit geringen, 33,3 % (19/57) mit mäßigen und 1,8 % (1/57) mit starken Restbeschwerden. Bei den Patienten, die das Outcome mit `mäßig/schlecht` beurteilten, waren 2,9 % (1/34) beschwerdefrei nach der Operation, 5,9 % (2/34) hatten geringe, 41,2% (14/34) mäßige und 50,0% (17/34) starke Schmerzen. Die statistische Überprüfung zeigte einen signifikanten Zusammenhang auf.

4. Diskussion

Ein im deutschsprachigen Raum seit Jahrzehnten weit verbreitetes Verfahren zur ventralen Stabilisierung nach erfolgter monosegmentaler Diskektomie ist die Verwendung von Sulfix als Platzhalter im Zwischenwirbelraum.

Eine repräsentative Umfrage in 100 deutschen neurochirurgischen Kliniken aus dem Jahre 2002 belegte die Spitzenposition von Sulfix, auch unter PMMA (Polymethylmethacrylat) bekannt, als meistverwendetes Implantat in 40 Prozent der Operationen nach Halsbandscheibenentfernung (Schröder und Wassermann 2002) und verwies neuere Implantate aus Carbon oder Titan auf nachrangige Plätze. Die Indikation für die Verwendung von Sulfix wurde jedoch weiter gefasst als in unserer Studie. PMMA wurde nicht nur monosegmental eingesetzt und untersucht, sondern auch mehrsegmental, nach einem Halswirbelsäulentrauma und in Kombination mit anderen Fusionsmaterialien wie Platten. Die postoperativen Komplikationen waren in dieser Studie ähnlich niedrig wie bei den neueren Fusionstechniken. So ließ sich ein Implantatbruch bei PMMA in 0,15% pro Jahr, bei Knochendübeln in 0,53% pro Jahr und bei Carboncages in 0,05 % pro Jahr auffinden. Luxationen der Fusionsmaterialien fand man in 0,7 % bei PMMA, in 0,73 % bei Knochendübeln, in 0,37 % bei Titan-Spacern und in 0,33 % bei Carboncages pro Jahr. Nach der Einführung der Fusionsmethode mittels Sulfix traten anfänglich Diskussionen bezüglich des Nebenwirkungspotentials und ins Besondere der Schädigung umliegender Nerven und des Rückenmarkes durch Wärmeentwicklung bis 67° Celsius beim Aushärtungsvorgang auf. Die Thermonekrose neuraler Strukturen konnte bereits 1981 durch eine experimentelle Studie sicher widerlegt werden (Grote und Roosen 1981). Es zeigte sich weiterhin, dass Sulfix eine gleichwertige Stabilisierung der Wirbelsäule wie durch Knochenspan schuf bei operativer Vereinfachung und Vermeidung von zusätzlichen Operationsrisiken wie Wundinfektionen an der Entnahmestelle am Becken und postoperativen Schmerzen, die bei einer Beckenspanentnahme auftreten können (Grote und Roosen 1981, Grote et al. 1991).

4.1 Vergleiche eigener Ergebnisse mit Literaturangaben

Aufgrund der vielfältigen Vorteile von Sulfix wird dieses Verfahren seit Jahren in der Neurochirurgie des Universitätsklinikums Kiel mit Erfolg angewendet.

Zur Überprüfung der eigenen Operationsergebnisse sowie zum Vergleich mit anderen Kliniken entschlossen wir uns, Fragebögen an alle ehemaligen Patienten der Operationsjahre 1993 bis 1997 zu verschicken, welche zervikal, monosegmental mittels Sulfix von uns stabilisiert worden sind, und weitere Daten aus dem digitalen Klinikarchiv zu entnehmen. Im Vorfeld stellten wir Vermutungen an, welche Faktoren das Operationsoutcome positiv oder negativ beeinflussen könnten und fügten diese in den Patientenfragebogen ein. Die Fragebögen wurden im Frühjahr 2006 an alle Patienten gesandt, welche unsere Einschlusskriterien erfüllten. Von den 379 verschickten Fragebögen konnten 164 ausgewertet werden.

Das Outcome in unserer Studie ergibt sich aus der subjektiven Einschätzung des Gesamtergebnisses durch die Patienten selbst. Hierbei konnte zwischen `sehr gut`, `gut`, `mäßig` und `schlecht` gewählt werden. Andere Studien (Van den Bent et al. 1996, Hamburger et al. 2001) zu diesem Thema verwendeten häufig die „Odom`s Classification“ (Odom et al. 1958), die sich wie folgt zusammensetzt:

Odom I (excellent): No complaints referable to cervical disease, able to carry on daily occupations without impairment

Odom II (good): Intermittent discomfort, related to cervical disease, but not significantly interfering with work

Odom III (fair/satisfactory): Subjective improvement, but physical activities significantly limited

Odom IV (poor): No improvement, or worse as compared with the condition before operation

Da diese beiden Bewertungen ähnliche Skalierungen aufweisen, sich nur durch die exakte Beschreibung der einzelnen Klassen unterscheiden, erlauben wir uns direkte Vergleiche zu Studien, die die „Odom`s Classification“ benutzen, anzutreten.

Demographische Daten

Das durchschnittliche Alter der angeschriebenen Patienten in unserer Studie betrug zum Operationszeitpunkt 49,67 Jahre bei einer Standardabweichung von 8,5 Jahren. Der jüngste der 164 Patienten, die geantwortet haben, war 28 Jahre alt und der älteste 71 Jahre alt. Studien mit gleicher Thematik wiesen ein ähnliches durchschnittliches Alter wie von 46,0 Jahren bei

einer Standardabweichung von 8,7 Jahren (Hamburger et al. 2001), 51 Jahren ohne Angabe einer Standardabweichung (Hubach 1994), 50,5 Jahre bei einer Standardabweichung von 11,4 Jahren (Bärlocher et al. 2002) und 47 Jahren durchschnittlich (Van den Bent et al. 1996) auf. Die Annahme, ein höheres Alter der Patienten zum Operationszeitpunkt verschlechtere das Operationsergebnis, konnte in unserer Studie nicht bestätigt werden. Es besteht kein signifikanter Zusammenhang zwischen dem Alter und dem Outcome der Operation. Zu diesem Ergebnis kamen bereits Autoren vorheriger Veröffentlichungen (Hamburger et al. 2001).

Ein schlechteres Outcome vermuteten wir bei dem Vorliegen von Begleiterkrankungen oder einem hohen Body Mass Index durch Zunahme von Operationskomplikationen sowie erschwelter postoperativer Mobilisation, die die Patienten zu einer schlechteren Beurteilung des Gesamtergebnisses bewegen würden. Diese Vermutung traf nicht zu, da weder das Vorliegen von Begleiterkrankungen noch der BMI Einfluss auf das Ergebnis hatten.

Hamburger et al. stellten in ihrer Veröffentlichung von 2001 fest, dass bei Vorliegen zusätzlicher lumbaler Symptome weniger häufig Odom I (20,0 %) vorlag als bei Patienten, die diese Symptomatik nicht aufwiesen (44,5 %). In unserer Befragung wurde nicht explizit nach diesen Beschwerden gefragt. In den Krankenunterlagen traten lumbale Beschwerden jedoch als häufigste Begleiterkrankung (18,0 %) auf.

Zu der Frage nach Begleiterkrankungen äußerten sich 154 Patienten. 134 Patienten wiesen keine weiteren Erkrankungen auf. Bei 3 Patienten besteht eine Polyneuropathie, die durch verschiedene Ursachen wie zum Beispiel Toxine oder Diabetes mellitus entstehen kann. Ein Diabetes lag bei 5 Befragten vor und 12 weitere gaben an, unter anderen Erkrankungen zu leiden. In der Literatur wurde bis auf zusätzliche lumbale Beschwerden oder dem Rauchverhalten der Patienten nicht nach Begleiterkrankungen gefragt. In unserer Studie zeigte sich, dass das Vorhandensein von zusätzlichen Erkrankungen keinen signifikanten Zusammenhang mit dem Operationsergebnis hat.

Der untere Bereich der Halswirbelsäule ist häufiger von einer Bandscheibendegeneration betroffen als der obere Teil, da die Wirbelsäulenübergänge wie auch der zervikothorakale Übergang stärker belastet werden. Diese vermehrte Belastung führt jedoch zu keiner Verschlechterung des Outcome postoperativ. In unserer Befragung zeigte sich, dass das Outcome unabhängig von der Operationshöhe der Halswirbelsäule ist. Zu diesem Ergebnis kamen die Autoren in der Veröffentlichung 2001 ebenfalls (Hamburger et al. 2001).

Durch die Analyse der Operationsberichte und der darin gestellten intraoperativen Diagnose ließ sich eine Unterscheidung der Befunde in `soft disc`, `hard disc` oder einer Kombination

aus beiden (`both`) stellen. Eine vermutete stärkere Nervenschädigung und Beschwerdesymptomatik durch osteophytäre Anbauten bei einer `hard disc` im Vergleich zu einer weichen Bandscheibenvorwölbung bei einer `soft disc` ließen uns an ein schlechteres Outcome denken. Auch diese Vermutung wurde widerlegt bei der Patientenbefragung. Der intraoperative Befund zeigte keinen signifikanten Zusammenhang zum postoperativen Outcome. Man sollte sich also von dem Gedanken lösen, dass ein knöcherner Befund einen größeren langfristigen Schaden als verdrängendes Weichteilgewebe wie ein Nucleus pulposus prolaps verursacht.

Unsere Ergebnisse widersprechen Ergebnissen von 2001, die zeigten, dass das Vorliegen einer reinen `soft disc` im Vergleich zu einem zusätzlichen Vorliegen von einer `hard disc` ein positiver Prognosefaktor für das Ergebnis der Operation waren und sich die Patienten häufiger Odom I zuordnen ließen (Hamburger et al. 2001).

Die Erfassung der präoperativen Beschwerdesymptomatik ergab bei 81,1% der Befragten sowie bei 92,7% laut Krankenakte das Vorhandensein von Schmerzen, gefolgt von Taubheitsgefühlen bei 79,9% bzw. 75,6%, Lähmungen bei 32,3% bzw. 54,0% und Gangstörungen bei 14,6 % bzw. 8,0%. Dieses Ergebnis war zu erwarten, da bei einem Bandscheibenvorfall zuerst die dünnen, wenig myelinisierten Nervenfasern, die für die Schmerzentstehung verantwortlich sind, geschädigt werden und erst bei stärkerer Schädigung die sensiblen und motorischen Anteile der Nervenwurzel hinzukommen. Außerdem führen monoradikuläre Schäden seltener zu Lähmungen, da die meisten Muskeln aus Fasern mehrerer Wurzeln gesteuert werden (Rössler und Rütger 2005).

Bei der Zusammenhangsbetrachtung fiel auf, dass ein signifikanter Zusammenhang zwischen dem Vorhandensein von Gangstörungen präoperativ und einem mäßigen/schlechten Outcome besteht. Die durch eine Myelonschädigung verursachte Gangstörung bedeutet für die Patienten einen erheblichen Verlust an Lebensqualität. Die meisten Gangstörungen sind irreversibel und lassen sich kaum durch eine Operation verbessern. Eine geringe Zufriedenheit der Betroffenen nach der Operation ohne deutliche Besserung der Symptomatik resultiert hieraus, auch wenn die Patienten vor der Operation darüber aufgeklärt worden waren, dass die Entlastung des Myelons nur einer weiteren Verschlechterung vorbeugen kann. Die Nachuntersuchungsbefunde im Archiv reichen bei 66,7% nur bis zu einem Ablauf von 6Monaten und nur 33,3% über einen Zeitraum von mehr als 6Monaten während die Nachbefragung den Beschwerdestatus im Frühjahr 2006 erfragt. Somit sind die Ergebnisse aus den Patientenakten und der Befragung nur eingeschränkt vergleichbar, da das Regenerationspotential des Körpers 6Monate postoperativ noch nicht ausgeschöpft ist.

Zum Zeitpunkt der Patientenbefragung gaben 59,1 % der Patienten an, an keinen Restbeschwerden zu leiden. Bei dieser Frage waren Mehrfachnennungen möglich. Wie zu erwarten war, traten Schmerzen mit 32,9 % am häufigsten auf, gefolgt von Taubheitsgefühlen, Gangstörungen, Lähmungen und Querschnittssyndromen. Die Rangfolge spiegelt die bereits präoperativ vorhandenen Symptomhäufigkeiten in geringerer Anzahl wieder.

Auffallend ist, dass eine hohe Korrelation zwischen vor der Operation vorhandenen Symptomen und dem Fortbestehen derselben Symptome in Form von Restbeschwerden besteht. Dies lässt sich vermutlich dadurch begründen, dass sich zum einen bereits geschädigte Nervenfasern nicht ausreichend regenerieren können nach einer operativen Dekompression und zum anderen ist die Ausbildung eines hypertrophen Narbengewebes am Operationsort mit anschließend erneuter Kompression der beteiligten Nervenfasern denkbar. Vergleiche der postoperativen Beschwerden nach Stabilisierung mittels Knochenspan zeigen, dass bei 7% Nacken-, bei 9% Armschmerzen und 1% Kopfschmerzen vorliegen sowie bei 8% Parästhesien (Hubach 1994).

Der signifikante Zusammenhang zwischen einem schlechteren Outcome und einer mäßigen bis starken Ausprägung der Restbeschwerden ist nicht verwunderlich. Je intensiver die Beschwerden auch nach der Operation noch bestehen, desto eher sind die Patienten geneigt, von einem Operationsmisserfolg auszugehen und in der Zusammenschau das Outcome schlechter zu bewerten.

Unter der Vorstellung eine längere Beschwerdedauer hätte einen nachhaltig negativen Einfluss auf die Reversibilität der Nervenschädigungen jeglicher Art und somit auch auf die subjektive Einschätzung des Operationserfolges, erfragten wir die Zeitspanne zwischen Beginn der Beschwerden und der eigentlichen Operation. Diese Frage wurde nur von 146 der 164 Patienten beantwortet. Die Ursache der geringen Antwortzahlen ist wahrscheinlich, dass sich die Patienten nach den vielen Jahren seit der Operation nicht an genaue Zeitabläufe erinnern können und daher keine Aussage treffen wollten. Die kürzeste Beschwerdedauer wurde mit unter einer Woche angegeben und die längste Zeitspanne war über 20 Jahre lang. Die durchschnittliche Beschwerdedauer lag bei 28,05 Wochen. In den Krankenblättern betragen die durchschnittliche Dauer 38,49 Wochen und die maximale Dauer 10 Jahren. Die statistische Bestätigung dieses Zusammenhanges konnte jedoch nicht erbracht werden. Somit ist davon auszugehen, dass zum einen Nervenschädigungen bereits nach kurzer Bedrängungsdauer auftreten und die Patienten zum anderen trotz Restbeschwerden nach einer

langen Beschwerdedauer die Bandscheibenoperation als Erleichterung empfinden und eine positive Bewertung des Gesamtergebnisses abgeben.

Bei einem anderen Patientenkollektiv korrelierte eine Beschwerdedauer von maximal 3 Monaten mit deutlich besseren Ergebnissen (Odom I 48,9 %) als bei Patienten, die bereits seit über einem Jahr an Beschwerden litten (Odom I 33,3 %) (Hamburger et al. 2001).

Bei lang anhaltenden Beschwerden wie Taubheit und Lähmungen ist verständlicherweise postoperativ eine Besserung unwahrscheinlich.

Postoperative Komplikationen wurden von 79,9 % der Patienten verneint. Die restlichen Komplikationen teilten sich auf in Nachblutung und Infektion, die jeweils bei weniger als 1% des Patientengutes auftraten, Verschlechterung der Beschwerden (4,3 %), bleibende Heiserkeit (2,4%) und andere Komplikationen (12,8 %). Das Verrutschen des Implantats trat in keinem der Fälle auf. Die Heiserkeit kann sowohl direkt durch die Operation als auch durch die Intubation der Anästhesisten mit Schädigung der Stimmbänder resultieren. Hinter dem Punkt „Andere“ könnten sich Komplikationen wie Magenerkrankungen durch Medikamente oder perioperativen Stress ausgelöst, postoperativer Wundschmerz, neu aufgetretene Paresen oder ähnliches verbergen. Die Formulierung „Andere“ ist unglücklich gewählt, da sie nicht eingrenzt und dadurch zu leichtfertig von den Patienten angekreuzt wird. Es besteht eine Diskrepanz zwischen dem medizinischen Terminus „Komplikation“ und dem, was die Allgemeinbevölkerung hierzu zählt. In den Patientenakten waren in 3,0% Nachblutungen, in 1,2% eine Verschlechterung der Beschwerden, in 0,6% Wundheilungsstörungen, in 9,1% eine vorübergehende Schluckstörung und in 3,7% eine Heiserkeit. Die Heiserkeit und Schluckstörungen waren meist während des stationären Aufenthaltes rückläufig. In den Nachuntersuchungen zu einem späteren Zeitpunkt ließ sich bei einem Patienten eine Luxation des Sulfixinterponates feststellen. In anderen PMMA-Studien werden in 1,4% mechanische, in 2,7 % neurogene Komplikationen, bleibende Störungen in 1,1% und entzündliche Komplikationen mit 0,4% angegeben (Grote et al. 1991).

Die durchschnittliche Dauer des stationären Aufenthaltes betrug in unserem Hause 8,1 Tage, wobei der kürzeste Aufenthalt 3Tage und der längste 18Tage war. Bei einigen Patienten verlängerte sich die Aufenthaltsdauer durch einen zunächst konservativen Therapieversuch, welchem sich bei Therapieversagen die Operation anschloss. In einer ähnlichen Studie liegt der stationäre Aufenthalt zwischen 2 und 20Tagen und die mittlere Verweildauer beträgt 5,1 Tage (Hamburger et al. 2001).

Im Anschluss an den stationären Aufenthalt erfolgte eine Krankenschreibung beziehungsweise Arbeitsunfähigkeit von unterschiedlicher Dauer. Zu dieser Frage äußerten sich lediglich 103

der den Fragebogen zurücksendenden Patienten. Die geringe Zahl der Antworten ist zum einen darauf zurückzuführen, dass 15 Patienten bereits vor der Operation berentet waren und 17 Patienten ohne berufliche Tätigkeit gewesen sind. Ein Teil der Patienten wird sich nicht mehr im Detail an die zeitlichen Abläufe nach der Operation erinnern können. Insgesamt konnten 27 Patienten nicht in ihren Beruf zurückkehren.

Einige Patienten gaben an, gar nicht krankgeschrieben worden zu sein, und die maximale Dauer der Arbeitsunfähigkeit betrug 81 Wochen. Im Durchschnitt betrug die Krankschreibung 9,8 Wochen. Die Daten anderer Studien zeigen in 39% der Fälle eine Arbeitsunfähigkeit von weniger als 1 Monat, bei 32% von 1-2 Monaten, bei 10% von 2-3 Monaten, bei 10% von 3-6 Monaten und bei 6 % mehr als 6 Monaten (Hamburger et al. 2001). Die Krankschreibungen erfolgen durch die niedergelassenen, weiterbehandelnden Ärzte, meist Hausärzte oder Orthopäden, in Anlehnung an die Empfehlungen im Entlassungsbrief der Klinik. Somit unterliegt die Krankschreibung letztlich der Entscheidung des Niedergelassenen, der nach seinen subjektiven Erfahrungen handelt. Die Vergleichbarkeit mit Studien aus anderen Regionen kann hierdurch geringfügig beeinträchtigt sein.

Nach dem Aufenthalt in unserem Krankenhaus entließen wir 95,1% der Patienten nach Hause und 3,7 % in eine andere Klinik. Hierbei ist zu vermuten, dass einige der Patienten die stationäre Rehabilitationseinrichtung hiermit gemeint haben könnten und die restlichen Patienten aufgrund von Begleiterkrankungen oder postoperativen Komplikationen in andere Abteilungen auswärts verlegt worden sind. Der Anteil der Patienten, die noch eines weiteren stationären Aufenthaltes bedurften, ist jedoch erfreulicherweise sehr gering.

27,4% der Patienten bedurften aufgrund des guten Allgemeinzustandes postoperativ keiner Rehabilitationsmaßnahme oder nahmen auf eigenen Wunsch an keiner Maßnahme teil.

54,3 % absolvierten eine ambulante und 5,5% eine stationäre Rehabilitation. Bei 12,2 % fanden sowohl eine ambulante als auch stationäre Rehabilitationsmaßnahme statt.

Bei der subjektiven Beurteilung des Gesamtergebnisses zeigte sich, dass 51,1% der Patienten, die an keiner Rehabilitationsmaßnahme teilgenommen haben das Ergebnis als `sehr gut` einschätzten, während dies nur 41,4 % der ambulanten Rehabilitationsteilnehmer, 33,3 % der stationären und 30,0 % derer, die an einer ambulanten und einer stationären Rehabilitation teilnahmen, taten. Für ein `gutes` Ergebnis entschieden sich 33,3% der Patienten ohne Rehabilitation, 41,4 % derer mit ambulanter, 22,2% derer mit stationärer und 30,0% derer mit stationärer und ambulanter Rehabilitationsmaßnahme. Als `mäßiges` oder `schlechtes` Ergebnis wurde der Eingriff von 15,5% der Patienten ohne Rehabilitation, von 17,2 % der Patienten mit ambulanter, von 44,4% der Patienten mit stationärer Rehabilitation und von

40% der Patienten, die eine Kombination aus ambulanter und stationärer Rehabilitation durchführten, benannt.

Dies lässt sich dadurch erklären, dass die Patienten, die postoperativ so wenig Beschwerden aufwiesen, dass sie keiner Rehabilitation bedurften, mit dem Operationsergebnis sehr zufrieden waren, während die Patienten die wegen postoperativer Residuen bzw.

Komplikationen an einer Rehabilitation teilnahmen, bereits im Vorfeld eine schlechtere Meinung über die Operation hatten und diese auch nicht durch Besserung der Beschwerden nach der Rehabilitation revidierten. Jedoch ist zu bemerken, dass die Fallzahlen in den Gruppen der Patienten mit stationärer und der Kombination aus ambulanter und stationärer Rehabilitation sehr klein sind und daher die Aussagekraft begrenzt ist.

Auffallend war bei der Auswertung der Antwortbögen, dass ab der Frage 09 bis zur Frage 16 ca. 17 Patienten weniger antworteten als bei den übrigen Fragen. Die Fragen 09 bis 16 befinden sich auf der Rückseite des doppelseitig bedruckten Fragebogens. Trotz der Durchnummerierung der Fragen und der Seiten scheinen einige Patienten diese Seite übersehen zu haben oder mit der Beantwortung Probleme gehabt zu haben.

Nach der Operation war bei 2 (1,3%) Patienten eine Umschulung nötig, da sie dem zuletzt ausgeübten Beruf nicht mehr nachgehen konnten. In weiteren Studien über Sulfix konnten 3% der Patienten ihrem Beruf nicht mehr nachgehen ohne Angabe, ob es anschließend zu einer Berentung oder Umschulung gekommen ist (Hamburger et al. 2001).

Erfreulich ist das zahlreiche Erreichen eines hohen, sozialen Aktivitätslevels im Anschluss an die Operation. Keine Einschränkungen des alltäglichen Soziallebens mit Freunden und Familie traten bei 94 Patienten auf. Einen noch größeren Erfolg konnten 19 Personen erzielen. Ihnen waren nach der Operation mehr Aktivitäten möglich als davor. Keinen großen Profit brachte die Operation 32 Patienten, da diese im Anschluss weniger sozialen Aktivitäten nachgehen konnten als vorher. Auch diese Frage wurde von 19 Patienten nicht bearbeitet. Die Frage nach der körperlichen Belastung vor der Operation war ein wenig missverständlich. Einige Patienten könnten den Belastungsgrad nach Auftreten der Beschwerden gemeint haben. 17 Patienten äußerten sich nicht zu der Frage. Nahezu keine körperliche Belastung wie beispielsweise bei einer Bürotätigkeit hatten 23 Patienten, ein mittleres Belastungsniveau wiesen 80 Patienten auf und einer hohen Belastung waren 44 Patienten ausgesetzt.

Die Annahme eine hohe körperliche Belastung präoperativ führe zu einem schlechteren Outcome durch eine vermehrte allgemeine Abnutzung der Halswirbelsäule konnte in unserer Studie nicht nachgewiesen werden und widerspricht vorherigen Ergebnissen. Die Patienten, die keiner körperlichen Belastung ausgesetzt waren, wurden als `white-collarworker`

bezeichnet und die mit der hohen körperlichen Belastung als `blue-collarworker`. Bei den white-collarworker fanden sich häufiger Odom I (51,5 %) als bei den anderen (26,0 %). Die blue-collarworker waren häufiger Odom III oder IV zuzuordnen (30% gegenüber 15,8 %) (Hamburger et al. 2001).

Bei der Auswahl des Patientenkollektivs entschieden wir uns nur die Patienten auszuwählen, die monosegmentale Halswirbelsäulenbeschwerden zum Operationszeitpunkt hatten. Im Hinblick auf Langzeitfolgen der ventralen Stabilisierung erfragten wir spätere Operationen an der Halswirbelsäule. 140 Patienten mussten sich keiner erneuten Operation an der Halswirbelsäule unterziehen und 2 Patienten antworteten nicht. Bei 21 Patienten folgte ein weiterer Eingriff und bei 2 Patienten sogar 2 weitere Eingriffe. Als Grund für die Operationen waren in 16 Fällen ein neu aufgetretener Bandscheibenvorfall in anderer Lokalisation zu finden, bei 2 Patienten traten erneut Beschwerden auf und bei 3 Patienten war die Operationsindikation eine Verschlechterung oder ein Fortbestehen der bekannten Beschwerden. Einer der betroffenen Patienten machte hierzu keine weitere Aussage. Die Operationslokalisierung war bei 2 Fällen die gleiche wie vorher und bei 20 Patienten war ein anderes Bandscheibensegment betroffen. Der Operationszugang blieb in 20 Fällen der gleiche und bei 2 Patienten wurde ein dorsaler Zugang gewählt.

Wir können nur Vermutungen anstellen, ob die späteren Wirbelsäulenschädigungen auch ohne die segmentale Stabilisierung in unserem Hause stattgefunden hätten.

Es sollte in weiteren Studien untersucht werden, ob die monosegmentale Fusionierung mit Sulfix zu einer vermehrten Beanspruchung benachbarter Wirbelsäulenabschnitte und dadurch zu einem häufigeren Auftreten von Bandscheibenvorfällen proximal und distal der Operationshöhe führt oder ob es sich bei den mehrfach operierten Patienten um davon unabhängige Schädigungen der Wirbelsäule im Sinne einer höheren genetischen Vulnerabilität des Bewegungsapparates handelt. Erste Ergebnisse in Studien ähnlicher Thematik konnten bereits 1995 und 2001 erbracht werden. Damals konnte eine beginnende Anschlussdegeneration bei monosegmental fusionierten Patienten in Nachbarsegmenten radiologisch nachgewiesen werden (Goffin et al. 1995, Gore 2001). Zusätzlich konnte eine Erhöhung des intradiskalen Druckes benachbarter Segmente nach Fusionierung in einer biomechanischen Studie gezeigt werden (Eck et al. 2002).

Schnittbildverfahren werden postoperativ nicht routinemäßig sondern erst wegen einer bestimmten Fragestellung wie zum Beispiel postoperativ entstandener Komplikation mit Myelonkompression angefordert. Der Standard nach einer Sulfiximplantation ist das native Röntgen. Im digitalen Klinikarchiv zeigte sich, dass deutlich mehr Röntgenbilder als

angegeben existieren. So fanden wir in 64,8% Befunde von konventionellen Röntgenbildern, in 23,8% von MRT-Aufnahmen, in 7,4% von Computertomographien und in 16,4% von mehreren bildgebenden Verfahren gleichzeitig.

Auch in unserer Studie lassen sich Hinweise auf eine vermehrte Abnutzung der oberhalb und unterhalb des fusionierten Zwischenwirbelraumes befindlichen Höhen aufzeigen. In 8,7% der postoperativen, radiologischen Befunde lässt sich eine neuentstandene Degeneration feststellen und in 43,5% der postoperativ beschriebenen Degenerationen gab es leider keine Vergleichsbefunde des präoperativen Status. Bei den postoperativen Degenerationen sind 91,3% der Wirbelsäulenabschnitte oberhalb und 52,2% unterhalb der Fusion betroffen (Abbildung 2). Einen weiteren Hinweis auf vermehrte mechanische Belastung der umgebenden Halswirbelsäule nach ventraler Fusion liefert indirekt der Nachweis von Bandscheibenvorfällen in MRT- oder CT-Befunden in Höhen oberhalb der Operation in 7,8% und in Höhen unterhalb in 10,0%.

Weiterhin konnte in unserer Studie gezeigt werden, dass ein signifikanter Zusammenhang zwischen einem schlechteren Outcome und dem Vorhandensein mindestens einer weiteren Halswirbelsäulenoperation besteht. Die Beurteilung der ersten Operation in unserem Hause, die zu der Ermittlung des Outcome führte, erfolgte jedoch erst, nachdem bei einigen Patienten eine weitere Operation nötig war. Möglicherweise haben sich einige der betroffenen Patienten durch die erneuten Beschwerden zu einer schlechteren Beurteilung der ersten Operation verleiten lassen.

Die Beurteilung des Gesamtergebnisses zeigte einen hohen Zufriedenheitsgrad. 41,5 % bezeichneten das Ergebnis als `sehr gut`, 36,0 % als `gut`, 14,0% als `mäßig` und nur 7,3 % als `schlecht`. Fasst man die guten und sehr guten Ergebnisse zusammen, so erhält man in 77,5 % gute und sehr gute Ergebnisse. Im direkten Vergleich unserer Gesamtergebnisse mit denen anderer Kliniken zeigt sich, dass die Ergebnisse dicht beisammen liegen. Die 2001 im Spine veröffentlichten Ergebnisse des Herz- und Neuro-Zentrum Bodensee/ Ludwig-Maximilians-Universität in München brachten in 40,6% Odom I, in 36,9 % Odom II, in 18,9% Odom III und in 3,6 % Odom IV hervor (Hamburger et al. 2001). Die Zusammenfassung von Odom I und II wird in vielen Studien als `successful operation` bezeichnet und ergibt wie in unserer Studie 77,5 % bei Hamburger et al. Weitere Studien kamen mit derselben Operationsmethode auf 78,0 % (Böker et al. 1990) und 70 % (Van den Bent et al. 1996) für Odom I+II.

5. Zusammenfassung

Die ventrale Fusionierung mit Sulfix ist ein seit Jahren weltweit etabliertes Operationsverfahren in der Halswirbelsäulen Chirurgie.

In dieser retrospektiven Studie wurden alle 379 in der Neurochirurgie der Universitätsklinik Kiel zervikal, monosegmental mit Sulfix fusionierten Patienten der Operationsjahre 1993 bis 1997 angeschrieben. In dem beigegefügt, dreiseitigen Fragebogen wurden Fragen zu Symptomen und dem Aktivitätslevel prä- und postoperativ, Beschwerde- und Krankenschreibungsdauer, Rehabilitationsmaßnahmen, subjektiver Beurteilung der gesamten Operation und weiteren Themen gestellt. Die Beurteilung des Gesamtergebnisses wird als Outcome der Operation gewertet. Wir erhielten 164 gültige Fragebögen zurückgesandt. Weitere Informationen über die angeschriebenen Patienten entnahmen wir den Operationsberichten und dem digitalen Archiv der Klinik. Die Ergebnisse der Befragung wurden statistisch aufgearbeitet, analysiert und mit den Angaben aus der Literatur verglichen. Es konnten signifikante Zusammenhänge zwischen präoperativ aufgetretenen Symptomen wie Schmerzen, Taubheitsgefühle, Lähmungen und Gangstörungen und dem Vorhandensein derselben Symptome postoperativ aufgezeigt werden. Das Vorliegen von Gangstörungen sowie erneute Operationen an der Halswirbelsäule führten vermehrt zu einem mäßigen oder schlechten Outcome. Weiterhin konnte bewiesen werden, dass Patienten, die an keiner Rehabilitationsmaßnahme nach der Operation teilgenommen haben, ein deutlich besseres Outcome hatten. Keine Zusammenhänge mit dem Gesamturteil der Operation konnten für den BMI, das Alter, Begleiterkrankungen, die Beschwerdedauer präoperativ, den intraoperativen Befund wie `soft disc` oder `hard disc`, den Grad der körperlichen Belastung vor der Operation und die Höhe des betroffenen Segmentes der Halswirbelsäule nachgewiesen werden. Es ließen sich Hinweise aufzeigen, dass es postoperativ zu einer vermehrten Beanspruchung benachbarter Wirbelsäulenabschnitte nach Sulfixfusionierung kommt. Die Ergebnisse der Gesamtbeurteilung der Operation in unserer Klinik zeigen in 77,5% sehr gute oder gute Bewertungen durch die Patienten. Diese Zahlen sind vergleichbar mit denen aus der Literatur.

Sulfix hat trotz der Vielfalt der operativen Möglichkeiten in der Halswirbelsäulen Chirurgie auch heute noch einen festen Platz als bewährtes Fusionsmaterial.

6. Literaturverzeichnis

Bärlocher, C., Barth, A., Krauss, J.: Comparative evaluation of microdiscectomy only, autograft fusion, polymethylmethacrylate interposition, and threaded titanium cage fusion for treatment of single-level cervical disc disease: a prospective randomized study in 125 patients. *Neurosurg Focus* 2002; 12: E4

Bent, M.v.d., Oosting, J., Wouda, E.: Anterior cervical discectomy with or without fusion with Acrylate. *Spine* 1996; 21: 834-840

Böker, D.K., Probst, E.M., Schultheiß, R.: Long-term results after cervical interbody fusion with Polymethylmethacrylate. *Neurosurg Rev* 1990; 18: 49-54

Eck, J.C., Humphreys, C., Lim, T.H., Jeong, S.T., Kim, J.G., Hodges, S.D., An, H.S.: Biomechanical study on the effect of cervical spine fusion on adjacent-level intradiscal pressure and segmental motion. *Spine* 2002; 27: 2431-2434

Goffin, J., Loon, J.v., Calenbergh, F.v.: Long-term results after anterior cervical fusion and osteosynthetic stabilization for fractures and/or dislocations of the cervical spine. *J Spinal Disord* 1995; 8: 499-508

Gore, D.R.: Roentgenographic findings in the cervical spine in asymptomatic persons. A ten-year follow-up. *Spine* 2001; 26: 2463-2466

Grote, W., Bettag, W., Wüllenweber, R.: Indikation, Technik und Ergebnisse zervikaler Fusionen. *Acta neurochir* 1970; 22: 1-27

Grote, W., Kalff, R., Roosen, K.: Die operative Behandlung zervikaler Bandscheibenvorfälle. *Zentralbl Neurochir* 1991; 52(3): 101-108

Grote, W., Röttgen, P.: Die ventrale Fusion bei der cervikalen Osteochondrose und ihre Behandlungsergebnisse. *Acta neurochir* 1967; 16: 218-240

Hamburger, C., Festenberg, F., Uhl, E.: Ventral discectomy with PMMA interbody fusion for cervical disc disease. *Spine* 2001; 26(3): 249-255

Hohmann, D., Liebig, K.: Technik der ventralen Spondylodese an der unteren Halswirbelsäule. *Orthopäde* 1987; 16(1): 62-69

Hubach, P.: A prospective study of the anterior cervical spondylodesis in intervertebral disc disorders. *European spine journal* 1994; 3: 209-213

Kemmesies, D., Meier, U.: Experience with five different intervertebral disc spacers for cervical spondylodesis. *Zentralbl Neurochir* 2005; 66: 24-33

Korinth, M.C., Moersch, S., Ragoß, C., Schopphoff, E.: Biomechanische Untersuchungen eines Bandscheibenersatzimplantats aus einer neuartigen porösen TiO₂/ Glas-Keramik an der humanen Halswirbelsäule. *Biomed Technik* 2003; 48(12): 349-355

Odom, G.L., Finney, W., Woodhall, B., Durham, N.C.: Cervical disk lesions. *JAMA* 1958; 166: 23-28

Ogon, M., Becker, S., Chavanne, A., Meissner, J., Tuschel, A.: Die Bandscheibenprothese an der Halswirbelsäule. *Journal für Mineralstoffwechsel* 2006; 13(1): 14-17

Robinson, R.A., Riley, L.H.: Techniques of exposure and fusion of the cervical spine. *Clinical orthopaedics and related research* 1975; 109: 78-84

Robinson, R.A., Smith, G.W.: Anterolateral cervical disc removal and interbody fusion for cervical disc syndrome. *Bull Johns Hopkins Hosp* 1955; 96: 223-224

Robinson, R.A., Walker, E., Ferlic, D.C., Wiecking, D.K.: The results of the anterior interbody fusion of the cervical spine. *J. of bone and Joint surgery* 1962: 1569-1587

Rössler, H., Rüter, W.: *Orthopädie und Unfallchirurgie*. 19.Auflage, Urban&Fischer, München 2005

Schröder, J., Wassmann H.: Polymethylmethacrylat (PMMA) in der Halsbandscheibenchirurgie- gegenwärtige Situation in Deutschland. Zentralbl Neurochir 2001; 62(2): 33-36

Smith, G.W., Robinson, R.A.: The treatment of certain spine disorders by anterior removal of the intervertebral disc and interbody fusion. J Bone Joint Surg (Am) 1958; 40: 6-624

7. Anhang

Fragebogen zur Nachuntersuchung

Lfd. Nr. _____

01 Wie groß sind Sie? _____ cm

02 Wie schwer sind Sie? _____ kg

03 Welche Beschwerden hatten Sie vor der Operation? (Mehrfachnennung möglich)

- Keine
- Schmerzen
- Taubheitsgefühl
- Lähmungen
- Gangstörungen

04 Wie viele Wochen lagen zwischen dem Beginn der Beschwerden und Ihrer Operation?

_____ Wochen

05 Gab es Komplikationen nach der OP? (Mehrfachnennung möglich)

- Nein, keine Komplikationen
- Nachblutung
- Infektion
- Bleibende Heiserkeit
- Verschlechterung der Beschwerden
- Verrutschen des Dübels/Implantates
- Andere

06 Die Entlassung erfolgte nach der OP:

- nach Hause
- in eine andere Klinik

07 Wie viele Wochen betrug die Arbeitsunfähigkeit/ Krankschreibung nach der OP?

_____ Wochen

08 Hatten Sie nach der OP Rehabilitationsmaßnahmen (Physiotherapie, Krankengymnastik)?

- Nein, keine Rehabilitationsmaßnahmen
- Ja, ambulant
- Ja, stationär
- Ja, ambulant und stationär

09 Wurden Röntgenuntersuchungen der Halswirbelsäule nach Entlassung bei uns durchgeführt?

- Nein, keine
- Einfaches Röntgen
- Computertomographie (CT)
- Kernspintomographie(MRT)
- Mehrere Verfahren

10 Sind Sie nach der Operation in Ihren alten Beruf zurückgekehrt?

- Nein
- Ja
- Vor OP bereits berentet
- Vor OP ohne berufliche Tätigkeit

11 Erfolgte nach OP eine Umschulung aufgrund Ihrer Halswirbelsäulen-Erkrankung?

- Nein
- Ja

12 Wurden Sie infolge der Halswirbelsäulen-Erkrankung berentet?

- Nein
- Ja

13 Wie hoch waren Ihre sozialen Aktivitäten, z.B. mit Familie und Freunden, nach der OP?

- wie vor der OP
- nach der OP mehr Aktivitäten
- nach der OP weniger Aktivitäten

14 Wie hoch war Ihre tägliche körperliche Belastung vor der OP?

- nahezu keine
- mittel
- hoch

15 Gab es später eine weitere OP an der Halswirbelsäule?

- Nein, keine
- eine weitere
- zwei weitere

16 Was war der Grund?

- Entfällt, da keine weitere OP
- weiterer Bandscheibenvorfall in anderer Höhe
- eine Komplikation der ersten OP
- neue Beschwerden
- Verschlechterung oder Fortbestehen der alten Beschwerden nach der ersten OP

17 In welcher Höhe wurde bei der weiteren OP operiert?

- entfällt, da keine weitere OP
- gleiche Höhe
- andere Höhe

18 Wie war der operative Zugangsweg?

- entfällt, da keine weitere OP
- wieder von vorne
- von hinten

19 Gab es Begleiterkrankungen vor der ersten OP?

- Nein, keine
- Polyneuropathie (PNP)
- Diabetes
- Andere

20 Wie beurteilen Sie das Gesamtergebnis?

- Sehr gut
- Gut
- Mäßig
- Schlecht

21 Welche Restbeschwerden bestehen noch heute (Mehrfachnennung möglich)?

- Keine
- Schmerzen
- Taubheitsgefühl
- Lähmung
- Gangstörung
- Querschnittssyndrom

22 Ausprägung der Restbeschwerden:

- Keine
- Gering
- Mäßig
- Stark

23 Kommentar:

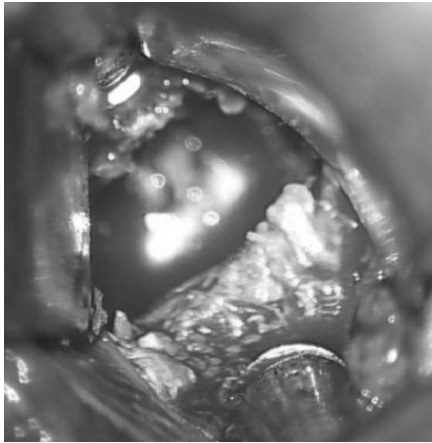
Abb. 1: Seitliche Röntgenaufnahme eines Studienteilnehmers nach Sulfiximplantation
Auf der Aufnahme sieht man zwischen dem 5. und 6. Halswirbelkörper eine röntgendichte Struktur, welche das Sulfixinterponat darstellt.

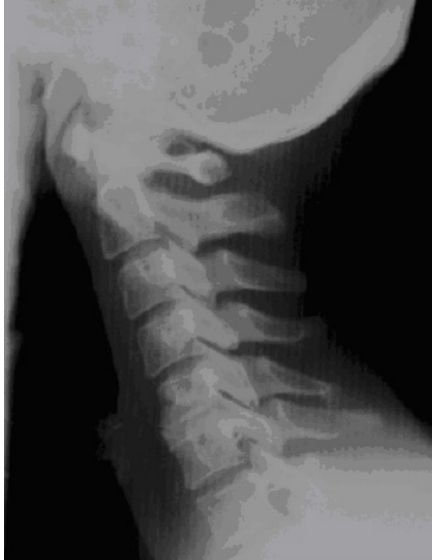

Abb. 2: Seitliche Röntgenaufnahme 8Jahre nach Implantation des Sulfixinterponates zeigt minimale Anschlussdegeneration der benachbarten Wirbelkörper.
Die Prothese wurde zwischen den 6. und 7. Halswirbelkörper implantiert.

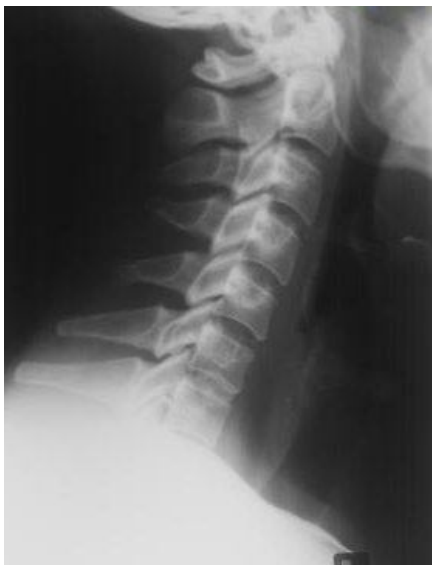

Abb. 3: Intraoperatives Foto eines betroffenen Bandscheibenfaches nach Sequestrektomie
Im oberen und unteren Bildabschnitt ist der Wirbelsäulendistraktor zu sehen und dazwischen befindet sich das von Bandscheibensequester befreite Zwischenwirbelfach, welches nun anschließend mit Sulfix ausgefüllt wird.



8. Danksagung

Mein besonderer Dank gilt Dr. med. Thanasis Petridis, der mich bei der Bearbeitung dieses Themas betreut hat. Seine Unterstützung, Hilfe und Anregung haben mich stets motiviert. Vielen Dank für die kollegiale Zusammenarbeit.

Herrn Prof. Dr. med. M. Mehdorn danke ich für die Überlassung des Themas und dafür, dass ich an seiner Klinik alle Möglichkeiten zur Bearbeitung dieser Arbeit hatte.

Bedanken möchte ich mich außerdem bei den vielen Mitarbeitern der Klinik für Neurochirurgie und dem Institut für medizinische Informatik und Statistik, die mir vor allem in den Anfängen hilfsbereit zur Seite gestanden haben. Vielen Dank an Herrn Dipl. Inform. Hedderich und Herrn Dipl. Inform. Junge auf diesem Wege.

9. Lebenslauf:Persönliche Daten

| | |
|---------------|--|
| Anschrift | Willi-Sander-Platz 10, 24943 Flensburg |
| Telefon | 0461-49378849 017624671896 |
| Geburtsdatum | 20.01.1981 |
| Geburtsort | Eckernförde |
| Familienstand | ledig |

Schulausbildung

| | |
|-----------|---|
| 1986-1987 | Vorschule Habertwedt |
| 1987-1991 | Grundschule Hühholz, Kappeln |
| 1991-2000 | Gymnasium Klaus-Harms-Schule, Kappeln Abschluss: Allgemeine Hochschulreife |

weiterer Werdegang

| | |
|------------|--|
| 01.01.2001 | Beginn der Laufbahn als Sanitätsoffizier in der Bundeswehr |
|------------|--|

Hochschulausbildung

| | |
|-----------|---|
| 2001-2003 | Vorklinisches Studium an der Christian-Albrecht-Universität zu Kiel |
| 08/2003 | Ärztliche Vorprüfung nach alter Approbationsordnung |
| 2003-2007 | Klinisches Studium an der Christian-Albrecht-Universität zu Kiel |
| 12/2005 | Beginn der Arbeit für die Dissertation |
| 12/2007 | Ärztliche Prüfung nach neuer Approbationsordnung |

Praktisches Jahr

| | |
|------------|---|
| 1. Tertial | Orthopädie: Rehaklinik/Ostseeklinik Damp |
| 2. Tertial | Chirurgie: Diakonissenanstalt/San Franziskus Hospital Flensburg |
| 3. Tertial | Innere Medizin: UK-SH, Campus Kiel |

beruflicher Werdegang

| | |
|-----------------|--|
| 2007-12/2008 | Stationsarzt auf der Orthopädie und Unfallchirurgie des Bundeswehrkrankenhauses Hamburg |
| 01/2009-12/2009 | Assistenzarzt in der Notaufnahme und auf der Intensivstation des Bundeswehrkrankenhauses Hamburg |
| Ab 01/2010 | Truppenarzt im Sanitätszentrum der Hugo-Junkers-Kaserne in Alt Duvenstedt |