

Aus der Klinik für Hals-, Nasen- und Ohrenheilkunde, Kopf- und Halschirurgie
(Direktorin: Prof. Dr. med. P. Ambrosch)
im Universitätsklinikum Schleswig-Holstein, Campus Kiel
an der Christian-Albrechts-Universität zu Kiel

**DAS INVERTIERTE PAPILLOM DER NASENHAUPT-
UND NASENNEBENHÖHLEN. EINE RETROSPEKTIVE
ANALYSE DES KIELER PATIENTENGUTES**

Inauguraldissertation
zur
Erlangung der Würde eines Doktors der Medizin
der Medizinischen Fakultät
der Christian-Albrechts-Universität zu Kiel

vorgelegt von

NATELLA VELIXON

aus Petrozavodsk / Russland

Kiel 2010

1. Berichterstatter: Prof. Dr. med. Gottschlich

2. Berichterstatter: Prof. Dr. med. Hauschild

Tag der mündlichen Prüfung: 01.12.2010

Zum Druck genehmigt, Kiel, den 01.12.2010

gez.: Prof. Dr. Dr. I. Cascorbi
Vorsitzender des Ausschusses für Promotion

Meiner Mutter

Inhaltsverzeichnis

	Seite
1. Einleitung	1
2. Fragestellung	3
3. Material und Methoden	4
3.1 Material	4
3.1.1 Erfassungskatalog	4
3.1.2 Anamnese	4
3.1.3 Endonasaler Untersuchungsbefund	4
3.2 Methoden	5
3.2.1 Bildgebende Diagnostik	5
3.2.2 Funktionsdiagnostik	5
3.2.3 Operationsmethoden	5
3.2.4 Komplikationen	7
3.2.5 Histologie	7
3.2.6 Follow up	7
3.2.7 Datenerfassung und statistische Auswertung	7
4. Ergebnisse	8
4.1 Anamnese	8
4.1.1 Alter und Geschlecht	8
4.1.2 Noxen	8
4.1.3 Präoperatives Beschwerdebild	9
4.2 Sicherung der Diagnose	10
4.3 Voroperationen	10

4.4	Operative Zugangswege	11
4.5	Tumorlokalisation bezüglich der Seite	11
4.6	Tumorlokalisation bezüglich der Anatomie	13
4.7	Histologische Nebenbefunde	13
4.8	Postoperative Komplikationen	14
4.9	Rezidive	15
5.	Diskussion	18
5.1	Einleitung	18
5.2	Patienten	18
5.3	Noxen	19
5.4	Polypöse Sinusitis	19
5.5	Präoperative Beschwerden	19
5.6	Tumorlokalisation	20
5.7	Diagnostik	20
5.8	Operative Zugangswege	21
5.9	Postoperative Komplikationen	22
5.10	Rezidive	22
6.	Zusammenfassung	24
7.	Literaturverzeichnis	26
8.	Danksagung	31
9.	Lebenslauf	32

1 Einleitung

Die erste Beschreibung eines invertierten Papilloms wurde 1854 von Ward publiziert (Ward, 1854). Ein Jahr später beschrieb Billroth zwei weitere Fälle eines invertierten Papilloms (Billroth, 1855). Das lokal invasive Wachstum der nun bekannten Schleimhautläsion zeigte Ringertz 1938 und er definierte den Tumor erstmals als invertiertes Papillom (Ringertz, 1938). Das invertierte Papillom gilt als lokal aggressiver Tumor mit hohem Rezidivpotenzial (Han et al., 2001). Es handelt sich um einen epithelialen Tumor der Nasenhaupt-, sowie der Nasennebenhöhlen mit papillärem Wachstum. Er wird auf Grund der histologischen Morphologie im Englischen auch als „villiform cancer“, „schneiderian papilloma“, „transitional cell papilloma“, „papillary sinusitis“ und „Ewing’s papilloma“ bezeichnet (Bielamowicz et al., 1993). Von allen nomenklatorischen Bezeichnungen früherer Autoren schien die Bezeichnung „inverted papilloma“ (Ringertz, 1938) am treffendsten.

Histologisch sind bei dem Tumor plisseartige Fältelungen des Epithelbandes mit tiefen, das Gewebe weit durchsetzenden Krypten oder schlauchförmigen Einbuchtungen sehr charakteristisch (Rudert, 1971).

Die Prävalenz der invertierten Papillome liegt unter allen Neoplasien der Nase zwischen 0,5% und 4% (Lawson et al., 1995). Das invertierte Papillom wird nach WHO-Klassifikation von 2005 (Barnes et al., 2005) zu den benignen epithelialen Tumoren gezählt. Invertierte Papillome neigen zu Rezidiven und haben das Potential maligne zu entarten. In verschiedenen Untersuchungen zur Malignität werden Assoziationsraten mit Plattenepithelkarzinomen von 5% bis 15% beschrieben (Lawson et al., 1995; Barnes et al., 2005; Klimek et al., 2000; Plinkert et al., 1997; Sukenik und Casiano, 2000).

Die Ätiologie der Läsion ist unklar und wurde in der Vergangenheit vielfach diskutiert. Eggston und Wolff sprachen 1947 von "papillary sinusitis" als Folge einer Virusinfektion, die zu der damaligen Zeit jedoch nicht nachgewiesen werden konnte (Eggston und Wolff, 1947). Ringertz (1938) vermutete eine Mutation von Nasenpolypen in das Papillom oder sogar in ein papilläres Karzinom. Andere Autoren konnten dagegen keinen signifikanten Zusammenhang zwischen einer Polyposis nasi und der Entwicklung eines invertierten Papilloms feststellen (Rudert, 1971).

Eine virale Genese wurde von Millar (1961) bereits 1961 erwogen. 1965 wurde diese Hypothese durch den elektronenmikroskopischen Nachweis von Einschlusskörperchen in den Zellkernen untermauert (Gaito et al., 1965). Die weitere Entwicklung der Hypothese über eine Virusgenese wurde 1986 von Brandsma und Mitarbeitern (1986) durch molekularbiologische Untersuchungsmethoden (in-situ-Hybridisierung) unterstützt. Dieser Arbeitsgruppe gelang es erstmals, humane Papillomavirus-DNA in einem invertierten Papillom nachzuweisen. Respler und Mitarbeiter isolierten 1987 HPV11 DNA aus zwei invertierten Papillomen und bewiesen somit die Assoziation von HPV11 und invertierten Papillomen (Respler et al., 1987). 1988 publizierten Weber und Mitarbeiter eine Studie, in der HPV6b/11 in 76% der invertierten Papillome gefunden wurde (Weber et al., 1988). Bei weiteren Studien nach oben genannter Methode wurden verschiedene Typen von HPV festgestellt, unter ihnen HPV 6/11 und HPV 16/18 (Syrjänen et al., 1987; Brandwein et al., 1989). HPV 16 gehört zu den Hochrisiko-HPV-Typen, die wahrscheinlich eine kausale Rolle in der Genese von Plattenepithelkarzinomen spielen.

Als Therapie der Wahl gilt beim invertierten Papillom die komplette chirurgische Entfernung des Tumors. Der gewählte chirurgische Zugang zur Entfernung invertierter Papillome aus der Nasenhaupt- und Nasennebenhöhlen-Region wird nach wie vor in der Literatur vielfach kontrovers diskutiert. Goldstandard der Papillomchirurgie war über lange Zeit die transfaziale Resektion. Begründet wurde dies durch die gehäufte Rezidivneigung sowie das destruierende Wachstum mit der Gefahr einer malignen Transformation. Es werden jedoch auch in der aktuellen Literatur mögliche funktionelle und ästhetische Probleme beschrieben.

Die endoskopische Abtragung von invertierten Papillomen der Nasenhaupt- und Nasennebenhöhlen wird seit den 80er Jahren diskutiert. Die rapide Entwicklung der endoskopischen Technik, neue OP-Technologien sowie die Computertomographie stellen die Basis zum Progress der endonasalen Chirurgie dar. Bereits 1989 bzw. 1992 wurden erste positive Erfahrungen über das endoskopische Therapiekonzept von invertierten Papillomen von Waitz (1992) und Wigand (1989) veröffentlicht. Eine Studie von Winter und Mitarbeitern (2000) bestätigt, dass in der Mehrzahl der Fälle ein rein endoskopisches Vorgehen zur Resektion von invertierten Papillomen gerechtfertigt ist.

Bei Patienten mit inkompletter Tumorentfernung, multiplen Tumorrezidiven oder malignitätsassoziierten Tumoren wird auch die Radiotherapie angewandt (Mendenhall et al., 2007).

2 Fragestellung

Das Ziel der vorliegenden klinischen Arbeit war die retrospektive Analyse der Patienten mit einem histologisch gesicherten invertierten Papillom im Kieler Patientengut. Die Operationsergebnisse sollten mit entsprechenden Daten aus der Literatur verglichen und auf Verbesserungsmöglichkeiten bei der Diagnostik und in der Therapie untersucht werden. Die hierbei insbesondere zu berücksichtigenden Fragen waren die Anzahl der therapierten Patienten im Vergleich zur Anzahl der zur Sanierung notwendigen therapeutischen Schritte und Komplikationen in Abhängigkeit vom gewählten Operationszugang (endonasal versus transfazial). Weiterhin sollten die Rezidivrate in Abhängigkeit von der gewählten Operationstechnik und eventuell kausal assoziierter Begleitkrankheiten der Nasennebenhöhlen untersucht werden. Es wurde auch die Assoziation zwischen regelmäßigem Alkohol- und Nikotinkonsum sowie die Bedeutung des Geschlechtes und des Alters der Patienten in der Ätiologie des invertierten Papilloms berücksichtigt.

3 Material und Methoden

3.1 Material

Es wurden retrospektiv die klinischen Daten von 110 Patienten mit histologisch gesicherten invertierten Papillomen der Nasenhaupt- und Nasennebenhöhlen analysiert, die im Zeitraum von 1990 bis 2000 in der Klinik für Hals-, Nasen- und Ohrenheilkunde, Kopf- und Halschirurgie des UKSH (Universitätsklinikums Schleswig-Holstein), Campus Kiel, therapiert und nachuntersucht wurden.

Es wurden nur Patienten in die Studie eingeschlossen, die postoperativ zu regelmäßigen Nachsorgeuntersuchungen erschienen und deren Operation mindestens 12 Monate zurücklag. Aus der Studie wurden insgesamt 3 Patienten ausgeschlossen, bei denen zwar ein invertiertes Papillom histologisch gesichert wurde, die dann aber den Operationstermin nicht wahrgenommen hatten.

3.1.1 Erfassungskatalog

Die Angaben aus der Krankenakte wurden kodiert und abgespeichert. Die folgenden Dokumente wurde eingesehen: Anamnesebogen, Ambulanzunterlagen, Epikrise, Operationsberichte, Narkoseprotokolle, Pflegedokumentation, Testung des Riechvermögens, Rhinomanometriemessung, Computertomogramme und Magnetresonanztomogramme.

3.1.2 Anamnese

Angaben zu Operationen sowie bereits erfolgte Voroperationen im Bereich der Nasennebenhöhlen wurden der Ambulanzkarte und dem stationären Aufnahmebogen entnommen. Alle anamnestisch erhebbaren Voroperationen im Nasennebenhöhlenbereich wurden nach Art der Operation und unter Beachtung der Seitenangabe des Eingriffs erfasst. Beschwerden und Leitsymptome wurden ebenfalls registriert.

3.1.3 Endonasaler Untersuchungsbefund

Die Inspektionsbefunde wurden mit Hilfe einer 30° und 70° Winkel-Optik erhoben und dokumentiert. Das Nasenseptum, die Nasenmuscheln, die Nasennebenhöhlenostien und das Auftreten von Polypen oder anderen Schleimhautveränderungen wurden beurteilt.

3.2 Methoden

3.2.1 Bildgebende Diagnostik

Befunde von präoperativen konventionellen Röntgenübersichtsaufnahmen und Computertomogrammen und/oder Magnetresonanztomogrammen standen zur Auswertung zur Verfügung.

Die Daten zu den radiologischen Befunden wurden aus den Krankenakten entnommen. In den Befunden wurde insbesondere auf Spiegelbildungen und Verschattungen der Nasennebenhöhlen unter Angabe der erkrankten Seite geachtet.

3.2.2 Funktionsdiagnostik

Ein Riechtest und eine Rhinomanometrie wurden präoperativ zur Objektivierung von Riechstörungen und einer Nasenatmungsbehinderung durchgeführt. Die Dokumentation des präoperativen Status ermöglichte auch einen Vergleich mit dem postoperativen Ergebnis.

3.2.3 Operationsmethoden

Nasennebenhöhlen werden an der Klinik für Hals-, Nasen-, Ohrenheilkunde, Kopf- und Halschirurgie des UKSH, Campus Kiel seit Anfang der achtziger Jahre vorwiegend über endonasale Zugänge operiert. Anwendung finden die von Messerklinger (1987) und Wigand (1989) beschriebenen Operationstechniken, die teilweise nach Rudert modifiziert wurden (Rudert, 1988). Die Eingriffe wurden in Intubationsnarkose und in kontrollierter Hypotension durchgeführt.

Das therapeutische Vorgehen bei einem invertierten Papillom umfasste zunächst in allen Fällen einen primären endoskopischen Resektionsversuch mit Aufklärung der Patienten über einen möglichen zusätzlichen transfazialen Zugang, über den auf Grund der Tumorausdehnung intraoperativ entschieden werden sollte. Die Verwendung von Endoskopen beschränkte sich auf die Beurteilung der lateralen Nasenwand, des Recessus frontalis und des Kieferhöhlenostiums. Ein mit einer 400 mm-Linse ausgestattetes binokulares Operationsmikroskop diente zur optischen Unterstützung während der Operation. War eine komplette Darstellung und Resektion des Tumors über den endoskopischen Weg nicht möglich, so wurden zusätzlich transfaziale Zugänge eingesetzt.

Das grundsätzliche Prinzip der operativen Sanierung von gutartigen Tumoren, zu denen auch das invertierte Papillom gehört, ist die vollständige Entfernung unter weitestgehender Funktionserhaltung der umgebenden Strukturen. Wichtiges Kriterium für die Auswahl des Zugangsweges zur Entfernung einer Läsion der vorderen Schädelbasis ist es, mit geringer Belastung und wenig Nebenwirkungen für den Patienten die Pathologie vollständig zu beseitigen, die Gefahr eines Rezidives auf ein Minimum zu reduzieren, sowie Form und Funktion in bestmöglicher Weise zu erhalten oder wiederherzustellen. Es muss ein Zugang ausgewählt werden, der eine sichere Tumorentfernung ermöglicht, aber auch Ästhetik und Funktion des Patienten möglichst wenig beeinträchtigt. Man kann den Eingriff im Sinne der zurzeit aktuellen minimal invasiven Chirurgie nicht selten unter Zuhilfenahme von Mikroskop und/oder Endoskop auf kleinere, den Patienten wenig belastende Maßnahmen beschränken. Dies schließt aber nicht aus, dass bei ausgedehnten gutartigen Tumoren auch breite Freilegungen mit umfassenden temporären Knochenentnahmen notwendig werden, um lebenswichtige Strukturen mit Sicherheit kontrollieren zu können.

Bei der operativen Therapie unserer 110 Patienten wurden extrakraniell-extradurale Zugänge verwendet. Wir beschreiben den am Häufigsten benutzten endonasalen mikro-endoskopischen Zugang. Dieser ist definiert durch einen Zugang zur vorderen Schädelbasis ausschließlich durch die Nasenöffnungen ohne äußere Inzisionen unter Zuhilfenahme der optischen Hilfsmittel Mikroskop und Endoskop. Indikationen für diesen Zugang sind entzündliche Erkrankungen der Nasenhaupt- und Nasennebenhöhlen, umschriebene Tumoren, Pseudotumoren des Siebbeins, der Stirnhöhle und der Keilbeinhöhle.

Ein weiterer möglicher Zugangsweg ist das "Midfacial degloving", eine erweiterte sublabiale Rhinotomie. Dieser erlaubt einen übersichtlichen beidseitigen Zugang zur Tiefe des Mittelgesichts mit Nasenhaupthöhlen, Nasennebenhöhlen, Nasopharynx, retromaxillärem Raum, Schädelbasis und Clivus. Die Schnittführung hinterlässt keine äußerlich sichtbaren Narben.

Das Midfacial degloving erlaubt ein- oder doppelseitig einen übersichtlichen Zugang zu den tieferen Regionen des Mittelgesichts, insbesondere Nasenhöhle, Nasennebenhöhlen und die vordere Schädelbasis ab Beginn der Lamina cribrosa. Es ist damit für verschiedene, vor allem benigne Tumoren dieser Region anwendbar, sofern diese nicht eine größere intrakranielle Ausdehnung erreichen.

Daneben gibt es den schon erwähnten extrakraniellen-extraduralen transfazialen Zugang. Dieser kann ein- oder doppelseitig über einen Unteraugenbrauenschnitt, der je nach Tumorausdehnung nach kaudal paranasal bis zur Oberlippe reichen kann, geführt werden. Indikationen für diesen Zugang können Pathologien des gesamten Mittelgesichtes mit den Nasennebenhöhlen einschließlich der Orbita, nach lateral der Fossa infratemporalis, der vorderen Schädelbasis bis zur Hypophyse sowie des Clivus und der oberen Halswirbelsäule nach kaudal bis zum weichen Gaumen darstellen.

3.2.4 Komplikationen

Operationsassoziierte Komplikationen, sowie langfristig andauernde Beschwerden wurden den Operationsberichten, Verlaufsbögen, sowie der Ambulanzkarte entnommen.

3.2.5 Histologie

Es wurde der histologische Befund des Institutes für Pathologie des Universitätsklinikums Schleswig-Holstein, Campus Kiel (Direktor: Prof. Dr. med. C. Röcken) ausgewertet.

3.2.6 Follow up

Nach Abschluss der Therapie wurden die Patienten zwei Jahre postoperativ alle 3 Monate, danach halbjährlich bis zum 5. und dann jährlich bis zum 10. postoperativen Jahr endoskopisch nachuntersucht. Bei ungünstiger intraoperativer Tumorlokalisation wurde zusätzlich ein CT der Nasennebenhöhlen veranlasst. Die klinischen Nachuntersuchungen im Rahmen des Follow up's erfolgten endoskopisch mit 0°, 30°, 70°- Optiken. Bei klinischen Auffälligkeiten wurde in einzelnen Fällen eine CT- Diagnostik durchgeführt. Die Nachuntersuchungsergebnisse wurden den Befundbeschreibungen der Kontrollendoskopien entnommen. Auch subjektive Angaben der Patienten über Beschwerden und Symptome wie Behinderung der Nasenatmung und des Riechvermögens wurden in den Erfassungsbogen übernommen.

3.2.7 Datenerfassung und statistische Auswertung

Die elektronische Erfassung und Auswertung der erhobenen Daten erfolgte computergestützt mit SPSS 14. Es wurde eine dem Erfassungsbogen entsprechende Bildschirmmaske erstellt. Die Daten erhielten vor der Datenübertragung aus dem Erfassungsbogen in das Datenverarbeitungsprogramm eine eindeutige Codierung. Die statistische Auswertung der erhobenen Daten erfolgte durch Frau Dipl. Math. U. Schulz aus Kiel.

4 Ergebnisse

4.1 Anamnese

4.1.1 Alter und Geschlecht

In Rahmen der Arbeit wurden 110 Patientenakten analysiert, davon waren 83 Patienten (75,5%) Männer und 27 Patienten (24,5%) Frauen. Das Durchschnittsalter der Patienten lag bei $54,02 \pm 13,53$ Jahren (Median: 56 Jahre). Das Geschlecht stellte hinsichtlich des Auftretens eines Rezidives keinen signifikanten Faktor dar ($p=0,26$). Eine genaue Aufteilung nach Lebensdekade der Patienten zeigt Abbildung 1.

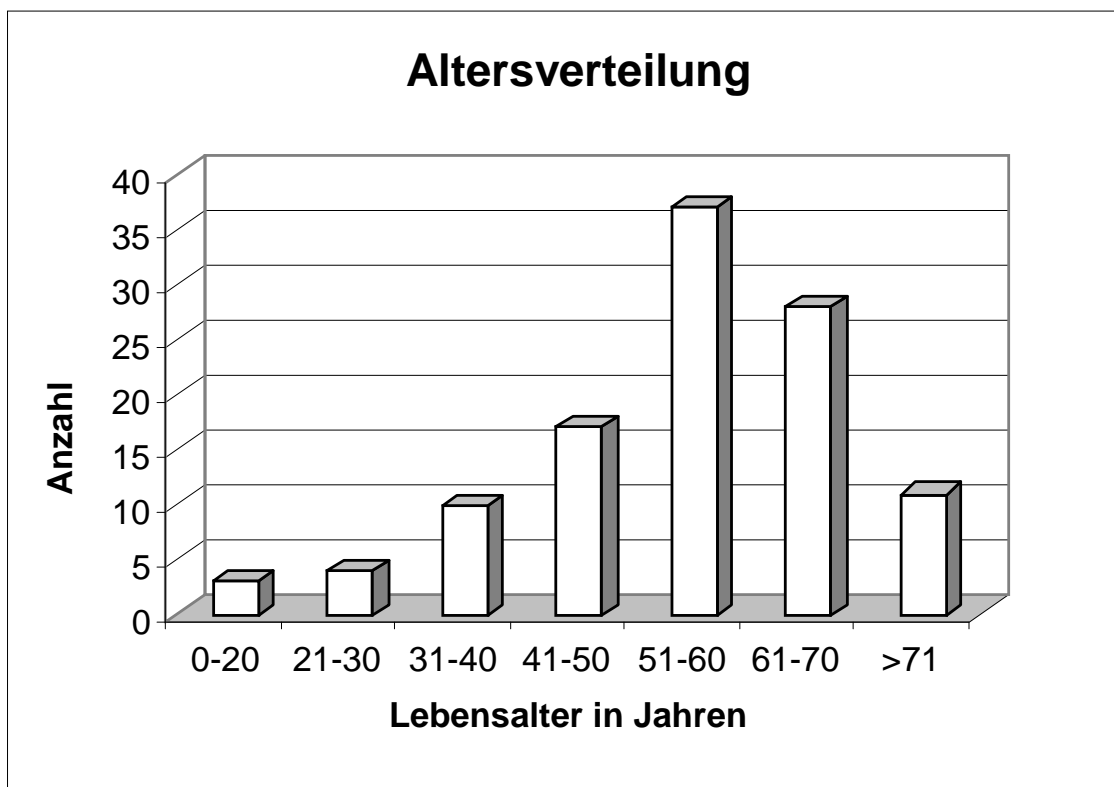


Abb. 1: Altersverteilung bei Erstdiagnose des invertierten Papilloms.

4.1.2 Noxen

Von 110 Patienten konsumierten 61 Patienten (55,5%) Alkohol, 64 der 110 Patienten (58,2%) rauchten regelmäßig. Es war kein Einfluß des Rauchens auf die rezidivfreie Zeit nachweisbar ($p=0,433$).

4.1.3 Präoperatives Beschwerdebild

Eine Nasenatmungsbehinderung beklagten 82 Patienten (74,5%), Cephalgien 22 (20%), Sinusitiden 19 (17,3%), Hyposmie 19 (17,3%), Druckgefühl im Bereich der Nasennebenhöhlen 11 Patienten (10%) und eine gelegentliche Epistaxis 14 (12,7%) Patienten. Andere Beschwerden wie Epiphora, Rhonchopathie, Borkenbildung, Tubenfunktionsstörung oder eine palpable Raumforderung im Bereich der Nasenscheidewand wurden mit einer Häufigkeit von unter einem Prozent angegeben (Abbildung 2).

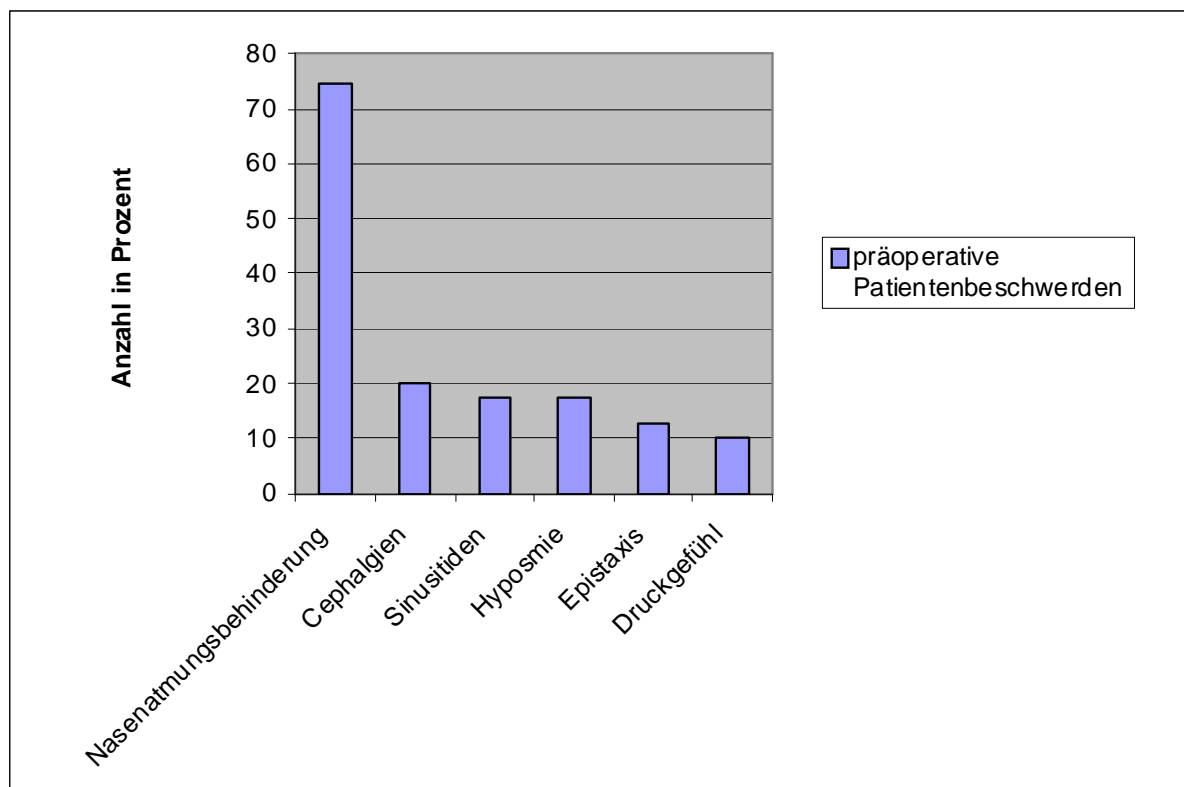


Abb. 2: Präoperative Patientenbeschwerden.

Insgesamt hatten 102 Patienten (92,7%) der 110 Patienten präoperative Beschwerden. Bei 8 der 110 Patienten (7,3%) verlief die Krankheit zunächst asymptomatisch und wurde als Zufallsbefund im Rahmen einer Focussuche oder bei einem Besuch des HNO-Arzttes aufgrund anderer Beschwerden festgestellt.

4.2 Sicherung der Diagnose

In 59 der Fälle (53,6%) wurde die Diagnose eines invertierten Papilloms durch einen niedergelassenen HNO-Facharzt gesichert. Dabei wurde bei 45 Patienten (41%) zunächst eine Probeentnahme durchgeführt, in 14 Fällen (12,7%) wurde zur Diagnosesicherung bereits eine kurative Polypektomie durchgeführt. In weiteren 22 Fällen (20%) wurde die Diagnose in der Ambulanz der Klinik für Hals-, Nasen- und Ohrenheilkunde, Kopf- und Halschirurgie im Universitätsklinikum Schleswig-Holstein, Campus Kiel durch eine Probeentnahme gesichert (Abbildung 3). 22 Patienten wurden mit Verdacht auf eine Polyposis nasi et sinuum operiert. Hier zeigte die histologische Materialaufarbeitung dann Anteile eines invertierten Papilloms (Abbildung 4).

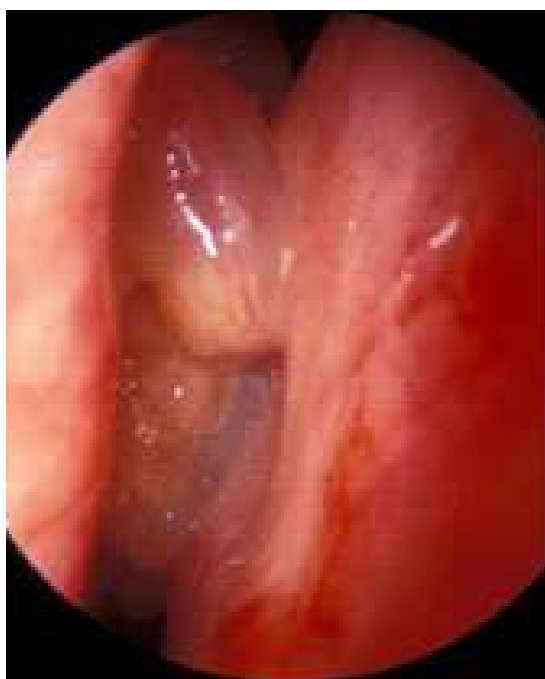

Abb. 3: Endonasaler endoskopische Befund bei einem invertierten Papillom. Es zeigt sich ein glasig, fleischiger Polyp mit leicht unebener Oberfläche.

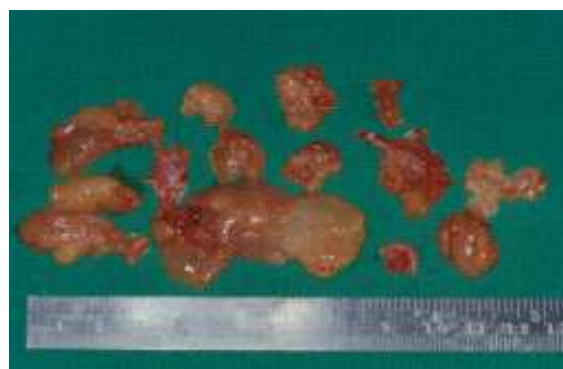


Abb. 4: Operationspräparat nach Entfernung.

4.3 Voroperationen

44 Patienten (40%) waren bereits an den Nasennebenhöhlen voroperiert worden, davon 26 (23,6%) Patienten bei Polyposis nasi et sinuum, 16 (14,5%) Patienten bei einem invertierten Papillom und 2 (1,8%) Patienten bei einer Mittelgesichtsfraktur.

Von den 44 voroperierten Patienten wurden 32 Patienten auf endonasalem Weg behandelt. In

9 der 44 Fälle wurde ein transfazialer Zugang und in den übrigen 3 Fällen ein kombinierter endonasaler/transfazialer Zugang gewählt. Mit der endonasalen Operationstechnik wurde in 24 Fällen die Kieferhöhle und in 8 Fällen das Siebbein operiert. Die häufigste transfazial operierte Nasennebenhöhle war die Kieferhöhle mit 7 Patienten und die Stirnhöhle mit 2 Patienten.

4.4 Operative Zugangswege

Endonasal wurden primär 88 Patienten (80%) operiert, transfazial 17 Patienten (15,5%) und kombiniert endonasal/transfazial 5 Patienten (4,5%). Es war kein Einfluß des OP-Zugangs auf die rezidivfreie Zeit nachweisbar ($p=0,174$).

In den Fällen, in denen die Diagnose erst postoperativ festgestellt wurde, wurden 3 Patienten über einen endonasalen und 3 Patienten über einen transfazialen Zugang nachoperiert. Bei histologischer non-in-sano Resektion wurden 4 Patienten transfazial und 1 Patient kombiniert endonasal/transfazial nachoperiert.

4.5 Tumorlokalisation bezüglich der Seite

Überwiegend war das invertierte Papillom einseitig lokalisiert (99/110 Patienten, (90%)), (Abbildungen 5 und 6), bei 11 Patienten (10%) war der Prozess beidseitig lokalisiert (Abbildung 7).

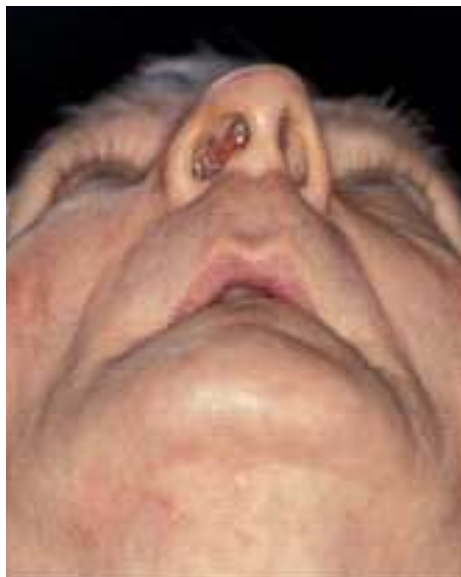

Abb. 5: Invertiertes Papillom der rechten Nasenhaupt- und Nebenhöhle.

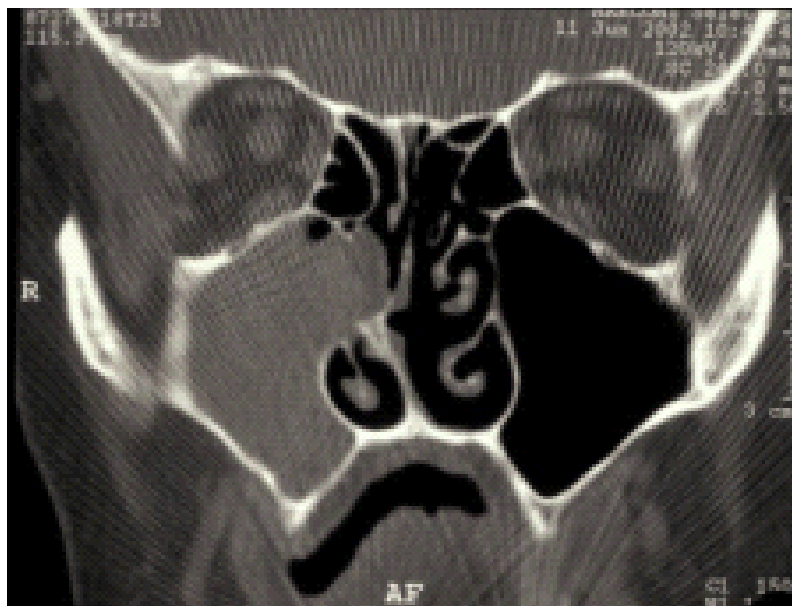


Abb. 6: Präoperatives coronares Nasennebenhöhlen-CT. Es zeigt ein invertiertes Papillom der rechten Kieferhöhle sowie der rechten Nasenhaupthöhle.

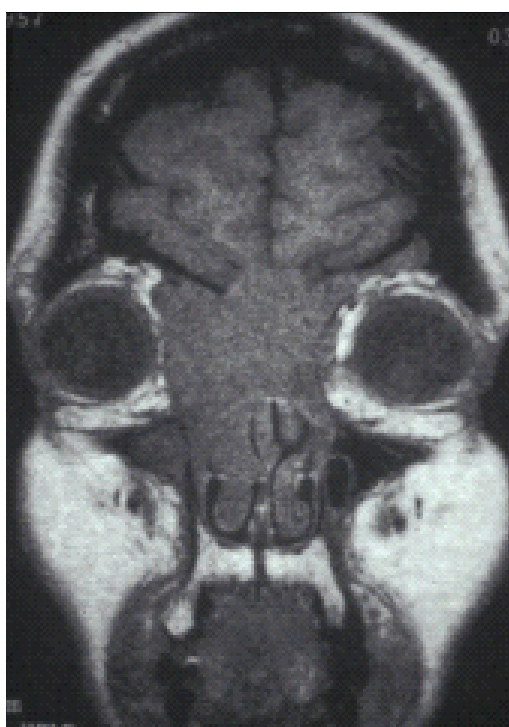

Abb. 7: Präoperatives coronares Schädel-MRT. Es zeigt eine beidseitige Ausbreitung eines invertierten Papilloms des Siebbeines mit Infiltration der Rhinobasis sowie der Orbitae.

4.6 Tumorlokalisation bezüglich der Anatomie

Die Tumorlokalisation haben wir nach der Lage des Hauptbefundes ausgewertet. In der Kieferhöhle fand sich bei 55 Patienten (50%) in den meisten Fällen die Haupttumormasse. Im Siebbein war die Haupttumormasse bei 34 Patienten (30,9%) lokalisiert. In den restlichen anatomischen Lokalisationen der Nasenhaupt- und Nasennebenhöhlen lag die Haupttumormasse in weniger als 10% der Fälle (Abb. 8). Es war kein Einfluß der Lokalisation auf die rezidivfreie Zeit nachweisbar ($p=0,659$).

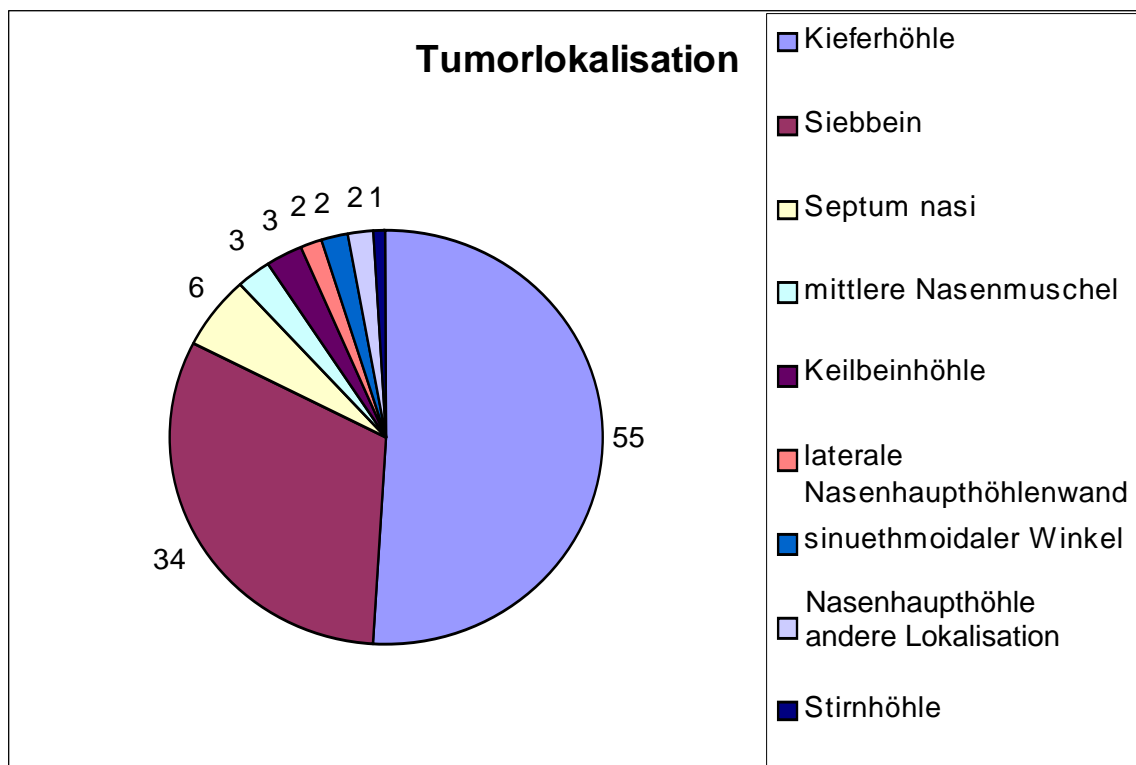


Abb. 8: Tumorlokalisationen der invertierten Papillome nach Lage der Haupttumormasse.

4.7 Histologische Nebenergebnisse

Neben dem invertierten Papillom wurde bei zwei Patienten zusätzlich ein Carcinoma in situ, bei einem Patienten ein Carcinoma in situ mit Übergang in mikroinvasives Plattenepithelkarzinom und bei einem Patienten ein Adenokarzinom beschrieben. Wir haben aber im Rahmen des durchgeführten Follow Up's bei keinem der in Kiel operierten Patienten eine maligne Entartung der Papillome sehen können.

In 21 Fällen (19,1%) zeigte sich als histologischer Nebenergebnis eine Polyposis nasi, in 23 Fällen (21%) eine chronische Sinusitis.

4.8 Postoperative Komplikationen

Es wurde ein Vergleich der postoperativen Komplikationen nach endonasaler und transfazialer sowie kombinierter Operation durchgeführt.

Primär von endonasal wurden 88 Patienten (80%) operiert. Davon zeigten 2 Patienten (2,3%) postoperativ eine Nasenatmungsbehinderung, 3 Patienten (3,4%) eine Hyposmie, 3 Patienten (3,4%) Sinusitiden, 3 Patienten (3,4%) Cephalgien, 11 Patienten (12,5%) eine vermehrte Borkenbildung, 3 Patienten (3,4%) eine Trockenheit der Schleimhaut, 3 Patienten (3,4%) eine Sensibilitätsstörung und 3 Patienten (3,4%) eine Synechiebildung.

17 Patienten (15,4%) wurden transfazial operiert. Davon gaben 1 Patient (5,5%) eine Nasenatmungsbehinderung an. 1 Patient (5,5%) klagte über eine Hyposmie, 3 Patienten (16,6%) über Sinusitiden, 4 Patienten (22,2%) über Cephalgien und 7 Patienten (38,8%) hatten eine vermehrte Borkenbildung. Weiterhin wurde eine Trockenheit der Schleimhaut von 2 Patienten (11%) und Sensibilitätsstörungen von 5 Patienten (27,7%) angegeben. Bei 2 Patienten (11%) zeigte sich eine Synechiebildung. Kosmetische Unzufriedenheit gab keiner der Patienten an.

5 Patienten (4,5%) wurden kombiniert endonasal/transfazial operiert. Von diesen gab kein Patient eine Nasenatmungsbehinderung an, 1 Patient (20%) klagte über eine Hyposmie, 2 Patienten (40%) über Sinusitiden, 1 Patient (20%) über Cephalgien und 2 Patienten (40%) litten unter vermehrter Borkenbildung. Trockenheit der Schleimhaut wurde von 2 Patienten (40%) und Sensibilitätsstörungen von keinem Patienten angegeben. Bei 1 Patienten (20%) zeigte sich eine Synechiebildung. Kosmetische Unzufriedenheit gab keiner der Patienten an. Einen graphischen Vergleich der Zugangswege zeigt Abbildung 9.

Patienten die von transfazial oder kombiniert transfazial/endonasal operiert wurden, zeigten im Vergleich zu von endonasal operierten Patienten signifikant häufiger postoperative Sinusitiden ($p=0,014$), eine trockene Nase ($p=0,027$) und Sensibilitätsstörungen der Haut ($p=0,01$). Bezüglich der anderen aufgeführten Komplikationen oder OP-Folgen ergab sich kein statistisch signifikanter Zusammenhang.

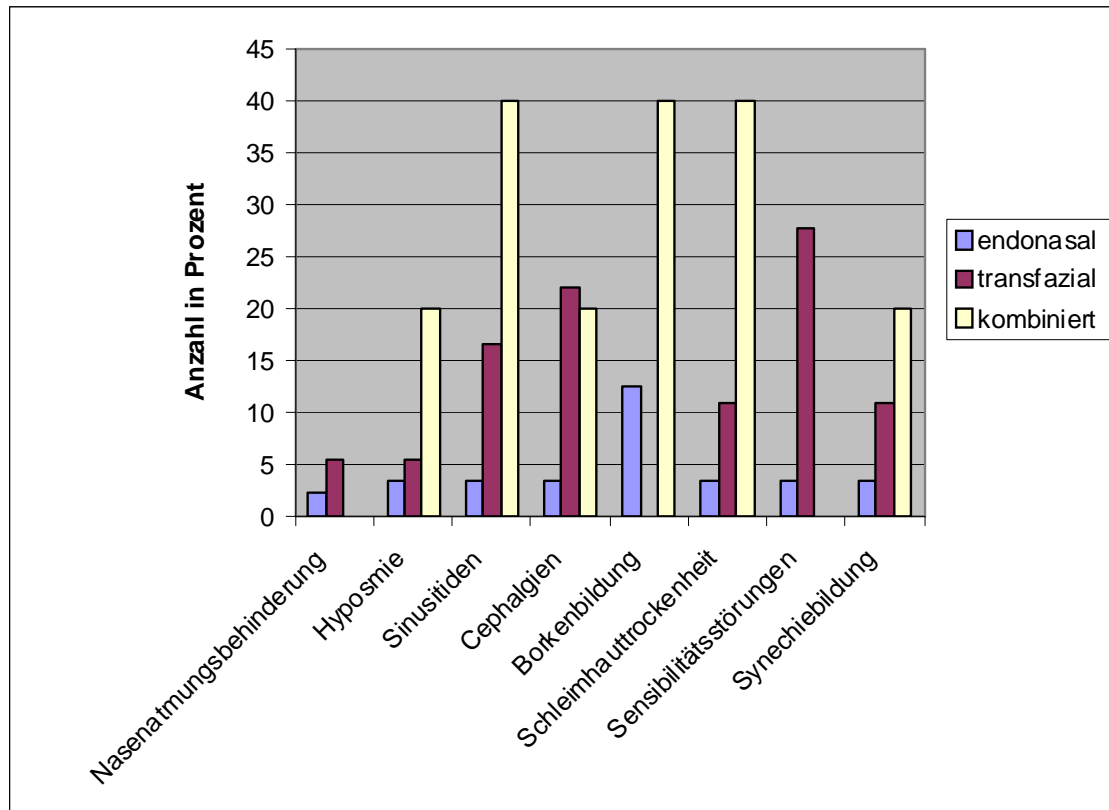


Abb. 9: Postoperative Beschwerden nach endonasaler bzw. transfazialer OP-Technik.

4.9 Rezidive

Von 110 Patienten hatten 20 Patienten (18,2%) ein Rezidiv des invertierten Papilloms während des Nachbeobachtungszeitraumes von 10 Jahren. 90 Patienten (81,8%) waren rezidivfrei (Abbildung 10).

Ein erneutes Auftreten von Papillomen bis zu 3 Monate postoperativ wurde als Residuum bezeichnet. Dieses zeigte sich bei 2 Patienten. Danach wurde von einem Rezidiv ausgegangen. Der längste Abstand zwischen Operation und Auftreten eines Rezidives betrug 7 Jahre. Dieses war bei einem Patienten der Fall. Eine Übersicht über die Dauer bis zum Auftreten eines Rezidives gibt Abbildung 11.

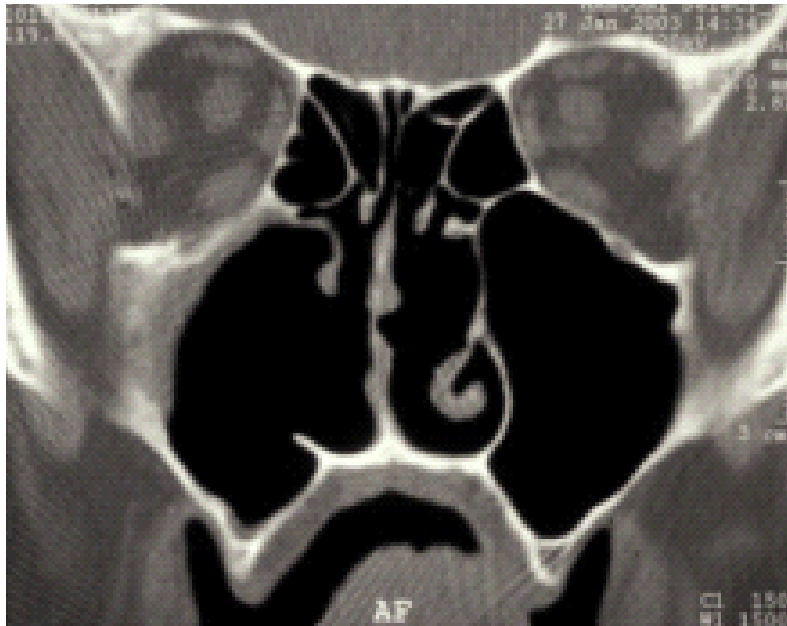


Abb. 10: Postoperativer Status 6 Monate nach Operation eines invertierten Papilloms der rechten Kieferhöhle und Nasenhaupthöhle. Es zeigt sich kein Anhalt für ein Rezidiv.

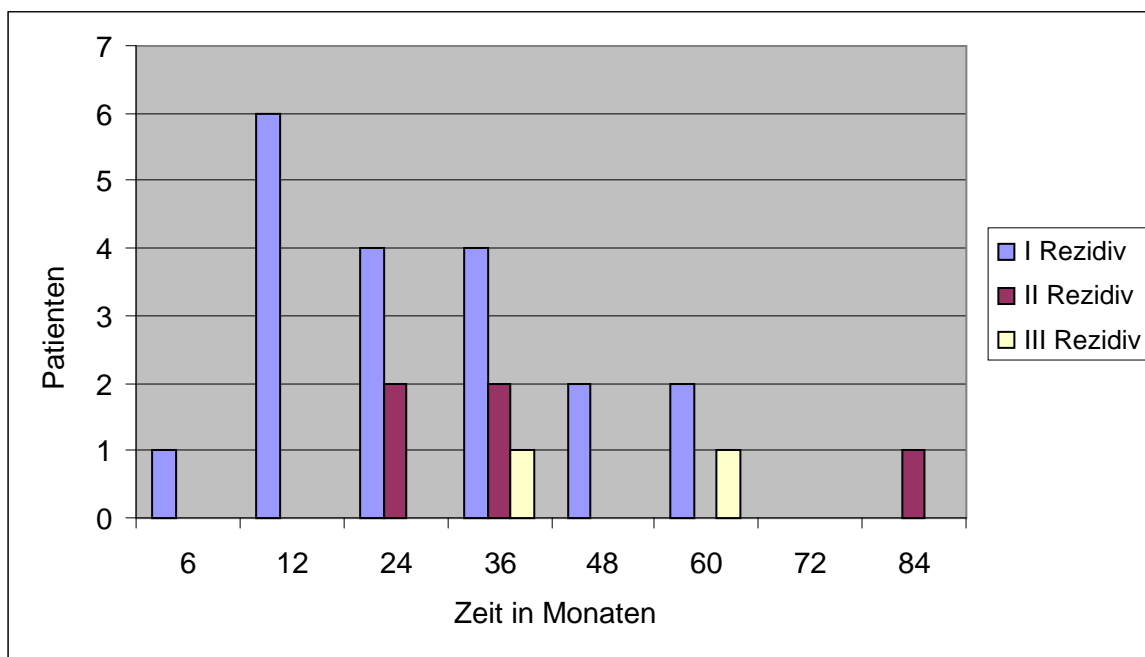


Abb. 11: Rezidivhäufigkeit über einen postoperativen Zeitraum von 10 Jahren.

Von den 20 Patienten, die ein Rezidiv entwickelten, waren 13 Patienten (65%) primär von endonasal operiert worden, 5 Patienten (25%) primär von transfazial und 2 Patienten (10%) primär durch einen kombinierten endonasalen/transfazialen Zugang operiert worden.

Damit lag die Rezidivrate beim endonasalen Vorgehen bei 13/88 (14,8%), beim transfazialen Vorgehen bei 5/17 (29,4%) und beim kombinierten OP-Zugang bei 2/5 (40%). Es konnte kein signifikanter Einfluß des OP-Zugangs auf die rezidivfreie Zeit nachgewiesen werden ($p=0,141$).

Beim Auftreten des ersten Rezidives wurden 12 Patienten von endonasal und 4 Patienten transfazial operiert. 3 Patienten wünschten keine weitere Operation aufgrund ihres Alters. Der Patient mit dem Adenokarzinom verstarb aufgrund einer Hirninfiltration vor einer erneuten Operation.

Von den 20 Patienten mit einem Rezidiv entwickelten 5 auch ein zweites Rezidiv. Von diesen 5 Patienten wurden 2 Patienten von endonasal und 3 Patienten transfazial operiert.

2 dieser 5 Patienten entwickelten im Nachbeobachtungszeitraum ein 3. Rezidiv. 1 Patient wurde von erneut von endonasal und 1 Patient transfazial operiert.

5 Diskussion

5.1 Einleitung

Invertierte Papillome sind primär benigne Tumoren, die lokal aggressiv wachsen und zu Rezidiven neigen. In einigen Fällen können sie maligne entarten (Ringertz, 1938; Han et al., 2001). Die drei pathognomonischen Charakteristika der invertierten Papillome sind: 1. Rezidivneigung, 2. destruktives Wachstum, 3. maligne Transformation (Lawson et al., 1995; Plinkert et al., 1997; Klimek et al., 2000; Sukenik und Casiano, 2000 Barnes et al., 2005).

Die klinische Diagnostik orientiert sich am Beschwerdebild der Patienten, dem endoskopisch-endonasalen Befund, der Biopsie und der Bildgebung (CT, MRT).

Die Patienten präsentieren sich überwiegend mit nasaler Obstruktion, chronischen Cephalgien, Sinusitiden oder Epistaxis. Die endonasale Endoskopie zeigt in der Regel "fleischiges" polypöses Gewebe. Die primäre Lokalisation des Tumors an der lateralen Wand der mittleren Nasenmuschel und im Meatus liegt bei ca. 95% (Lawson et al., 1995; Barnes et al., 2005; Klimek et al., 2000; Plinkert et al., 1997; Sukenik und Casiano, 2000).

Ob eine Computertomographie oder eine Magnetresonanztomographie zur Diagnostik besser geeignet ist, wird in der Literatur intensiv diskutiert. Einige Autoren empfehlen zur Diagnostik und für das Follow Up sowohl ein CT als auch eine MRT, als sich gegenseitig ergänzende Methoden, durchzuführen (Minovi et al., 2006). Andererseits wird das MRT, besonders in Fällen mit assoziierter Schleimhauthyperplasie oder Sinusitis, als aussagekräftiger und daher als Diagnostikum der Wahl angesehen (Petit et al., 2000).

5.2 Patienten

Das Altersspektrum, in dem invertierte Papillome auftreten ist sehr variabel und liegt nach unseren Daten zwischen dem 15. und 82. Lebensjahr. Die größte Häufung wurde in dieser Arbeit im Bereich zwischen dem 50. bis zum 60. Lebensjahr beobachtet (33,6%). Ein vergleichbares Ergebnis wurde auch von Bertrand und Mitarbeitern (2000) und Vrabec (1994) festgestellt.

Nach den in unserer Studie gesammelten Daten betrifft das invertierte Papillom überwiegend Männer (83 von 110 Patienten, (75,5%)). In der Literatur finden sich in der Studie von Bertrand und Mitarbeitern (2000) 71% Männer (61 Männer von 85 Patienten). In der Untersuchung von Vrabec (1994) waren 74% der Patienten Männer (75 von 101 Patienten). Eine mögliche Ursache für das Überwiegen der Prävalenz bei Männern sahen Dictor und

Johnson (2000) dadurch begründet, dass invertierte Papillome mit nicht sinunasalen Kopf-Hals-Karzinomen assoziiert seien. In einer anderen Erhebung (Sham et al., 1998) wurde keine Geschlechtsdominanz festgestellt. Allerdings wurden in dieser Studie auch nur 22 Patienten untersucht.

5.3 Noxen

In unserem Patientengut war mit 55,5% und 58,2% der tägliche Alkohol- und Nikotinkonsum hoch, so dass Alkohol- und Nikotinkonsum als mögliche ätiologische Faktoren in Frage kommen, zumindest aber nicht ausgeschlossen werden können. Ein signifikanter Einfluss des Rauchens auf die rezidivfreie Zeit war jedoch nicht nachweisbar.

Sham und Mitarbeiter (2010) haben Alkohol und Nikotinkonsum als nicht signifikante Faktoren betrachtet. Bura und Mitarbeiter (2003) sehen keinen Einfluss des Nikotins in der Pathogenese des invertierten Papilloms, vermuten aber, dass regelmäßiger Nikotinkonsum einen Einfluss auf die Entstehung von Rezidiven hat. Von Dictor und Johnson (2000) wurde hingegen der Nikotinabusus als wahrscheinlichste kausale Ursache für die Entstehung eines invertierten Papilloms angesehen.

5.4 Polypöse Sinusitis

Unsere Statistik ergab auch keinen deutlichen Zusammenhang mit polypöser Sinusitis oder chronisch entzündlichen Prozessen im Bereich der Nasennebenhöhlen. Nach postoperativer histologischer Aufarbeitung zeigte sich eine Polyposis nasi in 19,1% der Fälle und eine chronische Sinusitis in 21% der Fälle. Diesem Befund entspricht das Ergebnis von Klimek und Mitarbeitern (2000) die nur bei 17% der Patienten mit invertiertem Papillom eine Polyposis nasi feststellten. Auch Sham und Mitarbeiter (2010) fanden eine Polyposis nasi nicht als signifikanten Risikofaktor für die Entstehung eines invertierten Papilloms. Andererseits bleibt zu bedenken, dass auch eine Histologie, die durch eine einzelne Probeentnahme gewonnen wurde, ein invertiertes Papillom nicht gänzlich ausschließt. Dieses gilt insbesondere für streng einseitige Prozesse. Es sollten daher bei Verdacht auf ein invertiertes Papillom immer mehrere Proben entnommen werden.

5.5 Präoperative Beschwerden

Die Beschwerden beim invertierten Papillom sind in der Regel unspezifisch. Als Leitsymptom war bei unserem Patientengut die Nasenatmungsbehinderung zu beobachten

(74,5%). Danach folgten Cephalgien (20%), Sinusitiden (17,3%) sowie Hyposmie (17,3%). Epistaxis wurde in 12,7% der Fälle von den Patienten angegeben. Dieses Ergebnis korreliert sehr gut mit den in der Literatur angegebenen Daten von Vrabec (1994) mit Nasentmungsbehinderung in 87%, Cephalgien in 14% und Epistaxis und Hyposmie in 17% der Fälle sowie den Daten von Calcaterra und Mitarbeitern (1980). Weiterhin beschrieben Han und Mitarbeiter (2001) eine Nasenatmungsbehinderung in 68%, Rhinorrhoe in 26%, Epistaxis in 26% Sinusitiden in 19% und Hyposmie in 11% der untersuchten Fälle.

5.6 Tumorlokalisierung

Unsere Daten zeigen bei 90% der Patienten einen einseitigen Prozeß. Auch in der Literatur ist das invertierte Papillom überwiegend als ein einseitiger Tumor beschrieben. Die angegebenen Häufigkeiten liegen zwischen 73% und 98% (Lawson et al., 1995; Plinkert et al., 1997; Klimek et al., 2000; Sukenik und Casiano, 2000; Barnes et al., 2005). Nach histologischer Aufarbeitung des Tumorpräparates zeigte sich eine Prävalenz der Tumorlokalisierung im Bereich der Sinus maxillaris mit 50% sowie im Bereich des Sinus ethmoidalis mit 30,9%. Kleine, gut abgegrenzte Tumoren waren am häufigsten im Bereich des Septum nasi mit 5,4% und im Bereich der lateralen Nasenwand mit insgesamt 6,3% der Fälle lokalisiert. Insgesamt war in 50% der Fälle die laterale Nasenwand mitbetroffen. Dies wird auch in der Literatur so beschrieben. Plinkert und Mitarbeiter (1997) sahen die initiale Tumorlokalisierung in 68% der Fälle im Bereich der lateralen Nasenwand und des mittleren Nasenganges, Vrabec (1994) in 59% der Fälle und Hyams (1971) in 53% der Fälle.

5.7 Diagnostik

Aufgrund unserer statistischen Daten lässt sich sagen, dass die Treffsicherheit der Diagnostik des invertierten Papilloms, insbesondere beim ersten Patientenkontakt nicht hoch war. Dies lässt sich durch die unspezifische Symptomatik und den manchmal unklarer klinischen Befund sehr gut erklären. Weiterhin lässt sich dies dadurch erklären, dass in 10% der Fälle der Prozess beidseitig lokalisiert war und dass bei 23,6% der Patienten eine Polyposis nasi et sinuum bereits bekannt war. Häufig waren diese Patienten aufgrund der bekannten Polyposis nasi et sinuum von niedergelassenen HNO-Fachärzten bereits mehrfach ambulant polypektomiert worden. Auch bei ambulanter Probeentnahme konnte die Diagnose nicht in jedem Fall gesichert werden. Das invertierte Papillom wurde klinisch zunächst als Polyposis nasi gedeutet. Plinkert und Mitarbeiter (1997) beschreiben in 67% der von ihnen untersuchten

Fälle das synchrone Vorliegen einer Polyposis nasi. Im Spiegelbefund zeigt sich das invertierte Papillom als feste, voluminöse, rötliche, gelegentlich gut vaskularisierte Masse (Draf und Berghaus, 1993). Es wurde in der Regel als „fleischiger Polyp“ beschrieben. Mehrfach wurde die Verdachtsdiagnose invertiertes Papillom erst durch die Computertomographie der Nasennebenhöhlen bei strenger Einseitigkeit des Befundes gestellt. Im Rahmen unserer präoperativen Diagnostik wurde in der Regel eine Computertomographie und keine Magnetresonanztomographie durchgeführt. Han und Mitarbeiter (2001) empfehlen jedoch die Durchführung einer Magnetresonanztomographie als ergänzendes diagnostisches Verfahren, um aufgestautes Sekret besser vom Tumor differenzieren zu können. Hingegen betrachten Head und Mitarbeiter (2007) eine alleinige Computertomographie als bildgebende Diagnostik bei Rezidiven eines invertierten Papilloms als ausreichende diagnostische Methode.

5.8 Operative Zugangswege

Bei 80% der in die Studie eingeschlossenen Patienten wurde ein rein endoskopisches, endonasales Vorgehen zur Sanierung der invertierten Papillome gewählt. Dabei wurde vor allem nach der Größe und der Lage des Tumors anhand der Bildgebung entschieden, welcher Zugang gewählt wurde. Waren computertomographisch sogenannte kritische Regionen wie die Kieferhöhle (tiefer Recessus alveolaris) und die Stirnhöhle (erkennbares Überschreiten des Infundibulum frontale) befallen, oder war gar eine Knochendestruktion erkennbar, dann wurde das endoskopische Vorgehen transfazial ergänzt, wie dies auch von Winter und Mitarbeitern (2000) empfohlen wurde. Es war also in jedem einzelnen Fall nicht nur die Tumorgröße, sondern die Tumorlokalisation in Zusammenschau mit der Tumorgröße entscheidend für den gewählten Zugangsweg. Draf und Berghaus (1993) empfahlen den transfazialen Zugang (midfacial degloving) zu den tieferen Regionen des Mittelgesichtes, insbesondere zur Nasenhaupthöhle, zu den Nasennebenhöhlen und zur vorderen Schädelbasis ab dem Beginn der Lamina cribrosa. Minovi und Mitarbeiter (2006) empfahlen zunächst immer den Versuch der Tumorresektion über einen endonasalen Zugang, der im Falle eines sich weit nach lateral erstreckenden Tumors durch einen osteoplastischen Zugang ergänzt wird.

5.9 Postoperative Komplikationen

Auch die postoperativen Beschwerden bei Auswertung unseres Patientengutes waren nach endonasalen endoskopischen Eingriffen deutlich geringer (siehe Abb. 9) als nach transfazialer Operation. Patienten die von transfazial/kombiniert operiert wurden, zeigten im Vergleich zu von endonasal operierten Patienten signifikant häufiger postoperative Sinusitiden, eine trockene Nase und Sensibilitätsstörungen der Haut. Bezüglich der anderen aufgeführten Komplikationen ergab sich kein statistisch signifikanter Zusammenhang.

Unsere Ergebnisse korrelieren gut mit den von Winter und Mitarbeitern (2000) beschriebenen. Auch Sie sahen einen höheren Prozentsatz an Borkenbildung (27%) beim transfazialen Zugang, verglichen mit 15% beim endonasalen Zugang. Cephalgien (20%), Sensibilitätsstörungen (13%) sowie Nasenatmungsbehinderung (13%) traten ebenso nach transfazialem Vorgehen deutlich häufiger auf, als nach endonasalem Vorgehen (Cephalgien 4%, Sensibilitätsstörungen 1% sowie Nasenatmungsbehinderung 7%).

In einer weiteren Arbeit beschreiben Kraft und Mitarbeiter (2003) eine gleiche Anzahl von trockener Nase und Gesichtsschmerzen in beiden Gruppen. Allerdings wurden in dieser Studie auch nur 43 Patienten eingeschlossen und die Anzahl der Patienten mit genannten Symptomen war mit jeweils n=1 sehr gering. Insgesamt zeigten sich auch hier etwas mehr Komplikationen (26%) bei Patienten die transfazial operiert wurden, als bei Patienten, die von endonasal operiert wurden (21%).

5.10 Rezidive

Bei 13 Patienten (14,8%) der von endonasal operierten Patienten trat ein Rezidiv auf. 75 weiterer Patienten (85,2%) blieben bei einem Follow Up bis zu 10 Jahren rezidivfrei. Im Vergleich zu den von endonasal operierten Patienten war die Rezidivhäufigkeit bei den von transfazial (29,4%) oder kombiniert (40%) operierten Patienten also höher. Dieser Unterschied erwies sich jedoch in der statistischen Analyse als nicht signifikant. In unserem Patientengut kam es in insgesamt 18,2% der Fälle zu Rezidiven in verschiedenen Abständen nach der ersten Operation.

In anderen Studien werden Rezidivhäufigkeiten von 22,4% (Winter et al., 2000) bzw. 17% (Waitz und Wigand, 1992; Waitz und Wigand, 1990) nach primär endonasalem Vorgehen beschrieben. Rezidive nach transfazialem Vorgehen werden von Winter und Mitarbeitern (2000) in 50% der Fälle beschrieben. In jener Studie wurden allerdings auch nur Rezidive transfazial operiert, so dass ein höherer Prozentwert als in dieser Studie zu erwarten war.

Trotzdem ist die Rezidivhäufigkeit, die in der hier vorliegenden Studie beobachtet wurde als besonders gut anzusehen, denn es muss bedacht werden, dass die Operationen in dieser vorliegenden Studie von deutlich mehr Operateuren mit unterschiedlichen Erfahrungshorizonten, wie dies an einer Ausbildungsklinik üblich ist, durchgeführt wurden.

Damit widerspricht das Ergebnis dieser Studie auch skeptischen Aussagen über die primär endoskopische, endonasale Resektion des invertierten Papilloms z. B. durch Winter und Mitarbeiter (2000).

Insgesamt unterscheiden sich die in der Literatur angegebenen Rezidivraten nach endonasaler und transfazialer Chirurgie des invertierten Papilloms erheblich. Keles und Deger (2001) verglichen die Rezidivraten verschiedener Studien: Cummings und Goodman (1970) endonasal 73%, transfazial 25%, Waitz und Wigand (1992) endonasal 17%, transfazial 19% sowie Lawson und Mitarbeiter (1983) endonasal 0%, transfazial 4%. In einer Arbeit von Cannady und Mitarbeitern (2007) wurden aktuelle Daten verschiedener Autoren aus dem Zeitraum von 2001 bis 2006 miteinander verglichen. Die Rezidivrate nach endonasaler Operation wurde hier im Durchschnitt mit 12,1% angegeben. Als eine mögliche Erklärung für die große Varianz der Rezidivraten könnte die noch nicht optimale Entwicklung der endoskopischen, endonasalen Chirurgie in den 70er und 80er Jahren herangezogen werden. Eine weitere mögliche Erklärung könnte die Unterschätzung der Tumorausdehnung und in der Folge ein falsch ausgewählter Operationszugang sein. Natürlich spielt auch die Erfahrung des Operateurs eine große Rolle (Kraft et al., 2003).

Wie oben beschrieben, wurden Rezidive auch noch 8 Jahre nach der Operation beobachtet. Dass Rezidive auch relativ spät nach der ersten Diagnosestellung und OP auftreten können, wird auch in anderen Arbeiten beschrieben. So fanden Winter und Mitarbeiter (2000) als längste Zeitperiode bis zum Auftreten eines Rezidivs bei endoskopisch voroperierten Patienten 3,4 Jahre, bei kombinierter Vorgehensweise 9 Jahre. Lawson und Mitarbeiter (1995) erklären die meisten Rezidive durch eine inadäquate primäre Tumorsektion. Sehr späte Rezidive werden eher der multizentrischen Natur des invertierten Papilloms angelastet (Kraft et al., 2003; Weissler et al., 1986). Daher ist langzeitige Nachsorge der Patienten empfehlenswert.

Maligne Veränderungen des invertierten Papilloms wurden in unserem Patientengut in 3,6% der Fälle beobachtet. Auch diese Zahl wird in der Literatur mit sehr unterschiedlichen Prozentwerten von 2,6% bei Bertrand und Mitarbeitern (2000), 5% bei Klimek und Mitarbeitern (2000), 16% bei Peter und Grossenbacher (1997) und bis 32% bei Myers und Mitarbeitern (1981) angegeben.

6. Zusammenfassung

Invertierte Papillome sind primär benigne Tumoren, die lokal destruierend wachsen, zu Rezidiven neigen und die Möglichkeit der malignen Transformation aufweisen. Das invertierte Papillom wird nach WHO-Klassifikation von 2005 zu den benignen epithelialen Tumoren gezählt. Als Therapie der Wahl gilt beim invertierten Papillom die komplette chirurgische Entfernung des Tumors.

Das Ziel der vorliegenden klinischen Arbeit war die retrospektive Analyse der Patienten mit einem histologisch gesicherten invertierten Papillom im Kieler Patientengut, die im Zeitraum von 1990 bis 2000 in unserer Klinik therapiert wurden. Die Operationsergebnisse sollten mit entsprechenden Daten aus der Literatur verglichen und auf Verbesserungsmöglichkeiten bei der Diagnostik und in der Therapie untersucht werden. Es wurden das Geschlecht, die Tumorlokalisation und die Operationsmethoden in Relation zur rezidivfreien Zeit sowie Komplikationen in Abhängigkeit vom gewählten Operationszugang von 110 Patienten ausgewertet.

Die Daten zur Anamnese, zum endoskopischen Befund, die Ergebnisse der Funktionsdiagnostik und der Histologie, der Befund der Bildgebung(en) und der gewählte OP-Zugangsweg wurden den Patientenakten entnommen. Die elektronische Erfassung und Auswertung der erhobenen Daten erfolgte mit SPSS 14.

Das Durchschnittsalter der Patienten lag bei $54,02 \pm 13,53$ Jahren (Median: 56 Jahre). Das Geschlecht stellte hinsichtlich des Auftretens eines Rezidives keinen signifikanten Faktor dar ($p=0,26$). Die Patienten präsentierten sich in der Regel mit unspezifischen Beschwerden, überwiegend mit nasalen Obstruktion, chronischen Cephalgien, Sinusitiden oder Epistaxis. Bei der Auswertung der anatomischen Tumorlokalisation war mit 50% die Kieferhöhle am häufigsten betroffen und zu 90% das invertierte Papillom einseitig lokalisiert. Als primäre Therapie des invertierten Papilloms wurde bei allen Patienten eine operative Resektion durchgeführt. Ein Rezidiv trat in 18,2% der Fälle auf. Es zeigte sich kein signifikanter Zusammenhang zwischen Geschlecht, Tumorlokalisation und Operationsmethode im Verhältnis zur rezidivfreien Zeit. Maligne Veränderung des invertierten Papilloms wurde in unserem Patientengut in 3,6% der Fälle beobachtet. Patienten die von transfazial/kombiniert operiert wurden, zeigten im Vergleich zu den von endonasal operierten Patienten signifikant häufiger postoperative Sinusitiden ($p=0,014$), eine trockene Nase ($p=0,027$) und Sensibilitätsstörungen der Haut ($p=0,01$).

Nach den in dieser Untersuchung gewonnenen und in der Literatur angegebenen Daten betrifft das invertierte Papillom überwiegend Männer. Der Alkohol- und Nikotinkonsum der in die Studie eingeschlossenen Patienten war mit jeweils über 50% hoch. Ein Einfluss dieser Noxen auf die Genese des invertierten Papilloms wird in der Literatur kontrovers diskutiert. Eine simultane chronische Sinusitis oder Polyposis nasi wurde in jeweils ca. 20% der Fälle beobachtet. Dadurch wird die klinische Diagnose eines invertierten Papilloms häufig erschwert. Besteht der Verdacht auf ein invertiertes Papillom muss anhand der Bildgebung die Tumorausdehnung bestimmt und die Diagnose histologisch gesichert werden. Die Ergebnisse unserer Untersuchung bestätigen Angaben der Literatur, dass das invertierte Papillom in der Mehrzahl der Fälle streng einseitig lokalisiert ist und die laterale Nasenwand betrifft. Insgesamt kam es bei 18,2% der Patienten zu einem Rezidiv. Diese Daten entsprechen dem Durchschnitt der in der Literatur angegebenen. Das späteste Rezidiv trat nach 8 Jahren auf. 80% unserer Patienten wurden rein endoskopisch operiert. Es zeigte sich zwischen den verschiedenen Operationszugängen kein Einfluss auf die rezidivfreie Zeit.

Wir schlußfolgern, daß das primär endonasale Vorgehen bei entsprechender Tumorgröße dem transfazialen/kombinierten aufgrund der geringeren Komplikationsrate vorzuziehen ist. Ein signifikanter Vorteil hinsichtlich der rezidivfreien Zeit ergibt sich durch das endonasale Vorgehen aus den vorliegenden Daten nicht.

7. Literaturverzeichnis

Barnes L., Eveson J.W., Reichart P., Sidransky D. (2005): Pathology and genetics of head and neck tumours (WHO organisation classification of tumours). Lyon: IARC Press

Bertrand B., Eloy P., Jorissen M., Rombaux P., Daele J., Boniver V., Collet S., Demanez J.P., Verheyden P.J., Bachert C. (2000) Surgery of inverted papillomas under endoscopic control. *Acta Otorhinolaryngol. Belg.* 54, 139-150

Bielamowicz S., Calcaterra T.C., Watson D. (1993): Inverting papilloma of the head and the neck: UCLA update. *Otolaryngol. Head Neck Surg.* 109, 71–76

Billroth T. (1855): *Über den Bau des Schleimhautpolypen.* Berlin: G. Reimer

Brandsma J.L., Steinberg B.M., Abramson A.L., Winkler B. (1986): Presence of human papillomavirus type 16 related sequences in verrucous carcinoma of the larynx. *Cancer Res.* 46, 2185-2188

Brandwein M., Steinberg B., Thung S., Biller H., Dilorenzo T., Galli R. (1989): Human papillomavirus 6/11 and 16/18 in Schneiderian inverted papillomas. In situ hybridization with human papillomavirus RNA probes. *Cancer* 63, 1708-1713

Bura M., Vladika I., Aralica G., Bumber Z., Krajina Z., Bijelic L., Poje G., Zizic M., Seiwert S. (2003): Inverted sinonasal papilloma - a report of 31 cases and review of the literature. *Coll. Antropol.* 27, 271-278

Calcaterra T.C., Thompson J.W., Paglia D.E. (1980): Inverting papillomas of the nose and paranasal sinuses. *Laryngoscope* 90, 53-60

Cannady S.B., Batra P.S., Sautter N.B., Roh H.J., Citardy M.J. (2007): New staging system for sinonasal inverted papilloma in the endoscopic era. *Laryngoscope* 117, 1283-1287

Cummings C.W., Goodman M.L. (1970) Inverted papillomas of the nose and paranasal sinuses. *Arch. Otolaryngol.* 92, 445-449

Dictor M., Johnson A. (2000): Association of inverted sinonasal papilloma with non-sinonasal head-and-neck carcinoma. *Int. J. Cancer* 85, 811-814

Draf W., Berghaus A. (1993): Tumoren und Pseudotumoren („tumorähnliche Läsionen“) der frontalen Schädelbasis, ausgehend von der Nase, den Nasennebenhöhlen und dem Nasenrachenraum (einschließlich der operativen Zugänge). *Rhinochirurgisches Referat. Eur. Arch. Otorhinolaryngol. Suppl.*1, 105-186

Eggston A., Wolff D. (1947): *Histopathology of the ear, nose and throat.* Baltimore: Williams & Wilkins

Gaito R.A., Gaylord W.H., Hilding D.A. (1965): Ultrastructure of a human nasal papilloma. *Laryngoscope* 75, 144-152

Han J.K., Smith T.L., Loehrl T., Toohill R.J., Smith M.M. (2001): An evolution in the management of sinonasal inverting papilloma. *Laryngoscope* 111, 1395-1400

Head C.S., Sercarz J.A., Luu Q., Collins J., Blackwell K.E. (2007): Radiographic assessment of inverted papilloma. *Acta Otolaryngol.* 127, 515-520

Hyams V.J. (1971): Papillomas of the nasal cavity and paranasal sinuses. A clinicopathological study of 315 cases. *Ann. Otol. Rhinol. Laryngol.* 80, 192-206

Keles N., Deger K. (2001): Endonasal endoscopic surgical treatment of paranasal sinus inverted papilloma- first experiences. *Rhinology* 39, 156-159

Klimek T., Atai E., Schubert M., Glanz H. (2000): Inverted papilloma of nasal cavity and paranasal sinuses: clinical data, surgical strategie and recurrence rates. *Acta Otolaryngol.* 120, 267-272

Kraft M., Simmen D., Kaufmann T., Holzmann D. (2003): Long-term results of endonasal sinus surgery in sinonasal papillomas. *Laryngoscope* 113, 1541-1547

Lawson W., Biller H.F., Jacobson A., Som P. (1983): The role of conservative surgery in the management of inverted papilloma. *Laryngoscope* 93, 148-155

Lawson W., Ho B.T., Shaari C.M., Biller H.F. (1995): Inverted papilloma: a report of 112 cases. *Laryngoscope* 105, 282-288

Mendenhall W.M., Hinerman R.W., Malyapa R.S., Werning J.W., Amdur R.J., Villaret D.B., Mendenhall N.P. (2007): Inverted papilloma of the nasal cavity and paranasal sinuses. *Am. J. Clin. Oncol.* 30, 560-563

Messerklinger W. (1987): Role of the lateral nasal wall in the pathogenesis, diagnosis and therapy of recurrent and chronic rhinosinusitis. *Laryngol. Rhinol. Otol.* 66, 293-299

Myers E.N., Schramm V.L., Barnes E.L. (1981): Management of inverted papilloma of the nose and paranasal sinuses. *Laryngoscope* 91, 2071-2084

Millar H.S. (1961): Transitional cell papilloma of the frontal sinus. *J. Laryngol. Otol.* 75, 753-759

Minovi A., Kollert M., Draf W., Bockmühl U. (2006): Endonasal micro-endoscopic resection of sinonasal inverted papilloma. *Laryngorhinootologie* 85, 421-425

Peter B., Grossenbacher R. (1997): Inverted papilloma of the nose and paranasal sinuses. *Laryngorhinootologie* 76, 14-18

Petit P., Vivarrat-Perrin L., Champsaur P., Juhan V., Chagnaud C., Vidal V., Gaubert J.Y., Bartoli J.M., Dessi P., Zanaret M., Moulin G. (2000): Radiological follow-up of inverted papilloma. *Eur. Radiol.* 10, 1184-1189

Plinkert P.K., Ruck R., Baumann I., Scheffler B. (1997): Das invertierte Papillom der Nase und Nasennebenhöhlen - Diagnostik, operatives Vorgehen und Untersuchungen zum Zytokeratinprofil. *Laryngo-Rhino-Otol.* 76, 216-224

Respler D.S., Jahn A., Pater A., Pater M.M. (1987): Isolation and characterization of papillomavirus DNA from nasal inverting (schneiderian) papillomas. *Ann. Otol. Rhinol. Laryngol.* 96, 170-173

Ringertz N. (1938): Pathology of malignant tumors arising in nasal and paranasal cavities and maxilla. *Acta Otolaryngol. (Stockh.)* 27, 31-42

Rudert H. (1971): Klinischer und histologischer Beitrag zum Papilloma inversum der Nase und Nasennebenhöhlen. *Arch. Klin. Exp. Ohr.,- Nas.- u. Kehlk. Heilk.* 200, 15-33

Rudert H. (1988): Microscope and endoscope-assisted surgery of inflammatory diseases of the paranasal sinuses. Value of the Messerklinger infundibulotomy. *HNO* 36, 475-482

Sham C.L., Lee D.L., van Hasselt C.A. Tong M.C. (2010): A case-control study of the risk factors associated with sinonasal inverted papilloma. *Am. J. Rhinol. Allergy.* 24, 37-40

Sham C.L., Woo J.K., van Hasselt C.A. (1998): Endoscopic resection of inverted papilloma of the nose and paranasal sinuses. *J. Laryngol. Otol.* 112, 758-764

Sukenik M.A., Casiano R. (2000): Endoscopic medial maxillectomy for inverted papillomas of the paranasal sinuses: value of the intraoperative endoscopic examination. *Laryngoscope* 110, 39-42

Syrjänen S., Happonen R.P., Virolainen E., Siivonen L., Syrjänen K. (1987): Detection of human papillomavirus (HPV) structural antigens and DNA types in inverted papillomas and squamous cell carcinomas of the nasal cavities and paranasal sinuses. *Acta Otolaryngol.* 104, 334-341

Vrabec D.P. (1994): The inverted Schneiderian papilloma: a 25-year study. *Laryngoscope* 104, 582-605

Waitz G., Wigand M.E. (1990): Endoskopische, endonasale Abtragung invertierter Papillome der Nase und ihrer Nebenhöhlen. HNO 38, 242–246

Waitz G., Wigand M.E. (1992): Results of endoscopic sinus surgery for the treatment of inverted papillomas. Laryngoscope 102, 917–922

Ward N. (1854): A mirror of the practice of medicine and surgery in the hospitals of London. Lancet 2, 480–482

Weber R.S., Shillitoe E.J., Robbins K.T., Luna M.A., Batsakis J.G., Donovan D.T., Adler-Storthz K. (1988) Prevalence of human papillomavirus in inverted nasal papillomas. Arch. Otolaryngol. Head Neck Surg. 114, 23-26

Weissler M.C., Montgomery W.W., Turner P.A., Montgomery S.K., Joseph M.P. (1986): Inverted papilloma. Ann. Otol. Rhinol. Laryngol. 95, 215–221

Wigand M.E. (1989): Endoscopic paranasal surgery. Stuttgart: Thieme

Winter M., Rauer R.A., Göde U., Wigand M.E. (2000): Invertierte Papillome der Nase und ihrer Nasennebenhöhlen. HNO 48, 568-572

8. Danksagung

Ich danke Frau Prof. Dr. med. P. Ambrosch, Direktorin der Klinik für Hals-, Nasen-, und Ohrenheilkunde, Kopf- und Halschirurgie des UKSH, Campus Kiel, für die Bereitstellung des Arbeitsplatzes.

Mein besonderer Dank gilt Herrn Prof. Dr. med. S. Gottschlich, ehemaliger Ltd. Oberarzt der Klinik für Hals-, Nasen-, und Ohrenheilkunde, Kopf- und Halschirurgie des UKSH, Campus Kiel für die Überlassung des Themas und für die stetige Unterstützung, die wohlwollende Förderung sowie für die zahlreichen wertvollen Anregungen zur Vervollständigung der vorliegenden Arbeit.

Weiterhin möchte ich meinem Kollegen Herrn Dr. med. C. Cordes aus der Klinik für Hals-, Nasen-, Ohrenheilkunde, Kopf- und Halschirurgie des UKSH, Campus Kiel, für die vielen wertvollen Ratschläge zur Gestaltung dieser Dissertation danken.

Ebenso danke ich vielmals Frau S. Lübker, Dokumentationsassistentin der Klinik für Hals-, Nasen-, und Ohrenheilkunde, Kopf- und Halschirurgie des UKSH, Campus Kiel, für ihre tatkräftige Unterstützung bei der Literaturrecherche.

Lebenslauf

Am 09.08.1968 wurde ich als erstes Kind der Familie des Diplom-Ingenieurs Juriy Velixon und der HNO-Ärztin Galina Velixon in Petrosawodsk, Republik Karelia / Russland geboren.

Von 1975 bis 1985 besuchte ich die Mittelschule in Petrasawodsk.

Im September 1985 begann ich das Studium der Humanmedizin an der staatlichen Universität Petrosawodsk. Im Juni 1991 schloss ich das Studium für Allgemeinmedizin ab. Im September 1991 heiratete ich Igor Kakuevitski. Im Zeitraum von 1991-1992 arbeitete ich als Ärztin in Praktikum im Republikanischen Krankenhaus Petrosawodsk in der HNO-Abteilung. Am 30.12.1992 wurde mein Sohn Mischa geboren. In dieser Zeit war ich bereits als HNO-Ärztin der städtischen Poliklinik angestellt.

Am 05.05.1999 siedelte meine Familie in die Bundesrepublik Deutschland über. Vom 01.07.2000 bis 30.06.2001 wurde ich für ein Anpassungsjahr in der Klinik für Hals-, Nasen-, und Ohrenheilkunde, Kopf- und Halschirurgie der CAU zu Kiel aufgenommen (Unterstützt durch die Otto Benicke Stiftung). Seit dem 01.07.2001 bin ich als Assistenzärztin in der Klinik für Hals-, Nasen-, und Ohrenheilkunde, Kopf- und Halschirurgie des UKSH, Campus Kiel angestellt. Am 07.12.2005 habe ich die Facharztprüfung bestanden.