

Aus der
Klinik für Dermatologie, Venerologie und Allergologie
(Direktor: Prof. Dr. med. T. Schwarz)
im Universitätsklinikum Schleswig-Holstein, Campus Kiel
an der Christian-Albrechts-Universität zu Kiel

**PARALLELGRUPPENVERGLEICH VON ZWEI
UNTERSCHIEDLICHEN ANWENDUNGSHÄUFIGKEITEN EINER
0,05%IGEN TRETINOINHALTIGEN CREME BEI AKTINISCHEN
KERATOSEN IM GESICHTS- UND KOPFBEREICH**

Inauguraldissertation
zur
Erlangung der Doktorwürde
der Medizinischen Fakultät
der Christian-Albrechts-Universität
zu Kiel

vorgelegt von
NADIA CATHERINE MIKHAIMER
aus Kiel

Kiel 2010

1. Berichterstatter: Prof. Dr. A. Hauschild

2. Berichterstatter: PD Dr. M. Hoffmann

Tag der mündlichen Prüfung: 22.11.2010

Zum Druck genehmigt, Kiel, den 22.11.2010

gez. Prof. Dr. R. Fölster-Holst
(Vorsitzende der Prüfungskommission)

Inhaltsverzeichnis

1	Einleitung	1
1.1	Definition und Epidemiologie.....	1
1.2	Klinik und Histologie.....	1
1.3	Klassifikation.....	2
1.4	Risikofaktoren für aktinische Keratosen.....	3
1.4.1	Heller Hauttyp, Lebensalter und Geschlecht.....	3
1.4.2	UV-Exposition.....	3
1.4.3	Immunsuppression.....	4
1.4.4	Genetische Defekte.....	4
1.5	Therapie der aktinischen Keratosen.....	4
1.5.1	Physikalisch/operative Therapien.....	5
1.5.2	Pharmakologische Therapien.....	6
1.6	Ziele und Fragestellung der vorliegenden Arbeit.....	10
2	Patienten und Methoden	11
2.1	Patientenkollektiv.....	11
2.2	Untersuchungsablauf.....	11
2.3	Ein- und Ausschlusskriterien.....	13
2.3.1	Einschlusskriterien.....	13
2.3.2	Ausschlusskriterien.....	13
2.4	Medikation.....	14
2.5	Dokumentation.....	14
2.5.1	Patienteneinschätzung.....	14
2.5.2	Einschätzung des Behandlers.....	15
2.6	Statistische Analyse.....	15
3	Ergebnisse	17
3.1	Probandencharakteristika.....	17
3.1.1	Vergleich der Geschlechtsverteilung.....	18
3.1.2	Vergleich der Altersverteilung.....	18
3.1.3	Größe des Behandlungsfeldes.....	19
3.1.4	Anzahl der Läsionen.....	20

3.2	Patientenbeurteilung	20
3.2.1	Verträglichkeit	20
3.2.2	Eigenschaften der 0,05%igen tretinoinhaltigen Creme	24
3.2.3	Patientenbeurteilung der klinischen Wirksamkeit.....	26
3.3	Beurteilung durch den Behandler.....	28
3.3.1	Verträglichkeit	28
3.3.2	Klinische Wirkung.....	28
3.4	Nebenwirkungen	29
3.5	Ansprechen einzelner Läsionen	30
3.5.1	Histologische Beurteilung.....	32
4	Diskussion	35
4.1	Bewertung der eigenen Ergebnisse im Kontext der Literatur zu Retinoiden bei aktinischen Keratosen.....	35
4.1.1	Topische Therapie	35
4.1.2	Systemische Therapie.....	38
4.2	Tretinoin-Therapie im Kontext therapeutischer Alternativen in der Behandlung aktinischer Keratosen.....	38
4.2.1	Diclofenac in Hyaluronsäure	38
4.2.2	Photodynamische Therapie.....	39
4.2.3	5-Fluorouracil	39
4.2.4	Imiquimod	40
4.2.5	Kryotherapie.....	40
4.2.6	Chemisches Peeling	41
4.2.7	Lasertherapie	41
4.2.8	Bewertung.....	41
5	Zusammenfassung.....	43
6	Literatur.....	45
7	Anhang	52
8	Danksagung.....	54
9	Lebenslauf	55

Abkürzungsverzeichnis

5-ALA	5-Aminolävulinsäure
5-FU	5-Fluorouracil
AK	Aktinische Keratose
BCC	Basalzellkarzinom
CIN	Zervikale intraepitheliale Neoplasie
CO ₂	Kohlenstoffdioxid
COX	Cyclooxygenase
CR	komplette Remission
DNS	Desoxyribonukleinsäure
DPD	Dihydropyrimidin-dehydrogenase
HA	Hyaluronsäure
HIV	Humanes Immundefizienz-Virus
HPV	Humanes Papillomavirus
KIN	Keratinozytäre intraepidermale Neoplasie
MAL	Methyl-aminolaevulinat
MAOP	Methyl-5-amino-4-oxopentanoat
MW	Mittelwert
PD	Größenzunahme
PDT	Photodynamische Therapie
PGE ₂	Prostaglandin E ₂
PGT	Physician Global Tolerability
PR	partielle Remission
PtGA	Patient Global Assessment
PUVA	Psoralen plus UV-A-Licht

SA	Standardabweichung
SCC	Invasives spinozelluläres Karzinom
SD	Stabilisierung
TCA	Trichloressigsäure
TLR	Toll-like Rezeptor
UV-Licht	Ultraviolettes Licht
VAS	Visuelle Analogskala

1 Einleitung

In den letzten Jahrzehnten ist eine deutliche Zunahme der Inzidenz von epithelialen Hauttumoren zu verzeichnen. In Deutschland weisen etwa vier Millionen Menschen aktinische Keratosen auf (Hauschild et al. 2006).

1.1 Definition und Epidemiologie

Gemäß der deutschen Leitlinie ist eine aktinische Keratose als eine Proliferation von transformierten Keratinozyten im Bereich der Epidermis definiert und durch eine hohe Mutationsrate gekennzeichnet. Aktinische Keratosen werden heute als in-situ-Karzinome definiert (Ackerman 2003; Heaphy und Ackerman 2000).

Die Inzidenz und Prävalenz zeigen eine altersabhängige Zunahme. In unterschiedlichen Studien fand sich eine Prävalenz von 11 bis 25% (Frost und Green 1994). In einer britischen Studie zeigte sich eine Prävalenz der aktinischen Keratosen bei über 70jährigen von 34,1% bei den Männern und von 18,2% bei den Frauen (Memon et al. 2000).

In Australien liegt die Prävalenz jedoch deutlich höher mit 45% der über 45jährigen (Rosen und Studniberg 2003). Zurückzuführen ist dies auf die höhere Sonnenintensität in Australien. Dabei sind Männer häufiger als Frauen betroffen.

In 6 bis 16% der Fälle ist ein Übergang der aktinischen Keratosen in ein invasives Plattenepithelkarzinom beschrieben (Glogau 2000), bei immunsupprimierten Patienten in bis zu 30% der Fälle (Stockfleth et al. 2002). Aus diesem Grund besteht eine eindeutige Indikation zur Therapie.

1.2 Klinik und Histologie

Klinisch finden sich rötlich-bräunliche Maculae oder Plaques mit hyperkeratotischer, zum Teil auch atropher Oberfläche und meist mit reibeisenartigem Aspekt. An größeren Arealen können aktinische Keratosen multipel bis flächenhaft auftreten. Prädilektionsstellen sind meist die „Sonnterrassen“ des Körpers im Gesichts- und Kopfbereich, Dekolleté und Hals sowie die Streckseiten der Hände. Im Gesicht ist als

besondere Region die Unterlippe zu nennen. Hier tritt die aktinische Keratose als „Cheilitis actinica“ an der Unterlippe auf.

Histologisch zeigt sich eine Proliferation atypischer Keratinozyten in der Epidermis mit hoher Mutationsrate. Zunächst beginnt die maligne Transformation in der Nähe der Basalmembran und kann sich ausbreiten, bis die gesamte Epidermis betroffen ist. Histologisch zeigt sich eine Hyperkeratose. Neben einer Orthohyperkeratose gibt es auch Areale mit parakeratotischer Verhornung. Es zeigen sich Kernatypien mit vergrößerten Kernen und vereinzelt Mitosen.

1.3 Klassifikation

Ein internationaler Konsens zur Einteilung der aktinischen Keratosen steht nach wie vor aus. In Anlehnung an die Einteilung der zervikalen intraepithelialen Neoplasie (CIN) erfolgt die Einteilung aktinischer Keratosen als keratinozytäre intraepidermale Neoplasie (KIN) (Fu und Cockerell 2003).

Tabelle 1: Einteilung der aktinischen Keratosen durch Klinik und Histologie

	Klinik	Histologie
KIN Grad I	Geröteter Fleck mit rauer Oberfläche	Atypien basaler Keratinozyten des unteren Drittels der Epidermis
KIN Grad II	Palpable rötliche bis rötlich-braune Läsion mit hyperkeratotischer Oberfläche	Fokale Atypien von Keratinozyten der unteren Zweidrittel der Epidermis
KIN Grad III	Rötliche bis rötlich-braune Papel/ Plaque mit hyperkeratotischer Oberfläche	Diffuse atypische Keratinozytenproliferationen, die die gesamte Dicke der Epidermis ausfüllen

Für diese Einteilung sind sowohl die klinischen als auch die histologischen Parameter der aktinischen Keratosen wichtig, jedoch wird die Bedeutung der aktinischen Keratose (AK) als in-situ-Karzinom nicht deutlich herausgestellt.

Aus diesem Grund wurde diese Einteilung in der Charité in Berlin überarbeitet (Röwert-Huber et al. 2007).

Tabelle 2: Einteilung der aktinischen Keratosen durch Histologie

Frühes in-situ-Karzinom = AK Grad I	Erhöhte Zelldichte, Verlust der Polarität und vereinzelt atypische Keratinozyten im Bereich der basalen Epidermis
Frühes in-situ-Karzinom = AK Grad II	Atypische Keratinozyten im Bereich der unteren zwei Drittel der Epidermis
In-situ-Karzinom = AK Grad III	Atypische Keratinozyten in der gesamten Epidermis, dyskeratotische Zellen

Eine einheitliche Einteilung der aktinischen Keratosen ist wünschenswert, um eine Vergleichbarkeit der Ergebnisse in Untersuchungen und Studien zu gewährleisten.

1.4 Risikofaktoren für aktinische Keratosen

1.4.1 Heller Hauttyp, Lebensalter und Geschlecht

Bekannte Risikofaktoren für das Entstehen von aktinischen Keratosen sind neben dem hellen Hauttyp (Fitzpatrick I und II) (Engel et al. 1988) auch das höhere Lebensalter (Holman et al. 1984). Männer sind häufiger als Frauen von aktinischen Keratosen betroffen (Engel et al. 1988).

1.4.2 UV-Exposition

Ein Risikofaktor ist vor allem die lebenslange kumulative Sonnenexposition. Neben UV-B- können auch UV-A-Strahlen und PUVA- sowie Röntgenbestrahlungen aktinische Keratosen induzieren. In Regionen mit höherer UV-Belastung tritt eine deutlich höhere Prävalenz und Inzidenz aktinischer Keratosen auf.

Die kumulative UV-Exposition beinhaltet die natürliche Exposition wie das Sonnenlicht und die artifizielle UV-Exposition durch zum Beispiel Solarien.

UV-Licht wirkt mutagen auf die DNS der Keratinozyten und begünstigt so die Ausbildung neoplastischer Veränderungen. Des Weiteren wurden Mutationen des p53-Tumor-Suppressorgens nachgewiesen, das die Apoptose veränderter Zellen induzieren kann. Diese Mutationen konnten in Plattenepithelkarzinomen (SCC) ebenso wie in aktinischen Keratosen nachgewiesen werden (Ziegler et al. 1994).

UV-Strahlung wirkt nicht nur direkt schädigend auf die DNS, sondern führt ebenfalls zu einer Suppression des Immunsystems in der Haut (Ullrich 2005).

Lokal verändert die UV-Strahlung kutane antigen-präsentierende Zellen wie die Langerhans-Zellen in ihrer Funktion und Anzahl. Die systemische Immunsuppression wird durch Suppressor-T-Lymphozyten und durch Freisetzung von immunsuppressiven Zytokinen ausgelöst (Kripke 1994; Strickland und Kripke 1997).

1.4.3 Immunsuppression

Immunsupprimierte Patienten, zu denen Organtransplantierte, HIV-Patienten und Patienten mit rheumatologischen Erkrankungen zählen, weisen ein erhöhtes Risiko für kutane Neoplasien im Vergleich zu immunkompetenten Patienten auf.

Organtransplantierte Patienten haben ein circa 250-fach erhöhtes Risiko, aktinische Keratosen zu entwickeln, im Vergleich zur gesunden Normalbevölkerung. 40% der organtransplantierten Patienten entwickeln in den ersten fünf Jahren nach Transplantation einen epithelialen Hauttumor (Stockfleth et al. 2001).

In letzter Zeit hat sich herausgestellt, dass humane Papillomaviren (HPV) bei der Genese aktinischer Keratosen eine Rolle spielen können. Humane Papillomaviren wurden wie auch bei der zervikalen Neoplasie in aktinischen Keratosen gefunden. Bei immunsupprimierten Patienten fand sich eine Prävalenz von 40-95%, bei immunkompetenten Patienten eine Prävalenz von 35-85% (Harwood und Proby 2002; Stockfleth et al. 2004).

1.4.4 Genetische Defekte

Bei Erkrankungen mit DNS-Repair-Enzymdefekten, wie zum Beispiel dem Xeroderma pigmentosum, kommt es relativ früh zum Auftreten aktinischer Keratosen und epithelialer Hauttumoren (Yarosh 2004).

1.5 Therapie der aktinischen Keratosen

Die Behandlung aktinischer Keratosen und damit die Wahl des Therapieverfahrens ist abhängig von unterschiedlichen Faktoren wie dem Alter und der Compliance des Patienten sowie der befallenen Hautfläche und dem Schweregrad der aktinischen Keratosen.

Eine früh einsetzende Therapie sollte angestrebt werden, um den Übergang in einen invasiven Tumor zu vermeiden.

Die Therapieoptionen können grob in physikalisch/operative und pharmakologische Behandlungsmöglichkeiten eingeteilt werden.

Mögliche auftretende Nebenwirkungen sind Hypo- und Hyperpigmentierungen, irritative Hautreaktionen, Entzündungen, Narbenbildung und auch Schmerzen, so dass die Wahl der Therapie individuell getroffen werden sollte.

1.5.1 Physikalisch/operative Therapien

a) Kryotherapie

Die Kryotherapie als physikalisch destruierende Behandlungsoption bietet die Möglichkeit, eine geschlossene oder eine offene Applikation vorzunehmen. Bei der geschlossenen Anwendung wird ein Kryoapplikator auf die Haut gesetzt. Dieser wird meist mit flüssigem Stickstoff auf eine Temperatur von -180°C gekühlt. Bei der offenen Applikation wird der Stickstoff direkt auf die Haut aufgebracht, meist im Sprayverfahren. Durch das Einfrieren des Gewebes erfolgt in diesen Bereichen eine unspezifische Destruktion aller epithelialen Zellen (Zouboulis 1999). Es treten unter dieser Therapie gehäuft Ödeme, Rötungen und Schmerzen auf. Pigmentverschiebungen wie Hyper- und Hypopigmentierungen sowie Narbenbildungen können vorkommen.

Die Verfahren sind noch nicht komplett standardisiert und das Therapieergebnis hängt stark von der individuellen Erfahrung des Anwenders ab.

b) Kürettage

Bei der Kürettage erfolgt das oberflächliche Entfernen der aktinischen Keratosen mittels eines scharfen Löffels oder einer Ringkürette (Fu und Cockerell 2003; Emmett und Broadbent 1987).

c) Exzision

Eine Exzision der aktinischen Keratosen wird dann vorgenommen, wenn der Verdacht besteht, dass eventuell schon ein invasives Wachstum im Sinne eines

Plattenepithelkarzinoms vorliegen könnte. Der Vorteil der Exzision ist die Möglichkeit einer histopathologischen Beurteilung (Breuninger 2000).

d) Lasertherapie

Die Lasertherapie der aktinischen Keratosen, bei der ablative Laser wie der CO₂- und Erbium-YAG-Laser angewendet werden, eignet sich hauptsächlich für Einzel-läsionen. Nach der Therapie kann sich ein Erythem ausbilden, auch Hypo- und Hyperpigmentierungen sowie Narbenbildungen kommen vor (Yu et al. 2003).

1.5.2 Pharmakologische Therapien

a) Chemisches Peeling

Ein chemisches Peeling bei aktinischen Keratosen kann bei großflächigem Befall und bei schlechter Compliance des Patienten angewendet werden. Ätzende Substanzen wie z.B. Trichloressigsäure (TCA) und Alpha-Hydroxysäuren kommen zum Einsatz. Es kann zu Entzündungsreaktionen kommen, selten zu einer Narbenbildung. Bei dunkleren Hauttypen besteht die Möglichkeit der Pigmentverschiebung (Witthaler et al. 1997).

b) Photodynamische Therapie

Bei der Photodynamischen Therapie (PDT) führt die Anwendung einer photosensibilisierenden Substanz in Kombination mit einer geeigneten Lichtquelle bei Anwesenheit von Sauerstoff zur selektiven Zerstörung von Tumorzellen. Aufgrund eines erhöhten Stoffwechsels akkumulieren Tumorzellen vermehrt photosensibilisierende Substanzen. Photosensibilisatoren sind Porphyrinderivate wie 5-Aminolävulinsäure (5-ALA) und Methyl-5-amino-4-oxopentanoat (MAOP) (Braathen et al. 2007; Lehmann 2007; Morton et al. 2008).

c) Diclofenac in Hyaluronsäure (Solaraze® 3% Gel)

Diclofenac wirkt über die Hemmung der Cyclooxygenase 1 und 2 (COX-1 und COX-2), jedoch mit partieller Bevorzugung der Cyclooxygenase-2. Die COX-1 und COX-2 sind Enzyme, die Arachidonsäure in Prostaglandin umwandeln. Prostaglandi-

ne (z. B. PGE₂) sind entzündungsfördernde Mediatoren, die z.B. die Schmerzrezeptorempfindlichkeit steigern.

COX-1 kommt in normalen Körperzellen vor, COX-2 wird bei entzündlichen Prozessen induziert.

In Untersuchungen wurden in unterschiedlichen Tumorarten erhöhte COX-2 Spiegel festgestellt (Tripp et al. 2003; An et al. 2002; Williams et al. 2000). Auch unter Sonnenbestrahlung wurden erhöhte COX-2 Spiegel festgestellt (Gately 2000; Fecker et al. 2007). Es konnte gezeigt werden, dass COX-2 die Zellproliferation fördert, eine verstärkte Angiogenese bewirkt sowie die Apoptose hemmen kann (Wohlrab et al. 2004).

Diclofenac 3% in Hyaluronsäure (HA) 2,5% steht als topisches Medikament für die Behandlung der aktinischen Keratosen seit 1998 zur Verfügung. In verschiedenen Studien konnte gezeigt werden, dass HA die Penetration von Diclofenac erleichtert und die perkutane systemische Absorption durch Reservoirbildung vermindert (Askew et al. 2009).

d) 5-Fluorouracil (Efudix® Creme)

Das Zytostatikum 5-Fluorouracil (5-FU) in seiner Funktion als Antimetabolit wird aufgrund der Strukturähnlichkeit zu der Pyrimidinbase Thymin in die DNS eingebaut, die somit nicht funktionsfähig wird. Des Weiteren erfolgt eine Hemmung der DNS-Synthese durch Blockierung der Thymidyl-Synthetase in sich rasch teilenden Geweben (Heidelberger und Ansfield 1963).

Bei topischer Anwendung können Rötung, Juckreiz, Brennen, Schuppung, Krustenbildung, Entzündungen, Pigmentverschiebungen sowie seltener Blasenbildung, Ulzerationen und Narbenbildung auftreten. Bei großflächiger Anwendung kann es zu einer systemischen Aufnahme von 5-FU kommen. In Einzelfällen treten bei Patienten mit eingeschränkter Aktivität des Enzyms Dihydropyrimidin-dehydrogenase (DPD) myelosuppressive Nebenwirkungen auf.

e) Imiquimod (Aldara® 5% Creme)

Imiquimod ist ein Imidazoquinolin und gehört zur Gruppe der immune response modifier. Es aktiviert als topisches Therapeutikum das angeborene und erworbene Immunsystem über Zytokine und induziert somit eine antitumorale Wirkung (Miller et al. 1999). Imiquimod bindet an Toll-like Rezeptoren (TLR), die auf den Oberflächen unterschiedlicher Zellen des Immunsystems vorhanden sind (Meyer und Stockfleth 2008; Meyer et al. 2003), mit der Folge einer Zytokinausschüttung (Hauschild et al. 2003).

Auch die direkte Induktion der Apoptose sowie die Aktivierung der Langerhans-Zellen spielen eine Rolle in der Wirkweise von Imiquimod (Schön et al. 2003; Burns et al. 2000; Stüttgen 1986).

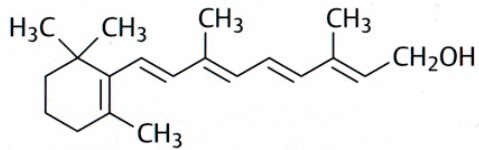
Typischerweise zeigt sich unter der Therapie mit Imiquimod als erwünschte Nebenwirkung eine starke inflammatorische Reaktion als Ausdruck einer induzierten Immunreaktion. Die Intensität dieser inflammatorischen Reaktion korreliert mit dem Therapieerfolg.

f) Retinoide

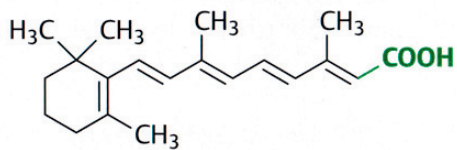
Retinoide sind Derivate der Vitamin A-Säure. Sie beeinflussen die Proliferation und die Differenzierung von Zellen des Körpers und somit auch der Keratinozyten (Blomhoff 1994; Baron et al. 2008).

Tretinoin (all-trans-Retinsäure) und Isotretinoin (13-cis-Retinsäure) sind Retinoide der ersten Generation, die durch Veränderung der Seitenkette hergestellt wurden. Etretinat und Acitretin sind monoaromatische Retinoide der zweiten Generation. In der dritten Generation handelt es sich um polyzyklische Retinoide, die nebenwirkungsärmer sein sollen, z.B. Adapalen und Tazaroten (Hong et al. 1986).

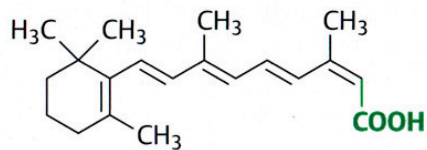
Abbildung 1:



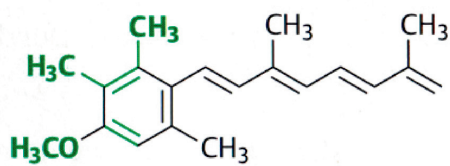
Retinol (Vitamin A)



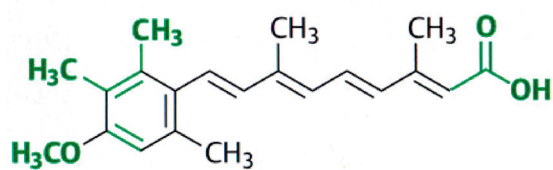
Tretinoin (13-trans-Vitamin-A-Säure)



Isotretinoin (13-cis-Vitamin-A-Säure)



Etretinat



Acitretin

Strukturformeln der Retinoide (aus: Lüllmann H./ Mohr K., Pharmakologie und Toxikologie, Thieme Verlag, 1999), mit Erlaubnis des Thieme Verlags

Retinoide sind in der Behandlung der Akne und der Psoriasis vulgaris etabliert und können topisch oder systemisch appliziert werden. In der Behandlung der aktinischen Keratosen sind Retinoide nicht zugelassen. Retinoide sind teratogen und haben bei systemischer Gabe dosisabhängige Nebenwirkungen wie unter anderem Xerosis cutis, Xerostomie, Arthralgie, Hypertriglyceridämie und Transaminasenerhöhung. Eine chemopräventive Wirkung auf neoplastische Zellen konnte in verschiedenen Untersuchungen festgestellt werden (DiGiovanna 2001; Lens und Medenica 2008).

1.6 Ziele und Fragestellung der vorliegenden Arbeit

In der vorliegenden Untersuchung wurde ein Parallelgruppenvergleich zur Untersuchung der Wirksamkeit und Verträglichkeit von 0,05%iger tretinoinhaltiger Creme über 12 Wochen bei einmal täglicher Anwendung im Vergleich zu dreimal wöchentlicher Anwendung bei Patienten mit leichten bis moderaten aktinischen Keratosen im Gesicht und am Kopf durchgeführt.

Daten von 24 Patienten, die an der Klinik für Dermatologie, Venerologie und Allergologie, Universitätsklinikum Schleswig-Holstein, Campus Kiel behandelt wurden, wurden in die vorliegende Untersuchung aufgenommen.

Ziel der Untersuchung war es zu prüfen, ob eine einmal tägliche Behandlung einer dreimal wöchentlichen Behandlung überlegen ist.

Die Beurteilung erfolgte anhand folgender Zielparameter:

- Rate der klinischen Abheilung
- Rate der histologischen Abheilung
- Rate der partiellen oder kompletten Remission
- Wirksamkeit und Tolerabilität
- Verträglichkeit
- Patientenzufriedenheit

2 Patienten und Methoden

2.1 Patientenkollektiv

Bei der Untersuchung handelt es sich um einen Gruppenvergleich einer 0,05%igen Tretinoin Creme-Behandlung dreimal wöchentlich versus einmal täglich appliziert.

Es wurden insgesamt 24 Probanden (17 männlich, 7 weiblich) im Alter von 55 Jahren bis 82 Jahren (medianes Alter 70,5 Jahre) mit aktinischen Keratosen im Kopf- und Gesichtsbereich in die klinische Prüfung aufgenommen. Die vorgegebenen Einschlusskriterien (vgl. Kapitel 2.3.1) wurden von allen 24 Probanden erfüllt. Alle Patienten hatten nach ausführlicher Aufklärung ihr schriftliches Einverständnis in die Teilnahme an dieser Untersuchung erteilt.

Die randomisierten Patienten wurden über einen Zeitraum von 12 Monaten rekrutiert. Die Behandlung endete jeweils 12 Wochen nach dem Behandlungsbeginn.

2.2 Untersuchungsablauf

Die Untersuchung wurde nach Genehmigung durch die Ethikkommission der Medizinischen Fakultät der Christian-Albrechts-Universität zu Kiel von August 2007 bis Dezember 2008 an der Klinik für Dermatologie, Venerologie und Allergologie am Universitätsklinikum Schleswig-Holstein, Campus Kiel durchgeführt.

Die Patienten wurden randomisiert einer von zwei Applikationsweisen zugeordnet. Patienten aus Arm A erhielten die 0,05%ige Tretinoin-Creme dreimal wöchentlich über 12 Wochen, die Vergleichsgruppe (Arm B) eine 0,05%ige Tretinoin-Creme einmal täglich ebenfalls über 12 Wochen.

Der Einschluss zu der Untersuchung erfolgte allein aufgrund des klinischen Erscheinungsbildes der aktinischen Keratosen.

Eine Screeningphase der klinischen Untersuchung beinhaltete bis zu vier Wochen vor Beginn der Behandlung. Die Patienten wurden bei der Screeningvisite körperlich untersucht, eine Anamnese wurde erhoben sowie die Ein- und Ausschlusskriterien kontrolliert (vgl. Kapitel 2.3.1 und 2.3.2). Vor Behandlungsbeginn erfolgte eine Ausmessung der Läsionen. Bei Vorlage des schriftlichen Einverständnisses für die

klinische Vergleichsuntersuchung wurde eine exemplarische Biopsie aus dem geplanten Therapieareal zur histologischen Verifizierung der klinischen Diagnose von aktinischen Keratosen entnommen. Die Biopsie vor und nach der Therapie diente der Kontrolle des Behandlungserfolgs. Alle Hautbiopsien wurden im dermatohistopathologischen Labor der Klinik für Dermatologie, Venerologie und Allergologie am Universitätsklinikum Schleswig-Holstein, Campus Kiel befundet und nach ihrem histologischen Grad eingeteilt (KIN, siehe Tabelle 1).

Patienten mit bis zu 10 aktinischen Keratosen des klinisch bestimmten AK-Grades I/II (milde/moderate aktinische Keratosen) im Bereich des Gesichtes und/oder der Kopfhaut auf einem Behandlungsareal bis zu 10x10 cm wurden für die Untersuchung berücksichtigt.

Während der Behandlungsphase stellten sich die Patienten zu einer Folgeuntersuchung nach sechs Wochen vor. Bei der Wiedervorstellung der Patienten wurden die AK erneut untersucht und ausgemessen. Es wurde außerdem der allgemeine Gesundheitszustand des Patienten dokumentiert. 12 Wochen nach dem Behandlungsbeginn erfolgte eine Abschlussuntersuchung der behandelten aktinischen Keratosen. Bei der Abschlussvisite wurden die verbliebenen aktinischen Keratosen im Therapieareal dokumentiert. Eine Biopsie wurde erneut entnommen, um histologisch nachzuweisen, ob es zu einer partiellen oder kompletten Remission der aktinischen Keratose gekommen war. Bei weiterem Vorliegen der aktinischen Keratosen wurden diese im Anschluss mit anderen Therapieoptionen behandelt.

Abbildung 2: Untersuchungsablauf

Screening	Initiierung	Behandlung in Wochen		
		Gruppe 1	Woche 6 Folgeuntersuchung	Woche 12 Ende der Behandlung und Abschlussuntersuchung
		Gruppe 2	Woche 6 Folgeuntersuchung	Woche 12 Ende der Behandlung und Abschlussuntersuchung

2.3 Ein- und Ausschlusskriterien

2.3.1 Einschlusskriterien

Patienten konnten an der Untersuchung teilnehmen, wenn

- a) klinisch gesicherte AK im Gesichts- und Kopfbereich vorhanden waren
- b) sie mindestens 18 Jahre alt waren
- c) eine Einverständniserklärung vorlag
- d) eine Aufklärung über den Untersuchungsablauf stattfand, einschließlich folgender Punkte:
 - Applikation der Tretinoin-Creme auf die vorgegebenen Areale einmal täglich oder dreimal wöchentlich je nach Untersuchungsarm
 - zwei Vorstellungen im Rahmen der Untersuchung
 - zwei Biopsien zur histologischen Sicherung (eine zu Beginn der Therapie und eine nach Behandlungsende)

2.3.2 Ausschlusskriterien

Ausschlusskriterien bei den Probanden waren:

- invasiver Tumor im Behandlungsareal wie z. B. ein Merkelzell- Karzinom, ein invasives spinozelluläres Karzinom oder ein Basalzellkarzinom
- Behandlung des vorgesehenen Behandlungsareal innerhalb der letzten 4 Wochen mit topischem Imiquimod, Diclofenac in Hyaluronsäure oder 5- Fluorouracil (5-FU)
- Behandlung mit photodynamischer Therapie (PDT) oder systemischen Retinoiden innerhalb der letzten 3 Monate
- dermatologische Erkrankungen im Behandlungsareal
- eine Indikation für systemische Immunsuppressiva
- eine bekannte Abhängigkeit von Drogen oder Alkohol
- Patientinnen in gebärfähigem Alter ohne effektive Kontrazeption sowie Schwangere oder stillende Patientinnen
- Patienten mit Allergien auf Bestandteile des Medikaments

2.4 Medikation

Die von der Firma Ichthyol hergestellte und in der Untersuchung verwendete Tretinoin-Creme (Cordes® VAS Creme) wurde der Klinik für Dermatologie, Venerologie und Allergologie über die Firma Almirall Hermal (Reinbek) in 50g Tuben zur Verfügung gestellt. Die Auswertung der Studienergebnisse wurde von der Firma Almirall Hermal finanziell unterstützt.

100g der Creme enthalten 0,05g Tretinoin. Weitere Bestandteile der Creme sind Sorbinsäure, Citronensäure, Glycerolmonostearat, Propylenglycol, Butyl-hydroxytoluol, Palmitoylascorbinsäure, Isopropylmyristat, Cetylstearylalkohol, Sorbitanstearat, Macrogol-7-glycerolcocoat, Tris[alkyl (C₁₆-C₁₈)-poly(oxyethylen)-4]-phosphat, Parfümöl Beryll und gereinigtes Wasser.

2.5 Dokumentation

Die in diese Arbeit eingegangene Daten wurden von Patienten erhoben, die an der Klinik für Dermatologie, Venerologie und Allergologie am Universitätsklinikum Schleswig-Holstein, Campus Kiel mit der Diagnose einer aktinischen Keratose vorgestellt und nach den Kriterien der vorliegenden Untersuchung behandelt wurden. Zur Dokumentation wurden Datenerhebungsbögen erstellt (siehe Anhang).

Bei der Folge- und bei der Abschlussuntersuchung wurde das klinische Ansprechen der einzelnen Läsionen beurteilt und notiert.

2.5.1 Patienteneinschätzung

Folgende Kategorien der lokalen Verträglichkeit wurden nach 6 und 12 Wochen erfasst:

- Rötung
- Juckreiz
- Brennen
- Schmerz

Der Behandler bestimmt die Intensität dieser Lokalreaktion durch folgende Skala:

- 1 = kein
- 2 = etwas
- 3 = moderat
- 4 = stark
- 5 = sehr stark

Des Weiteren wurde die Einschätzung der Wirksamkeit von Seiten der Patienten jeweils nach 6 und 12 Wochen erfragt. Diese wurde dann auf einer Skala von 1 („deutlich verbessert“) bis 5 („verschlechtert“) bewertet.

Die Verwendung und die Eigenschaften der Prüfmedikation wurden durch den Patienten in drei Dimensionen („Hautgefühl“, „Produktbewertung“, „Verteilbarkeit / Auftrag“) auf einer fünfteiligen Skala mit 1 („sehr gut“) bis 5 („schlecht“) bewertet.

Die Patienten beurteilten die Behandlung zusätzlich mittels einer visuellen Analogskala von 0 („schlecht“) bis 10 („sehr gut“).

2.5.2 Einschätzung des Behandlers

Neben dem Eindruck des Patienten wurde die Verträglichkeit pauschal durch den Behandler auf einer Skala von 1 („sehr gut“) bis 5 („schlecht“) bewertet („Physician Global Tolerability“). Auch die Einschätzung der Wirksamkeit von Seiten des Behandlers wurde auf einer diskreten Skala von 1 („sehr gut“) bis 5 („schlecht“) bewertet.

2.6 Statistische Analyse

Bei der durchgeführten klinisch-experimentellen Vergleichsuntersuchung wurden zwei verschiedene Anwendungshäufigkeiten der topischen Therapie mit tretinoinhaltiger Creme durchgeführt.

Die statistische Auswertung beinhaltet eine deskriptive Darstellung des Probandenkollektivs sowie der Bewertungsparameter getrennt nach beiden Anwendungsarten sowie für das Gesamtkollektiv. Diese werden hinsichtlich Verteilung und Homogenität beurteilt.

Für die Auswertung der Einzelläsionen wird soweit aufgrund der Stichprobengröße sinnvoll eine analytische Statistik durchgeführt. Hierbei sollen mögliche Einflussfaktoren auf die Wirksamkeit und/oder Verträglichkeit der Behandlung ermittelt werden. Es kommen vor allem nichtparametrische Verfahren für Verteilungsunterschiede oder für Paardifferenzen zur Anwendung. Komplexere multivariate Verfahren sind aufgrund der Stichprobengröße nicht vorgesehen.

3 Ergebnisse

3.1 Probandencharakteristika

Die Probandencharakteristika stellten sich wie folgt dar:

Tabelle 3: Charakteristika der behandelten Patienten

	Arm A ^a	Arm B ^b	Gesamt
Geschlecht			
männlich	9	8	17
weiblich	3	4	7
Alter			
MW ^c [Jahre]	69,8	69,4	69,6
Median [Jahre]	72,5	68	70,5
(von-bis)	(55-82)	(55-81)	(55-82)
Größe			
MW [cm] (SA ^d)	174 (9,7)	173,4 (9,1)	173,8 (9,2)
Gewicht			
MW [kg] (SA)	86,9 (11,4)	79,6 (14,4)	83,3 (13,2)
Größe des Behandlungsfeldes			
MW [cm ²] (SA)	52,3 (33,3)	40,54 (30,78)	46,4 (31,95)
Anzahl der Läsionen			
MW (SA)	5,1 (2,4)	3,75 (1,54)	4,42 (2,1)
Median (range)	5,5 (1-9)	4,0 (1-6)	4,5 (1-9)

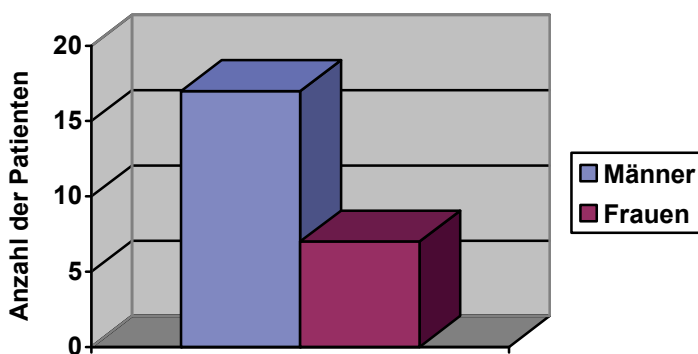
^aArm A= dreimal wöchentliche Anwendung; ^bArm B= tägliche Anwendung

^cMW= Mittelwert; ^dSA= Standardabweichung

3.1.1 Vergleich der Geschlechtsverteilung

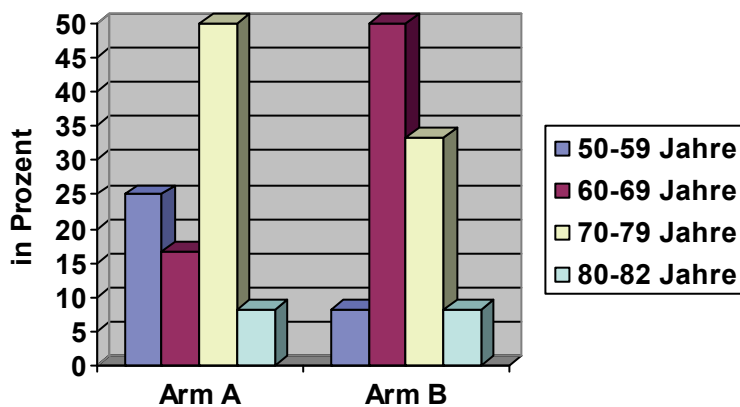
Bei der Erfassung der 24 Patienten überwogen die männlichen Patienten mit 70,8% (17 Patienten) gegenüber den weiblichen Patienten mit 29,2% (7 Patientinnen).

Abbildung 3: Geschlechtsverteilung der Patienten



3.1.2 Vergleich der Altersverteilung

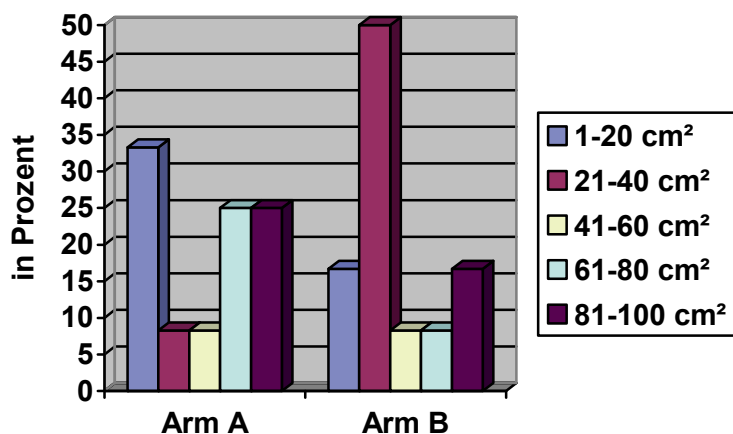
Die Altersverteilung lag zwischen 55 und 82 Jahren. Die Patienten im Arm A waren zu 66,7% zwischen 60 und 79 Jahren alt. Im Arm B befanden sich 83,3% der Patienten zwischen 60 und 79 Jahren (vgl. Abbildung 4). Der Median lag in Arm A bei 72,5 und in Arm B bei 68 Jahren. Insgesamt zeigten der Mittelwert wie auch der Median nur geringfügige Unterschiede, welche statistisch nicht signifikant waren.

Abbildung 4: Altersverteilung der Patienten

Arm A= dreimal wöchentliche Anwendung; **Arm B**= tägliche Anwendung

3.1.3 Größe des Behandlungsfeldes

Auffällig war in beiden Gruppen eine zweigipflige Verteilung des Behandlungsfeldes. Das Behandlungsareal in Arm A war bei den meisten Patienten entweder kleiner als 20 cm² oder größer als 61 cm². Auch in Arm B waren viele Behandlungsfelder kleiner als 40 cm², wohingegen sich ein Teil über 80 cm² erstreckte.

Abbildung 5: Größe des Behandlungsfeldes

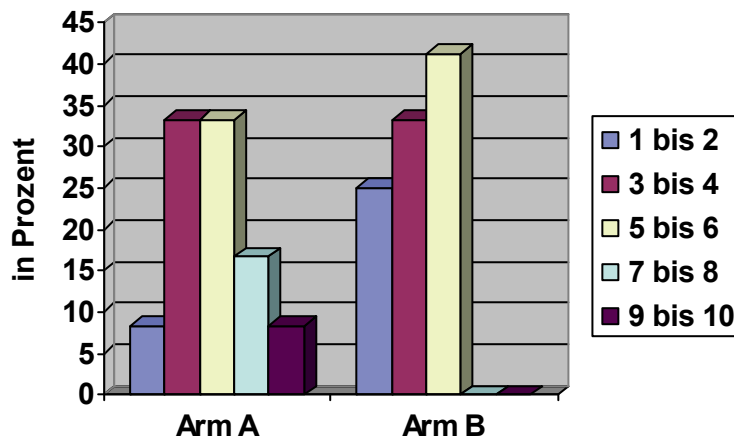
Arm A= dreimal wöchentliche Anwendung; **Arm B**= tägliche Anwendung

Im Mittel war das Behandlungsfeld in Arm A mit 52,3 cm² größer als in Arm B mit 40,5 cm². Statistisch war dies jedoch nicht signifikant.

3.1.4 Anzahl der Läsionen

In Arm A fanden sich bei über 60% der Patienten drei bis sechs aktinische Keratosen, in Arm B bei über 70% der Patienten. Mehr als sechs Läsionen fanden sich ausschließlich in Arm A. Demnach war die mittlere Zahl der Läsionen in Arm A (5,1) höher als in Arm B (3,75). Auch dies war statistisch nicht signifikant.

Abbildung 6: Anzahl der Läsionen



Arm A= dreimal wöchentliche Anwendung; Arm B= tägliche Anwendung

3.2 Patientenbeurteilung

3.2.1 Verträglichkeit

Die Behandlung konnte bei allen Patienten wie geplant begonnen und durchgeführt werden. Die Verträglichkeit wurde zu zwei Zeitpunkten nach Woche 6 und Woche 12 auf einer Skala von 1 bis 5 für verschiedene Verträglichkeitsmerkmale beurteilt. Neben der von Patienten beobachteten Rötung wurde nach subjektiven Beschwerden gefragt, wobei zunächst der Juckreiz beurteilt wurde. Die Dokumentation der Patienten zur Verträglichkeit, insbesondere im Vergleich von Woche 6 und Woche 12 (siehe Tabelle 4 und 5 sowie Abbildung 7), ergab insgesamt eine gute Verträglichkeit

in Bezug auf eine eventuelle Rötung und Juckreiz im behandelten Areal. Weiterhin wurden auftretende Schmerzen evaluiert. Hier wurde zunächst nach „brennenden“ Missempfindungen gefragt, die in der Zwischensite bei fünf von 24 Patienten angegeben wurden, bei der Abschlussuntersuchung jedoch nur noch bei zwei Patienten (aus jeder Applikationsgruppe jeweils ein Patient). Neben der Empfindungsqualität „Brennen“ wurde auch nach „Schmerz“ gefragt. Schmerzen wurden in beiden Gruppen von keinem Patienten angegeben.

Tabelle 4: Verträglichkeit Woche 6

	Arm A ^a		Arm B ^b		Gesamt		p-Werte ^c
	n	%	n	%	n	%	
Rötung							0,14
kein	5	41,7	7	58,3	12	50	
etwas	4	33,3	3	25	7	29,2	
moderat	3	25	0	0	3	12,5	
stark	0	0	2	16,7	2	8,3	
sehr stark	0	0	0	0	0	0	
Juckreiz							0,79
kein	7	58,3	7	58,3	14	58,3	
etwas	3	25	4	33,3	7	29,2	
moderat	2	16,7	1	8,3	3	12,5	
stark	0	0	0	0	0	0	
sehr stark	0	0	0	0	0	0	
Brennen							0,62
kein	10	83,3	9	75	19	79,2	
etwas	2	16,7	3	25	5	20,8	
moderat	0	0	0	0	0	0	
stark	0	0	0	0	0	0	
sehr stark	0	0	0	0	0	0	
Schmerzen							
kein	12	100	12	100	24	100	

^aArm A = dreimal wöchentliche Anwendung; ^bArm B= tägliche Anwendung;

^cVergleich Arm A mit Arm B (Chi²-Test)

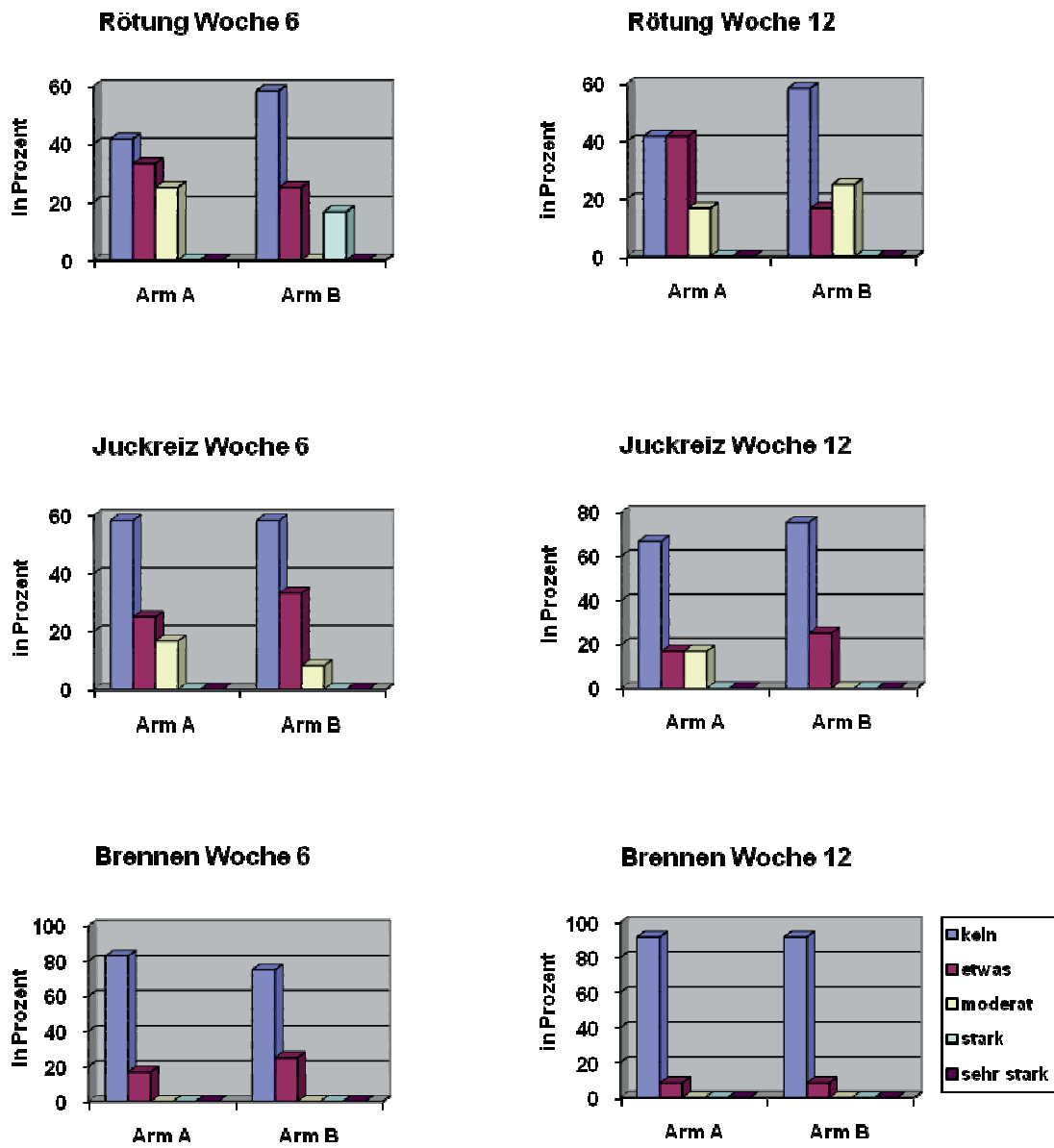
Tabelle 5: Verträglichkeit Woche 12

	Arm A ^a		Arm B ^b		Gesamt		p-Werte ^c
	n	%	n	%	n	%	
Rötung							0,40
kein	5	41,7	7	58,3	12	50	
etwas	5	41,7	2	16,7	7	29,2	
moderat	2	16,7	3	25	5	20,8	
stark	0	0	0	0	0	0	
sehr stark	0	0	0	0	0	0	
Juckreiz							0,32
kein	8	66,7	9	75	17	70,8	
etwas	2	16,7	3	25	5	20,8	
moderat	2	16,7	0	0	2	8,3	
stark	0	0	0	0	0	0	
sehr stark	0	0	0	0	0	0	
Brennen							1,00
kein	11	91,7	11	91,7	22	91,7	
etwas	1	8,3	1	8,3	2	8,3	
moderat	0	0	0	0	0	0	
stark	0	0	0	0	0	0	
sehr stark	0	0	0	0	0	0	
Schmerzen							
kein	12	100	12	100	24	100	

^aArm A= dreimal wöchentliche Anwendung; ^bArm B= tägliche Anwendung;

^cVergleich Arm A mit Arm B (Chi²-Test)

Abbildung 7: Verträglichkeit



3.2.2 Eigenschaften der 0,05%igen tretinoinhaltigen Creme

Die Verwendung und die Eigenschaften der Prüfmedikation wurden durch den Patienten in drei Dimensionen („Hautgefühl“, „Produktbewertung“, „Verteilbarkeit/ Auftrag“) auf einer fünfteiligen Skala mit 1 („sehr gut“) bis 5 („schlecht“) bewertet (vgl. Tabelle 6). Das „Hautgefühl“ wurde sowohl in Woche 6 als auch in Woche 12 überwiegend als „gut“ (Median 2,0) bewertet. Die Bewertung der Creme wurde ebenfalls ohne signifikante Unterschiede als „gut“ mit einem Median von 2,0 in Woche 6 und Woche 12 beurteilt. Auch die Kategorie „Verteilbarkeit/Auftrag“ ergab nahezu durchweg „gute“ oder „sehr gute“ Beurteilungen über den gesamten Verlauf der Behandlung.

Tabelle 6: Bewertung Woche 6

	Arm A ^a		Arm B ^b		Gesamt		p-Werte ^c
	n	%	n	%	n	%	
Hautgefühl							0,33
sehr gut	1	8,3	1	8,3	2	8,3	
gut	9	75	11	91,7	20	83,3	
befriedigend	2	16,7	0	0	2	8,3	
ausreichend	0	0	0	0	0	0	
schlecht	0	0	0	0	0	0	
Bewertung der Creme							0,43
sehr gut	2	16,7	1	8,3	3	12,5	
gut	7	58,3	6	50	13	54,17	
befriedigend	3	25	4	33,3	7	29,17	
ausreichend	0	0	1	8,3	1	4,17	
schlecht	0	0	0	0	0	0	
Verteilbarkeit/ Auftrag							0,29
sehr gut	5	41,7	3	25	8	33,3	
gut	7	58,3	7	58,3	14	58,3	
befriedigend	0	0	2	16,7	2	8,3	
ausreichend	0	0	0	0	0	0	
schlecht	0	0	0	0	0	0	

^aArm A= dreimal wöchentliche Anwendung; ^bArm B= tägliche Anwendung;

^cVergleich Arm A mit Arm B (Chi²-Test)

Tabelle 7: Bewertung Woche 12

	Arm A ^a		Arm B ^b		Gesamt		p-Werte ^c
	n	%	n	%	n	%	
Hautgefühl							1,0
sehr gut	2	16,7	2	16,7	4	16,7	
gut	8	66,7	8	66,7	16	66,7	
befriedigend	1	8,3	1	8,3	2	8,3	
ausreichend	1	8,3	1	8,3	2	8,3	
schlecht	0	0	0	0	0	0	
Bewertung der Creme							0,67
sehr gut	2	16,7	1	8,3	3	12,5	
gut	7	58,3	6	50	13	54,2	
befriedigend	3	25	4	33,3	7	29,2	
ausreichend	0	0	1	8,3	1	4,17	
schlecht	0	0	0	0	0	0	
Verteilbarkeit / Auftrag							0,19
sehr gut	5	41,7	2	16,7	7	29,2	
gut	7	58,3	8	66,7	15	62,5	
befriedigend	0	0	2	16,7	2	8,3	
ausreichend	0	0	0	0	0	0	
schlecht	0	0	0	0	0	0	

^aArm A= dreimal wöchentliche Anwendung; ^bArm B= tägliche Anwendung;

^cVergleich Arm A mit Arm B (Chi²-Test)

3.2.3 Patientenbeurteilung der klinischen Wirksamkeit

Die Wirksamkeit wurde auf einer Skala von 1 („deutlich verbessert“) bis 5 („verschlechtert“) bewertet.

Tabelle 8: Wirksamkeitsbewertung durch den Patienten (Patient Global Assessment, PtGA)

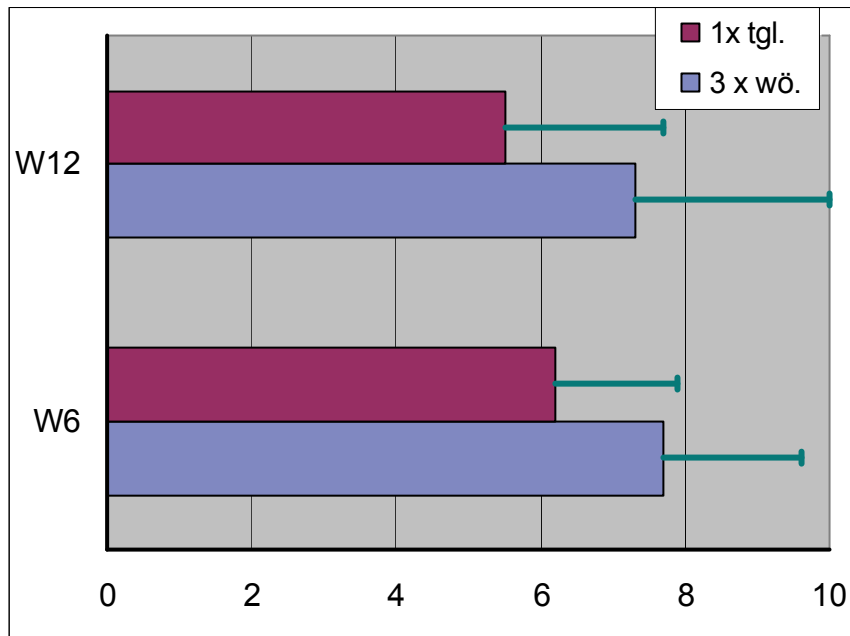
	Arm A ^a	Arm B ^b	Gesamt	p ^c
PtGA Woche 6 [n]				
(dtl. verbessert) 1	3	0	3	
(verbessert) 2	6	4	10	
(etwas verbessert) 3	2	2	4	
(keine Wirkung) 4	1	5	6	
(verschlechtert) 5	0	1	1	0,13
PtGA Woche 12 [n]				
(dtl. verbessert) 1	5	2	7	
(verbessert) 2	2	1	3	
(etwas verbessert) 3	2	4	6	
(keine Wirkung) 4	3	5	8	
(verschlechtert) 5	0	0	0	0,43

^aArm A= dreimal wöchentliche Anwendung; ^bArm B= tägliche Anwendung
^cVergleich Arm A mit Arm B (Chi²-Test)

Die Tabelle 8 zeigt, dass die Wirksamkeit überwiegend als positiv beschrieben wird. Nach Einschätzung der Patienten stellten sich aktinischen Keratosen als „etwas verbessert“, „verbessert“ oder sogar „deutlich verbessert“ dar. Der mittlere Skalenwert variierte dabei zwischen 2 („verbessert“) und 3 („etwas verbessert“). Hier erscheint Arm A etwas besser als Arm B aber ohne dass dies statistisch signifikant wäre. Allerdings fand sich nach 12 Wochen Behandlung im Vergleich zur Zwischenvisite (nach 6 Wochen) keine weitere Verbesserung der Patientenbeurteilung, sondern tendenziell eine leichte Verringerung des mittleren Skalenwertes von 2,67 (Woche 6) auf 2,63 (Woche 12), die allerdings statistisch nicht signifikant ist (p=0,80; Wilcoxon). Die Patienten beurteilten die Wirksamkeit der Behandlung zusätzlich mittels einer visuellen Analogskala (VAS, siehe Anhang) von 0 („schlecht“) über 5 („mittel“) bis 10 („sehr gut“). Hierbei wurde die Behandlung in beiden Applikationsgruppen und zu beiden Auswertungszeitpunkten als überwiegend gut bezeichnet.

Die Skalenwerte für die Gesamtgruppe betragen im Mittelwert 7,3 (Woche 6) und 7,0 (Woche 12). Abbildung 8 zeigt die Verteilung der mittleren VAS-Werte zwischen den beiden Applikationsgruppen.

Abbildung 8: Visuelle Analogskala: Gesamtbewertung durch den Patienten



0=„schlecht“, 10=„sehr gut“;

*die Fehlerbalken repräsentieren die Standardabweichung

In der Zwischenauswertung in Woche 6 fand sich bei einmal täglicher Anwendung mit einem mittleren Skalenwert von 6,2 (SD 1,7) ein geringerer Wert als bei dreimal wöchentlicher Anwendung mit einem Wert von 7,7 (SD 1,9). Dieser Unterschied ist statistisch knapp nicht signifikant ($p=0,056$; t-Test).

In Woche 12 fand sich bei einmal täglicher Anwendung mit einem mittleren Skalenwert von 5,5 (SD 2,2) ein geringerer Wert gegenüber der dreimal wöchentlichen Anwendung mit einem Wert von 7,3 (SD 2,7). Dieser Unterschied ist statistisch nicht signifikant ($p=0,10$; t-Test).

Tendenziell zeigten sich in beiden Gruppen nach Woche 6 im Vergleich zu Woche 12 etwas bessere Beurteilungswerte.

3.3 Beurteilung durch den Behandler

3.3.1 Verträglichkeit

Die Verträglichkeit wurde durch den Patienten und auch von ärztlicher Seite auf einer Skala von 1 („sehr gut“) bis 5 („schlecht“) bewertet („Physician Global Tolerability“). Die ärztliche Beurteilung mittels der so genannten „physician global tolerability (PGT) scores“ ergab ausschließlich „sehr gute“ bis „gute“ Werte (Tabelle 9). Statistisch signifikante Unterschiede zwischen Arm A und Arm B ergaben sich nicht. Allerdings war die Tendenz zu einer schlechteren Beurteilung bei täglicher Anwendung zu erkennen.

Tabelle 9: Physician Global Tolerability (PGT)

	Arm A ^a	Arm B ^b	Gesamt	p ^c
PGT Woche 6 [n]				
(sehr gut) 1	6	2	8	
2	6	10	16	
3	0	0	0	
4	0	0	0	
(schlecht) 5	0	0	0	0,08
PGT Woche 12 [n]				
(sehr gut) 1	9	5	14	
2	3	7	10	
3	0	0	0	
4	0	0	0	
(schlecht) 5	0	0	0	0,10

^aArm A= dreimal wöchentliche Anwendung; ^bArm B= tägliche Anwendung;
^cp-Wert: Vergleich Arm A mit Arm B (Chi²-Test)

3.3.2 Klinische Wirkung

Die ärztliche Beurteilung der Wirksamkeit wurde im „Physician Global Assessment“ auf einer Skala von 1 („sehr gut“) bis 5 („schlecht“) bewertet.

Dabei wurde die Wirksamkeit in Woche 6 im Mittel als „befriedigend“ (Median 3,0), bei der Abschlussuntersuchung lediglich als „ausreichend“ (Median 4,0) eingeschätzt (Tabelle 10). Dieser Rückgang in der klinischen Bewertung von Woche 6 auf Woche 12 war statistisch signifikant ($p=0,019$; Wilcoxon).

Tabelle 10: Ärztliche Beurteilung des Therapieerfolgs (Physician Global Assessment (PGA))

	Arm A ^a	Arm B ^b	Gesamt	p ^c
PGA Woche 6 [n]				
(sehr gut) 1	1	0	1	
2	3	1	4	
3	6	4	10	
4	2	4	6	
(schlecht) 5	0	3	3	0,19
PGA Woche 12 [n]				
(sehr gut) 1	1	0	1	
2	1	1	2	
3	4	3	3	
4	2	1	5	
(schlecht) 5	4	7	9	0,68

^aArm A= dreimal wöchentliche Anwendung; ^bArm B= tägliche Anwendung;
^cp-Wert: Vergleich Arm A mit Arm B (Chi²-Test)

Zwischen den Behandlungsarmen wurde die Wirksamkeit in der täglichen Anwendung tendenziell etwas schlechter bewertet als die Bewertung durch den Patienten (vgl. Tabelle 8) sowohl in Woche 6 (Median 3,0 versus 2,0) als auch bei der Abschlussuntersuchung (Median 4,0 versus 3,0). Auch hier liegt in der Beurteilung eine Verschlechterung der klinischen Situation nach Woche 6 vor.

3.4 Nebenwirkungen

In fünf Fällen wurden Nebenwirkungen beobachtet. Bei einem Patienten (männlich, 59 Jahre) handelte es sich um Kopfschmerzen, die nicht in zeitlichem Zusammenhang zur Applikation von Tretinoin zu sehen waren.

In einem zweiten Fall (weiblich, 69 Jahre) wurde über Husten berichtet, der ebenfalls nicht mit einer topischen Tretinoinbehandlung in Zusammenhang zu bringen war.

In drei weiteren Fällen kam es zu Hautrötungen, die jedoch nicht mit dem Applikationsort korrelierten und mit großer Wahrscheinlichkeit nicht auf die Therapie zurückzuführen waren.

Schwerwiegende unerwünschte Ereignisse traten im gesamten Verlauf der Untersuchung nicht auf.

3.5 Ansprechen einzelner Läsionen

Aufgrund der Anzahl erlaubte die Auswertung einzelner Läsionen eine eingehendere analytische Statistik. Das Ansprechen der Einzelläsionen gewährleistete eine objektive Beurteilung des Therapieerfolgs.

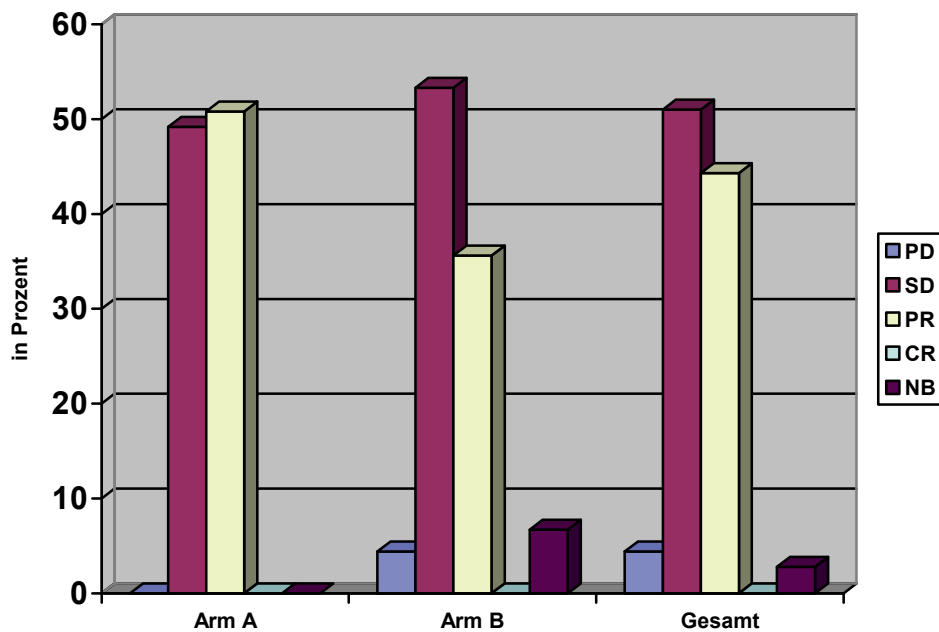
Bei den 24 Patienten wurden insgesamt 106 Einzelläsionen behandelt, von denen 103 (97,2%) hinsichtlich des Ansprechens auswertbar waren. Ein vollständiger Rückgang von aktinischen Keratosen wurde als komplette (CR), ein teilweiser Rückgang (>30% Abnahme) als partielle Remission (PR) gewertet. Eine Zunahme um mehr als 20% wurde als Progress (PD) eingeordnet, ein gleich gebliebener Befund wurde als nicht signifikant verändert angesehen (Stabilisierung, SD). In der Tabelle 11 ist das klinische Ansprechen der Zielläsionen im Detail dargestellt. Dabei zeigt sich, dass bei keiner Läsion eine komplette Remission im Sinne eines vollständigen Verschwindens der aktinischen Keratose beobachtet wurde, so dass die besten therapeutischen Ergebnisse als partielle Remission (mehr als 30%ige Abnahme der Läsion) anzusehen sind.

47 (44,3%) der auswertbaren Läsionen wiesen eine partielle Remission auf. In zwei Fällen wurde eine Größenzunahme (PD) in der Fläche der behandelten aktinischen Keratosen festgestellt. Bei der 3x wöchentlichen Applikation zeigte sich bei 50,8% der Läsionen eine partielle Remission im Gegensatz zur täglichen Applikation, die nur bei 35,6% der behandelten aktinischen Keratosen eine partielle Abheilung ergab. Dieser Unterschied war statistisch jedoch nicht signifikant ($p=0,12$; χ^2).

Tabelle 11: Therapeutisches Ansprechen auf Läsionsebene nach 12 Wochen

	Applikationsart (Anzahl der Läsionen)				Gesamtanzahl der Läsionen	
	Arm A ^a		Arm B ^b			
	n	%	n	%	n	%
Progress (PD)	0	0	2	4,4	2	1,9
Stabilisierung (SD)	30	49,2	24	53,3	54	50,9
Partielle Remission (PR)	31	50,8	16	35,6	47	44,3
Nicht beurteilbar	0	0	3	6,7	3	2,8
	61		45		106	

^aArm A= dreimal wöchentliche Anwendung; ^bArm B= tägliche Anwendung

Abbildung 9: Therapeutisches Ergebnis auf Läsionsebene

Arm A= dreimal wöchentliche Anwendung; **Arm B**= tägliche Anwendung; **PD**= Progress;
SD= Stabilisierung; **PR**= Partielle Remission; **CR**= Komplette Remission; **NB**= Nicht beurteilbar

Ferner wurde eine Analyse des Ansprechens nach dem Grad der Ausprägung der aktinischen Keratosen (Grad I vs. Grad II) durchgeführt (Tabelle 12).

Tabelle 12: Therapeutisches Ergebnis auf Läsionsebene in Woche 12 in Abhängigkeit vom klinischen AK-Typ

	Klinischer AK Grad (Anzahl der Läsionen)				Gesamtanzahl der Läsionen	
	I ^a		II ^b		n	%
	n	%	n	%		
Progress (PD)	2	4,2	0	0	2	1,9
Stabilisierung (SD)	16	33,3	38	69	54	52,4
Partielle Remission (PR)	30	62,5	17	31	47	45,6
	48		55		103	

^aKlinischer AK-Grad I= leichte aktinische Keratosen; ^bKlinischer AK-Grad II= moderate aktinische Keratosen

Bei der unterschiedlichen Beurteilung der aktinischen Keratosen nach ihrem klinischen Grad findet sich bei Schweregrad I AKs ein deutlich besseres Ansprechen (62,5%) bei der partiellen Remissionsrate als die stärker ausgeprägten Läsionen vom Grad II (30,9%). Diese Unterschiede sind statistisch signifikant ($p < 0,001$; χ^2).

3.5.1 Histologische Beurteilung

Jeweils eine exemplarische Probe des Behandlungsareals wurde zur Bestimmung der histologischen Ausprägung der aktinischen Keratosen entnommen. Bei zwei Patienten in Arm A und einem Patienten in Arm B konnten keine Abschlussprobeentnahmen erfolgen, so dass diese nicht in der statistischen Analyse der Histologien auftauchen.

Tabelle 13: Histologische Ausprägung der aktinischen Keratosen vor und nach der Therapie

	Arm A ^a			Arm B ^b			Gesamt		
	n	n	p	n	n	p	n	n	p
	vor	nach	0,28	vor	nach	0,09	vor	nach	0,35
KIN^c Grad III	3	2		4	1		7	3	
KIN Grad II	5	7		6	4		11	11	
KIN Grad I	2	0		1	5		3	5	
Keine Atypie nachweisbar		1			1			2	
Gesamt	10	10		11	11		21	21	

^aArm A= dreimal wöchentliche Anwendung; ^bArm B= tägliche Anwendung

^cKIN= Keratinozytäre intraepitheliale Neoplasie

In der direkten Auswertung der Probebiopsien im Vergleich vor und nach der Therapie fand sich in Arm A bei fünf Patienten eine Stabilisierung, bei zwei Patienten ein Progress zu einem höheren AK-Grad (KIN) und bei drei Patienten eine partielle Remission (davon bei einem Patienten histologisch keine AK mehr nachweisbar). In Arm B zeigte sich bei vier Patienten eine Befundstabilisierung, bei einem Patienten kam es zu einem Progress und bei sechs Patienten konnte eine partielle Remission nachgewiesen werden (davon war bei einem Patienten histologisch keine AK mehr nachweisbar).

Insgesamt fand sich bei neun Patienten eine Stabilisierung, dreimal konnte ein Progress beobachtet werden und neun Mal kam es zu einer Remission. Im Vergleich beider Gruppen zueinander war dies statistisch signifikant ($p=0,048$).

Bei den Patienten mit partieller Remission mit nicht mehr nachzuweisender aktinischer Keratose in der histologischen Befundung (zwei Patienten) kann jedoch nicht von kompletter Remission gesprochen werden, da es klinisch bei keinem Patienten zu einem völligen Verschwinden der AKs gekommen ist und die Biopsie jeweils nur exemplarisch entnommen wurde. Histologisch zeigt sich jedoch tendenziell bei täglicher Anwendung ein stärkerer Rückgang der Dysplasie.

Abbildung 10: Histologische Ausprägung der aktinischen Keratosen vor und nach Therapie Arm A (dreimal wöchentliche Anwendung):

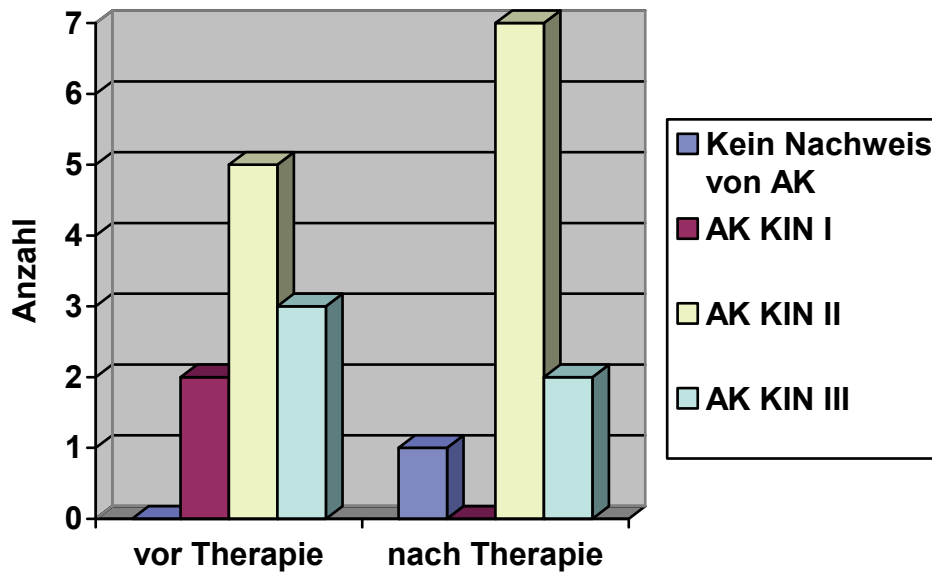
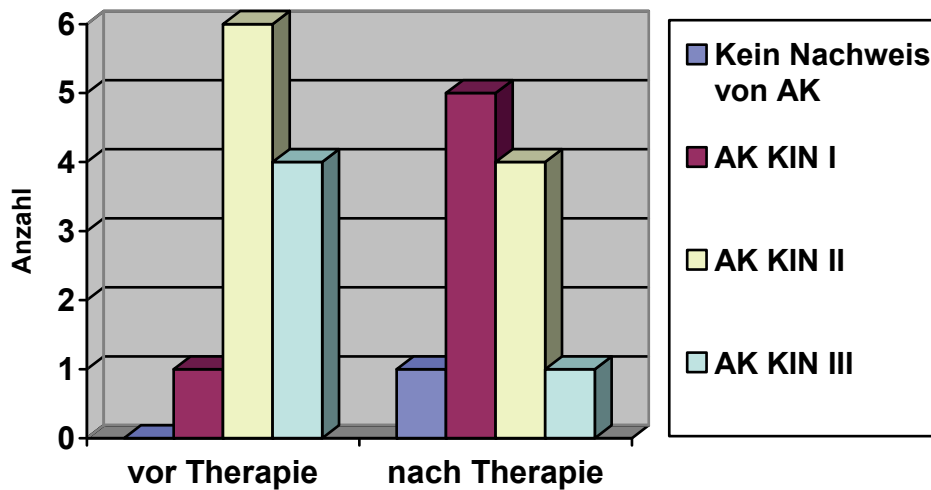


Abbildung 11: Histologische Ausprägung der aktinischen Keratosen vor und nach Therapie Arm B (einmal tägliche Anwendung):



4 Diskussion

Die aktinische Keratose als klinische Markerläsion der UV-induzierten Karzinogenese wird zunehmend als flächenhafte Erkrankung des chronisch UV-exponierten Hautareals verstanden (Carlson et al. 2001). Eine flächenhaft wirksame, gleichzeitig aber auch risikoarme Therapie der aktinischen Keratosen ist wünschenswert.

Eine proliferationshemmende Wirkung ist von Retinoiden bekannt. Des Weiteren wurde festgestellt, dass Retinoide die Fähigkeit zur Induktion der Apoptose besitzen. Der Wirkmechanismus der Retinoide ist jedoch noch nicht vollständig geklärt. Eine chemopräventive Wirkung auf neoplastische Zellen konnte in verschiedenen Untersuchungen festgestellt werden, des Weiteren wirken sie antiproliferativ. Aus diesen Gründen sind Retinoide interessante Wirkstoffe in der antineoplastischen Therapie.

4.1 Bewertung der eigenen Ergebnisse im Kontext der Literatur zu Retinoiden bei aktinischen Keratosen

4.1.1 Topische Therapie

In der Literatur zu aktinischen Keratosen werden meist zwei klinische Zielparameter gewählt: Die komplette Remissionsrate auf Patientenebene bzw. Läsionsebene. Die Abheilung aller behandelten Läsionen bei einem Patienten wird als komplette Remissionsrate (CR) bezeichnet, während auf der Läsionsebene jede einzelne aktinische Keratose betrachtet wird. Üblicherweise wird in den Studien in diesem Zusammenhang angegeben, wie viel Prozent der Patienten eine Abheilung von mehr als 75% der Läsionen aufwiesen.

Demgegenüber zeigten sich keine kompletten Remissionen der aktinischen Keratosen in der vorliegenden Untersuchung. Partielle Remissionen der aktinischen Keratosen waren bei dreimal wöchentlicher Anwendung bei 51% der Läsionen, bei einmal täglicher Anwendung bei 36% der Läsionen zu beobachten. Die hier beobachteten Ergebnisse mit den zwei verschiedenen Applikationsfrequenzen zeigen, dass die Intensivierung des Schemas mit täglicher Anwendung von Tretinoin keine

signifikante Verbesserung der Wirksamkeit gegenüber einer dreimal wöchentlichen Applikation bewirkt. Es konnte keine Korrelation zwischen der Intensität und Dauer der Anwendung gezeigt werden. Die klinischen Ergebnisse überzeugten nicht aufgrund der nur geringen Rate der partiellen Abheilungen von 44% der insgesamt 106 behandelten Läsionen.

Die Auswertung der histologischen Ergebnisse zeigt eine Verminderung des Atypiegrades bei täglicher Anwendung im Vergleich zur dreimal wöchentlichen Anwendung. Hierbei ist allerdings zu berücksichtigen, dass nicht jede einzelne behandelte aktinische Keratose bioptisch gesichert wurde, sondern pro Patient nur jeweils eine exemplarische Histologie entnommen wurde.

Bei der unterschiedlichen Beurteilung der aktinischen Keratosen nach ihrem klinischen Grad ergeben sich klare Unterschiede. Grad I AKs zeigten häufiger eine partielle Remission (62,5%) als die stärker ausgeprägten Läsionen vom Grad II (30,9%). Dieser Unterschied war statistisch signifikant ($p < 0,001$; χ^2).

Die Verträglichkeit kann bei der überwiegenden Anzahl der behandelten Patienten als „gut“ bezeichnet werden. Damit liegt der Behandlungserfolg deutlich unter dem anderer topischer Therapieverfahren.

Auffällig bei dieser Auswertung ist jedoch durchaus die Divergenz zwischen der klinischen Beurteilung durch die Patienten und den Behandler (Verschlechterung zwischen Woche 6 und 12) im Vergleich zur objektiven Beurteilung der Zielläsion im Einzelnen (Verbesserung der Abheilungsrate zwischen Woche 6 und 12; Ansprechen in Woche 6: 18,9% PR, Woche 12: 44,3% PR). Somit zeigte sich zwischen dem Ansprechen in der Woche 6 (18,9% PR) und der Woche 12 (44,3%) eine deutliche Zunahme, die statistisch hochsignifikant war ($p = < 0,0001$; Vorzeichentest).

Die Ergebnisse der Ansprechraten sind am ehesten vergleichbar mit der Arbeit von Misiewicz und Kollegen, die bei Anwendung einer 0,05%igen tretinoinhaltigen Creme zweimal täglich über 16 Wochen partielle Remissionsraten von 40% festgestellt haben (Misiewicz et al. 1991).

Eine Therapie mit systemisch angewendeten Retinoiden führt bei verstärkter Toxizität (Saurat 1992) zu höheren Ansprechraten. Aus diesem Grund werden sie häufig nicht von den Patienten toleriert.

Es sind einige Studien zur Wirksamkeit von Retinoiden bei aktinischen Keratosen publiziert worden, von denen einige im Folgenden kurz vorgestellt werden. Topisch wurden 83 Patienten mit Adapalene Gel (0,1% oder 0,3%) oder Placebo zweimal täglich für bis zu neun Monate behandelt, eine Abheilung konnte nicht festgestellt werden, jedoch eine Verbesserung des Atypiegrades der behandelten Läsionen (Kang et al. 2003).

Sumaroten, ein topisches Retinoid, wurde topisch als 0,05% Creme im Vergleich zu 0,05%iger Tretinoincreme bei aktinischen Keratosen im Gesicht aufgetragen. Dieses erfolgte im Rahmen einer randomisierten doppelblinden Studie über 16 Wochen zweimal täglich. Insgesamt wurden 25 Patienten mit jeweils mehr als drei aktinischen Keratosen behandelt. Es konnte ein partielles Ansprechen der aktinischen Keratosen bei 48% der Patienten nach Behandlung mit Sumaroten und bei 40% nach der Behandlung mit Tretinoin beobachtet werden. Im Tretinoinarm zeigte sich zusätzlich ein vollständiges Ansprechen der aktinischen Keratosen bei 8% der Patienten. Insgesamt stellte sich das Sumaroten besser verträglich als das Tretinoin dar (Miszewicz et al. 1991).

In einer placebokontrollierten Multicenterstudie wurde topisch aufgebracht Isotretinoin in einer 0,1%igen Creme zweimal täglich über 24 Wochen bei Patienten mit aktinischen Keratosen im Gesicht, am Kapillitium sowie an den Armen getestet. 100 Patienten wurden eingeschlossen von denen 79 ausgewertet werden konnten. Ein partielles oder vollständiges Ansprechen zeigte sich im Gesicht bei 65% der Patienten mit Isotretinoin und 45% der Patienten mit Placebo (Alirezai et al. 1994).

Retinaldehyd, ein Aldehyd des Vitamin A, wird in Kosmetikprodukten verwendet. In einer retrospektiven Studie wurde bei 61 Patienten, die diese retinaldehydhaltigen Kosmetikprodukte sechs bis 142 Monate an sonnenexponierten Arealen angewendet haben, kein prophylaktischer Effekt zur Verhinderung aktinischer Keratosen festgestellt (Campanelli und Naldi 2002).

Die in der Literatur vorliegenden Studien zu Retinoiden bei aktinischen Keratosen sind meist Anwendungsbeobachtungen, da keine größeren prospektiv-randomisierten Studien vorliegen. Abheilungsraten der aktinischen Keratosen unter topischer Therapie sind geringer als unter systemischer Therapie mit Retinoiden.

Typische beobachtete Nebenwirkungen unter topischer Retinoidtherapie sind eine erhöhte Empfindlichkeit gegenüber Sonnenlicht, Erythembildung sowie gelegentlich in den behandelten Arealen auch die Bildung von Erosionen und Pruritus sowie seltener Schmerzen.

4.1.2 Systemische Therapie

Es konnte gezeigt werden, dass orales Isotretinoin in der Prävention von kutanen Neoplasien wirksam ist (DiGiovanna 2001; Shuttleworth et al. 1988). Bei Patienten mit Xeroderma pigmentosum fand sich bei einer täglichen Gabe von oralem Isotretinoin von 2mg/kg Körpergewicht eine Reduktion der behandelten Hauttumoren von 63%. Dieser Effekt war deutlich geringer ausgeprägt bei 0,5 bis 1mg/kg Körpergewicht täglich (Anolik et al. 1998). Zu erwähnen ist jedoch, dass mit steigender Dosis ausgeprägte Nebenwirkungen des Retinoids zu erwarten sind, die einen limitierenden Faktor der Therapie darstellen.

50 Patienten mit aktinischen Keratosen wurden mit oralem Etretinat über vier Monate behandelt. Es kam bei 84% der Patienten, die mit Etretinat behandelt wurden, im Gegensatz zu 5% der Placebogruppe zu einer vollständigen oder partiellen Abheilung (Moriarty et al. 1982). Die Wirksamkeit von oralem Etretinat konnte in anderen Studien ebenfalls bestätigt werden (Hughes et al. 1988).

4.2 Tretinoin-Therapie im Kontext therapeutischer Alternativen in der Behandlung aktinischer Keratosen

4.2.1 Diclofenac in Hyaluronsäure

1997 wurde die erste Studie von 29 Patienten mit aktinischen Keratosen veröffentlicht. Es konnte eine komplette Abheilung bei 81% der Patienten nach einer 90-tägigen Therapie (Rivers und McLean 1997) beobachtet werden.

In einer randomisierten doppelblinden placebokontrollierten Studie wurden 96 Patienten mit aktinischen Keratosen mit Diclofenac in Hyaluronsäure zweimal täglich über 90 Tage behandelt. Eine vollständige Abheilung zeigte sich 30 Tage nach Therapieende bei 50% der behandelten Patienten (Wolf et al. 2001). Ähnliche Er-

gebnisse ergab auch eine Studie von Nelson und Mitarbeitern (Nelson et al. 2004). Nebenwirkungen sind Rötung, Juckreiz und Hauttrockenheit.

4.2.2 Photodynamische Therapie

In einer randomisierten Multicenter-Studie zum Vergleich von Methylaminooxopentanoat (MAOP)-PDT mit einer PDT mit Placebo-Photoensitizer wurden 80 Patienten mit aktinischen Keratosen eingeschlossen. Es zeigten sich Ansprechraten von 89% in der MAOP-Gruppe zu nur 38% in der Placebogruppe (Pariser et al. 2003).

Weitere Studien von AK-Patienten im Vergleich von MAOP-PDT zu einer Kryotherapie führten in den PDT-Armen zu Ansprechraten von 75 bis 91%, im Kryotherapiearm zu Ansprechraten bis zu 80%. Insgesamt führte die PDT zu einem besseren kosmetischen Ergebnis und zu höherer Patientenzufriedenheit (Freeman et al. 2003; Szeimies et al. 2002; Braathen et al. 2007). Auch mit der 5-Aminolävulin-säure (ALA)-PDT lassen sich ähnlich hohe Abheilungsraten zeigen (Calzavara-Pinton 1995; Piacquadio et al. 2004; Kurwa et al. 1999). Rezidivraten von 22% bei der PDT im Vergleich zu 20% bei der Kryotherapie konnten nach 5 Jahren festgestellt werden (Basset-Seguin et al. 2008). Nebenwirkungen sind eine zum Teil starke Schmerzhaftigkeit der Prozedur (Wiegell et al. 2003) sowie entzündliche Reaktionen im behandelten Areal.

Im letzten Jahr wurde ein selbstklebendes 5-ALA-Pflaster entwickelt. In zwei Parallelgruppenvergleichsstudien konnte die Wirksamkeit bewiesen werden. Abheilungsraten von 82-89% unter der Pflaster-PDT versus 77% bei der Kryotherapie und 19-29% bei der Placebo-PDT wurden ermittelt. Nach 12 Monaten fanden sich Rezidivraten von 11-24% bei der ALA-Pflaster-PDT, 18% bei der Kryotherapie und 53% bei der Placebo-PDT. Dieses 5-ALA-Pflaster führt zu einer deutlichen Zeitersparnis, da keine Kürettage der Hyperkeratosen vor Behandlung erfolgen muss (Hauschild et al. 2009; Szeimies et al. 2009).

4.2.3 5-Fluorouracil

Eine 5%ige 5-Fluorouracil-Creme (5-FU-Creme, Efidix[®] Creme) wird in der Therapie von aktinischen Keratosen angewendet. Sie wird zweimal täglich über zwei bis vier

Wochen appliziert. Es existieren zahlreiche Studien zu aktinischen Keratosen, meist jedoch mit kleiner Fallzahl.

In circa 50% der Fälle kommt es zu einer kompletten Abheilung der aktinischen Keratosen. Rezidivraten befanden sich bei bis zu 55% der Patienten nach der Therapie (Szeimies et al. 2005). In einigen Fällen traten starke Entzündungsreaktionen auf, die sich auf die Compliance der Patienten auswirkten. Bei niedriger dosierten 5-FU-Cremes (z.B. 0,5%ig) fanden sich vergleichbare Ergebnisse wie bei 5% 5-FU-Creme bei weniger stark ausgeprägten Nebenwirkungen (Gupta 2002). In Deutschland ist bis jetzt jedoch nur die 5% Creme zugelassen.

4.2.4 Imiquimod

In zwei vehikelkontrollierten Studien wurden 436 Patienten behandelt. Imiquimod wurde zweimal pro Woche einmal täglich für 16 Wochen aufgetragen. Eine vollständige Abheilung zeigte sich bei 45,1% der Patienten (Lebwohl et al. 2004).

Bei dreimal wöchentlicher Anwendung in zwei vehikelkontrollierten Studien über 16 Wochen konnte sogar eine Abheilung bei bis zu 84% der Patienten beobachtet werden. Rezidive traten in 10% der Fälle nach einem Jahr auf (Stockfleth et al. 2002; Salasche et al. 2002). Szeimies et al. berichteten über eine Abheilungsrate von 57% bei 286 Patienten. Die Creme wurde einmal täglich dreimal pro Woche für insgesamt 16 Wochen aufgetragen (Szeimies et al. 2004). Auch bei organtransplantierten Patienten konnten Abheilungsraten von bis zu 62 % der Fälle gesehen werden (Ulrich et al. 2007).

Als unerwünschte Nebenwirkungen treten Krustenbildung und Erosionen, Erytheme und Juckreiz auf. Nachteilig für Patienten kann die Behandlungsdauer über mehrere Wochen sein.

4.2.5 Kryotherapie

Die Abheilungsraten der aktinischen Keratosen liegen in Studien zwischen 70% und 80% (Szeimies et al. 2002; Thai et al. 2004). In einer älteren Studie wurden sogar Abheilungsraten von bis zu 98% beschrieben (Graham 1993). Rezidive nach einem Jahr traten in 1,2% bis 12% auf (Lubritz und Smolewski 1982; Chiarello 2000). Als nachteilig zeigte sich die Schmerzhaftigkeit unter und nach dieser Therapieform. Im

Extremfall kann es zu blasigen Reaktionen mit Erythem- und Ödembildung kommen sowie zu Pigmentverschiebungen. Selten entwickeln sich nach der Behandlung sogar Narben.

4.2.6 Chemisches Peeling

Die Effektivität des chemischen Peelings hängt stark von der Wahl der verwendeten Substanz ab. Eine Reduktion der aktinischen Keratosen mittels chemischem Peeling wird bei 75% der Patienten beschrieben, jedoch zeigen sich Rezidive bei 25 bis 30% der Patienten nach einem Jahr (Witheiler et al. 1997; Otley und Roenigk 1996). Als Nebenwirkung kann es zu Entzündungen, Hyper- und Hypopigmentierungen sowie selten zu Narben kommen.

4.2.7 Lasertherapie

Iyer et al. berichteten über Abheilungsraten der aktinischen Keratosen nach einem Jahr in 87% der Fälle (Iyer et al. 2004). Die Rezidivraten der Lasertherapie werden bei 10 bis 15% der behandelten Patienten nach drei bis sechs Monaten beschrieben (Wollina et al. 2001; Yu et al. 2003). Potentielle unerwünschte Nebenwirkungen können kurzanhaltende Schmerzen, lokale Entzündungsreaktionen und Pigmentverschiebungen sein. Selten kann es zu Narben kommen.

4.2.8 Bewertung

Im Vergleich zu den Abheilungsraten von Imiquimod mit circa 50 bis 80%, Kryotherapie mit circa 70 bis 100%, PDT mit 60 bis 90%, Diclofenac in Hyaluronsäure mit 50 bis 80% und 5-FU mit ca. 50% Abheilung (Hauschild et al. 2006) zeigt sich die Abheilungsrate der topischen Retinoide unterlegen.

Aktinische Keratosen zeigen unter systemischer Therapie mit Retinoiden ein etwas besseres Ansprechen als auf topische Retinoide, das ausgeprägte Nebenwirkungsspektrum wirkt jedoch therapielimitierend. Retinoide sind teratogen und haben bei systemischer Gabe dosisabhängige Nebenwirkungen wie unter anderem Xerosis cutis, Xerostomie, Arthralgie, Hypertriglyceridämie und Transaminasenerhöhung.

In der vorliegenden Untersuchung zeigte sich eine sehr gute lokale Verträglichkeit des topischen Tretinoins.

Die Ansprechraten einer partiellen Remission des topischen Retinoids Tretinoin wurden in der Literatur mit 40% angegeben (Misiewicz et al. 1991). Ähnliche Ansprechraten wurden in der vorliegenden Untersuchung gesehen.

Die Aussagekraft der vorliegenden Untersuchungsergebnisse ist durch die geringe Fallgröße eingeschränkt.

Auch eine Intensivierung des Therapieschemas zeigte bei der täglichen Anwendung keine Verbesserung des klinischen Ansprechens der aktinischen Keratosen. Es konnte kein konsistenter Zusammenhang von Intensität und Dauer der Anwendung gesehen werden. Die klinische Beurteilung des Therapieerfolgs zeigte sich erschwert durch eine insgesamt nur mäßige Wirksamkeit des Prüfpräparats und die zugleich klinisch nicht immer eindeutige Beurteilbarkeit früher aktinischer Keratosen.

Je objektiver jedoch die Beurteilung, desto eher sind Effekte zu sehen wie am Beispiel der Beurteilung der Einzelläsion. Objektivierbare Methoden wie die histologische Befundung ergaben den Nachweis des Rückgangs des Dysplasiegrades. Wenn Retinoide in der topischen Therapie weiterverfolgt werden, sollten möglichst objektivierbare Methoden in der Beurteilung Anwendung finden.

Auf der anderen Seite ist die topische Therapie mit Tretinoin im Gegensatz zu den oben genannten Therapien ausgesprochen gut verträglich und eignet sich am ehesten für aktinische Keratosen Grad I, möglicherweise als Prävention aktinischen Keratosen bei solarer Schädigung der Haut. In einer Untersuchung aus dem Jahr 2003 (Kang et al. 2003) konnte ebenfalls eine Reduktion des Atypiegrades der aktinischen Keratosen festgestellt werden.

Möglicherweise ist Tretinoin für eine alleinige Monotherapie nicht geeignet, aber als Kombination z.B. mit 5-FU besser in der Rate der Abheilung als Tretinoin oder 5-FU alleine (Bercovitch 1987). Für die Zukunft wäre zu prüfen, in welcher Kombination Tretinoin zur Therapie der aktinischen Keratosen eingesetzt werden könnte.

5 Zusammenfassung

Epitheliale Hauttumoren sind hauptsächlich in den UV-exponierten Arealen des Kopf- und Gesichtsbereichs lokalisiert. Die Inzidenzraten der in-situ-Karzinome, im speziellen der aktinischen Keratosen, sind in den letzten Jahrzehnten gestiegen. Um das Risiko des Übergangs in ein invasives Plattenepithelkarzinom zu verringern, ist eine frühe und wirksame Therapie entscheidend.

Ziel der vorliegenden Untersuchung war die Wirksamkeit und die Verträglichkeit von 0,05%iger tretinoinhaltiger Creme bei Patienten mit klinisch diagnostizierten leichten bis moderaten aktinischen Keratosen im Gesichts- und Kopfbereich, dreimal wöchentlich versus einmal täglich appliziert, herauszufinden.

Die Daten von 24 Patienten wurden bezüglich Wirksamkeit und Verträglichkeit ausgewertet.

In der Untersuchung war eine Fragestellung, ob es unter der intensivierten Therapie zu einem besseren Ansprechen der aktinischen Keratosen kommt. Wichtig war dabei die Zusammensetzung der Kollektive nach Alter, Geschlecht, Größe des Behandlungsfeldes und Anzahl der Läsionen sowie die Unterschiede der Lokalreaktionen unter der Therapie.

Eine histologische Diagnosesicherung und klinische Evaluierung der aktinischen Keratosen erfolgte vor Behandlungsbeginn und am Tag der Abschlussuntersuchung (12 Wochen nach Behandlungsbeginn). Die Patienten wurden nach sechs Wochen in der Zwischensite bezüglich des klinischen Verlaufs ambulant kontrolliert. Von den 24 behandelten Patienten befanden sich 12 in Arm A (Applikation der Creme dreimal wöchentlich) und 12 in Arm B (Applikation der Creme einmal täglich).

In der Geschlechtsverteilung fanden sich mehr als doppelt so viele Männer wie Frauen. Hinsichtlich der Merkmale Alter, Größe des Behandlungsfeldes und Anzahl der Läsionen gab es keine signifikanten Unterschiede zwischen den beiden Armen.

Die Therapie wurde insgesamt gut vertragen. Lokale Nebenwirkungen waren gering ausgeprägt und zeigten keine signifikanten Unterschiede zwischen beiden Behandlungskollektiven.

Bei keiner Läsion wurde eine komplette Remission im Sinne eines vollständigen Ver-

schwindens der aktinischen Keratose beobachtet, so dass die partielle Remission als therapeutisch bestes Ergebnis anzusehen ist.

Bei der unterschiedlichen Beurteilung der aktinischen Keratosen nach ihrem klinischen Grad fand sich bei aktinischen Keratosen des Schweregrads I ein deutlich besseres Ansprechen bei der partiellen Remissionsrate als die stärker ausgeprägten Läsionen vom Grad II. Dieser Unterschied war statistisch signifikant.

Auch eine Intensivierung des Therapieschemas zeigte bei der täglichen Anwendung keine Verbesserung des klinischen Ansprechens der aktinischen Keratosen. Histologisch konnte jedoch ein Rückgang des Dysplasiegrades nachgewiesen werden.

Die topische Therapie mit Tretinoin im Vergleich zu den oben genannten Alternativen ist ausgesprochen gut verträglich und eignet sich am ehesten für aktinische Keratosen Grad I, möglicherweise als Prävention aktinischen Keratosen bei solarer Schädigung der Haut. Die Befunde der vorliegenden Untersuchung lassen darauf schließen, dass Tretinoin für eine alleinige Monotherapie nicht geeignet, aber als Kombination mit anderen Behandlungsformen der aktinischen Keratosen nicht auszuschließen ist.

Für die Zukunft wäre zu prüfen, in welcher Kombination Tretinoin zur Therapie der aktinischen Keratosen eingesetzt werden könnte.

6 Literatur

Ackerman, A.B. (2003): Solar keratosis is squamous cell carcinoma. *Arch Dermatol*, 139, 1216-1217

Alirezai, M., Dupuy, P., Amblard, P., Kalis, B., Souteyrand, P., Frappaz, A., Sendagorta, E. (1994): Clinical evaluation of topical isotretinoin in the treatment of actinic keratoses. *J Am Acad Dermatol*, 30, 447-451

An, K.P., Athar, M., Tang, X., Katiyar, S.K., Russo, J., Beech, J., Aszterbaum, M., Kopelovich, L., Epstein, E.H., Jr., Mukhtar, H., Bickers, D.R. (2002): Cyclooxygenase-2 expression in murine and human nonmelanoma skin cancers: implications for therapeutic approaches. *Photochem Photobiol*, 76, 73-80

Anolik, J.H., Di Giovanna, J.J., Gaspari, A.A. (1998): Effect of isotretinoin therapy on natural killer cell activity in patients with xeroderma pigmentosum. *Br J Dermatol*, 138, 236-241

Askew, D.A., Mickan, S.M., Soyer, H.P., Wilkinson, D. (2009): Effectiveness of 5-fluorouracil treatment for actinic keratosis--a systematic review of randomized controlled trials. *Int J Dermatol*, 48, 453-463

Baron, J.M., Skazik, C., Merk, H.F. (2008): [Retinoids and their metabolism: new therapeutic approaches?]. *Hautarzt*, 59, 745-746

Basset-Seguín, N., Ibbotson, S.H., Emtestam, L., Tarstedt, M., Morton, C., Maroti, M., Calzavara-Pinton, P., Varma, S., Roelandts, R., Wolf, P. (2008): Topical methyl aminolaevulinate photodynamic therapy versus cryotherapy for superficial basal cell carcinoma: a 5 year randomized trial. *Eur J Dermatol*, 18, 547-553

Bercovitch, L. (1987): Topical chemotherapy of actinic keratoses of the upper extremity with tretinoin and 5-fluorouracil: a double-blind controlled study. *Br J Dermatol*, 116, 549-552

Blomhoff, R. (1994): Transport and metabolism of vitamin A. *Nutr Rev*, 52, S13-23

Braathen, L.R., Szeimies, R.M., Basset-Seguín, N., Bissonnette, R., Foley, P., Parisier, D., Roelandts, R., Wennberg, A.M., Morton, C.A. (2007): Guidelines on the use of photodynamic therapy for nonmelanoma skin cancer: an international consensus. *International Society for Photodynamic Therapy in Dermatology, 2005. J Am Acad Dermatol*, 56, 125-143

Breuninger, H. (2000): Double butterfly suture for high tension: a broadly anchored, horizontal, buried interrupted suture. *Dermatol Surg*, 26, 215-218

Burns, R.P., Jr., Ferbel, B., Tomai, M., Miller, R., Gaspari, A.A. (2000): The imidazoquinolines, imiquimod and R-848, induce functional, but not phenotypic, maturation of human epidermal Langerhans' cells. *Clin Immunol*, 94, 13-23

- Calzavara-Pinton, P.G. (1995): Repetitive photodynamic therapy with topical delta-aminolaevulinic acid as an appropriate approach to the routine treatment of superficial non-melanoma skin tumours. *J Photochem Photobiol B*, 29, 53-57
- Campanelli, A., Naldi, L. (2002): A retrospective study of the effect of long-term topical application of retinaldehyde (0.05%) on the development of actinic keratosis. *Dermatology*, 205, 146-152
- Carlson, J.A., Scott, D., Wharton, J., Sell, S. (2001): Incidental histopathologic patterns: possible evidence of 'field cancerization' surrounding skin tumors. *Am J Dermatopathol*, 23, 494-496
- Chiarello, S.E. (2000): Cryopeeling (extensive cryosurgery) for treatment of actinic keratoses: an update and comparison. *Dermatol Surg*, 26, 728-732
- DiGiovanna, J.J. (2001): Retinoid chemoprevention in patients at high risk for skin cancer. *Med Pediatr Oncol*, 36, 564-567
- Emmett, A.J., Broadbent, G.D. (1987): Shave excision of superficial solar skin lesions. *Plast Reconstr Surg*, 80, 47-54
- Engel, A., Johnson, M.L., Haynes, S.G. (1988): Health effects of sunlight exposure in the United States. Results from the first National Health and Nutrition Examination Survey, 1971-1974. *Arch Dermatol*, 124, 72-79
- Fecker, L.F., Stockfleth, E., Nindl, I., Ulrich, C., Forschner, T., Eberle, J. (2007): The role of apoptosis in therapy and prophylaxis of epithelial tumours by nonsteroidal anti-inflammatory drugs (NSAIDs). *Br J Dermatol*, 156 Suppl 3, 25-33
- Freeman, M., Vinciullo, C., Francis, D., Spelman, L., Nguyen, R., Fergin, P., Thai, K. E., Murrell, D., Weightman, W., Anderson, C., Reid, C., Watson, A., Foley, P. (2003): A comparison of photodynamic therapy using topical methyl aminolevulinate (Metvix) with single cycle cryotherapy in patients with actinic keratosis: a prospective, randomized study. *J Dermatolog Treat*, 14, 99-106
- Frost, C.A., Green, A.C. (1994): Epidemiology of solar keratoses. *Br J Dermatol*, 131, 455-464
- Fu, W., Cockerell, C.J. (2003): The actinic (solar) keratosis: a 21st-century perspective. *Arch Dermatol*, 139, 66-70
- Gately, S. (2000): The contributions of cyclooxygenase-2 to tumor angiogenesis. *Cancer Metastasis Rev*, 19, 19-27
- Glogau, R.G. (2000): The risk of progression to invasive disease. *J Am Acad Dermatol*, 42, 23-24
- Graham, G.F. (1993): Advances in cryosurgery during the past decade. *Cutis*, 52, 365-372
- Gupta, A.K. (2002): The management of actinic keratoses in the United States with topical fluorouracil: a pharmaco-economic evaluation. *Cutis*, 70, 30-36

- Harwood, C.A., Proby, C.M. (2002): Human papillomaviruses and non-melanoma skin cancer. *Curr Opin Infect Dis*, 15, 101-114
- Hauschild, A., Kähler, K.C., Egberts, F. (2006): [Modern treatment modalities in actinic keratoses of the skin]. *Dtsch Med Wochenschr*, 131, 447-452
- Hauschild, A., Lischner, S., Stockfleth, E. (2003): Imiquimod: Wirkmechanismen und Therapieindikationen. *Aktuelle Dermatologie*, 29, 335-340
- Hauschild, A., Stockfleth, E., Popp, G., Borrosch, F., Bruning, H., Dominicus, R., Mensing, H., Reinhold, U., Reich, K., Moor, A.C., Stocker, M., Ortland, C., Brunnert, M., Szeimies, R.M. (2009): Optimization of photodynamic therapy with a novel self-adhesive 5-aminolaevulinic acid patch: results of two randomized controlled phase III studies. *Br J Dermatol*, 160, 1066-1074
- Heaphy, M.R., Jr., Ackerman, A.B. (2000): The nature of solar keratosis: a critical review in historical perspective. *J Am Acad Dermatol*, 43, 138-150
- Heidelberger, C., Ansfield, F.J. (1963): Experimental and Clinical Use of Fluorinated Pyrimidines in Cancer Chemotherapy. *Cancer Res*, 23, 1226-1243
- Holman, C.D., Armstrong, B.K., Evans, P.R., Lumsden, G.J., Dallimore, K.J., Meehan, C.J., Beagley, J., Gibson, I.M. (1984): Relationship of solar keratosis and history of skin cancer to objective measures of actinic skin damage. *Br J Dermatol*, 110, 129-138
- Hong, W.K., Endicott, J., Itri, L.M., Doos, W., Batsakis, J.G., Bell, R., Fofonoff, S., Byers, R., Atkinson, E.N., Vaughan, C. et al. (1986): 13-cis-retinoic acid in the treatment of oral leukoplakia. *N Engl J Med*, 315, 1501-1505
- Hughes, B.R., Marks, R., Pearse, A.D., Gaskell, S.A. (1988): Clinical response and tissue effects of etretinate treatment of patients with solar keratoses and basal cell carcinoma. *J Am Acad Dermatol*, 18, 522-529
- Iyer, S., Friedli, A., Bowes, L., Kricorian, G., Fitzpatrick, R.E. (2004): Full face laser resurfacing: therapy and prophylaxis for actinic keratoses and non-melanoma skin cancer. *Lasers Surg Med*, 34, 114-119
- Kang, S., Goldfarb, M.T., Weiss, J.S., Metz, R.D., Hamilton, T.A., Voorhees, J.J., Griffiths, C.E. (2003): Assessment of adapalene gel for the treatment of actinic keratoses and lentigines: a randomized trial. *J Am Acad Dermatol*, 49, 83-90
- Kripke, M.L. (1994): Ultraviolet radiation and immunology: something new under the sun-presidential address. *Cancer Res*, 54, 6102-6105
- Kurwa, H.A., Yong-Gee, S.A., Seed, P.T., Markey, A.C., Barlow, R.J. (1999): A randomized paired comparison of photodynamic therapy and topical 5-fluorouracil in the treatment of actinic keratoses. *J Am Acad Dermatol*, 41, 414-418
- Lebwohl, M., Dinehart, S., Whiting, D., Lee, P.K., Tawfik, N., Jorizzo, J., Lee, J.H., Fox, T.L. (2004): Imiquimod 5% cream for the treatment of actinic keratosis: results

from two phase III, randomized, double-blind, parallel group, vehicle-controlled trials. *J Am Acad Dermatol*, 50, 714-721

Lehmann, P. (2007): Methyl aminolaevulinate-photodynamic therapy: a review of clinical trials in the treatment of actinic keratoses and nonmelanoma skin cancer. *Br J Dermatol*, 156, 793-801

Lens, M., Medenica, L. (2008): Systemic retinoids in chemoprevention of non-melanoma skin cancer. *Expert Opin Pharmacother*, 9, 1363-1374

Lubritz, R.R., Smolewski, S.A. (1982): Cryosurgery cure rate of actinic keratoses. *J Am Acad Dermatol*, 7, 631-632

Memon, A.A., Tomenson, J.A., Bothwell, J., Friedmann, P.S. (2000): Prevalence of solar damage and actinic keratosis in a Merseyside population. *Br J Dermatol*, 142, 1154-1159

Meyer, T., Nindl, I., Schmook, T., Ulrich, C., Sterry, W., Stockfleth, E. (2003): Induction of apoptosis by Toll-like receptor-7 agonist in tissue cultures. *Br J Dermatol*, 149 Suppl 66, 9-14

Meyer, T., Stockfleth, E. (2008): Clinical investigations of Toll-like receptor agonists. *Expert Opin Investig Drugs*, 17, 1051-1065

Miller, R.L., Gerster, J.F., Owens, M.L., Slade, H.B., Tomai, M.A. (1999): Imiquimod applied topically: a novel immune response modifier and new class of drug. *Int J Immunopharmacol*, 21, 1-14

Misiewicz, J., Sendagorta, E., Golebiowska, A., Lorenc, B., Czarnetzki, B.M., Jablonska, S. (1991): Topical treatment of multiple actinic keratoses of the face with arotinoid methyl sulfone (Ro 14-9706) cream versus tretinoin cream: a double-blind, comparative study. *J Am Acad Dermatol*, 24, 448-451

Moriarty, M., Dunn, J., Darragh, A., Lambe, R., Brick, I. (1982): Etretinate in treatment of actinic keratosis. A double-blind crossover study. *Lancet*, 1, 364-365

Morton, C.A., McKenna, K.E., Rhodes, L.E. (2008): Guidelines for topical photodynamic therapy: update. *Br J Dermatol*, 159, 1245-1266

Nelson, C., Rigel, D., Smith, S., Swanson, N., Wolf, J. (2004): Phase IV, open-label assessment of the treatment of actinic keratosis with 3.0% diclofenac sodium topical gel (Solaraze). *J Drugs Dermatol*, 3, 401-407

Otley, C.C., Roenigk, R.K. (1996): Medium-depth chemical peeling. *Semin Cutan Med Surg*, 15, 145-154

Pariser, D.M., Lowe, N.J., Stewart, D.M., Jarratt, M.T., Lucky, A.W., Pariser, R.J., Yamauchi, P.S. (2003): Photodynamic therapy with topical methyl aminolevulinate for actinic keratosis: results of a prospective randomized multicenter trial. *J Am Acad Dermatol*, 48, 227-232

- Piacquadio, D.J., Chen, D.M., Farber, H.F., Fowler, J.F., Jr., Glazer, S.D., Goodman, J.J., Hruza, L.L., Jeffes, E.W., Ling, M.R., Phillips, T.J., Rallis, T.M., Scher, R.K., Taylor, C.R., Weinstein, G.D. (2004): Photodynamic therapy with aminolevulinic acid topical solution and visible blue light in the treatment of multiple actinic keratoses of the face and scalp: investigator-blinded, phase 3, multicenter trials. *Arch Dermatol*, 140, 41-46
- Rivers, J.K., McLean, D.I. (1997): An open study to assess the efficacy and safety of topical 3% diclofenac in a 2.5% hyaluronic acid gel for the treatment of actinic keratoses. *Arch Dermatol*, 133, 1239-1242
- Rosen, R.H., Studniberg, H. (2003): Solar keratoses: analysis in a dermatological practice in Australia. *Australas J Dermatol*, 44, 34-39
- Röwert-Huber, J., Patel, M.J., Forschner, T., Ulrich, C., Eberle, J., Kerl, H., Sterry, W., Stockfleth, E. (2007): Actinic keratosis is an early in situ squamous cell carcinoma: a proposal for reclassification. *Br J Dermatol*, 156 Suppl 3, 8-12
- Salasche, S.J., Levine, N., Morrison, L. (2002): Cycle therapy of actinic keratoses of the face and scalp with 5% topical imiquimod cream: An open-label trial. *J Am Acad Dermatol*, 47, 571-577
- Saurat, J.H. (1992): Side effects of systemic retinoids and their clinical management. *J Am Acad Dermatol*, 27, S23-28
- Schön, M., Bong, A.B., Drewniok, C., Herz, J., Geilen, C.C., Reifenberger, J., Benninghoff, B., Slade, H.B., Gollnick, H., Schon, M.P. (2003): Tumor-selective induction of apoptosis and the small-molecule immune response modifier imiquimod. *J Natl Cancer Inst*, 95, 1138-1149
- Shuttleworth, D., Marks, R., Griffin, P J., Salaman, J.R. (1988): Treatment of cutaneous neoplasia with etretinate in renal transplant recipients. *Q J Med*, 68, 717-725
- Stockfleth, E., Meyer, T., Benninghoff, B., Salasche, S., Papadopoulos, L., Ulrich, C., Christophers, E. (2002): A randomized, double-blind, vehicle-controlled study to assess 5% imiquimod cream for the treatment of multiple actinic keratoses. *Arch Dermatol*, 138, 1498-1502
- Stockfleth, E., Nindl, I., Sterry, W., Ulrich, C., Schmook, T., Meyer, T. (2004): Human papillomaviruses in transplant-associated skin cancers. *Dermatol Surg*, 30, 604-609
- Stockfleth, E., Ulrich, C., Meyer, T., Arndt, R., Christophers, E. (2001): Skin diseases following organ transplantation-risk factors and new therapeutic approaches. *Transplant Proc*, 33, 1848-1853
- Stockfleth, E., Ulrich, C., Meyer, T., Christophers, E. (2002): Epithelial malignancies in organ transplant patients: clinical presentation and new methods of treatment. *Recent Results Cancer Res*, 160, 251-258
- Strickland, F.M., Kripke, M.L. (1997): Immune response associated with nonmelanoma skin cancer. *Clin Plast Surg*, 24, 637-647

Stüttgen, G. (1986): Historical perspectives of tretinoin. *J Am Acad Dermatol*, 15, 735-740

Szeimies, R.M., Gerritsen, M.J., Gupta, G., Ortonne, J.P., Serresi, S., Bichel, J., Lee, J.H., Fox, T.L., Alomar, A. (2004): Imiquimod 5% cream for the treatment of actinic keratosis: results from a phase III, randomized, double-blind, vehicle-controlled, clinical trial with histology. *J Am Acad Dermatol*, 51, 547-555

Szeimies, R.M., Karrer, S., Backer, H. (2005): [Therapeutic options for epithelial skin tumors. Actinic keratoses, Bowen disease, squamous cell carcinoma, and basal cell carcinoma]. *Hautarzt*, 56, 430-440

Szeimies, R.M., Karrer, S., Radakovic-Fijan, S., Tanew, A., Calzavara-Pinton, P.G., Zane, C., Sidoroff, A., Hempel, M., Ulrich, J., Proebstle, T., Meffert, H., Mulder, M., Salomon, D., Dittmar, H.C., Bauer, J.W., Kernland, K., Braathen, L. (2002): Photodynamic therapy using topical methyl 5-aminolevulinate compared with cryotherapy for actinic keratosis: A prospective, randomized study. *J Am Acad Dermatol*, 47, 258-262

Szeimies, R.M., Stockfleth, E., Popp, G., Borrosch, F., Bruning, H., Dominicus, R., Mensing, H., Reinhold, U., Reich, K., Moor, A.C., Stocker, M., Ortlund, C., Brunnert, M., Hauschild, A. (2009): Long-term follow-up of photodynamic therapy with a self-adhesive 5-aminolaevulinic acid patch: 12 months data. *Br J Dermatol*,

Thai, K.E., Fergin, P., Freeman, M., Vinciullo, C., Francis, D., Spelman, L., Murrell, D., Anderson, C., Weightman, W., Reid, C., Watson, A., Foley, P. (2004): A prospective study of the use of cryosurgery for the treatment of actinic keratoses. *Int J Dermatol*, 43, 687-692

Tripp, C.S., Blomme, E.A., Chinn, K.S., Hardy, M.M., LaCelle, P., Pentland, A.P. (2003): Epidermal COX-2 induction following ultraviolet irradiation: suggested mechanism for the role of COX-2 inhibition in photoprotection. *J Invest Dermatol*, 121, 853-861

Ullrich, S.E. (2005): Mechanisms underlying UV-induced immune suppression. *Mutat Res*, 571, 185-205

Ulrich, C., Bichel, J., Euvrard, S., Guidi, B., Proby, C.M., van de Kerkhof, P.C., Amerio, P., Ronnevig, J., Slade, H.B., Stockfleth, E., Kerl, H., Nindl, I., Dang, C., Forschner, T., Kuban, R.J., Meyer, T., Sterry, W., Benninghoff, B., Salasche, S., Papadopoulos, L., Christophers, E. (2007): Topical immunomodulation under systemic immunosuppression: results of a multicentre, randomized, placebo-controlled safety and efficacy study of imiquimod 5% cream for the treatment of actinic keratoses in kidney, heart, and liver transplant patients. *Br J Dermatol*, 157 Suppl 2, 25-31

Wiegell, S.R., Stender, I.M., Na, R., Wulf, H. C. (2003): Pain associated with photodynamic therapy using 5-aminolevulinic acid or 5-aminolevulinic acid methylester on tape-stripped normal skin. *Arch Dermatol*, 139, 1173-1177

Williams, C.S., Tsujii, M., Reese, J., Dey, S.K., DuBois, R.N. (2000): Host cyclooxygenase-2 modulates carcinoma growth. *J Clin Invest*, 105, 1589-1594

- Witheiler, D.D., Lawrence, N., Cox, S.E., Cruz, C., Cockerell, C.J., Freeman, R.G. (1997): Long-term efficacy and safety of Jessner's solution and 35% trichloroacetic acid vs 5% fluorouracil in the treatment of widespread facial actinic keratoses. *Dermatol Surg*, 23, 191-196
- Wohlrab, W., Neubert, R.R.H., Wohlrab, J. (2004): *Hyaluronsäure und Haut*. Shaker Verlag, Aachen
- Wolf, J.E., Jr., Taylor, J.R., Tschien, E., Kang, S. (2001): Topical 3.0% diclofenac in 2.5% hyaluronan gel in the treatment of actinic keratoses. *Int J Dermatol*, 40, 709-713
- Wollina, U., Konrad, H., Karamfilov, T. (2001): Treatment of common warts and actinic keratoses by Er:YAG laser. *J Cutan Laser Ther*, 3, 63-66
- Yarosh, D.B. (2004): DNA repair, immunosuppression, and skin cancer. *Cutis*, 74, 10-13
- Yu, T.C., Rahman, Z., Ross, B.S. (2003): Actinic keratoses-surgical and physical therapeutic modalities. *Cutis*, 71, 381-384
- Ziegler, A., Jonason, A.S., Leffell, D.J., Simon, J.A., Sharma, H. W., Kimmelman, J., Remington, L., Jacks, T., Brash, D.E. (1994): Sunburn and p53 in the onset of skin cancer. *Nature*, 372, 773-776
- Zouboulis, C.C. (1999): Principles of cutaneous cryosurgery: an update. *Dermatology*, 198, 111-117

Ärztliche Beurteilung:**e) Klinisches Ansprechen pro Läsion**

Läsion Nr.	PD	SD	PR	CR
1				
2				
3				
4				
5				
6				
7				
8				
9				
10				

f) Physician Global Efficacy Assessment, PGA**Klinische Gesamtbewertung**

	sehr gut	gut	befriedigend	ausreichend	schlecht
Wirksamkeit					

g) Physician Global Tolerability Assessment**Gesamtbewertung der Verträglichkeit**

	sehr gut	gut	befriedigend	ausreichend	schlecht
Verträglichkeit					

8 Danksagung

Mein besonderer Dank gilt Herrn Professor Dr. med. Axel Hauschild für die Vergabe des Themas, die Betreuung sowie für die mir entgegengebrachte Zeit und Geduld.

Frau Dr. med. Katharina C. Kähler danke ich für ihre Unterstützung im Verlauf der Arbeit.

Für die statistische Betreuung danke ich Herrn Professor Dr. med. Michael Weichenthal, der bereit war, sich mit mir über die Auswertung auseinander zu setzen.

Von ganzem Herzen danke ich Peer Malik Zillmann und Berit Odebrecht für die Unterstützung und das Korrekturlesen.

Meinen Eltern danke ich für ihren Rückhalt.

BERUF

08 / 2004 - 08 / 2005 Stelle als Pre-Registration House Officer (PRHO) in Nottingham, England (äquivalent eines Arztes im Praktikums):

08 / 2004 - 11 / 2004 **Herz- und Thoraxchirurgie**, City Hospital, Nottingham, England

11 / 2004 - 02 / 2005 **Allgemeinchirurgie**, City Hospital, Nottingham, England

02 / 2005 - 04 / 2005 **Geriatric**, Queen's Medical Centre, Nottingham, England

04 / 2005 - 08 / 2005 **Gastroenterologie und Endokrinologie**, Queen's Medical Centre, Nottingham, England

Seit 08 / 2005 Assistenzärztin an der Klinik für **Dermatologie, Venerologie und Allergologie**, Universitätsklinikum Schleswig-Holstein, Campus Kiel