

Aus der Klinik für Mund-, Kiefer- und Gesichtschirurgie  
(Direktor: Prof. Dr. med. Dr. med. dent. Jörg Wiltfang)  
der Universitätsklinik Schleswig-Holstein, Campus Kiel  
an der Christian-Albrechts-Universität zu Kiel

**EINE RETROSPEKTIVE  
LANGZEITUNTERSUCHUNG  
VON WURZELSPITZENRESEKTIONEN  
DER JAHRE 1999 BIS 2005**

Inauguraldissertation  
zur Erlangung der Würde eines  
Doktors der Zahnheilkunde der Medizinischen Fakultät  
der Christian-Albrechts-Universität zu Kiel

Vorgelegt von  
**LEA WIEMER**  
aus Bad Oeynhausen

Flensburg 2010

1. Berichtstatter: Prof. Dr. Dr. Jörg Wiltfang

2. Berichtstatter: Prof. Dr. Helge Fischer- Brandies

Tag der mündlichen Prüfung: 14.02.2011

Zum Druck genehmigt, Kiel, den 14.02.2011

gez. der Dekan der medizinischen Fakultät  
(Prof. Dr. Dr. I. Cascorbi)

# Inhaltsverzeichnis

|   |    |
|---|----|
| 1. Einleitung   | 1  |
| 1.1 Fragestellung   | 5  |
| 2. Material und Methode   | 7  |
| 2.1 Patientenkollektiv  | 7  |
| 2.2 Erhebungsbogen  | 7  |
| 2.3 Nachuntersuchung  | 8  |
| 2.3.1 klinische Nachuntersuchung                                    | 8  |
| 2.3.2 röntgenologische Nachuntersuchung                             | 9  |
| 2.4 Operationstechnik   | 10 |
| 2.5 Bewertungskriterien   | 11 |
| 2.6 Statistik   | 11 |
| 3. Ergebnisse   | 12 |
| 3.1 Operationsdaten   | 12 |
| 3.1.1 Patientenkollektiv  | 12 |
| 3.1.2 Geschlechterverteilung  | 13 |
| 3.1.3 Altersverteilung  | 14 |
| 3.1.4 Zahnverteilung  | 15 |
| 3.1.5 Indikation  | 19 |
| 3.2 Klinische Nachuntersuchung                                      | 20 |
| 3.2.1 Patientenkollektiv  | 20 |
| 3.2.2 Geschlechterverteilung  | 21 |
| 3.2.3 Zahnverteilung  | 22 |
| 3.2.4 Indikation  | 24 |
| 3.2.5 Lockerungsgrade   | 24 |
| 3.3 Röntgenologische Nachuntersuchung                               | 27 |
| 3.4 Nicht nachuntersuchte Patienten                                 | 28 |
| 3.5 Bewertung   | 30 |
| 3.5.1 Erfolg in Abhängigkeit des Kiefers                            | 31 |
| 3.5.2 Erfolg in Abhängigkeit der Zahngruppe                         | 33 |
| 3.5.3 Erfolg in Abhängigkeit von der Art der Wurzelfüllung          | 35 |
| 3.5.4 Erfolg in Abhängigkeit der Kombination der einzelnen Merkmale | 37 |

|  |    |
|--|----|
| 4. Diskussion                                  | 39 |
| 4.1 <i>Inhalt der Studie</i>                   | 39 |
| 4.2 <i>Einleitung</i>                          | 39 |
| 4.3 <i>Diskussion der Ergebnisse</i>           | 40 |
| 4.3.1 <i>klinische Nachuntersuchung</i>        | 40 |
| 4.3.2 <i>röntgenologische Nachuntersuchung</i> | 42 |
| 4.3.3 <i>Bewertung</i>                         | 43 |
| 5. Zusammenfassung                             | 48 |
| 6. Literaturverzeichnis                        | 50 |
| 7. Danksagung                                  | 60 |
| 8. Lebenslauf                                  | 61 |

# 1. Einleitung

Im Jahr 1750 beschrieb Lorenz Heister, Professor für Anatomie und Chirurgie, zum ersten Mal eine Art Wurzelspitzenresektion, indem er eine periapikale Ostitis, die damals noch als Knochenkaries bezeichnet wurde, mit einem glühenden Instrument behandelte (Heister, 1750). Erst über 100 Jahre später - im Jahr 1880 - beschrieb Farrer die Behandlung chronischer Wurzelprozesse im unzugänglichen Molarenbereich durch eine chirurgische „Lüftung“ mit einem Bohrer oder Stilett. Vier Jahre später (1884) publizierte er die Apikotomie von Molarenwurzeln mit anschließender Wurzelfüllung (Farrer, 1884). Als Begründer der Wurzelspitzenresektion wird jedoch Partsch angesehen. Er baute in den Jahren 1895 bis 1899 das Vorgehen dieses Eingriffs systematisch und methodisch aus, indem er durch Entfernung der Wurzelspitze und Beseitigung der von ihr ausgehenden Entzündung eine Heilung erzielte (Partsch und Kunert, 1899). Heute gehört die Wurzelspitzenresektion neben der operativen Zahnentfernung zu den Standardoperationsverfahren der zahnärztlichen Chirurgie (Büchs und Reul, 1962; Novak et al., 1971; Menzel, 1972; Fritzemeier, 1984a; Presle-Lobnig et al., 1984; Schramm-Scherer und Tetsch, 1986; Kielhorn und Haessler, 2002; Nowack, 2003).

Eine Wurzelspitzenresektion ist die chirurgische Entfernung des apikalen pathologischen Gewebes sowie des apikalen Wurzelabschnitts mit den keimbeladenen Seitenkanälen und Ramifikationen (Guldener und Langeland, 1987; Herzog et al., 1995; Nentwig, 2004). Anschließend ist ein bakteriendichter Wurzelkanalabschluss am Resektionsquerschnitt mittels Wurzelkanalfüllung notwendig, um eine Reinfektion aus dem Wurzelkanal zu vermeiden (Kresic, 2002). Dadurch soll im Bereich des Neoapex ein biologisch tragbarer, beschwerdefreier und funktionstüchtiger Zustand erreicht werden (Schmidt-Westhausen, 2002).

Die Wurzelspitzenresektion soll die herkömmliche Wurzelkanalbehandlung jedoch nicht ersetzen. Vielmehr soll sie die Wurzelkanalbehandlung ergänzen, wenn diese nicht möglich oder nicht erfolgreich verlaufen ist (Menzel, 1972; Norer, 1978; Wörle, 1981; Gabka und Harnisch, 1982; Kielhorn und Haessler, 2002; Schmidt-Westhausen, 2002; Nentwig, 2004; Löst, 2005). Demnach ist die Indikation für eine Wurzelspitzenresektion immer dann gegeben, wenn eine ausgeprägte apikale Parodontitis, eine radikuläre Zyste, ein obliterierter Wurzelkanal oder eine Abszedierung vorliegt. Frakturierte Wurzelkanalinstrumente, eine Via Falsa oder eine Zahnfraktur im apikalen Wurzeldrittel sowie überpresstes Wurzelfüllmaterial

stellen ebenfalls eine Indikation für den Eingriff der Wurzelspitzenresektion dar (Norer, 1978; Wörle, 1981; Gabka und Harnisch, 1982; Kielhorn und Haessler, 2002; Kunkel und Hülsmann, 2009; Penarrocha et al., 2007).

Eine Wurzelspitzenresektion sollte nicht als eigenständige Maßnahme verstanden werden, sondern als letzter Schritt in der Therapiekette zur Erhaltung eines Zahnes (Luck, 2000; Kunkel und Hülsmann, 2009).

Alternative Therapiemöglichkeiten wären die Extraktion des betroffenen Zahnes, die Wurzelamputation oder die Hemi- bzw. Trisektion der betroffenen Wurzel mit ihrem dazugehörigen Kronenteil (Guldener und Langeland, 1987; Schmidt-Westhausen, 2002).

Zu den Kontraindikationen einer Wurzelspitzenresektion gehören neben einer stark fortgeschrittenen Parodontitis marginalis oder eines tief kariös zerstörten Zahnes auch Allgemeinerkrankungen des Patienten, die eine Operation in Lokalanästhesie oder Narkose, insbesondere mit unsicherer Prognose des zu behandelnden Zahnes, nicht indiziert erscheinen lassen. Ein akut entzündliches Stadium im Operationsgebiet sollte zunächst mit Antibiotika und gegebenenfalls mit einer lokalen Inzision behandelt werden, bevor die Wurzelspitzenresektion erfolgt (Menzel, 1972; Hell und Bier, 2000; Schmidt-Westhausen, 2002; Filippi und Krastl, 2008).

Ungünstige anatomische Lagebeziehungen der Wurzelspitze zu Nachbarstrukturen wie des Sinus maxillaris oder des Nervus alveolaris inferior können zu Komplikationen führen (Tetsch, 1986; Franz et al., 1987), die jedoch keine Zurückhaltung für den chirurgischen Eingriff der Wurzelspitzenresektion rechtfertigen (Wörle, 1981).

Nach der Reinigung und Desinfektion des Wurzelkanals muss dieser mit einem geeigneten Wurzelfüllmaterial versorgt werden. Für die Art der Wurzelfüllung gibt es zwei Methoden, die intraoperativ nach erfolgter Wurzelspitzenresektion durchgeführt werden. Zum einen die orthograde Wurzelfüllung: hier werden die Wurzelkanäle von okklusal bzw. inzisal dargestellt, aufbereitet, gereinigt und mit einem Wurzelfüllmaterial gefüllt (Kielhorn und Haessler, 2002). Zum anderen die retrograde Wurzelfüllung, bei welcher die Kavitätpräparation nach erfolgter Wurzelspitzenresektion von apikal durchgeführt wird. Sie wird als minimalinvasive Therapie bei solchen Zähnen durchgeführt, die die Symptomatik einer apikalen Ostitis aufweisen, jedoch röntgenologisch eine suffiziente Wurzelfüllung zeigen (Harnisch, 1974; Kielhorn und Haessler, 2002; Schmidt-Westhausen, 2002). Die retrograde Wurzelkanalfüllung ist jedoch keine sichere Behandlungsalternative, da infektiöses Material im Kanalsystem zurück-

bleiben kann, was möglicherweise über die Seitenkanäle zu einer Reinfektion führt (Kamann et al., 2001).

Das verwendete Wurzelfüllmaterial sollte verschiedene Anforderungen erfüllen wie Biokompatibilität, Randständigkeit, Nichtresorbierbarkeit, leichte Entfernbarkeit, Röntgenopazität und Unempfindlichkeit gegen Feuchtigkeit (Schmidt-Westhausen, 2002). Keines der bisher auf dem Markt befindlichen Materialien erfüllt alle diese Kriterien, die an das ideale Wurzelfüllmittel gestellt werden (Kröncke, 1981; Guldener, 1994; Schäfer und Jochims, 2002; Hellwig et al., 2007). Die verwendeten Materialien zur Abfüllung eines orthograd aufbereiteten Kanals sind überwiegend Stifte (Titan, Keramik oder Guttapercha) in Verbindung mit einem Sealer, wie zum Beispiel Ketac-Endo™, AH 26® oder Diaket®. In der vorliegenden Arbeit wurden für die orthograden Wurzelkanalfüllungen Acryl- oder Guttaperchastifte in Kombination mit Diaket® verwendet. In einer Untersuchung aus dem Jahr 2004 wurden verschiedene Wurzelstiftsysteme hinsichtlich ihrer Randdichtigkeit geprüft. Im Ergebnis erreichten Fiberglasstifte die besseren Werte bezüglich der Randdichtigkeit im Vergleich zu den Titan-, Acryl- oder Guttaperchastiften (Möhlenkamp, 2004).

Für die retrograde Wurzelkanalfüllung stand aufgrund der guten Materialeigenschaften lange Zeit Amalgam im Vordergrund (Seyfarth, 1962; Menzel, 1972; Harnisch, 1974; Böhringer und Metzger, 1975; Holtgrave und Spiessl, 1975; Ioannides und Borstlap, 1983; Persson, 1982, Nentwig, 2004), welches durch Glasionomermemente (Kamann et al., 2001; Reister et al., 2002) und Diaket® (Tschamer, 1956; Becker et al., 1987; Kresic, 2002) abgelöst wurde und somit heute keine Verwendung mehr findet. In der Literatur wurde auch die Verwendung von Guttapercha für den retrograden Wurzelkanalabschluss beschrieben, aber zugleich darauf hingewiesen, dass es schwierig sei, dieses Material lege artis zu applizieren (Guldener, 1994). In einer Studie aus dem Jahr 2008 prüfte der Autor als retrograde Verschlussmaterialien Diaket® und Super-EBA® und kam zu dem Ergebnis, dass bezüglich der Randdichtigkeit kein signifikanter Unterschied zwischen den beiden Materialien besteht (Spiekermann, 2008). Grunau untersuchte fünf verschiedene Materialien (Diaket®, AH Plus™, Super-EBA regular®, Super-EBA fast® und ProRoot® MTA), die zur Versorgung von retrograden Kavitäten nach einer Wurzelspitzenresektion zum Einsatz kamen. Die Autorin fand heraus, dass sich aufgrund ihrer Konsistenz nicht alle der getesteten Wurzelfüllmaterialien für den retrograden Verschluss eignen. Demnach sollte der Sealer AH Plus™ nicht verwendet werden. Im Gegensatz dazu erwies sich Diaket® als das zweckmäßigste Material zur retrograden Kavitätenversorgung (Schneider et al., 2002; Grunau, 2009). Derzeit gelten Mineral Trioxid Aggregate (ProRoot® MTA) und Super-EBA-Zement® als das Mittel der Wahl zur Versor-

gung retrograder Kavitäten (Torabinejad et al., 1995; Nentwig, 2004; Schwarze, 2004; Schultz et. al., 2005; Trohorsch und Heidemann, 2005; Filippi et al., 2006; Happe und Günther, 2006). In der vorliegenden Arbeit wurde fest angemischtes Diaket® verwendet.

Der Erfolg einer Wurzelspitzenresektion ist überwiegend von der adäquaten Wurzelkanalaufbereitung und der Qualität der Wurzelfüllung abhängig (Rehrmann, 1951; Meyer, 1951; Gabka und Harnisch, 1982; Khoury et al., 1987; Benner und Schubert, 2000; Kresic 2002; Kielhorn und Haessler, 2002; Eckardt 2002; Kiefner, 2008). Die Ursache für eine Reinfektion des Wurzelkanals liegt in der mangelhaften Aufbereitung und Desinfektion des Wurzelkanals mit Belassen von infiziertem Gewebe sowie in einem unzureichenden Wurzelkanalabschluss (Guldener und Langeland, 1987; Kielhorn und Haessler, 2002; Beer et al., 2004).

Dennoch ist der Misserfolg einer Wurzelspitzenresektion nicht zwangsläufig auf eine fehlerhafte Behandlung zurückzuführen, sondern vielmehr die Folge ungünstiger Umstände, wie zum Beispiel weiter koronal gelegene Abzweigungen des Wurzelkanals (Hell und Bier, 2000).

Der Langzeiterfolg einer Wurzelspitzenresektion wird durch verschiedene Faktoren beeinflusst. In einem Artikel von 1994 bezieht der Autor Stellung zu den Einflüssen, die den histologischen, klinischen und röntgenologischen Erfolg einer Wurzelspitzenresektion ausmachen. Dazu heißt es, dass neben dem Gesundheitszustand des Patienten, dem operativen Vorgehen (Kenntnis und Geschick des Operators) und der Art des Wurzelfüllmaterials auch die Tiefe der apikalen Kavität, die Feuchtigkeit im Operationsgebiet sowie der Zustand des Wurzelkanals koronal der retrograden Wurzelfüllung bedeutend sind für einen Erfolg oder Misserfolg der endodontischen Apikalchirurgie (Guldener, 1994). Schwierigkeiten können sich auch durch die Zahnanatomie ergeben. So zeigen die Oberkiefermolaren häufig eine ausgeprägte Krümmung der vestibulären Wurzeln mit engen Kanälen (Hell und Bier, 2000; Gabka und Harnisch, 1982; Fritzemeier, 1984b). Zusätzlich erweist sich das Auffinden des mesiobukkalen Kanals des zweiten Molaren vielfach als schwierig. Durch die anatomische Lage des Nervus mentalis und den Ansatz des Musculus mentalis gilt die Resektion der Unterkieferfrontzähne, aber besonders der Unterkieferprämolaren als sehr anspruchsvoll (Gabka und Harnisch, 1982; Schmidt-Westhausen, 2002). Ferner wird in der Literatur auf die anatomische Beziehung sowohl der Oberkieferprämolaren, als auch der Oberkiefermolaren zur Kieferhöhle hingewiesen (Hell und Bier, 2000; Schmidt-Westhausen, 2002). Eine Wurzel-



spitzenresektion dieser Zahngruppen kann somit zu einer Mund-Antrum-Verbindung führen, wobei darauf zu achten ist, dass weder die resezierte Wurzelspitze noch Wurzelfüllmaterial in die Kieferhöhle versenkt werden (Gabka und Harnisch, 1982). Im Unterkiefer kann sich die Resektion eines Molaren zum einen aufgrund der dicken Kompakta schwierig gestaltet, da sich die Wurzeln selten abzeichnen. Zum anderen ist die Lagebeziehung der Wurzelspitzen zum Canalis mandibularis stets zu berücksichtigen. Eine Eröffnung des Canalis mandibularis kann zu einer Verletzung des Nervengefäßbündels führen; aus diesem Grund sollte eine Wurzelspitzenresektion in diesem Gebiet nur von einem erfahrenen Operateur durchgeführt werden. Die Indikation zur Wurzelspitzenresektion sollte im Unterkieferseitenzahnbereich somit eng gestellt werden (Gabka und Harnisch, 1982; Schmidt-Westhausen, 2002).

Weitere Fehlerquellen, die zum Scheitern einer Wurzelspitzenresektion führen können, sind verbliebene Bakterien in weiteren, aber übersehenen und damit unbehandelten Wurzelkanälen oder anatomischen Schlupfwinkeln (Isthmen oder Ramifikationen), welche für Desinfektionsmaßnahmen unerreichbar sind und zu intra- oder extraradikulären Infektionen führen können (Kresic, 2002).

## ***1.1 Fragestellung***

In der Literatur schwanken die Angaben über den Erfolg einer Wurzelspitzenresektion zwischen 34 % und 92,7 % (Tschamer, 1956; Büchs und Reul, 1962; Seyfarth, 1962; Grung, 1972; Böhringer und Metzger, 1975; Holtgrave und Spiessl, 1975; Altonen und Mattila, 1976; Norer, 1978; Wörle, 1981; Presle-Lobnig et al., 1984; Franz et al., 1987; Herzog et al., 1995; Fritze, 2005; Weiler, 2009, Koch et al., 2010). Gründe für die unterschiedlichen Angaben können die verschiedenen Bewertungsmaßstäbe, Untersuchungskriterien und Nachuntersuchungszeiträume sein, die die Autoren ihren Arbeiten zugrunde legen.

Ebenso unterschiedlich sind die Angaben über die Erfolgsaussichten beim Vergleich von orthograd und retrograd behandelten Zähnen. Diese liegen für die orthograde Wurzelkanalfüllung zwischen 62 % und 84 % und für die retrograde zwischen 46 % bis hin zu 84 % (Seyfarth, 1962; Altonen und Mattila, 1976; Gabka und Harnisch, 1982; Böhringer und Metzger, 1975).

Das Ziel dieser Arbeit war eine Erfolgskontrolle von Wurzelspitzenresektionen der Jahre 1999 bis 2005 der Klinik für Mund-, Kiefer- und Gesichtschirurgie an der Universitätsklinik

Schleswig-Holstein, Campus Kiel, in Abhängigkeit von Ober- und Unterkiefer, Front- und Seitenzahnbereich sowie der Art der Wurzelkanalfüllung (orthograd/retrograd) zu untersuchen.

## **2. Material und Methode**

### ***2.1 Patientenkollektiv***

In den Jahren von 1999 bis 2005 wurden in der Klinik für Mund-, Kiefer- und Gesichtschirurgie der Universitätsklinik Schleswig-Holstein, Campus Kiel an 324 Patienten 396 Wurzelspitzenresektionen durchgeführt. Unter den 324 Patienten waren 176 Frauen (54,3 %) und 148 Männer (45,7 %). Der jüngste Patient war 16 Jahre alt, der älteste Patient 83 Jahre.

### ***2.2 Erhebungsbogen***

Für die retrospektive Untersuchung wurden aus den Operationsbüchern der Jahre 1999 bis 2005 Angaben über die operierten Patienten wie Name, Anschrift, Geburtsdatum, Operationsdatum, operierter Zahn sowie Operateur entnommen. Mithilfe dieser Patientendaten konnten im Archiv der Klinik für Mund-, Kiefer- und Gesichtschirurgie der Universitätsklinik Schleswig-Holstein, Campus Kiel die Krankenakten herausgesucht werden. Anhand aller Informationen aus den Krankenakten wurde ein Erhebungsbogen erstellt, welcher folgenden Parameter enthielt:

- Name
- Adresse
- Telefonnummer
- Geburtsdatum
- Geschlecht
- Operationsindikation
- Operationsdatum
- operierter Zahn
- Operationstechnik (orthograd / retrograd)
- verwendetes Wurzelfüllmaterial
- Rezidiv
- Operateur
- Datum der Nachuntersuchung
- Zahn bereits extrahiert: Ja / Nein

- Beschwerden: Ja / Nein
- Perkussionsempfindlichkeit: Ja / Nein
- Fistelbildung: Ja / Nein
- Druckdolenz im Apexbereich: Ja / Nein
- Lockerungsgrad
- röntgenologischer Befund
- Besonderheiten

Die elektronische Speicherung der Daten erfolgte rechnergestützt über das Anlegen eines virtuellen Ordner mit dem Programm Word der Firma Microsoft. Jeder Patient belegte dabei eine eigene Seite mit einem Erhebungsbogen.

Die Patienten wurden telefonisch oder schriftlich gebeten sich zu einer Nachuntersuchung der operierten Zähne in der Klinik für Mund-, Kiefer- und Gesichtschirurgie der Universitätsklinik Schleswig-Holstein, Campus Kiel vorzustellen. Von den 324 Patienten waren 64 nicht zu erreichen, da keine aktuelle Anschrift oder Telefonnummer dieser Patienten vorhanden war bzw. nicht über das zuständige Einwohnermeldeamt ermittelt werden konnte. So verblieben 260 kontaktierte Patienten.

## ***2.3 Nachuntersuchung***

### ***2.3.1 klinische Nachuntersuchung***

Von den 260 erreichbaren Patienten folgten 109 Patienten (41,9 %) dem Aufruf einer Kontrolle des operierten Zahnes bzw. der operierten Zähne.

Es erschienen 64 Frauen (58,7 %) und 45 Männer (41,3 %) zur Nachuntersuchung. Im Mittel waren die Patienten 43,91 Jahre alt.

Zwischen der Operation und dem Kontrolltermin lagen ein bis 8 Jahre, im Mittel 4,9 Jahre ( $\pm 1,9$  Jahre).

Bei der klinischen Nachuntersuchung wurde zunächst die Anamnese des Patienten aktualisiert. Hierbei wurde neben dem allgemeinen Gesundheitszustand des Patienten besonders auf subjektive Beschwerden an dem operierten Zahn und deren Verlauf geachtet. Anschließend wurde der Zahnstatus aufgenommen. Darauf erfolgte die genauere Untersuchung des operierten Zahnes auf Perkussionsempfindlichkeit, Fistelbildung, Druckdolenz und Lockerungsgrad. Die Beurteilung des Lockerungsgrades wurde nach folgender Einteilung vorgenommen (Plagmann, 2004):

- Grad 0 :        Physiologische, nicht erhöhte Zahnbeweglichkeit
- Grad I :        fühlbare Zahnbeweglichkeit
- Grad II :        sichtbare Zahnbeweglichkeit
- Grad III :      extreme Zahnbeweglichkeit schon durch Lippen- oder Zungendruck  
                    und / oder in achsialer Richtung.

Die Ergebnisse wurden in der Karteikarte notiert und später im Erhebungsbogen vervollständigt.

### ***2.3.2 röntgenologische Nachuntersuchung***

Notwendigkeit und Zustimmung des Patienten vorausgesetzt, wurde der röntgenologische Befund des betroffenen Zahnes über einen intraoralen Zahnfilm erhoben. In einigen Fällen waren beim Hauszahnarzt aktuelle Röntgenbilder vorhanden, welche diese zur Begutachtung als Kopien zur Verfügung stellten. Die Beurteilung der Zahnfilme erfolgte unter Berücksichtigung der Verknöcherung des Operationsgebietes (vollständig / unvollständig), der Neuausbildung einer Lamina dura und einer gegebenenfalls vorhandenen periapikalen Aufhellung. Außerdem wurden die aktuellen Aufnahmen mit den direkt postoperativ angefertigten Röntgenbildern verglichen.

Später erfolgte dann die Vervollständigung und Auswertung der Daten des entsprechenden Patienten im Computer auf der für ihn angelegten Seite.

## **2.4 Operationstechnik**

Die Wurzelspitzenresektion als operativer Eingriff wird in der Regel in Lokalanästhesie vorgenommen (Kielhorn und Haessler, 2002). Im Oberkiefer erfolgt die lokale Schmerzausschaltung durch eine Infiltrationsanästhesie in die bukkale und palatinale Mundschleimhaut. Im Unterkiefer wird der Nervus alveolaris inferior über eine Leitungsanästhesie am Foramen mandibulae und der Nervus buccalis über eine Infiltrationsanästhesie in die Wangenschleimhaut anästhesiert. Nur wenn die Wurzelspitzenresektion mit weiteren Behandlungen kombiniert werden soll, wie z. B. einer Knochentransplantation vom Beckenkamm in eine ehemalige Zystenhöhle oder bei Patienten mit psychischer Alteration sowie bei nicht erreichbarer Schmerzausschaltung durch die Lokalanästhesie kann der chirurgische Eingriff in Intubationsnarkose vorgenommen werden (Hell und Bier, 2000). Die Schnittführung erfolgt unter den anatomischen Gegebenheiten sowie der Ausdehnung des apikalen Entzündungsprozesses. Dabei ist sowohl eine gute Übersicht über das Operationsfeld herzustellen als auch die Lokalisation der abschließenden Naht zu berücksichtigen. Diese sollte nicht direkt über der Resektionshöhle, sondern über dem Knochen zu liegen kommen. Nach der Inzision erfolgt die Mobilisierung des Mukoperiostes. Zur Darstellung der Wurzelspitze wird die vestibuläre Knochenlamelle mit einem Rosenbohrer abgetragen. Ist die Wurzelspitze vollständig freigelegt, können gezielt drei bis vier Millimeter reseziert werden, um so die Ramifikationen im apikalen Drittel zu entfernen. Gleichzeitig wird das gesamte entzündliche Gewebe bzw. vorhandenes Fremdmaterial entfernt. Anschließend erfolgt intraoperativ die Wurzelkanalbehandlung mit bakteriendichter Wurzelkanalfüllung. Hierfür gibt es zwei Methoden – die orthograde oder die retrograde Wurzelkanalfüllung. Bei der orthograden Technik wird der Wurzelkanal instrumentell aufbereitet und gereinigt, um Keimfreiheit zu erzielen. Abschließend wird der Wurzelkanal mit speziellen Wurzelfüllmaterialien von koronal dicht verschlossen. Bei der retrograden Technik erfolgt die Kavitätenpräparation mit einem Ultraschallinstrument oder einem Mikrowinkelstück von apikal. Diese Kavität sollte eine Tiefe von 4 oder 5 Millimeter erreichen. Im Anschluss erfolgt die Reinigung und Desinfektion sowie das Einbringen eines plastischen Wurzelfüllmaterials von apikal. Danach wird die Wunde durch eine speicheldichte Naht verschlossen und ein postoperatives Kontrollröntgenbild angefertigt.

(Fritzemeier, 1984a; Guldener, 1994; Reinhardt et al., 1995; Hell und Bier, 2000; Kielhorn und Haessler, 2002; Reister et al., 2002; Schmidt-Westhausen, 2002; Nentwig, 2004; Filippi und Krastl, 2008)

## ***2.5 Bewertungskriterien***

Es wurden nur solche Fälle bewertet, in denen die vollständige Krankengeschichte und die Röntgenbilder vorlagen.

Eine Wurzelspitzenresektion wurde als erfolgreich beurteilt, wenn klinisch keine pathologische Symptomatik bestand und röntgenologisch am Neoapex eine einwandfreie knöcherne Regeneration mit Ausbildung einer Lamina dura stattgefunden hat. Zwischenzeitlich extrahierte, röntgenologisch und / oder klinisch auffällige Zähne oder Zähne, bei denen ein Rezidiv aufgetreten war, wurden hingegen als Misserfolg bewertet.

## ***2.6 Statistik***

Als statistische Einheit wurde der Zahn definiert, da es Ziel der Arbeit war eine Beurteilung über den Erfolg bzw. Misserfolg der operierten Zähne abzugeben. Es sind wenige Patienten mit mehr als zwei Wurzelspitzenresektionen in der Untersuchung erfasst, daher erscheint der Bezug auf den Zahn sinnvoll.

Die Ergebnisdaten wurden mit Hilfe des Tabellenprogramms von OpenOffice calc. gesammelt und über das Statistikprogramm SPSS 15.0 ausgewertet. Die vergleichende Bewertung der Erfolgsdaten wurde mit dem Chi-Quadrat-Test ( $\chi^2$ -Test) durchgeführt. Die Zeit bis zum Auftreten von Misserfolgen wurde mit dem Kaplan-Meier Verfahren beschrieben und Vergleiche zwischen den verschiedenen Untergruppen (post hoc) mit dem Log-Rank Test durchgeführt. Unter Berücksichtigung des retrospektiven Studienansatzes und der geringen Responderate sind die Ergebnisse aus den statistischen Analysen nur explorativ orientierend zu interpretieren. Auffällige (signifikante) Zusammenhänge oder Unterschiede werden angenommen, wenn  $p < 0,05$  ist.

## 3. Ergebnisse

### 3.1 Operationsdaten

#### 3.1.1 Patientenkollektiv

In den Jahren von 1999 bis 2005 wurden in der Klinik für Mund-, Kiefer- und Gesichtschirurgie der Universitätsklinik Schleswig-Holstein, Campus Kiel insgesamt 396 Wurzelspitzenresektion an 324 Patienten durchgeführt. Diese Patienten verteilen sich auf die einzelnen Jahrgänge wie folgt:

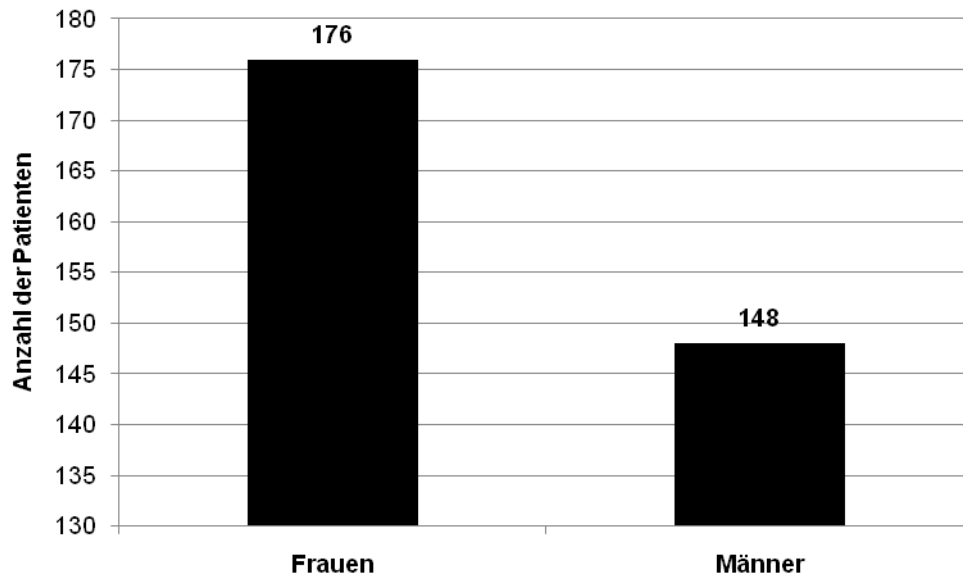
**Tabelle 1:** Übersicht über die Verteilung der operierten Patienten und Zähne auf die einzelnen Jahrgänge

| <b>Jahrgang</b>  | <b>Anzahl der Patienten</b> | <b>Anzahl der Zähne</b> |
|------------------|-----------------------------|-------------------------|
| 1999             | 72                          | 91                      |
| 2000             | 45                          | 52                      |
| 2001             | 46                          | 55                      |
| 2002             | 45                          | 62                      |
| 2003             | 39                          | 43                      |
| 2004             | 29                          | 33                      |
| 2005             | 48                          | 60                      |
| <b>Summe (n)</b> | <b>324</b>                  | <b>396</b>              |



### 3.1.2 Geschlechterverteilung

Unter den 324 Patienten waren 176 Frauen (54,3 %) und 148 Männer (45,7 %) (Abbildung 1). Es zeigt sich also ein leichtes Übergewicht der weiblichen Patienten gegenüber den männlichen Patienten.



**Abbildung 1:** Verteilung der insgesamt operierten Frauen und Männer

### 3.1.3 Altersverteilung

Die Patienten waren im Durchschnitt 44,12 Jahre alt. Der jüngste Patient war zum Zeitpunkt der Operation 16 Jahre alt, der älteste Patient 83 (Abbildung 2).

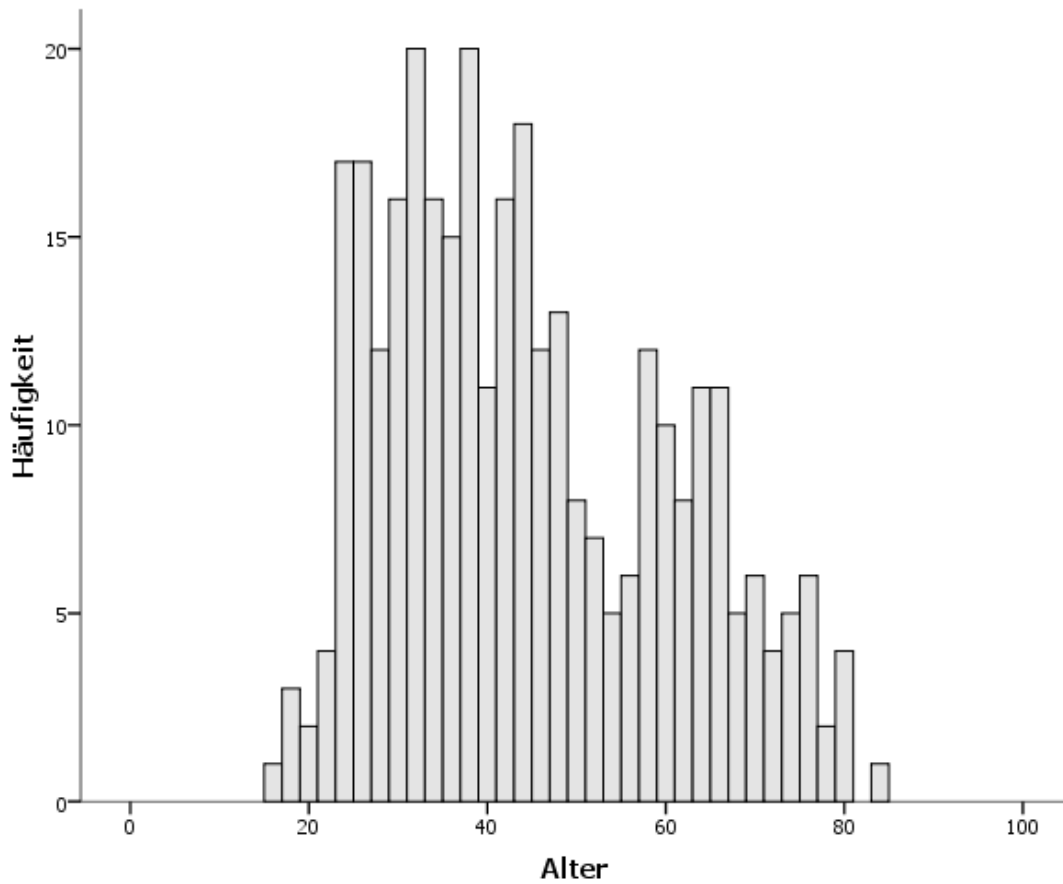
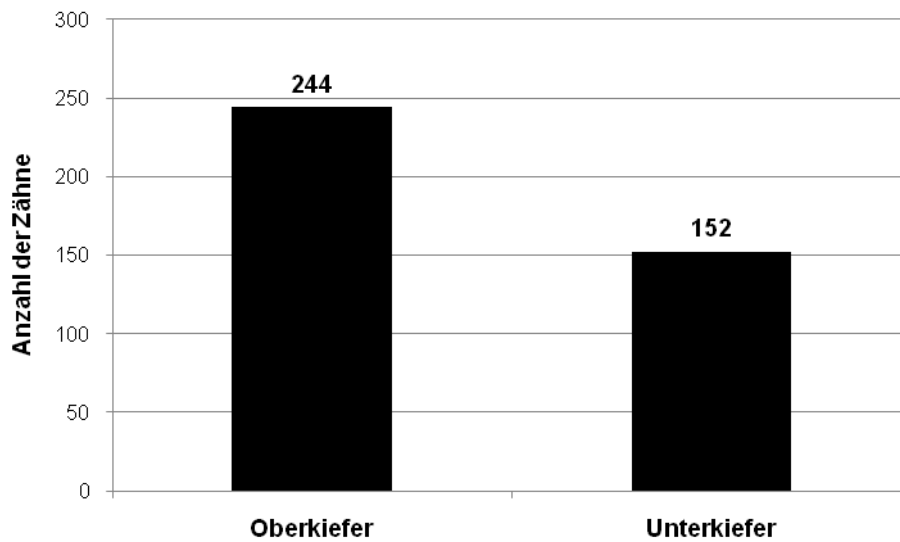


Abbildung 2: Altersverteilung der insgesamt operierten Patienten

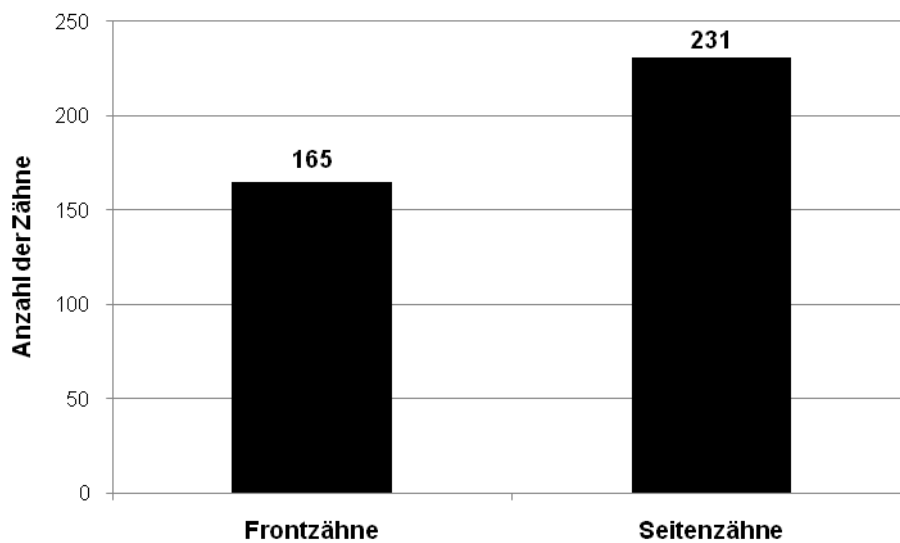
### 3.1.4 Zahnverteilung

Im Zeitraum von 1999 bis 2005 wurden im Oberkiefer 244 (61,6 %) und im Unterkiefer 152 (38,4 %) Wurzelspitzenresektionen durchgeführt (Abbildung 3).



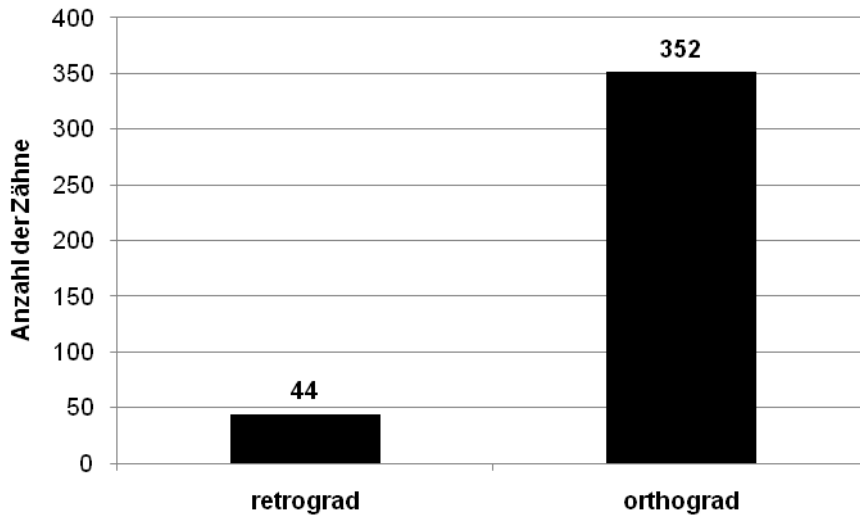
**Abbildung 3:** Anzahl der insgesamt operierten Zähne in Bezug auf Ober- und Unterkiefer

Von den 396 Zähnen wurden 165 Frontzähne (41,7 %) und 231 Seitenzähne (58,3 %) mittels Wurzelspitzenresektion behandelt (Abbildung 4).



**Abbildung 4:** Anzahl der insgesamt operierten Front- und Seitenzähne

Desweiteren sind insgesamt 44 Zähne (11,1 %) mit einer retrograden und 352 Zähne (88,9 %) mit einer orthograden Wurzelkanalfüllung versehen worden (Abbildung 5).



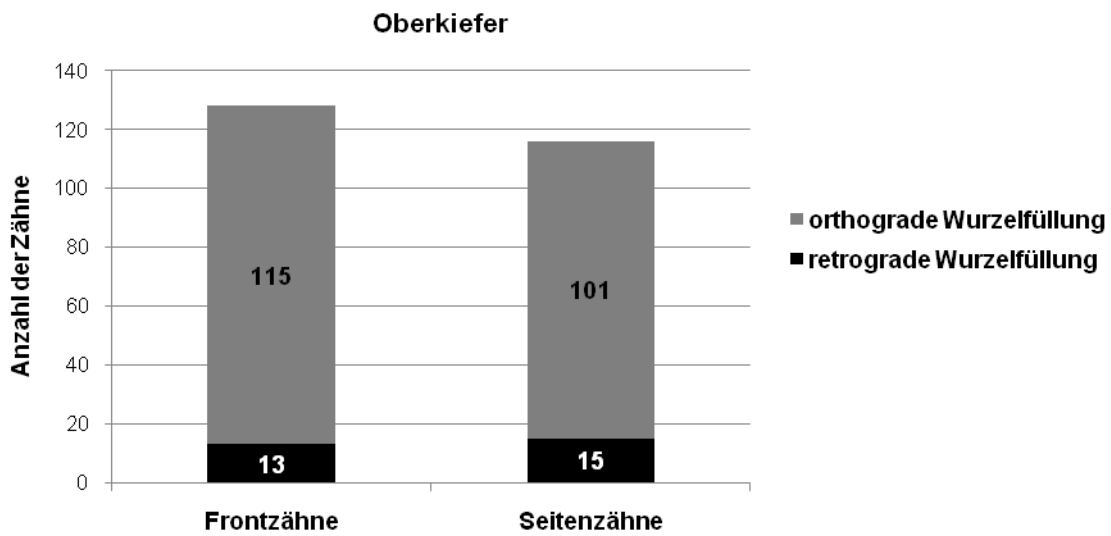
**Abbildung 5:** Anzahl der insgesamt retrograd und orthograd operierten Zähne

Von 1999 bis zum Beginn des Jahres 2004 wurden die Wurzelspitzenresektionen unter der Leitung von Prof. Dr. Dr. Härle durchgeführt. In dieser Zeit sind von 181 Wurzelspitzenresektionen nur 4 Zähne (2,3 %) mit einer retrograden Wurzelkanalfüllung versorgt worden, davon 3 Zähne im Oberkiefer und ein Zahn im Unterkiefer. Seit Prof. Dr. Dr. Wiltfang die Abteilung leitet, sind vermehrt Wurzelspitzenresektionen mit retrograder Wurzelkanalfüllung durchgeführt worden. In den Jahren 2004 und 2005 wurden im Oberkiefer 25 (41,7 %) von 60 Wurzelspitzenresektionen mit einer retrograden Wurzelkanalfüllung versehen. Im Unterkiefer waren es in dieser Zeit 15 (45,5 %) von 33 Wurzelspitzenresektionen, die mit einer retrograden Wurzelkanalfüllung versorgt wurden.

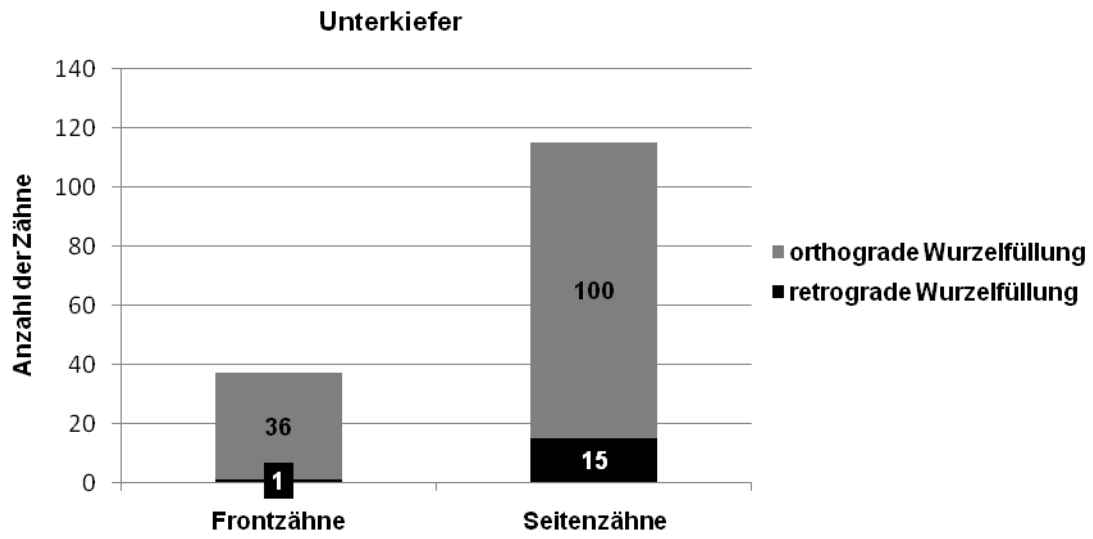
Eine übersichtliche Zusammenfassung der Verteilung der resezierten Zähne auf den Ober- und Unterkiefer, den Front- und Seitenzahnbereich sowie im Hinblick auf die Art der Wurzelkanalfüllung liefert Tabelle 2 sowie die Abbildungen 6a und 6b. Im Oberkiefer dominiert die Anzahl der resezierten Frontzähne gegenüber den Seitenzähnen leicht. Im Unterkiefer wurden auffallend wenige Frontzähne reseziert.

**Tabelle 2:** Übersicht über die Verteilung der resezierten Zähne auf Ober- und Unterkiefer, Front- und Seitenzahnbereich sowie bezüglich der Art der Wurzelkanalfüllung

|               | Oberkiefer               |                          | Unterkiefer              |                          |            |
|---------------|--------------------------|--------------------------|--------------------------|--------------------------|------------|
|               | retrograde Wurzelfüllung | orthograde Wurzelfüllung | retrograde Wurzelfüllung | orthograde Wurzelfüllung |            |
| Frontzähne    | 13 (3,3 %)               | 115 (29 %)               | 1 (0,3 %)                | 36 (9 %)                 | <b>396</b> |
| Seitenzähne   | 15 (3,8 %)               | 101 (25,5 %)             | 15 (3,8 %)               | 100 (25,3 %)             |            |
| <b>Gesamt</b> | 28 (7,1 %)               | 216 (54,5 %)             | 16 (4,1 %)               | 136 (34,3 %)             |            |



**Abbildung 6a:** Anzahl der insgesamt operierten Front- und Seitenzähne im Oberkiefer mit der jeweiligen Einteilung nach der Operationstechnik (retrograd / orthograd)



**Abbildung 6b:** Anzahl der insgesamt operierten Front- und Seitenzähne im Unterkiefer mit der jeweiligen Einteilung nach der Operationstechnik (retrograd / orthograd)

### 3.1.5 Indikation

Der operative Eingriff der Wurzelspitzenresektion wurde in den meisten Fällen aufgrund einer apikalen Parodontitis durchgeführt. Weitere Indikationsgründe sind der Abbildung 7 zu entnehmen.

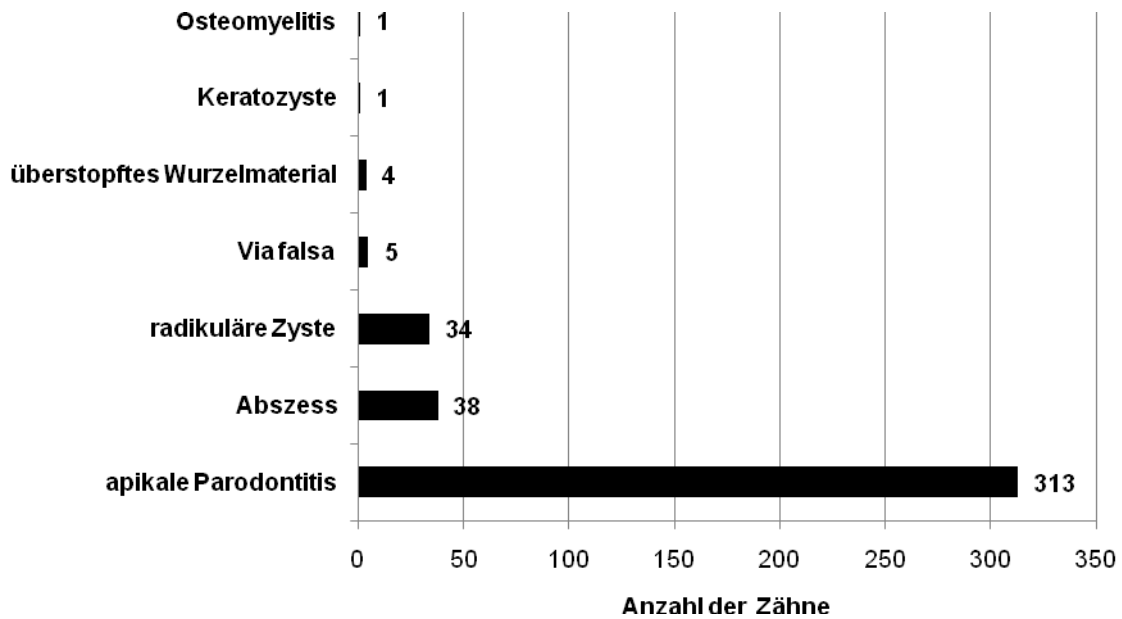


Abbildung 7: graphische Darstellung der Indikationen für eine Wurzelspitzenresektion

## 3.2 *Klinische Nachuntersuchung*

### 3.2.1 *Patientenkollektiv*

Von den 260 erreichbaren Patienten wurden 109 Patienten nachuntersucht. Das macht einen prozentualen Anteil von 41,9 %.

Aus Tabelle 3 ist ersichtlich, dass der Zeitraum zwischen der Wurzelspitzenresektion und dem Termin der Nachuntersuchung keinen Einfluss auf die Bereitschaft der Patienten hatte, sich für eine Kontrolle des operierten Zahnes in der Klinik vorzustellen. Die Bereitschaft schwankte zwischen 40 % im Jahr 2002 und 27,1 % im Jahr 2005.

**Tabelle 3:** Übersicht über die Verteilung der nachuntersuchten Patienten und Zähne auf die einzelnen Jahrgänge und im Verhältnis zu den insgesamt operierten Patienten aus Tabelle 1

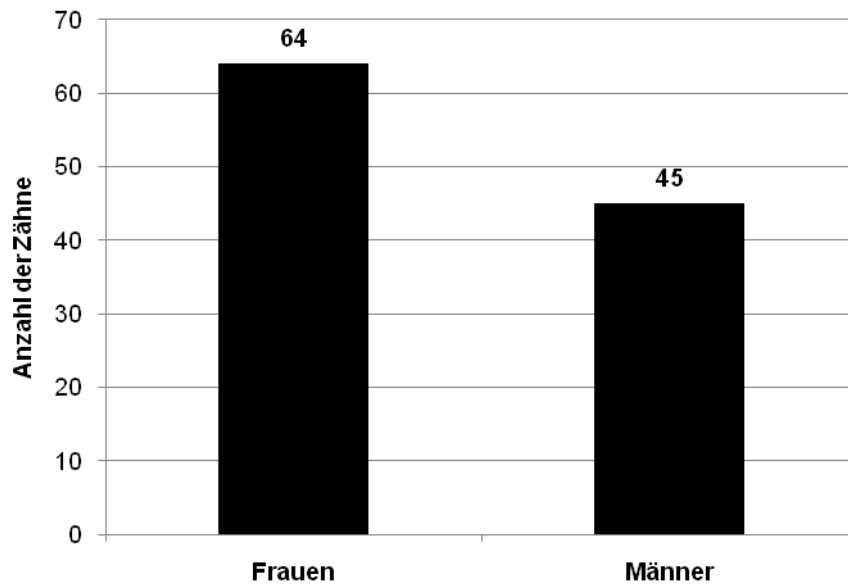
| <b>Jahrgang</b>  | <b>Anzahl der Patienten</b> | <b>Anzahl der Zähne</b> | <b>Verhältnis zu den insgesamt operierten Patienten in Prozent</b> |
|------------------|-----------------------------|-------------------------|--|
| 1999             | 22                          | 25                      | 30,6 %   |
| 2000             | 17                          | 18                      | 37,8 %   |
| 2001             | 16                          | 17                      | 34,8 %   |
| 2002             | 18                          | 30                      | 40 %   |
| 2003             | 12                          | 14                      | 30,8 %   |
| 2004             | 11                          | 12                      | 37,9 %   |
| 2005             | 13                          | 16                      | 27,1 %   |
| <b>Summe (n)</b> | <b>109</b>                  | <b>132</b>              | <b>33,6 %</b>  |

Der Zeitraum zwischen Operation und Nachuntersuchung beträgt zwischen ein und 8 Jahren, im Mittel 4,9 Jahre ( $\pm 1,9$  Jahre).



### 3.2.2 Geschlechterverteilung

Unter den 132 Patienten waren 64 Frauen (58,7 %) und 45 Männer (41,3 %) (Abbildung 8). Verglichen mit den Anteilen an Männer und Frauen der insgesamt operierten Patienten gibt es keinen signifikanten Unterschied – 30 % der Frauen und 25 % der Männer stellten sich zur Nachuntersuchung vor.



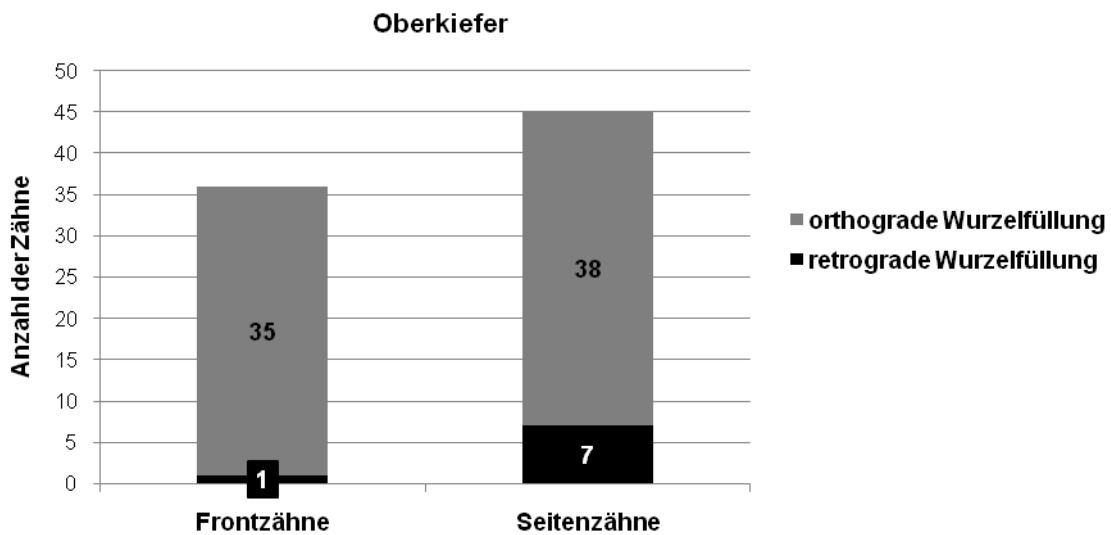
**Abbildung 8:** Verteilung der nachuntersuchten Frauen und Männer

### 3.2.3 Zahnverteilung

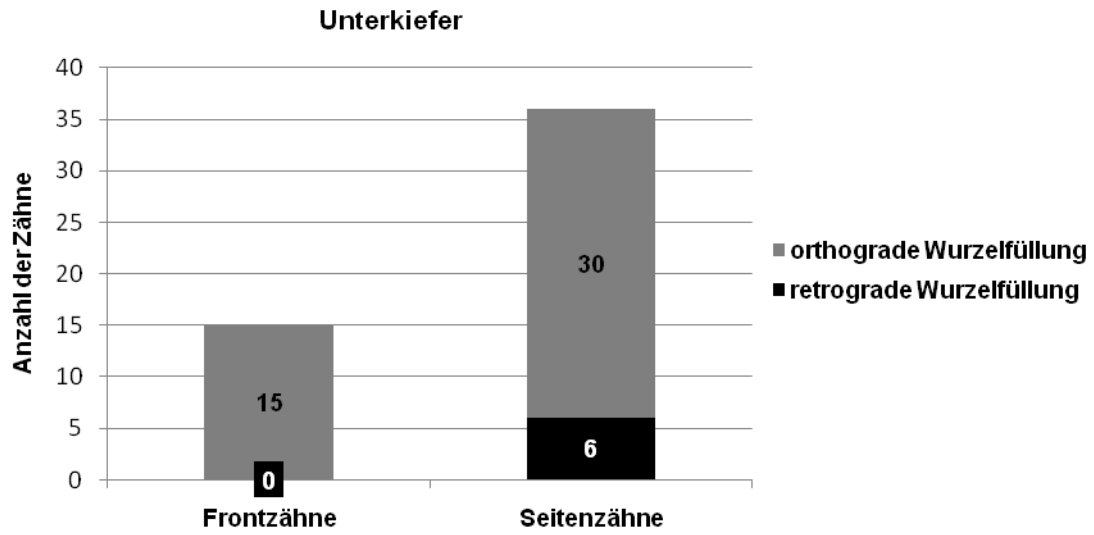Aus der Tabelle 4 sowie den Abbildungen 10a und 10b geht, analog der Tabelle 2, das Verhältnis der nachuntersuchten Zähne bezüglich Ober- und Unterkiefer, Front- und Seitenzahnbereich sowie der Art der Wurzelkanalfüllung hervor.

**Tabelle 4:** Übersicht über die Verteilung der nachuntersuchten Zähne auf Ober- und Unterkiefer, Front- und Seitenzahnbereich sowie bezüglich der Art der Wurzelkanalfüllung

|               | Oberkiefer               |                          | Unterkiefer              |                          |            |
|---------------|--------------------------|--------------------------|--------------------------|--------------------------|------------|
|               | retrograde Wurzelfüllung | orthograde Wurzelfüllung | retrograde Wurzelfüllung | orthograde Wurzelfüllung |            |
| Frontzähne    | 1 (0,8 %)                | 35 (26,5 %)              | -                        | 15 (11,4 %)              | <b>132</b> |
| Seitenzähne   | 7 (5,3 %)                | 38 (28,8 %)              | 6 (4,5 %)                | 30 (22,7 %)              |            |
| <b>Gesamt</b> | 8 (6,1 %)                | 73 (55,3 %)              | 6 (4,5 %)                | 45 (34,1 %)              |            |



**Abbildung 10a:** Anzahl der nachuntersuchten Front- und Seitenzähne im Unterkiefer mit der jeweiligen Einteilung nach der Operationstechnik (retrograd / orthograd)



**Abbildung 10b:** Anzahl der nachuntersuchten Front- und Seitenzähne im Unterkiefer mit der jeweiligen Einteilung nach der Operationstechnik (retrograd / orthograd)

### 3.2.4 Indikation

Die Indikation für eine Wurzelspitzenresektion war in den meisten der 132 nachuntersuchten Fälle eine apikale Parodontitis (68,9 %), gefolgt von der radikulären Zyste (14,4 %) und der Wurzelspitzenresektion infolge eines Abszesses (12,1 %). Die prozentuale Verteilung sowie weitere Indikationen sind in Abbildung 11 dargestellt.

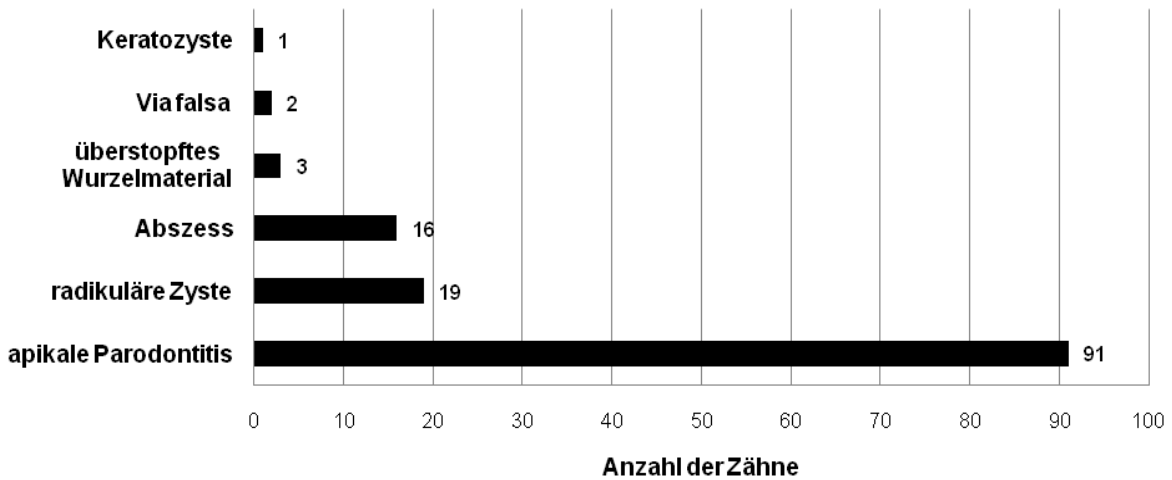


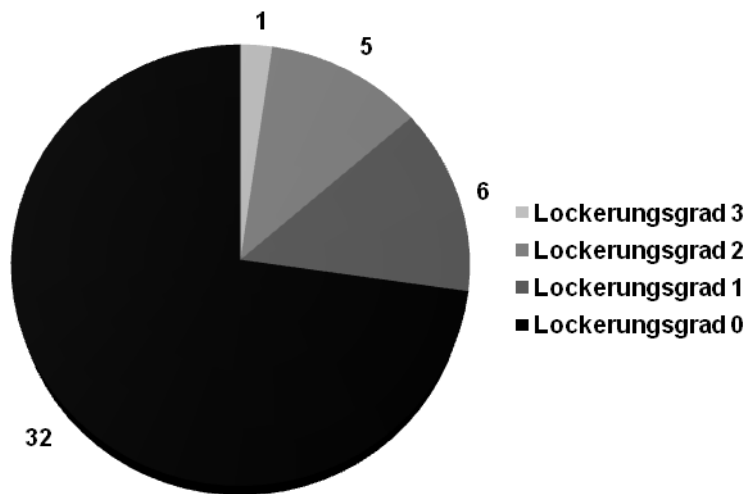
Abbildung 11: graphische Darstellung der Indikationen für eine Wurzelspitzenresektion bei den nachuntersuchten Zähnen

### 3.2.5 Lockerungsgrade

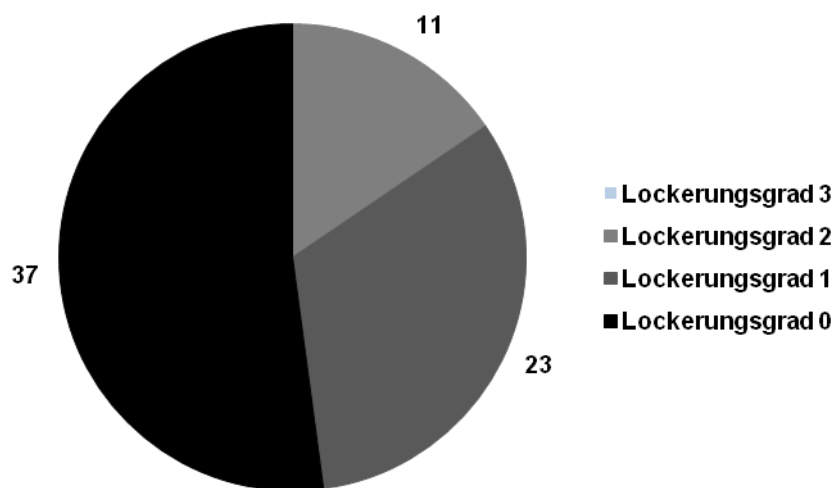
In dieser Arbeit wurden 115 Zähne auf ihren Lockerungsgrad hin untersucht. Die übrigen 17 Zähne waren bereits extrahiert.

Im Oberkiefer wiesen 37 (52,1 %) von 71 nachuntersuchten Zähnen einen Lockerungsgrad von 0 auf. Im Unterkiefer waren es beim selben Lockerungsgrad 32 (71,1 %) von 44 Zähnen. Der Lockerungsgrad III wurde im Oberkiefer gar nicht und im Unterkiefer nur an einem Frontzahn festgestellt.

Aus den Abbildungen 12a und 12b sowie den Tabellen 5a und 5b ist eine summarische und überschaubare Verteilung der Lockerungsgrade der nachuntersuchten Zähne des Ober- und Unterkiefers ersichtlich.



**Abbildung 12a:** Verteilung der Lockerungsgrade der nachuntersuchten Zähne im Oberkiefer



**Abbildung 12b:** Verteilung der Lockerungsgrade der nachuntersuchten Zähne im Unterkiefer

**Tabelle 5a:** Verteilung des Lockerungsgrades der nachuntersuchten Zähne im Oberkiefer, eingeteilt nach retro- und orthograde Wurzelkanalfüllung, sowie Front- und Seitenzahnbereich  
 FZ = Frontzahn      SZ = Seitenzahn

| <b>Oberkiefer</b>     |    |               |    |    | <b>Gesamt</b> |
|-----------------------|----|---------------|----|----|---------------|
| Retrograde WF         |    | Orthograde WF |    |    |               |
| <b>Lockerungsgrad</b> | FZ | SZ            | FZ | SZ |               |
| <b>0</b>              | 1  | 5             | 12 | 19 |               |
| <b>I</b>              | -  | 1             | 10 | 12 |               |
| <b>II</b>             | -  | -             | 10 | 1  |               |
| <b>III</b>            | -  | -             | -  | -  |               |
| <b>Gesamt</b>         | 1  | 6             | 32 | 32 | <b>71</b>     |

**Tabelle 5b:** Verteilung des Lockerungsgrades der nachuntersuchten Zähne im Unterkiefer, eingeteilt nach retro- und orthograde Wurzelkanalfüllung, sowie Front- und Seitenzahnbereich  
 FZ = Frontzahn      SZ = Seitenzahn

| <b>Unterkiefer</b>    |    |               |    |    | <b>Gesamt</b> |
|-----------------------|----|---------------|----|----|---------------|
| Retrograde WF         |    | Orthograde WF |    |    |               |
| <b>Lockerungsgrad</b> | FZ | SZ            | FZ | SZ |               |
| <b>0</b>              | -  | 3             | 5  | 24 |               |
| <b>I</b>              | -  | 2             | 2  | 2  |               |
| <b>II</b>             | -  | 1             | 4  | -  |               |
| <b>III</b>            | -  | -             | 1  | -  |               |
| <b>Gesamt</b>         | -  | 6             | 12 | 26 | <b>44</b>     |

### 3.3 Röntgenologische Nachuntersuchung

Nicht bei allen 109 Patienten konnte zur Diagnostik eine Röntgenaufnahme herangezogen werden. So lagen bei insgesamt 110 Zähnen (83,3 %) die Röntgenbilder zur Beurteilung vor, bei 5 Zähnen sowie den bereits extrahierten Zähnen konnten keine Röntgenbilder begutachtet werden. Die Gründe der Patienten reichten von der mangelnden Einsicht über die Notwendigkeit eines Röntgenbildes bis hin zu gesundheitlichen Einwänden, wie z. B. einer bestehenden Schwangerschaft. Da diese 5 Zähne in der klinischen Nachuntersuchung ohne subjektive Beschwerden, Perkussionsempfindlichkeit oder Druckdolenz waren, ist davon auszugehen, dass sie auch röntgenologisch keine pathologischen Anzeichen aufweisen. Aufgrund dessen werden diese Zähne in der Statistik den Erfolgen zugeteilt.

Zugleich werden in der Statistik die zuvor extrahierten Zähne den Misserfolgen zugeschrieben.

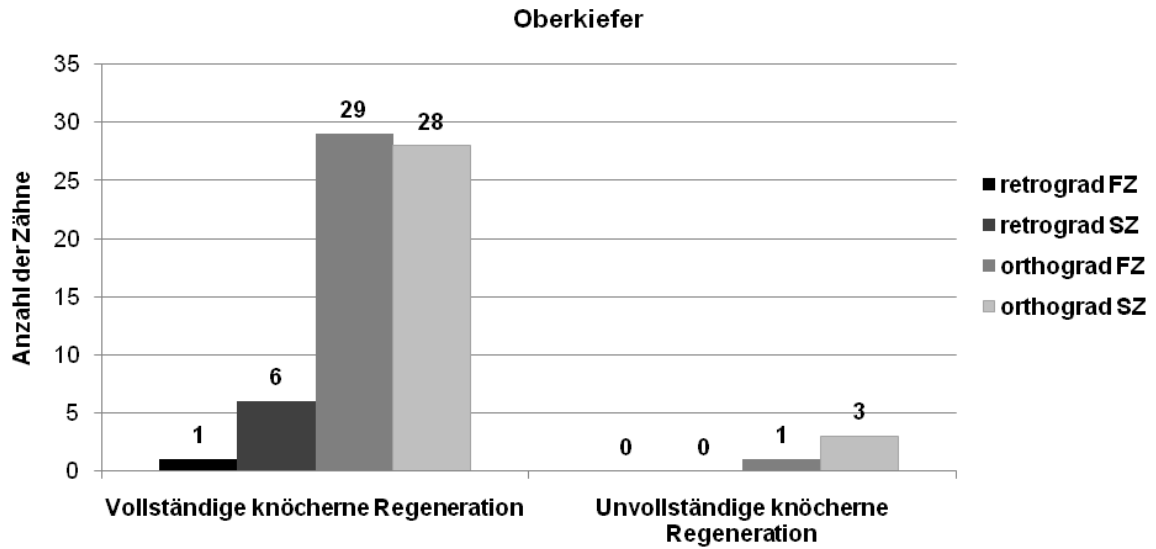
Die röntgenologischen Resultate zeigen deutlich, dass es in den meisten Fällen (91,3 %) zu einer vollständigen knöchernen Regeneration gekommen ist. Bei 9 Zähnen (8,7 %) ist die knöcherne Heilung unvollständig, wobei es sich bei 6 Zähnen um Seitenzähne handelt.

Tabelle 6 sowie die Abbildungen 13a und 13b liefern eine übersichtliche Darstellung der röntgenologischen Befunde.

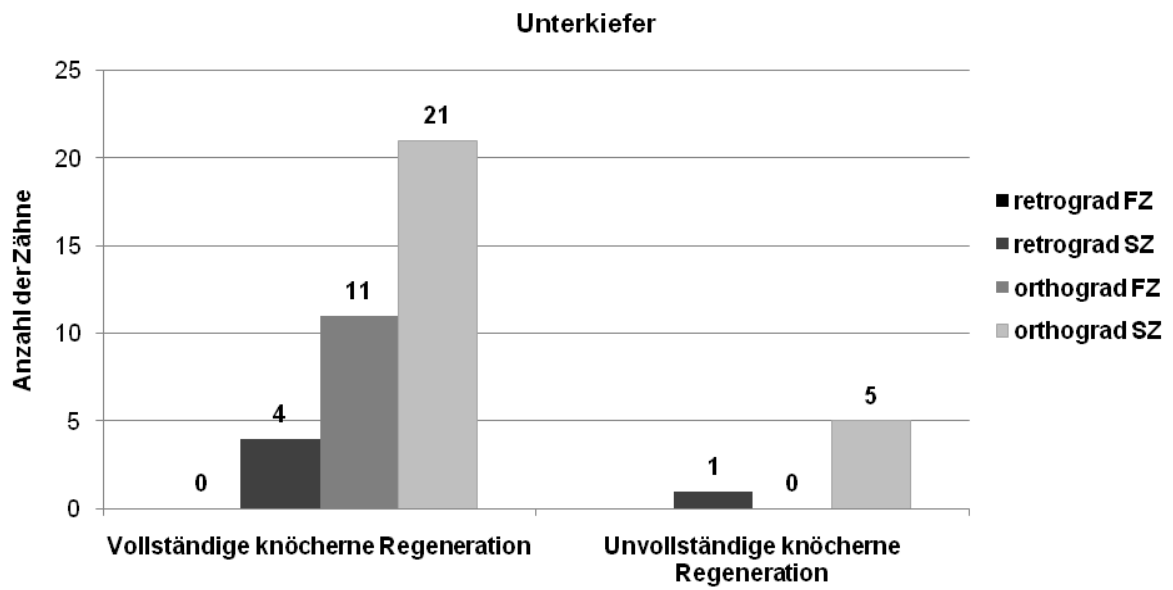
**Tabelle 6:** Zusammenfassung der röntgenologischen Ergebnisse der nachuntersuchten Zähne

FZ = Frontzahn                      SZ = Seitenzahn

| <b>Röntgenologischer Befund</b>          |                   |    |           |    |                    |    |           |    |               |
|--|-------------------|----|-----------|----|--------------------|----|-----------|----|---------------|
|  | <b>Oberkiefer</b> |    |           |    | <b>Unterkiefer</b> |    |           |    | <b>Gesamt</b> |
|  | retrograd         |    | orthograd |    | retrograd          |    | orthograd |    | 110 Zähne     |
|  | FZ                | SZ | FZ        | SZ | FZ                 | SZ | FZ        | SZ |               |
| Vollständige knöcherne<br>Regeneration   | 1                 | 6  | 29        | 28 | -                  | 4  | 11        | 21 | 100           |
| Unvollständige knöcherne<br>Regeneration | -                 | -  | 1         | 3  | -                  | 1  | -         | 5  | 10            |



**Abbildung 13a:** graphische Darstellung der röntgenologischen Ergebnisse im Oberkiefer  
FZ = Frontzahn      SZ = Seitenzahn



**Abbildung 13b:** graphische Darstellung der röntgenologischen Ergebnisse im Unterkiefer  
FZ = Frontzahn      SZ = Seitenzahn



### 3.4 Nicht nachuntersuchte Patienten

An der Nachuntersuchung nahmen 215 Patienten (66,4 %) nicht teil. Davon waren 36,3 % der Patienten nicht erreichbar bzw. nicht über das zuständige Einwohnermeldeamt ausfindig zu machen. Anderen Patienten (5 %) war es aufgrund des inzwischen weit entfernten Wohnortes oder durch einen Auslandsaufenthalt nicht möglich, an dieser Studie teilzunehmen. Einige Patienten (16,3 %) lehnten eine Nachuntersuchung in der Klinik ab, da sie keine Beschwerden an den operierten Zähnen hatten und sie sich in regelmäßiger Kontrolle bei ihrem Hauszahnarzt befanden. Der größte Teil der nicht nachuntersuchten Patienten (41,4 %) erschien nicht zum vereinbarten Nachuntersuchungstermin in der Klinik.

Diese und weitere Gründe, warum nicht alle 324 Patienten nachuntersucht werden konnten, sind in Abbildung 14 zusammengefasst.

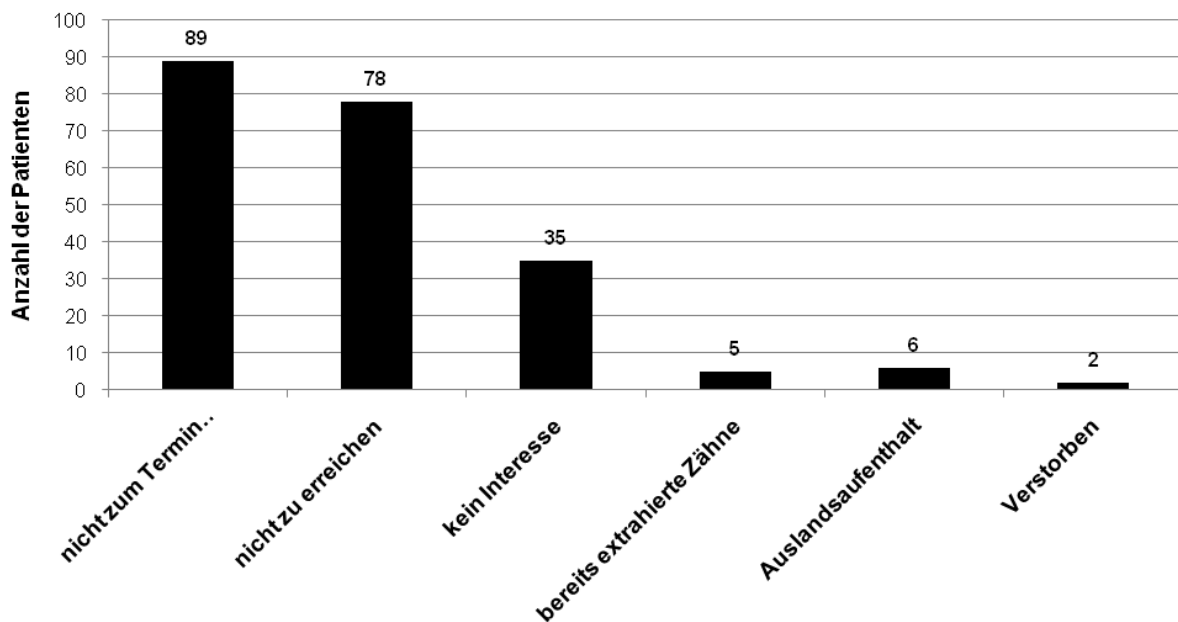


Abbildung 14: graphische Darstellung der Gründe bei nicht nachuntersuchten Patienten

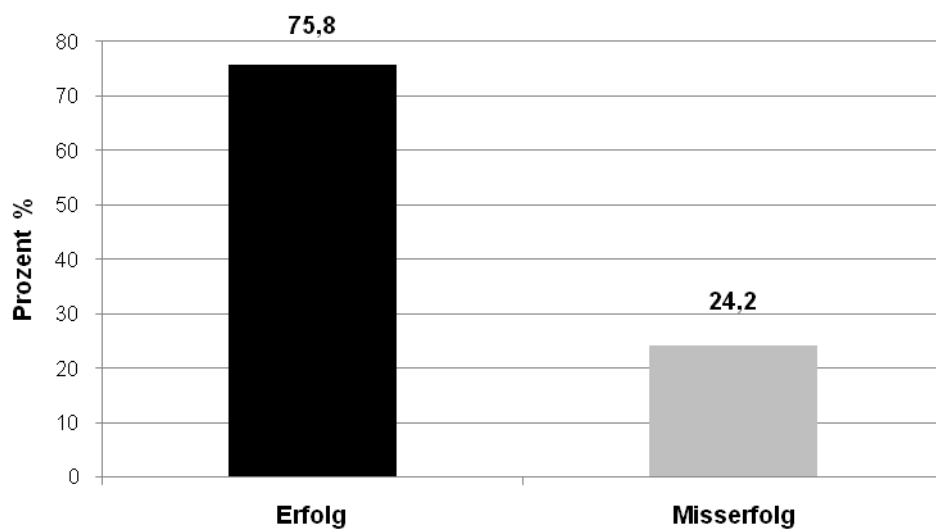
### 3.5 *Bewertung*

Die Einstufung der Zähne in Erfolg oder Misserfolg entstand nach den unter 2.5 genannten Beurteilungskriterien.

Demnach konnten von den 132 nachuntersuchten Zähnen 100 Zähne erfolgreich reseziert werden. Daraus ergibt sich eine Erfolgsquote von 75,8 %.

An 32 Zähne brachte die Wurzelspitzenresektion nicht den gewünschten Erfolg. Damit ergibt sich bei den nachuntersuchten Zähnen eine Misserfolgsrate von insgesamt 24,2 %

(Abbildung 15).



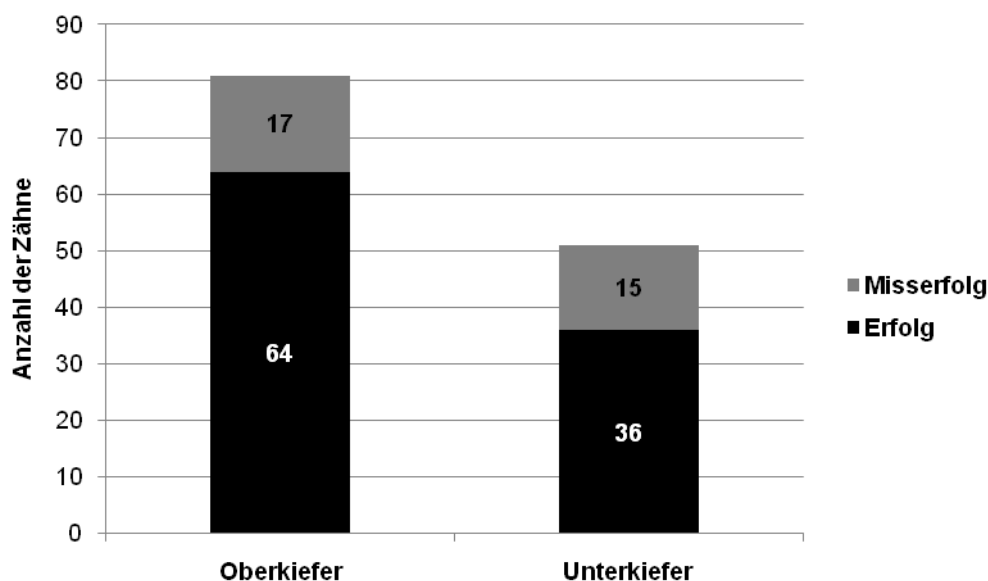
**Abbildung 15:** graphische Darstellung über den Erfolg und Misserfolg der nachuntersuchten Zähne

### 3.5.1 Erfolg in Abhängigkeit des Kiefers

Im Oberkiefer wurden von insgesamt 81 Zähnen 64 Zähne (79 %) mit einer Wurzelspitzenresektion erfolgreich und 17 Zähne (21 %) nicht erfolgreich behandelt.

Im Unterkiefer hingegen wurden von insgesamt 51 Zähnen 36 Zähne (71 %) erfolgreich und 15 Zähne (29 %) nicht erfolgreich reseziert (Abbildung 16).

Zwischen Ober- und Unterkiefer zeigt sich kein signifikanter Unterschied hinsichtlich des Erfolgs ( $p=0.504$ ).



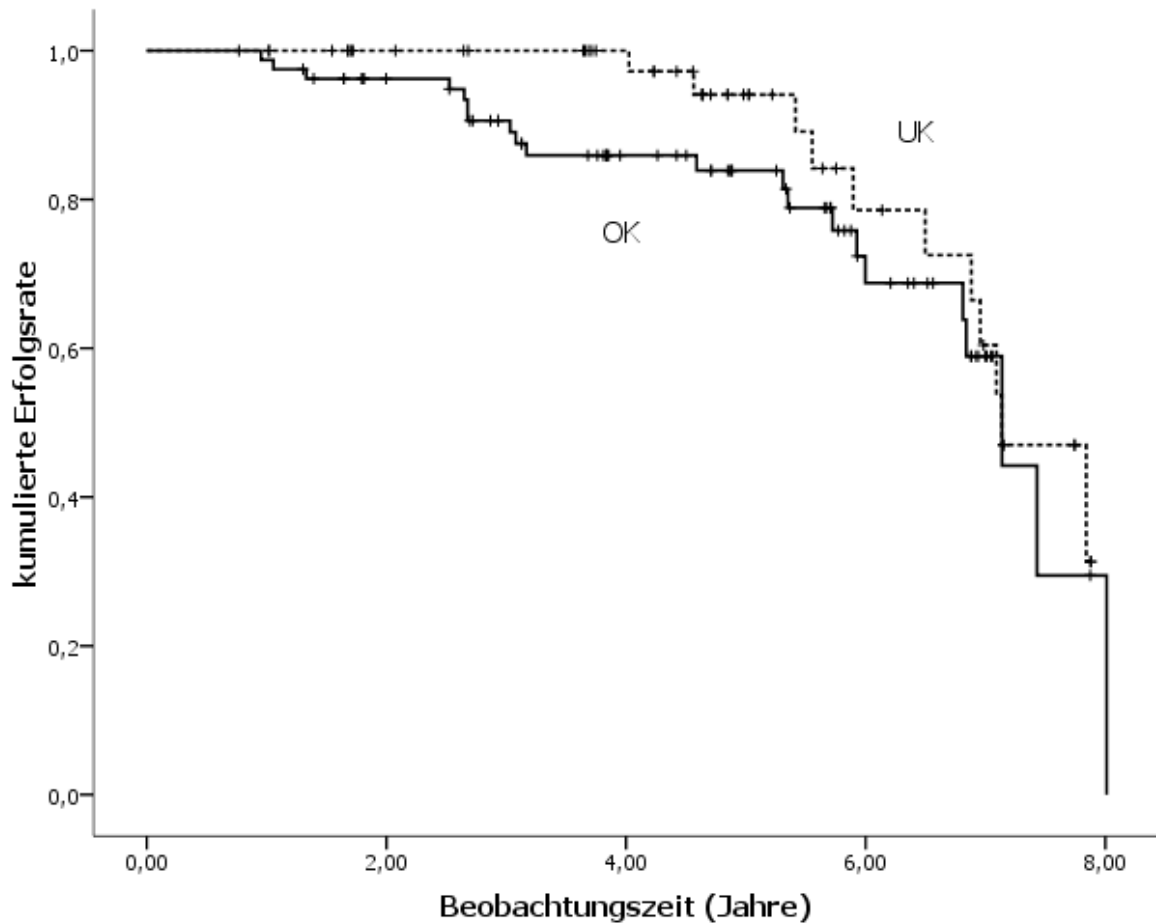
**Abbildung 16:** graphische Darstellung über den Erfolg und Misserfolg der nachuntersuchten Zähne im Ober- und Unterkiefer

Zum Zeitpunkt der Nachuntersuchung waren 17 (12,9 %) der 132 nachuntersuchten Zähne bereits extrahiert. Von diesen extrahierten Zähnen waren 10 Zähne (58,8 %) im Oberkiefer lokalisiert. Im Unterkiefer waren es 7 extrahierte Zähne (41,2 %). Nach Angaben der Patienten wurden die Zähne entfernt, weil rezidivierende oder persistierende Beschwerden, Frakturen oder große kariöse Läsionen am wurzelspitzenresezierten Zahn auftraten.

Bei keinem der nachkontrollierten Zähne konnte eine Fistelbildung festgestellt werden.

Die Erfolgswahrscheinlichkeit gemäß Kaplan-Meier-Verfahren reduzierte sich nach 5 Jahren im Oberkiefer auf 83 % und im Unterkiefer auf 94 % (Abbildung 17).

Insgesamt zeigt sich, dass die Zeit bis zum Auftreten von Misserfolgen nicht abhängig vom Kiefer ist ( $p=0,258$ ).

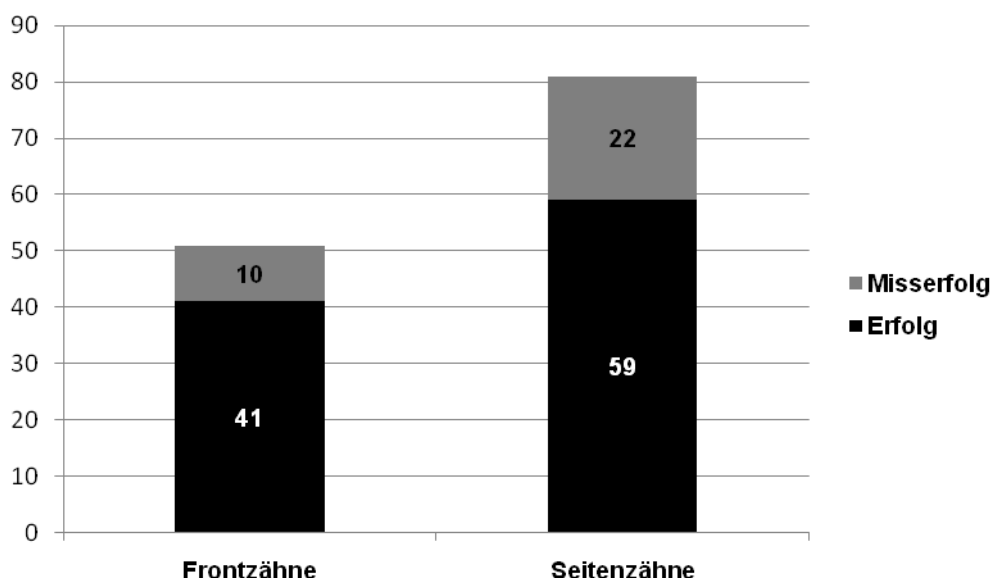


**Abbildung 17:** Erfolgswahrscheinlichkeit für den Ober- bzw. Unterkiefer gemäß des Kaplan-Meier-Verfahrens

### 3.5.2 Erfolg in Abhängigkeit von der Zahngruppe

Von den 51 kontrollierten Frontzähnen konnten 41 (80,4 %) Frontzähne erfolgreich und 10 Frontzähne (19,6 %) nicht erfolgreich reseziert werden. Unter den Seitenzähnen wurde 59 der insgesamt 81 Seitenzähne (72,8 %) erfolgreich und 22 Seitenzähne (27,2 %) nicht erfolgreich behandelt (Abbildung 18).

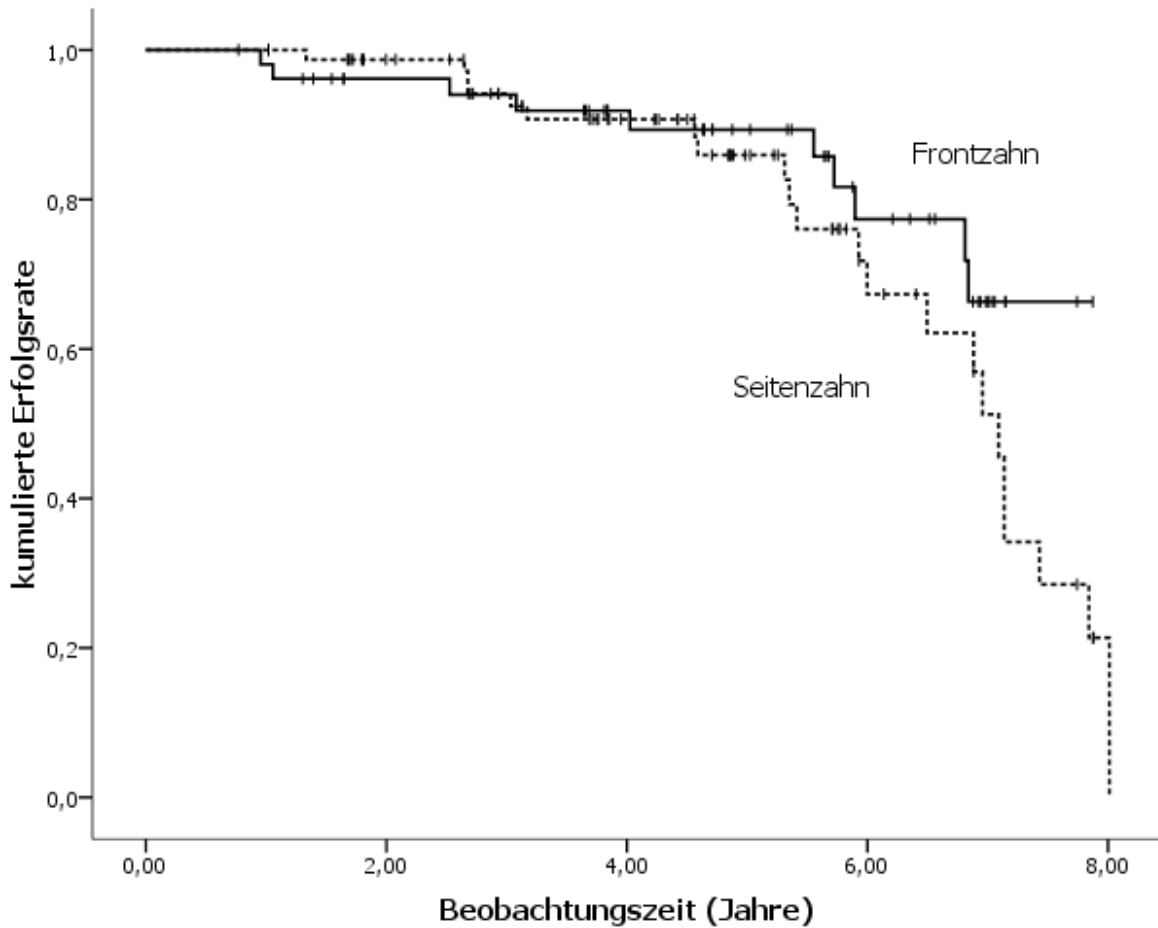
Der Erfolg einer Wurzelspitzenresektion hängt nicht davon ab, ob der betroffene Zahn im Front- oder Seitenzahngebiet lokalisiert ist ( $p = 0,191$ ).



**Abbildung 18:** graphische Darstellung über den Erfolg und Misserfolg der nachuntersuchten Front- und Seitenzähne

In Bezug auf die Zahngruppe geht aus dem Kaplan-Meier-Verfahren hervor, dass nach 5 Jahren noch 90 % der Frontzähne und 86 % der Seitenzähne in situ sind (Abbildung 19).

Ein signifikanter Unterschied kann nicht belegt werden ( $p = 0,182$ ).

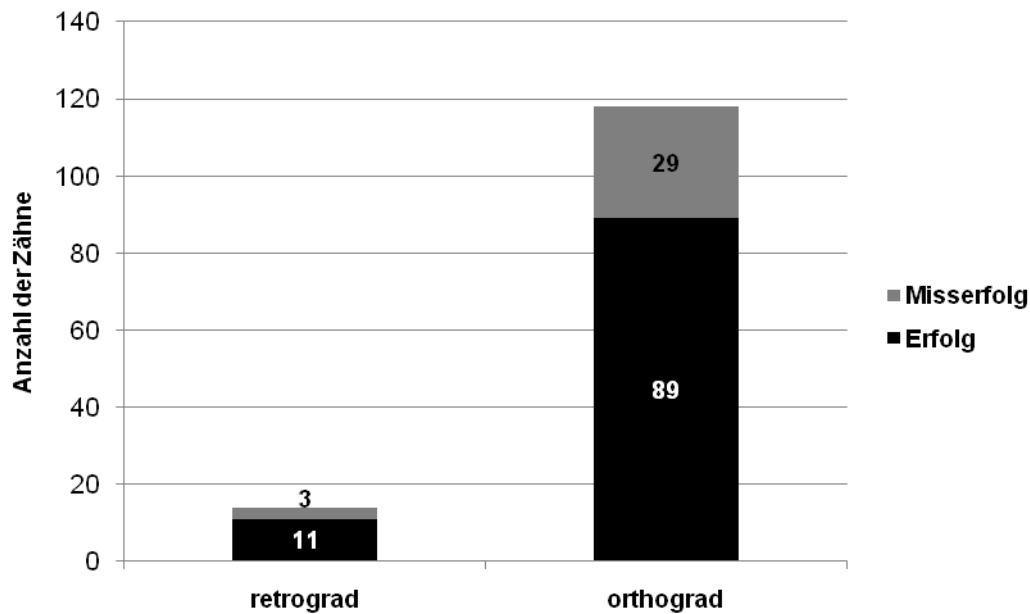


**Abbildung 19:** Erfolgswahrscheinlichkeit gemäß Kaplan-Meier-Verfahren, Frontzahn / Seitenzahn

### 3.5.3 Erfolg in Abhängigkeit von der Art der Wurzelfüllung

Von den 118 nachuntersuchten Zähnen mit orthograder Wurzelkanalfüllung sind 89 Zähne (75,4 %) erfolgreich und 29 Zähne (24,6 %) nicht erfolgreich reseziert worden. Im Gegensatz dazu sind von den 14 retrograd operierten Zähnen 11 Zähne (78,6 %) erfolgreich und 3 Zähne (21,4 %) nicht erfolgreich reseziert worden (Abbildung 20).

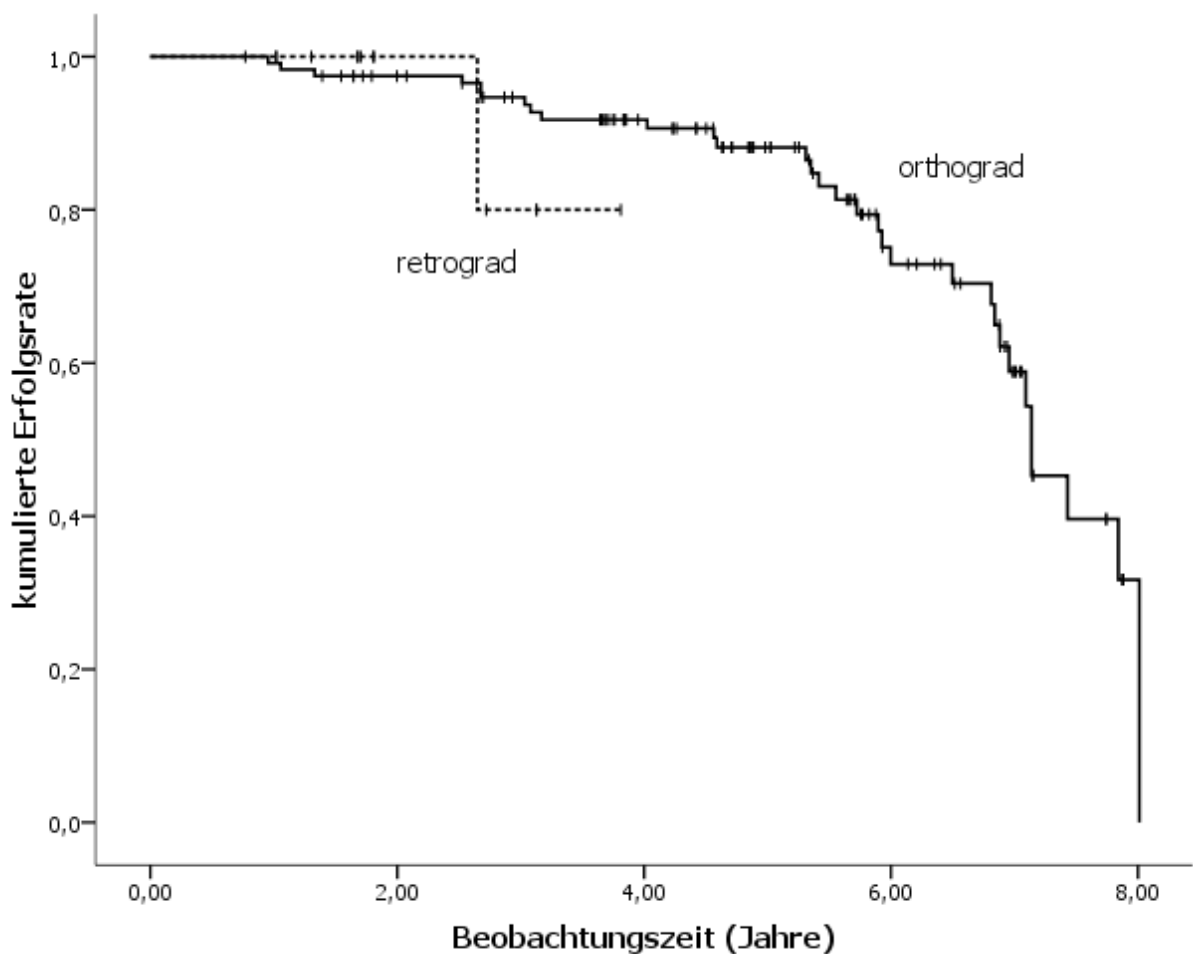
Die Art der Wurzelfüllung zeigt keinen Einfluss auf den Erfolg ( $p = 0,684$ ).



**Abbildung 20:** graphische Darstellung über den Erfolg und Misserfolg der nachuntersuchten Zähne mit retrograder bzw. orthograder Wurzelkanalfüllung

Nach dem Kaplan-Meier-Verfahren liegt die Erfolgswahrscheinlichkeit für Zähne mit einer orthograden Wurzelkanalfüllung nach 5 Jahren bei 88 %. Bei den retrograd operierten Zähnen lässt sich aufgrund der geringen Nachuntersuchungszahl nur eine Aussage der Erfolgswahrscheinlichkeit nach knapp 4 Jahren machen. Sie liegt dann bei 80 % (Abbildung 21).

Es zeigt sich in den vorliegenden Daten keine signifikante Abhängigkeit in der Zeit bis zum Auftreten eines Misserfolgs ( $p = 0,464$ ), wobei hier allerdings besonders auf die geringe Zahl retrograder Wurzelspitzenresektionen hinzuweisen ist.



**Abbildung 21:** Erfolgswahrscheinlichkeit für die Operationsmethode gemäß des Kaplan-Meier-Verfahrens, retrograd / orthograd



### 3.5.4 Erfolg in Abhängigkeit der Kombinationen der einzelnen Merkmale

Die klinischen Ergebnisse werden in Kombination der einzelnen Merkmale (Oberkiefer/Unterkiefer, Frontzahn/Seitenzahn sowie retrograd/orthograd) in Tabelle 7a und 7b sowie in den Abbildungen 22a und 22b dargestellt.

Der Chi-Quadrat-Test ergibt keinen Hinweis auf eine Abhängigkeit unter den einzelnen Merkmalen ( $p = 0,714$ ).

**Tabelle 7a:** Übersicht über die klinischen Ergebnisse in Abhängigkeit von Ober- und Unterkiefer, der Art der Wurzelfüllung sowie des Front- und Seitenzahnbereiches

| <b>Oberkiefer (n = 81 Zähne)</b> |                          |                   |                          |                   |
|----------------------------------|--------------------------|-------------------|--------------------------|-------------------|
|                                  | retrograde Wurzelfüllung |                   | orthograde Wurzelfüllung |                   |
|                                  | <b>Erfolg</b>            | <b>Misserfolg</b> | <b>Erfolg</b>            | <b>Misserfolg</b> |
| Frontzähne                       | 1 (1,2%)                 | 0                 | 29 (35,8%)               | 6 (7,4%)          |
| Seitenzähne                      | 6 (7,4%)                 | 1 (1,2%)          | 28 (34,6%)               | 10 (12,3%)        |

**Tabelle 7b:** Übersicht über die klinischen Ergebnisse in Abhängigkeit von Ober- und Unterkiefer, der Art der Wurzelfüllung sowie des Front- und Seitenzahnbereiches

| <b>Unterkiefer (n = 51 Zähne)</b> |                          |                   |                          |                   |
|-----------------------------------|--------------------------|-------------------|--------------------------|-------------------|
|                                   | retrograde Wurzelfüllung |                   | orthograde Wurzelfüllung |                   |
|                                   | <b>Erfolg</b>            | <b>Misserfolg</b> | <b>Erfolg</b>            | <b>Misserfolg</b> |
| Frontzähne                        | 0                        | 0                 | 11 (21,6%)               | 4 (7,8%)          |
| Seitenzähne                       | 4 (7,8%)                 | 2 (3,9%)          | 21 (41,2%)               | 9 (17,6%)         |

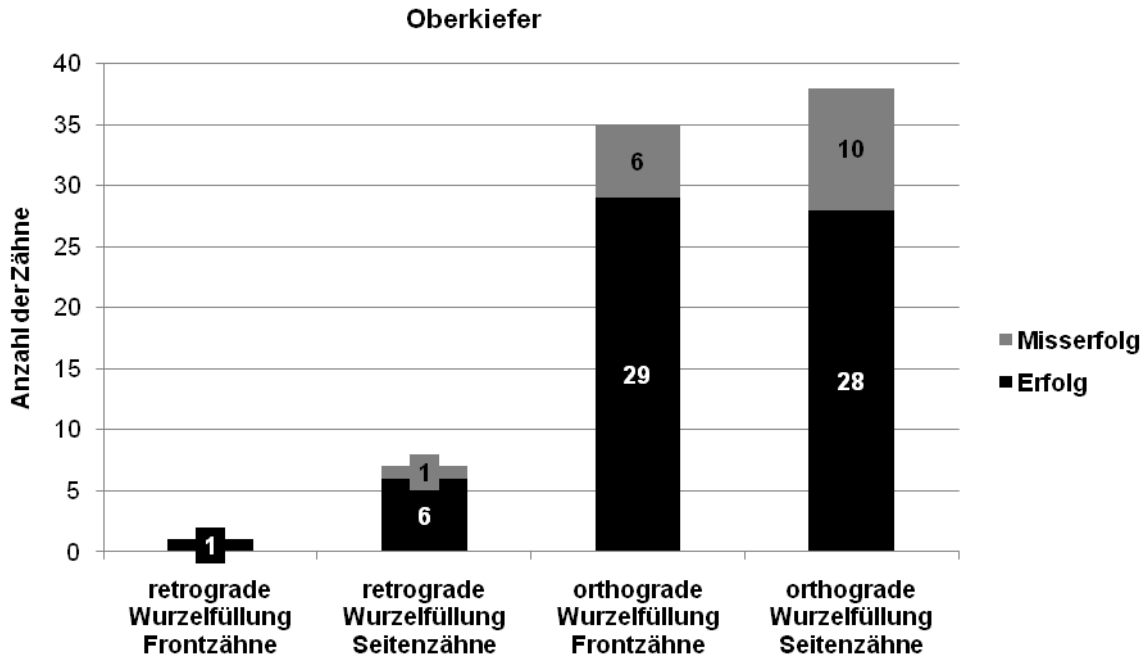


Abbildung 22a: graphische Darstellung von Erfolg und Misserfolg im Oberkiefer

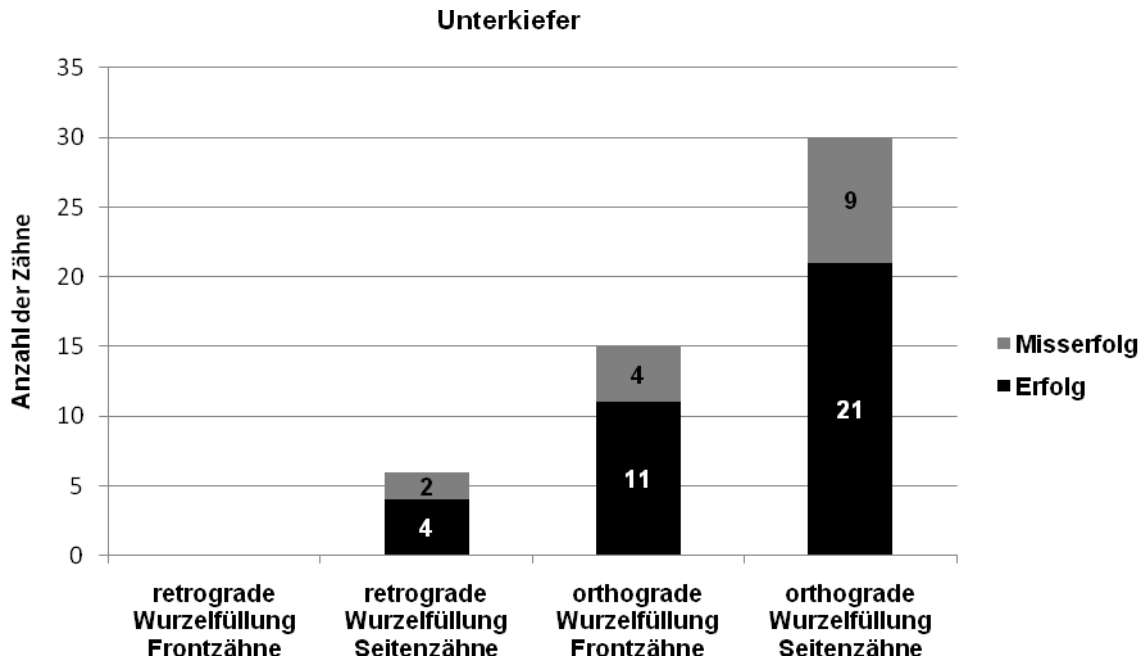


Abbildung 22b: graphische Darstellung von Erfolg und Misserfolg im Unterkiefer

## **4. Diskussion**

### **4.1 *Inhalt der Studie***

In den Jahren 1999 bis 2005 wurden in der Poliklinik für Mund-, Kiefer- und Gesichtschirurgie der Universitätsklinik Schleswig – Holstein, Campus Kiel insgesamt 396 Zähne an 324 Patienten durch eine Wurzelspitzenresektion behandelt. Das Durchschnittsalter lag bei 44,12 Jahren und es wurden mehr Frauen als Männer operiert.

Ziel der vorliegenden Arbeit war es, retrospektiv den Erfolg der durchgeführten Wurzelspitzenresektionen zu beurteilen. Dabei wurde zwischen Ober- und Unterkiefer, Front- und Seitenzahnbereich sowie Zähnen mit orthograder und retrograder Wurzelkanalfüllung unterschieden.

Zu der Nachuntersuchung stellten sich von 260 erreichbaren Patienten 132 zu einer Kontrolle der operierten Zähne vor. Das entspricht einer Responserate von 41,9 %.

### **4.2 *Einleitung***

Die Wurzelspitzenresektion gehört neben der operativen Zahnentfernung zu den Standardoperationsverfahren der zahnärztlichen Chirurgie (Büchs und Reul, 1962; Novak et al., 1971; Menzel, 1972; Fritzemeier, 1984a; Presle-Lobnig et al., 1984; Schramm-Scherer und Tetsch, 1986; Kielhorn und Haessler, 2002; Nowack, 2003; Brauer, 2009).

Sie ist immer dann indiziert, wenn periradikulär lokalisierte, endodontisch bedingte Entzündungsprozesse und ihre Ursachen, Wurzelfrakturen im apikalen Drittel oder auch Fremdkörper, wie z. B. frakturierte Wurzelkanalinstrumente durch eine konservative Behandlung nicht zu beseitigen bzw. zu entfernen sind (Kielhorn und Haessler, 2002; Kunkel und Hülsmann, 2009).

Die Wurzelspitzenresektion bezeichnet die operative Entfernung der Wurzelspitze, nachdem ein operativer Zugang durch den Knochen mittels Osteotomie geschaffen wurde. Die Wurzelspitzenresektion kann mit oder ohne gleichzeitige Wurzelkanalfüllung mit oder ohne retrograden Verschluss durchgeführt werden. Therapieziel ist die Ausheilung der im periapikalen Bereich vorherrschenden pathologischen Veränderung um damit den Zahn in seiner Funktion zu erhalten (Kunkel und Hülsmann, 2009).

## **4.3 Diskussion der Ergebnisse**

### **4.3.1 klinische Nachuntersuchung**

Von den 324 Patienten bei denen in den Jahren 1999 bis 2005 in der Universitätsklinik Schleswig - Holstein, Campus Kiel eine Wurzelspitzenresektion durchgeführt wurde konnten 260 Patienten schriftlich oder telefonisch erreicht werden. Davon stellten sich 41,9 % zu einer Nachuntersuchung in der Klinik vor. Andere Autoren konnten eine höhere Beteiligung verzeichnen. In einer von Gath und Mitarbeitern 1995 durchgeführten Studie folgten 58,4 % der Patienten einer Aufforderung zur Nachuntersuchung und bei Norer erschienen 61,8 % der Patienten zur Kontrolluntersuchung (Norer, 1978; Gath et al., 1995). Bei Koch und Mitarbeitern waren es sogar 77,5 % (Koch et al., 2010). In anderen Studien wurden weitaus weniger Patienten nachuntersucht als in der vorliegenden Arbeit. Bei Seyfarth waren es 17,1 % und bei Weiler 26,2 % (Seyfarth, 1962; Weiler, 2009).

Das Durchschnittsalter der Patienten dieser Studie lag bei 44,12 %. Diese Altersverteilung bestätigen auch andere Studien (Viktorov, 2006; Weiler, 2009). Patienten dieser Altersgruppe sind vermutlich zunehmend daran interessiert ein möglicherweise schon partiell prothetisch versorgtes Restgebiss zu erhalten.

Der Anteil der Frauen lag bei den nachuntersuchten Patienten bei 58,7 % und derjenige der Männer bei 41,3 %. Dieses Verhältnis zeigte sich auch in anderen Studien (Wörle, 1981; Ioannides und Borstlap, 1983; Bumberger-Nießbeck et al., 1987; Friedman et al., 1991; Gath et al., 1995; Viktorov, 2006; Weiler, 2009). Frauen entscheiden sich eher für konservative zahnärztliche Maßnahmen, während Männer die Extraktion vorziehen (Link, 1935). Inwieweit diese These heute noch gilt, bleibt offen: In einer Veröffentlichung aus dem Jahr 1979 war das Verhältnis nämlich umgekehrt, es wurden bei 27 Frauen und 34 Männern Wurzelspitzenresektionen durchgeführt (Bull und Neugebauer, 1979). In der Publikation von Herzog und Mitarbeitern waren die Verhältnisse ausgeglichen: 50 % Frauen, 50 % Männer (Herzog et al., 1995).

Die Patienten dieser Studie wurden 1 bis 8 Jahre post operationem nachuntersucht. In der Literatur finden sich unterschiedliche Angaben zu den Nachuntersuchungszeiträumen. Franz und Mitarbeiter kontrollierten die Wurzelspitzenresektionen 1 Jahr nach erfolgter Operation

(Franz et al., 1987), während der Zeitraum zwischen Operation und Nachuntersuchung bei Norer 6 bis 42 Monate betrug. Norer konstatiert, dass die Kontrollbereitschaft der Patienten am größten sei, wenn der Zeitraum zwischen Operation und Nachuntersuchung 6 bis 8 Monate beträgt (Norer, 1978). Diese Annahme hat sich in der gegenwärtigen Studie nicht bestätigt. 20 % der nachuntersuchten Patienten wurden im Jahr 1999 operiert, was einem postoperativen Zeitraum von ca. 7 Jahren entspricht. Generell sollte jeder resezierte Zahn 6 Monate postoperativ klinisch und röntgenologisch nachuntersucht werden, um einen Zusammenhang zwischen Misserfolg und Zeitpunkt der Wurzelfüllung erfassen zu können (Häcki, 1975). Filippi und Krastl sprechen sich dafür aus, nach 6 und 12 Monaten und anschließend jährlich Kontrollen durchzuführen (Filippi und Krastl, 2008). Der Endodontie - Beirat der Deutschen Gesellschaft für Zahnheilkunde (DGZ) empfiehlt, eine Wurzelkanalbehandlung über mindestens vier Jahre klinisch und röntgenologisch zu kontrollieren. Die Nachuntersuchungszeiträume sollten sechs Monate, ein Jahr, zwei Jahre und vier Jahre nach Abschluss der Behandlung betragen (Hülsmann und Schäfer, 2005).

Die Indikationsstellung für eine Wurzelspitzenresektion richtete sich nach den Leitlinien der DGZMK (Kunkel und Hülsmann, 2009). In der vorliegenden Studie war die Indikation für eine Wurzelspitzenresektion in den meisten Fällen durch eine apikale Parodontitis gegeben. Dies entspricht auch den Ergebnissen anderer Studien (Link, 1935; Holtgrave und Spiessl, 1975). Es ist zu berücksichtigen, dass eine persistierende apikale Parodontitis ohne klinische Symptomatik aber radiologisch ausbleibender Rückbildung der Läsion, einen Zeitraum von mehreren Jahren zur Heilung beanspruchen kann (Kunkel und Hülsmann, 2009). Die zweithäufigste Indikation, die in der gegenwärtigen Untersuchung zu einer Wurzelspitzenresektion geführt hat, war die radikuläre Zyste, gefolgt von einer abszessbedingten Wurzelspitzenresektion. Die Diagnose einer radikulären Zyste kann jedoch nur histologisch gesichert werden, da anhand eines Röntgenbildes keine klare Aussage darüber gemacht werden kann, ob es sich um eine Zyste oder eine apikale Parodontitis handelt (Menzel, 1972; White et al., 1994; Nentwig, 2004; Löst, 2005). Die Indikation zur Wurzelspitzenresektion sollte stets kritisch gestellt und gegebenenfalls dem Revisionsversuch oder im Einzelfall auch der Extraktion des betreffenden Zahnes der Vorzug gegeben werden (Brauer, 2009).

In einigen Studien wird der Lockerungsgrad des Zahnes in den Befund mit aufgenommen (Seyfarth, 1962; Kappl, 1969; Platz, 1973; Norer, 1978; Bull und Neugebauer, 1979; Ioannides und Borstlap, 1983; Presle-Lobnig, 1984; Herforth et al., 1985; Franz et al., 1987;

Geiger und Peuten, 1987; Kopp et al., 1987; Gath et al., 1995; Herzog et al., 1995). Auch in der vorliegenden Arbeit ist der Lockerungsgrad des operierten Zahnes bestimmt worden. Da jedoch der Lockerungsgrad vor dem operativen Eingriff nicht festgehalten wurde, konnte kein Vergleich prä- und postoperativ angestellt werden. In einer anderen Publikation wird ein starker Lockerungsgrad als Misserfolg gewertet, differenziertere Angaben fehlten jedoch (Herzog et al., 1995).

### ***4.3.2 röntgenologische Nachuntersuchung***

Im Hinblick auf die röntgenologische Nachuntersuchung konnten wir einen Erfolg von 91,3 % notieren. Erfolg bedeutet hier, dass es zu einer vollständigen knöchernen Regeneration der Resektionshöhle mit der Wiederausbildung einer Lamina dura gekommen ist. Diese Definition verwendeten auch andere Autoren (Hofer, 1933; Bull und Neugebauer, 1979; Wörle, 1981, Filippi und Krastl, 2008). In einer anderen Studie wird diesbezüglich ein Erfolg von 47,8 % angegeben (Friedman et al., 1991). Die besten röntgenologischen Resultate konnten laut einer Veröffentlichung von 1981 mit 94 % erzielt werden (Wörle, 1981). Es ist jedoch zu beachten, dass in dieser Publikation ausschließlich Wurzelspitzenresektionen an Molaren durchgeführt wurden und somit die Ergebnisse nur partiell mit denen unserer Arbeit verglichen werden können.

Die Frage, nach welcher Zeit mit einer knöchernen Ausheilung zu rechnen und somit eine Nachuntersuchung und die Anfertigung eines Röntgenbildes sinnvoll ist, wird von einigen Autoren mit 12 Monaten postoperativ beantwortet (Büchs und Reul, 1962; Sonnabend, 1966; Wörle und Wirsching, 1977, Filippi und Krastl, 2008). Die Knochenregeneration ist von der Größe der Resektionshöhle abhängig und individuell verschieden (Hofer, 1933), aber die ersten Anzeichen einer Knochenneubildung sind nach 2 bis 3 Monaten röntgenologisch darstellbar (Menzel, 1972). Je größer die entzündungsbedingte Osteolyse im Bereich des Apex, desto geringer die Erfolgswahrscheinlichkeit der Wurzelspitzenresektion (Koch et al., 2010). Zudem spielt der Kieferabschnitt eine Rolle: so heilen beispielsweise die Resektionshöhlen im Oberkiefer schneller aus als die im Unterkiefer (Wörle, 1981). Erfolgt die Nachuntersuchung früher als 12 Monate postoperativ, kann es zu Fehlinterpretationen der röntgenologischen Befunde kommen und folglich zu falschen Ergebnissen. Zusätzliche Fehlerquellen können sich aus projektionsbedingten Fehleinstellungen der Röntgenröhre zum Objekt ergeben (Sonnabend, 1966; Menzel, 1972).

Das Röntgenbild gilt nicht als absolut sicherer Beweis dafür, ob eine Wurzelspitzenresektion erfolgreich verlaufen ist, da eine Röntgenaufnahme eine zweidimensionale Darstellung eines dreidimensionalen Objektes ist (Seyfarth, 1962; Sonnabend, 1966; Kristen, 1968; Guldener und Langeland, 1987). Es dient lediglich als wertvolles Hilfsmittel zur Unterstützung der klinischen Diagnostik (Hofer, 1933; Sonnabend, 1966; Kielhorn und Haessler, 2002). Ist bei klinischer Beschwerdefreiheit und neu ausgebildeter Lamina dura eine unregelmäßige und unscharfe Osteolyse zu erkennen, so ist von einer narbigen Ausheilung auszugehen, obwohl eine Restentzündung nicht ausgeschlossen werden kann (Hofer, 1933; Hell und Bier, 2000). Es kann auch zu einer narbigen Ausheilung kommen, welche durch die Relation der orofazialen Distanz der Weichgewebewände zur mesio-distalen Distanz der Knochenwände der Resektionshöhle beeinflusst zu werden scheint (Rud et al., 1972).

### **4.3.3 Bewertung**

Zur Definition des Erfolgs bzw. Misserfolgs einer Wurzelspitzenresektion finden sich in der Literatur ähnliche Angaben gemäß unserer Bewertung (Menzel, 1972; Bull und Neugebauer, 1979; Herzog et al, 1995; Hell und Bier, 2000; von Arx et al., 2003; Nentwig, 2004; von Arx, 2008; Weiler, 2009; Koch et al., 2010). In der vorliegenden Untersuchung wurde der klinische Erfolg definiert als subjektive Beschwerdefreiheit und negativen Perkussionsbefund. Den röntgenologischen Erfolg bestätigte eine vollständige knöcherne Regeneration am Neoapex mit Ausbildung einer Lamina dura. Eine Wurzelspitzenresektion wurde als erfolglos definiert, wenn eines der folgenden klinischen Symptome vorlag:

- Perkussionsempfindlichkeit
- Druckdolenz im Apexbereich
- Fistelbildung
- bereits erfolgte Extraktion des Zahnes
- Nachresektion des Zahnes

Andere Autoren unterteilten das klinische Ergebnis in Erfolg, Misserfolg sowie zweifelhaften Erfolg. Dieser besteht zum einen, wenn die Heilung unvollständig oder unsicher, jedoch ohne klinische Manifestation verläuft und zum anderen, falls die Heilung vollständig abläuft, aber eine Perkussionsempfindlichkeit des Zahnes bleibt. Bezüglich des röntgenologischen Resultats

tats unterschieden die Autoren zwischen vollständiger, unvollständiger, unsicherer und unbefriedigenderer knöcherner Regeneration (Friedman et al., 1991; Testori et al., 1999).

Die Angaben über die klinischen Erfolgsquoten bei Wurzelspitzenresektionen schwanken in der Literatur zwischen 34 % und 92,7 % (Tschamer, 1956; Büchs und Reul, 1962; Seyfarth, 1962; Grung, 1972; Böhringer und Metzger, 1975; Holtgrave und Spiessl, 1975; Altonen und Mattila, 1976; Norer, 1978; Wörle, 1981; Presle-Lobnig et al., 1984; Franz et al., 1987; Herzog et al., 1995; Fritze, 2005; Weiler, 2009, Koch et al., 2010). Das klinische Ergebnis der vorliegenden Arbeit liegt mit 75,8 % im Mittelfeld der in der Literatur zu findenden Angaben. Die Vergleichbarkeit der vorliegenden Untersuchung mit anderen Studien ist nur partiell möglich, da die verschiedenen Autoren ihren Arbeiten unterschiedliche Untersuchungskriterien, Bewertungsmaßstäbe und ungleiche Nachuntersuchungszeiträume zugrunde legen. Einige Studien untersuchten Wurzelspitzenresektionen ausschließlich an Molaren (Hering, 1967; Keil, 1968; Altonen und Mattila, 1976; Bull und Neugebauer, 1979; Wörle, 1981; Persson, 1982; Ioannides und Borstlap, 1983; Presle-Lobnig et al., 1984; Franz et al., 1987; Geiger und Peuten, 1987; Filippi, 2006; Koch et al., 2010). Andere untersuchten nur einwurzelige Zähne (Löst, 2005) oder speziell die Art der Wurzelfüllung (Büchs und Reul, 1962; Harnisch, 1974; Khoury et al., 1987; Guldener, 1994; Gath et al., 1995; Herzog et al., 1995; Sutimuntanukul et al., 2000; Kielhorn und Haessler, 2002; Schultz et al., 2005; Penarrocha et al., 2007; Spiekermann, 2008; Grunau, 2009). In der vorliegenden Studie wurden zunächst die einzelnen Merkmale wie Oberkiefer / Unterkiefer, Frontzahn / Seitenzahn und die Art der Wurzelfüllung (retrograd / orthograd) auf den Erfolg hin überprüft. Im Anschluss erfolgt die Prüfung der Erfolgswahrscheinlichkeit in Kombination der einzelnen Merkmale.

In der vorliegenden Untersuchung konnten im Oberkiefer 79 % der resezierten Zähne als Erfolg eingestuft werden. Im Unterkiefer waren es 71 %. Es ist zu erwähnen, dass im Oberkiefer mehr Zähne zur Auswertung zur Verfügung standen als im Unterkiefer. Die Überlebenszeitanalyse nach Kaplan-Meier zeigte, dass nach 5 Jahren im Oberkiefer noch 83 % und im Unterkiefer noch 94 % der Zähne ohne klinische Symptomatik sowie röntgenologisch am Neoapex unauffällig waren. Der Chi-Quadrat-Test zeigte keine statistische Signifikanz ( $p = 0,258$ ). Analog das Ergebnis einer anderen Untersuchung mit einem  $p$ -Wert  $<0,1$ , wobei die Wurzelspitzenresektionen im Molarenbereich des Oberkiefers etwas bessere Resultate erzielten als jene im Unterkiefer (Koch et al., 2010). Viktorov untersuchte unter anderem die Prävalenz von apikalen Parodontitiden einer Berliner Population und kam zu dem Ergebnis, dass im



Oberkiefer fast doppelt so viele Wurzelkanalbehandlungen durchgeführt wurden wie im Unterkiefer (Viktorov, 2006). Desweiteren konstatiert Viktorov in seiner Publikation, dass weit- aus mehr Seitenzähne einer Wurzelkanalbehandlung unterzogen wurden als Frontzähne.

In der vorliegenden Studie können zwar prozentual mehr Frontzähne als Erfolg bewertet werden (80,4 %), dies ist aber unter Berücksichtigung der geringen Anzahl an operierten Front- zähnen kritisch zu beurteilen. Der Chi-Quadrat-Test bestätigte, dass es keine Abhängigkeit bezüglich der Lokalisation des betroffenen Zahnes gab. In Bezug auf die Überlebenszeitana- lyse waren nach 5 Jahren noch 90 % der Frontzähne und 86 % der Seitenzähne klinisch be- schwerdefrei und röntgenologisch apikal ohne pathologischen Befund. Der Abbildung 19 ist zu entnehmen, dass die Erfolgswahrscheinlichkeit für Seitenzähne nach 5 Jahren stetig ab- nahm – nach 7,5 Jahren waren nur noch 29 % der Zähne als Erfolg zu bewerten. Auch hier zeigte der durchgeführte Chi-Quadrat-Test keine statistische Signifikanz bezüglich der Zahn- gruppe. In den 70er Jahren wurde die Wurzelspitzenresektion an Molaren noch mit großer Zurückhaltung durchgeführt (Bull und Neugebauer, 1979). Heute gehört die Resektion der Wurzelspitze im Molarenbereich ebenso zum Standard wie die Resektion an einwurzeligen Zähnen (Koch et al., 2010).

Eine Bewertung der Ergebnisse in Abhängigkeit von der Art der Wurzelfüllung muss sehr kritisch vorgenommen werden, da in der vorliegenden Studie eine große Diskrepanz zwischen der Anzahl der retrograden und orthograden Wurzelkanalfüllungen besteht. Wie vorangehend erwähnt, wurden unter der Leitung von Prof. Dr. Dr. Härle (1999 bis 2005) weniger retrogra- de Wurzelspitzenresektionen durchgeführt als unter der Leitung von Prof. Dr. Dr. Wiltfang (seit 2005). 89 % der orthograd operierten Zähne konnten erfolgreich reseziert werden. Bei der retrograden Technik waren es 78,6 %. Hier muss hinzugefügt werden, dass es sich ledig- lich um 14 retrograd operierte Zähne handelt, von denen 11 als Erfolg bewertet werden konn- ten. Aus den Ergebniszahlen lässt sich somit keine zufriedenstellende Aussagen bezüglich der retrograden Operationstechnik machen. Im Hinblick auf die Erfolgswahrscheinlichkeit nach Kaplan-Meier gilt für die orthograde Technik eine Erfolgswahrscheinlichkeit von 88 % nach 5 Jahren und für die retrograde Technik von 80 % nach 4 Jahren. Der Chi-Quadrat-Test ( $p = 0,684$ ) zeigt eine Unabhängigkeit in Bezug auf die Art der Wurzelfüllung. Andere Autoren bestätigen dieses Ergebnis (Weiler, 2009). Grung kam in seiner Publikation zu dem Ergebnis, dass die orthograden Wurzelkanalfüllungen mit 71 % deutlich besser verliefen als die retro- raden Wurzelkanalfüllungen mit 51 %. Im Mittelfeld seiner Untersuchung befand sich mit 57 % die Wurzelspitzenresektion mit bereits vorhandener und nicht im Rahmen der Wurzelspit- zenresektion revidierter Wurzelfüllung (Grung, 1972).

In der Kombination der einzelnen Merkmale konnte die vorliegende Studie zeigen, dass im Oberkiefer die Wurzelspitzenresektion mit orthograder Wurzelkanalfüllung im Frontzahnbereich prozentual ähnlich positiv verläuft wie im Seitenzahnbereich (Tabelle 7a und 7b), obgleich der Chi-Quadrat-Test eine Abhängigkeit von der Lokalisation des Zahnes nicht bestätigt. Im Oberkiefer wurde eine Erfolgsquote von 79 % für die durchgeführten Wurzelspitzenresektionen erreicht. Koch und Mitarbeiter kamen im Oberkiefer auf ein Ergebnis von 87,2 % und im Unterkiefer auf 84,2 % (Koch et al., 2010). Folglich sind im Vergleich die Ergebnisse der Klinik für Mund-, Kiefer- und Gesichtschirurgie der Universitätsklinik Schleswig-Holstein, Campus Kiel durchaus zufriedenstellend. Der Erfolg einer Wurzelspitzenresektion ist maßgeblich von der Qualität der Wurzelkanalbehandlung abhängig (Roloff, 2006; Viktorov, 2006; Weiler, 2009; Koch et al., 2010). Einige Autoren definierten die Qualität anhand der apikalen Dichte der Obturation, der Länge und Homogenität der Wurzelfüllung und der Aufbereitungsqualität (Roloff, 2006; Viktorov, 2006). Die Materialeigenschaften sind ebenfalls bedeutend für eine qualitativ hochwertige Wurzelkanalfüllung. Das Material sollte eine gute Adaptation an den Wurzelkanal aufweisen und keine Schrumpfung zeigen. Zusätzlich ist auf Biokompatibilität, Stabilität und leichte Entfernbarkeit zu achten (Kiefner, 2008). Desweiteren hängt die Prognose einer Wurzelspitzenresektion von der Größe der vorhandenen apikalen Osteolyse ab. Koch und Mitarbeiter fassen zusammen, dass sich die Erfolgswahrscheinlichkeit mit Zunahme der apikalen Aufhellung signifikant verschlechtert (Koch et al., 2010). Ferner ist es von Bedeutung, ob eine Wurzelspitzenresektion nach einer Vitalexirpation oder einer Gangränbehandlung durchgeführt. Da es sich um zwei völlig verschiedene Krankheitsbilder handelt muss das Risiko für eine Wurzelspitzenresektion entsprechend unterschiedlich bewertet werden (Roloff, 2006; Fürst, 2008).

Im Unterkiefer wurde in der vorliegenden Untersuchung ein Erfolg von 70,6 % erreicht. Die besten Resultate im Unterkiefer wurden bei den orthograd versorgten Unterkieferseitenzähnen erzielt (41,2 %). Andere Untersuchungen konnten mit 75,9 – 90 % bessere Ergebnisse in dem Bereich vorweisen (Weiler, 2009; Koch et al., 2010). Erwähnenswert ist die Misserfolgsrate von 17,6 % in der gegenwärtigen Untersuchung: 9 von 51 Unterkieferseitenzähnen konnten nicht aussichtsreich reseziert werden. Dicker Knochen über den Wurzeln kann eine Wurzelspitzenresektion im Unterkieferseitenzahnbereich technisch schwierig machen (Guldener und Langeland, 1987). Desweiteren ist die enge anatomische Lagebeziehung der Wurzelspitzen zu dem im Canalis mandibularis verlaufenden Nervus alveolaris inferior und des in der Region

der Unterkieferprämolaren liegenden Foramen mentalis zu beachten (Gabka und Harnisch, 1982; Guldener und Langelang, 1987). Bei keinem der in dieser Studie nachuntersuchten Unterkieferseitenzähne konnte eine Sensibilitätsstörung im Versorgungsbereich des Nervus alveolaris inferior oder des Nervus lingualis festgestellt werden. Diese Form möglicher Komplikationen im Rahmen einer Wurzelspitzenresektion traten auch in anderen Untersuchungen nicht auf oder vorübergehende Sensibilitätsstörungen bildeten sich innerhalb von 6 Monaten vollständig zurück (Wörle, 1981; Franz et al., 1987; Koch et al., 2010).

Der Wurzelspitzenresektion stehen als alternative Behandlungsmethoden die Hemisektion oder die Entfernung des betroffenen Zahnes gegenüber (Guldener und Langeland, 1987; Schmidt-Westhausen, 2002; Koch et al., 2010). Wenn möglich ist eine Revision der Wurzelkanalfüllung zu empfehlen (Hülsmann und Weiger, 2004). Die Erfolgsquote liegt nach Literaturangaben zwischen 60-80 % (Sjögren, 1990; Friedman, 2002)

## 5. Zusammenfassung

Ziel der vorliegenden Dissertation war es, den Erfolg der in der Poliklinik für Mund-, Kiefer- und Gesichtschirurgie der Universitätsklinik Schleswig-Holstein, Campus Kiel durchgeführten Wurzelspitzenresektionen der Jahre 1999 bis 2005, in Abhängigkeit von Ober- und Unterkiefer, Front- und Seitenzahnbereich, sowie der Operationstechnik (orthograd/retrograd) zu bestimmen.

Die Wurzelspitzenresektion stellt eine anerkannte Methode der chirurgischen Zahnerhaltung dar, bei welcher das apikale pathologische Gewebe sowie der apikale Wurzelabschnitt mit den keimbeladenen Seitenkanälen und Ramifikationen chirurgisch entfernt werden. Anschließend wird der Wurzelkanal mit einem geeigneten Wurzelfüllmaterial bakteriendicht verschlossen. Für die Wurzelkanalaufbereitung und die Wurzelkanalfüllung gibt es zwei Methoden: die orthograde Wurzelkanalfüllung in korono-apikaler Richtung und die retrograde Wurzelkanalfüllung in apiko-koronaler Richtung. Die Indikation für eine Wurzelspitzenresektion ist gegeben, wenn periradikulär lokalisierte, endodontisch bedingte Entzündungsprozesse und ihre Ursachen durch eine konservative endodontische Behandlung nicht zu beseitigen sind oder wenn Fremdkörper, wie zum Beispiel frakturierte Wurzelkanalinstrumente oder überstopftes Wurzelfüllmaterial entfernt werden müssen.

Diejenigen Zähne, die in der Nachuntersuchung klinisch ohne pathologische Symptomatik waren und bei denen sich röntgenologisch am Neoapex eine einwandfreie knöcherne Regeneration mit Ausbildung einer Lamina dura zeigte, wurden als erfolgreich reseziert bewertet. Bereits extrahierte, röntgenologisch und/oder klinisch auffällige Zähne oder Zähne, bei denen ein Rezidiv aufgetreten war, wurden hingegen als Misserfolg beurteilt.

In dem Untersuchungszeitraum von 1999 bis 2005 wurden insgesamt 396 Wurzelspitzenresektionen bei 324 Patienten durchgeführt. Zu der klinischen und röntgenologischen Nachuntersuchung stellten sich 109 Patienten mit 132 behandelten Zähnen vor.

Insgesamt konnten 100 von 132 Zähnen erfolgreich reseziert werden. Das ergibt eine Erfolgsquote von 75,8 %. Die Ergebnisse liegen damit im Rahmen der in der Literatur angegebenen Erfolgsaussichten.

Es konnte gezeigt werden, dass im Oberkiefer retrograd operierte Seitenzähne und im Unterkiefer orthograd operierte Frontzähne die größten Erfolgsaussichten haben. Die schlechtesten

Resultate wurden bei orthograd (33,3 %) und retrograd (30 %) operierten Unterkieferseitenzähnen erzielt.

Die Wurzelspitzenresektion ist somit als Alternative zur Zahnextraktion eine wichtige und erfolgreiche Maßnahme in der Therapiekette zur Erhaltung eines Zahnes.

## 6. Literaturverzeichnis

**Altonen, M., Mattila, K. (1976)**

„Follow-up study of apicoectomized molars“  
*Int J Oral Surg* 5, 33-40

**von Arx, T. (2008)**

„Apikale Mikrochirurgie“  
*Quintessenz* 5/2008, 489-495

**von Arx, T., Frei, Ch., Bornstein, M. (2003)**

„Periradikuläre Chirurgie mit und ohne Endoskopie: eine klinisch-prospektive Vergleichsstudie“  
*Schweiz Monatsschr Zahnmed, Vol. 113: 8/2003, 860-865*

**Beer, R., Baumann, M.A., Kielbassa, A.M. (2004)**

„Taschenatlas der Endodontie“  
*Thieme-Verlag 2004, 24-25*

**Becker, S., Tetsch, P., Karcher, R., Trippler, S. (1987)**

„Statistische Auswertung von 9000 Wurzelspitzenresektionen II –  
Therapiewandel bei intraoperativen Wurzelfüllungen“  
*Dtsch Zahnärztl Z* 42 , 226-227

**Benner, K.-U., Schubert, M.(2000)**

„Ist die Wurzelspitzenresektion noch zeitgemäß?“  
*ZMK* 4, 186-190

**Böhringer, P., Metzger, C. (1975)**

„Über Resultate nach Zystektomie in Verbindung mit Wurzelspitzenamputationen“  
*SMfZ / RMSO* 2 , 186-187

**Brauer, H. U. (2009)**

„Aktuelle Trends der Wurzelspitzenresektion“  
*Endodontie Journal* 1/2009 , 14-17

**Büchs, H., Reul, L. (1962)**

„Zur Frage der Knochenregeneration nach Wurzelspitzenresektion mit retrograder Abfüllung“  
*Dtsch Zahnärztl Z* 17, 1635-1644

**Bühler, H. (1987)**

„Evaluation of Root-Resectet Teeth – Results after 10 years“

*J Periodontol Number 12 , 805-809*

**Bull, H.G., Neugebauer, W. (1979)**

„Die Wurzelspitzenresektion an Molaren des Ober- und Unterkiefers. Indikation, Technik und Fehlerquellen sowie Langzeitergebnisse“

*Dtsch Z Mund-Kiefer-Gesichts-Chir 3 , 229-232*

**Bumberger-Nießlbeck, U., Kunde, V., Hoffmeister, B. (1987)**

„Statistische Erhebung zu 9446 Wurzelspitzenresektionen I“

*Dtsch Zahnärztl Z 42, 224-225*

**Eckardt, A. (2002)**

„Komplikationen der dentoalveolären Chirurgie“

*Curriculum Zahnärztliche Chirurgie, Bd. I, 593-595*

**Farrer, J. N. (1884)**

„Radical and heroic treatment of alveolar abscess by amputation of roots of teeth“

*Dent Cosmos 26, 135-139*

**Filippi, A., Meier, M.L., Lambrecht, J.T. (2006)**

„Endoskopische Wurzelspitzenresektion – eine klinisch-prospektive Studie“

*Schweiz Monatsschr Zahnmed Vol. 116, 12-17*

**Filippi, A., Krastl, G. (2008)**

„Wurzelspitzenresektion“

*Zahnärztl Mitt 98, Nr. 9, 72-76*

**Franz, M., Bethke, K., Bier, J. (1987)**

„Wurzelspitzenamputation an 150 Molaren des Ober- und Unterkiefers“

*Dtsch Zahnärztl Z 42, 287-289*

**Friedman S. (2002)**

„Considerations and concept of case selection in the management of post-treatment endodontic disease (treatment failure)“

*Endodontic Topics 1, 54-78*

**Friedman, S., Lustmann, J., Sharaabany, V. (1991)**

„Treatment results of apical surgery in premolar and molar teeth“

*J Endod 17, 30-33*

**Fritze, H. (2005)**

„Die Wurzelspitzenresektion - eine retrospektive Analyse der Ergebnisse, Indikation und Erfolgsquote über einen Zeitraum von zwei Jahren“

*Med Dent Diss Heidelberg*

**Fritzemeier, C.U. (1984a)**

„Die Wurzelspitzenresektion“

*Zahnärztl Mitt 9, 1009-1015*

**Fritzemeier, C.U. (1984b)**

„Erfolge und Misserfolge bei Wurzelspitzenresektionen“

*Dtsch Zahnärztl Z 39, 187-189*

**Fürst, U. (2008)**

„Zahnerhaltung in letzter Konsequenz“

*ZWP Spezial 9/2008, 30-32*

**Gabka, J., Harnisch, H. (1982)**

„Operationkurs für Zahnmediziner - Wurzelspitzenresektion“

*Thieme-Verlag (1982), 331-351*

**Gath, H.-J., Ahrendt, B., Heisler, E., Franz, M., Bier, J. (1995)**

„Prospektive randomisierte Studie zur Wurzelspitzenresektion und orthograden Wurzelfüllungen mit Guttapercha- und Titanstiften im Vergleich“

*Fortschr Kiefer Gesichtschir 40, 142-143*

**Geiger, S.A., Peuten, M. (1987)**

„Wurzelspitzenresektion an Molaren im Oberkiefer“

*Dtsch Zahnärztl Z 42, 268-270*

**Grunau, F. (2009)**

„Untersuchungen der Randdichtigkeit mittels Rasterelektronenmikroskopie und Mikroradiographie von fünf verschiedenen Wurzelfüllmaterialien bei der retrograden Wurzelspitzenresektion am Tiermodell“

*Med Dent Diss Kiel*

**Grung, B. (1972)**

„Nachuntersuchung apektomierter Zähne“

*Dtsch Zahnärztl Z 27, Heft 9, 767-768*

**Guldener, P., Langeland, K. (1987)**

„Endodontologie – Therapie und Diagnostik“

*Thieme Verlag, 395-421*



**Guldener, P. (1994)**

„Wurzelspitzenresektion – retrograde Kavitätenpräparation und retrograde Wurzelfüllmaterialien“

*Schweiz Monatsschr Zahnmed, Vol. 104: 2/1994, 183-189*

**Häcki, G. (1975)**

„Zum Zeitpunkt der Wurzelfüllung bei der Wurzelspitzenresektion“

*SMfZ / RMSO Vol. 85 / Nr. 2, 168-171*

**Happe, A., Günther, S. (2006)**

„Die mikrochirurgische Wurzelspitzenresektion“

*Zahnärztl Mitt 96, Nr. 18, 36-46*

**Harnisch, H. (1974)**

„Indikation und Technik der retrograden Füllung“

*Die Quintessenz, Berlin, 103-106*

**Heister, L. (1750)**

„Institutiones Chirurgicae“

*Fasc II. Janssonio Waesbergios, Amsterdam, 649-650*

**Hell, B., Bier, J. (2000)**

„Chirurgische Zahnerhaltung – Wurzelspitzenresektion“

*Schwenzer, Zahnärztliche Chirurgie, Bd. III, 75-87*

**Hellwig, E., Klimek, J., Attin, T. (2007)**

„Einführung in die Zahnerhaltung – Die Wurzelkanalbehandlung“

*Urban und Fischer Verlag, 303-344*

**Herforth, A., Seichert, U., Steveling, I. (1985)**

„Vergleichende Nachuntersuchungen von konservativen und chirurgischen Wurzelkanalbehandlungen im jugendlichen Alter“

*Dtsch Zahnärztl Z 40, 949-951*

**Hering, H.-J. (1967)**

„Die Wurzelspitzenresektion an unteren Molaren“

*Zahnärztliche Praxis, Jahrgang XVIII, Nr. 5, 53-54*

**Herzog, U., Wilksch, A., Haesen, Y., Grundlach, K. (1995)**

„Spätergebnisse nach Wurzelspitzenresektion mit zwei verschiedenen Füllungsmaterialien“

*Fortschritte der MKG-Chirurgie, 40, 150-151*

**Hofer, O. (1933)**

„Erfolge und Misserfolge bei der Wurzelspitzenresektion“

*Z Stomatol 20, 1271-1288*

**Holtgrave, E., Spiessl, B. (1975)**

„Ergebnisse bei retrograder Wurzelspitzenresektion von ein- und mehrwurzeligen Zähnen“

*SMfZ / RMSO Vol. 85 (2), 184-185*

**Hülsmann, M., Weiger, R. (2004)**

„Revision einer Wurzelkanalbehandlung“

*Zahnärztl Mitt 10, 42*

**Hülsmann, M., Schäfer, E. (2005)**

„Good clinical practice: die Wurzelkanalbehandlung“

*Wissenschaftliche Stellungnahme des Endodontie-Beirates der DGZ, Version 2, 1-7*

**Ioannides, C., Borstlap, W.A. (1983)**

„Apicoectomy on molars: a clinical and radiographical study“

*Int J Oral Surg 12, 73-79*

**Kappl, W. (1969)**

„Ergebnisse von Wurzelspitzenresektionen“

*Zahnärztl Welt 78, 822-823*

**Kamann, W.K., Rezwani-Kaminski, T., Gängler, P. (2001)**

„Eine Methode der lateralen Wurzelkanalfüllung orthograd unzugänglicher Kanalabschnitte nach chirurgischer Freilegung der Wurzel“

*ZWR 110 Jahrgang 2001, Nr. 12, 819-822*

**Keil, E. (1968)**

„Die Wurzelspitzenresektion der Molaren im Oberkiefer“

*zahnärztl Praxis 18, 209-210*

**Khoury, F., Schulte, A., Becker, R., Hahn, T. (1987)**

„Prospektive Vergleichsstudie zwischen prä- und intraoperativer Wurzelfüllung“

*Dtsch zahnärztl Z 42, 248-250*

**Kiefner, P. (2008)**

„Technik der Wurzelkanalfüllung“

*ZWP Spezial 9/2008, 16-20*

**Kielhorn, J., Haessler, D. (2002)**

„Zur orthograden und retrograden Wurzelspitzenresektion im Seitenzahnbereich“  
*ZWR 111 Jahrgang 2002, Nr. 4, 181-186*

**Koch, A., Hölscher, U., Brauner, A., Meyer, R. (2010)**

„Die Wurzelspitzenresektion an Molaren – Ergebnisse einer klinischen Studie von 1314 Fällen“  
*Der MKG-Chirurg Volume 3, Nr.1, 56-60*

**Kopp, S., Hoffmeister, B., Bumberger, U. (1987)**

„Komplikationen und Misserfolge der Wurzelspitzenresektion – eine Auswertung von 3281 Fällen“  
*Dtsch Zahnärztl Z 42, 228-230*

**Kristen, K. (1968)**

„Misserfolge bei der apikalen Radikaloperation“  
*zahnärztl Welt/Reform 69, 299*

**Kresic, T. (2002)**

„Ausgewählte Aspekte der Wurzelkanalbehandlung aus Sicht der täglichen Praxis“  
*DFZ 4/2002, 50-56*

**Kröncke, A. (1981)**

„Die Aufbereitung des Wurzelkanals als Voraussetzung für die Applikation des Füllmaterials“  
*Dtsch zahnärztl Z 36, 201*

**Kunkel, M., Hülsmann, M. (2009)**

„Leitlinie Wurzelspitzenresektion“  
*Deutsche Gesellschaft für Zahn-, Mund- und Kieferheilkunde (DGZMK)*

**Link, K. H. (1935)**

„Klinische und röntgenologische Nachuntersuchungen bei Wurzelspitzenresektionen“  
*Z Stomatol 20, 1217-1226*

**Löst, C. (2005)**

„Konservativ- und chirurgisch-endodontische Versorgung einer Oberkieferfront“  
*Zahnärztl Mitt 95, Nr. 3, 52-61*

**Luck, S. (2000)**

„Die Revision von Wurzelkanalbehandlungen im Praxisalltag“  
*ZMK, 198-203*

**Menzel, H.-J. (1972)**

„Zur Frage der Wurzelspitzenresektion als Ergänzung der Wurzelkanalbehandlung“  
*Zahnärztl Mitt* 23, 1166-1171

**Meyer, W. (1951)**

„Grundsätzliches zum Kanalabschluss bei der Wurzelspitzenresektion“  
*ZWR* 6, 453-545

**Möhlenkamp, T. (2004)**

„Die Randsichtigkeit verschiedener Wurzelstiftsysteme bei der Wurzelspitzenresektion im Tiermodell“  
*Med dent Diss Kiel*

**Nentwig, G.-H. (2004)**

„Wurzelspitzenresektion – Bewährtes und Neues“  
*Zahnärztl Mitt* 9, Seite 44

**Norer, B. (1978)**

„Ergebnisse einer Nachuntersuchung wurzelspitzenresezierter Zähne“  
*Öst Z Stomatol* 12, 441-449

**Novak, L., Kvapilova, J., Strnad, L., Kratochvil, J., Kralove, H. (1971)**

„Unsere Ergebnisse nach Wurzelspitzenresektion“  
*ZWR* 80 (3), 102-105

**Nowack, B.F. (2003)**

„Und noch einmal WSR“  
*Zahnärzteblatt Rheinland-Pfalz* 18

**Partsch, C., Kunert, A. (1899)**

„Über Wurzelspitzenresektion“  
*Dtsch Monatsschr Zahnheilkunde* 17, 348-367

**Penarrocha, M., Marti, E., Garcia, B., Gay, C. (2007)**

„Relationship of periapical lesion radiologic size, apical resection, and retrograde filling with the prognosis of periapical surgery“  
*J oral maxillofac surg* 65 (8), 1526-1529

**Persson, G. (1982)**

„Periapical surgery of molars“  
*Int J Oral Surg* 11, 96-100

**Plagmann, H.-Ch. (2004)**

„Lehrbuch der Parodontologie“

*Reprint 2004, 133*

**Platz, H. (1973)**

„Ergebnisse von Wurzelspitzenresektionen anhand klinischer und röntgenologischer Nachuntersuchungen“

*Öst Z Stomatol 10, 361-374*

**Presle-Lobnig, U., Ertl, L., Watzek, G. (1984)**

„Wurzelspitzenresektion von Molaren – Besonderheiten der Technik und Ergebnisse“

*Z Stomatol 81, 13-19*

**Rehrmann, A. (1951)**

„Zur Frage der chirurgischen Wurzelfüllung und ihrer Verbesserung durch Verwendung eines neuen Normbestecks“

*Zahnärztl Rundschau 60, 118-124*

**Reinhardt, E., Reuther, J., Bleymüller, W., Ordnung, R., Kübler, N., Pistner, H. (1995)**

„Langzeitresultate nach Wurzelspitzenresektion mit unterschiedlichen Operationstechniken und Füllmaterialien“

*Dtsch Zahnärztl Z 50, 157-159*

**Reister, J.P., Staribratova-Reister, K., Kielbassa, A.M. (2002)**

„Apikale Dichtigkeit von Wurzelfüllungen an oberen Prämolaren“

*Schweiz Monatssch Zahnmed, Vol. 112, 998-1005*

**Rud, J., Andreasen, J.O., Möller Jensen, J.F. (1972)**

„A multivariate analysis of the influence of various factors upon healing after endodontic surgery“

*Int J Oral Surg 1, 258-271*

**Schäfer, E., Jochims, A. (2002)**

„Apikale Dichtigkeit von Wurzelkanalfüllungen in Abhängigkeit vom verwendeten Sealer“

*Dtsch Zahnärztl Z 57, 18-23*

**Schmidt-Westhausen, A.M. (2002)**

„Die Wurzelspitzenresektion“

*Curriculum Zahnärztliche Chirurgie, Bd. I, 299-324*

**Schneider, M., Gäbler, S., Lauer, G., Eckelt, U. (2002)**

„Vergleichende Leakage-Studie zu verschiedenen Methoden der Wurzelkanalfüllung bei Wurzelspitzenresektionen“

*Dtsch Zahnärztl Z 57, 691-693*

**Schramm-Scherer, B., Tetsch, P. (1986)**

„Biokompatible Stiftsysteme als Wurzelfüllung“

*Zahnärztl Mitt 16, 1763-1766*

**Schultz, C., Westhauser, P., Nideröst, B., Grätz, K. (2005)**

„Retrograde Obturation mit MTA-Zement und Super-EBA bei der Wurzelspitzenresektion“

*Schweiz Monatsschr Zahnmed, Vol. 115, 443-448*

**Schwarze, T. (2004)**

„Mineral Trioxid Aggregate (MTA) – eine Literaturübersicht“

*Endodontie 13, 211-221*

**Seyfarth, E. (1962)**

„Ergebnisse unserer Wurzelspitzenresektionen“

*Dtsch Zahnärztl Z 17, 773-781*

**Sjogren U., Hagglund B., Sundqvist G., Wing K. (1990)**

„Factors affecting the long-term results of endodontic treatment“

*J Endod. Oct. 16(10), 498-504*

**Sonnabend, E. (1966)**

„Zur röntgenologischen Beurteilung und Kontrolle der Wurzelspitzenresektion“

*Dtsch zahnärztl Z 21 , 1275-1280*

**Spiekermann, O. (2008)**

„Die Randedichtigkeit von retrograd gefüllten Wurzelkanälen nach Wurzelspitzenresektion und unterschiedlicher Aufbereitung am Tiermodell“

*Med dent Diss Kiel*

**Sutimuntanalkul, S., Worayoskowitz, W., Mangkornkarn, C. (2000)**

„Retrograde seal in ultrasonically prepared canals“

*J Endod 26, 444-446*

**Testori, T., Capelli, M., Milani, S., Weinstein, R. (1999)**

„Success and failure in periradicular surgery: a longitudinal retrospective analysis“

*Oral Surg Oral Med Oral Pathol Oral Radiol Endod 87 (4), 493-498*

**Tetsch, P. (1986)**

„Wurzelspitzenresektion“

*Hanser Verlag München*

**Torabinejad, M., Hong, C.U., Lee, S.J., Monsef, M., Pitt Ford, T.R. (1995)**

„Investigation of mineral trioxide aggregate for root-end filling in dogs“

*J Endod 21, 603-608*

**Trohorsch, D., Heidemann, D. (2008)**

„Kombiniert endodontisch-chirurgische Intervention“

*Zahnärztl Mitt 99, Nr. 4, 62-70*

**Tschamer, H. (1956)**

„Kontrolle von Wurzelspitzenamputationen der Grazer Klinik“

*Öst Z Stomat 53, 486-488*

**Viktorov, Y. (2006)**

„Prävalenz von apikalen Parodontitiden sowie die Häufigkeit und Qualität endodontischer Behandlungen in einer Berliner Population“

*Med Dent Diss Berlin*

**Weiler, M. (2009)**

„Die Wurzelspitzenresektion in der mund-kiefer-gesichtschirurgischen Praxis  
Eine retrospektive und prospektive Analyse verschiedener Operationstechniken“

*Med Dent Diss Köln*

**White, S., Sapp, Ph., Seto, B., Mankovic, N.J. (1994)**

„Absence of radiometric differentiation between periapical cysts and granulomas“

*Oral surg oral medicine oral pathol 78 (5), 650-654*

**Wörle, M. (1981)**

„Die Wurzelspitzenresektion an Molaren (I) – Indikation, klinische Erfahrungen und Ergebnisse“

*ZWR 90. Jahrgang 1981, Nr. 5, 34-43*

**Wörle, M., Wirsching, R. (1977)**

„Die Wurzelspitzenresektion im Seitenzahnbereich als Alternative zum Implantat“

*Dtsch zahnärztl Z 32, 340-342*

## 7. Danksagung

An dieser Stelle möchte ich mich bei allen Menschen bedanken, die mich in meinem Studium und bei der Erstellung dieser Dissertation hilfreich unterstützt haben.

Großer Dank gilt Herrn Prof. Dr. med. Dr. med. dent. Jörg Wiltfang, Direktor der Klinik für Mund-, Kiefer- und Gesichtschirurgie der Universitätsklinik Schleswig-Holstein, Campus Kiel für die Überlassung des Themas und seine hilfreiche Unterstützung.

Für die Durchführung des praktischen Teils dieser Arbeit bedanke ich mich ganz herzlich sowohl bei Dr. med. Dr. med. dent. Mirko Bartsch für seine Mithilfe und Anregungen zu dieser Studie als auch bei den Zahnarthelferinnen der Abteilung für Mund-, Kiefer- und Gesichtschirurgie sowie der Abteilung für konservierende Zahnheilkunde und Parodontologie für die tägliche Unterstützung.

Einen besonderen Dank möchte ich auch an Herrn Hedderich vom Institut für medizinische Informatik und Statistik richten, der mich bei der Erstellung der Statistik unterstützt hat. Ebenso danke ich Britta Flach und Dominik Nedderhoff, die mir bei den alltäglichen Computerproblemen zur Seite gestanden haben.

Frau Benning möchte ich für ihre Hilfe bei der Literatursuche ein herzliches Dankeswort aussprechen.

Nicht zuletzt spreche ich meine große Dankbarkeit gegenüber meiner Familie aus, die mit konstruktiven Anregungen, ihrer Fürsorge und den Motivationszuspruch zur Fertigstellung dieser Arbeit beigetragen haben.



## 8. Lebenslauf

Am 19. Juli 1979 wurde ich, Lea Wiemer, als Zweitälteste von sechs Geschwistern in Bad Oeynhausen geboren.

Von 1986 bis 1990 besuchte ich die Freiherr-vom-Stein Grundschule in Lübbecke, anschließend von 1990 bis 1997 die Gesamtschule in Hüllhorst. Nach einem Schulwechsel an das Söderblom-Gymnasium in Espelkamp erlangte ich dort im Jahr 2000 die allgemeine Hochschulreife.

Im Oktober 2000 nahm ich zunächst an der Eberhard-Karls-Universität in Tübingen das Studium der Zahnmedizin auf. Dieses setzte ich im April 2001 an der Christian-Albrechts-Universität zu Kiel fort. Die naturwissenschaftliche Vorprüfung legte ich im September 2002 und die zahnärztliche Vorprüfung im März 2004 ab. Das zahnärztliche Staatsexamen und die Approbation als Zahnärztin erhielt ich im Dezember 2006.

Von Februar 2007 bis September 2008 arbeitete ich als Assistenz Zahnärztin in der Praxis von Dr. Bent Borg in Flensburg.

Seit Januar 2009 bis Januar 2010 war ich in Elternzeit für unsere Tochter Mathilda. Anschließend habe ich meine Assistenzzeit in der Praxis von Dr. Borg in Flensburg fortgesetzt.

Im Jahr 2003 habe ich in der Klinik für Mund-, Kiefer- und Gesichtschirurgie der Universitätsklinik Schleswig-Holstein, Campus Kiel mit den Vorbereitungen und Untersuchungen für die vorliegende Promotion begonnen.

