

Aus der Klinik für Unfallchirurgie
(Direktor: Prof. Dr. med. A. Seekamp)
im Universitätsklinikum Schleswig-Holstein, Campus Kiel
an der Christian-Albrechts-Universität zu Kiel

**Untersuchung und retrospektive Analyse nach
monosegmentaler Implantation des interspinösen Titan U
bei gleichzeitiger Revision des Spinalkanals.
Ergebnisse, Komplikationen und Patientenzufriedenheit.**

Inauguraldissertation
zur
Erlangung der Doktorwürde
der Medizinischen Fakultät der
Christian-Albrechts-Universität zu Kiel
vorgelegt von

INGO PERNER
aus
Lübeck

Kiel 2010

1. Berichterstatter: Priv.-Doz. Dr. Varoga, Klinik für Unfallchirurgie

2. Berichterstatter: Prof. Dr. Mehdorn, Klinik für Neurochirurgie

Tag der mündlichen Prüfung: 23.02.2011

Zum Druck genehmigt, Kiel, den 03.01.2011

gez. : Prof. Dr. Dr. Cascorbi
(Vorsitzender des Ausschusses für Promotion)

Inhaltsverzeichnis

1. Einleitung	1
1.1 Anatomie	1
1.1.1 Allgemeines	1
1.1.2 Die Bandscheibe	1
1.1.3 Knöcherne Strukturen und Gelenke	2
1.1.4 Bandverbindungen und Muskulatur	4
1.1.5 Nervale Strukturen	4
1.2 Historischer Überblick	5
1.2.1 Die Lumboischialgie	5
1.2.2 Stabilisierende Wirbelsäulen Chirurgie	6
2. Zielsetzung der Arbeit	8
3. Patienten, Material und Methoden	9
3.1 Patientenkollektiv	9
3.2 Implantat	10
3.2.1 Merkmale des Implantats	10
3.2.2 Operationstechnik	10
3.2.3 Nachbehandlung	11
3.3 Untersuchungen	11
3.3.1 Anamnese und klinische Untersuchung	11
3.3.2 Bildgebung	12
3.4 Statistische Auswertung	12
4. Ergebnisse	13
4.1 Allgemeine Auswertung	13
4.2 Komplikationen	14
4.3 Röntgenauswertung	15
4.4 Gehstrecke und Rückenschmerz	16
4.5 Patientenzufriedenheit	18
5. Diskussion	20
5.1 Studie und Patientenkollektiv	20
5.1.1 Studiendesign	20
5.1.2 Aussagekraft retrospektiver Studien	20
5.1.3 Patientenkollektiv	20
5.2 Komplikationen	20

5.2.1 Allgemein	21
5.2.2 Spinalkanalrevision	21
5.2.3 Implantat	22
5.3 Patientenzufriedenheit	22
5.3.1 Beeinflussung der Patientenzufriedenheit	22
5.3.2 Bewertung der Ergebnisse	23
5.4 Rückenschmerz	24
5.5 Gehstrecke	25
5.6 Implantat	25
6. Zusammenfassung	27
7. Literaturverzeichnis	29
8. Anhang	36
8.1 Diagramme	36
8.2 Tabellen	40
9. Danksagung	41
10. Lebenslauf	42

1. Einleitung

In Deutschland sind Rückenbeschwerden die häufigste Ursache der bescheinigten Arbeitsunfähigkeit (165 Millionen Arbeitsunfähigkeitstage/Jahr) und bedingen 15% aller Arbeitsunfähigkeitstage (Ludwig u. Krämer 2002). 2002 waren die nach der ICD-10 verschlüsselten Dorsopathien mit 30 % Anteil bei beiden Geschlechtern der häufigste Grund für die Inanspruchnahme von Leistungen der gesetzlichen Rentenversicherung. Sie lagen damit vor den psychischen Erkrankungen, den malignen Neoplasien und den Herz- Kreislaferkrankungen (Hildebrandt 2005; Schmidt, 2005).

1.1 Anatomie

1.1.1 Allgemeines

Die Wirbelsäule setzt sich in ihrem beweglichen Anteil aus 24 Wirbelkörpern sowie den dazugehörigen Zwischenwirbelscheiben zusammen, zusätzlich schließen sich caudal das Kreuz- und das Steißbein an. Die Halswirbelsäule umfasst sieben, die Brustwirbelsäule zwölf, die Lendenwirbelsäule fünf, das Kreuzbein fünf und das Steißbein vier (drei bis sechs) Wirbel (Frick 1992). Insbesondere im lumbosacralen Übergang sind Normvarianten möglich. Als funktionelle Einheit der Wirbelsäule wird das Bewegungssegment angesehen (Junghanns 1951, 1966). Es umfasst zwei Wirbelkörper, den dazwischen liegenden Bandscheibenraum sowie die umgebenden Bänder, Muskeln und Gelenkkapseln.

1.1.2 Die Bandscheibe

Die Zwischenwirbelscheiben bestehen aus einem äußeren, straffen Anulus fibrosus und einem weichen, gallertartigen Kern, dem Nucleus pulposus (Platzer 1991). Die äußere Zone des Anulus fibrosus besteht aus Lamellen straffen Bindegewebes. Die Innenzone gleicht einem faserknorpeligen Gewebe und geht ohne scharfe Grenze in den Nucleus pulposus über. Mechanisch erfüllt der Nucleus pulposus die Funktion eines Wasserkissens. Wird die Bandscheibe zentrisch belastet überträgt sich der Druck des Nucleus pulposus gleichmäßig auf die angrenzenden Strukturen des Anulus fibrosus und der Knorpeldeckplatten. Bei einseitiger Belastung weicht der Nucleus pulposus zur weniger stark belasteten Seite der Bandscheibe aus (Tillmann 1987).

1.1.3 Knöcherne Strukturen und Gelenke

Die Wirbel sind aus einem Wirbelkörper und einem Wirbelbogen, welcher über die sogenannten Pedikel mit dem Wirbelkörper verbunden ist, zusammengesetzt. Zum Wirbelbogen werden die paarig angelegten Querfortsätze, die ebenfalls paarigen oberen und unteren Gelenkfortsätze sowie der Dornfortsatz gezählt. Die dorsale Fläche der Wirbelkörper bildet gemeinsam mit dem hinteren Längsband die ventrale Begrenzung des Wirbelkanals, die laterale und dorsale Begrenzung erfolgt über die Wirbelbogenanteile und die Ligamenta flava. Durch Wirbelkörper, Wirbelbogen und den Gelenkfortsätzen wird der Recessus lateralis begrenzt, dieser mündet in das Foramen intervertebrale, welches durch den jeweiligen oberen und unteren Gelenkfortsatz gebildet wird (s. Abb. 1; Schünke 2007a).

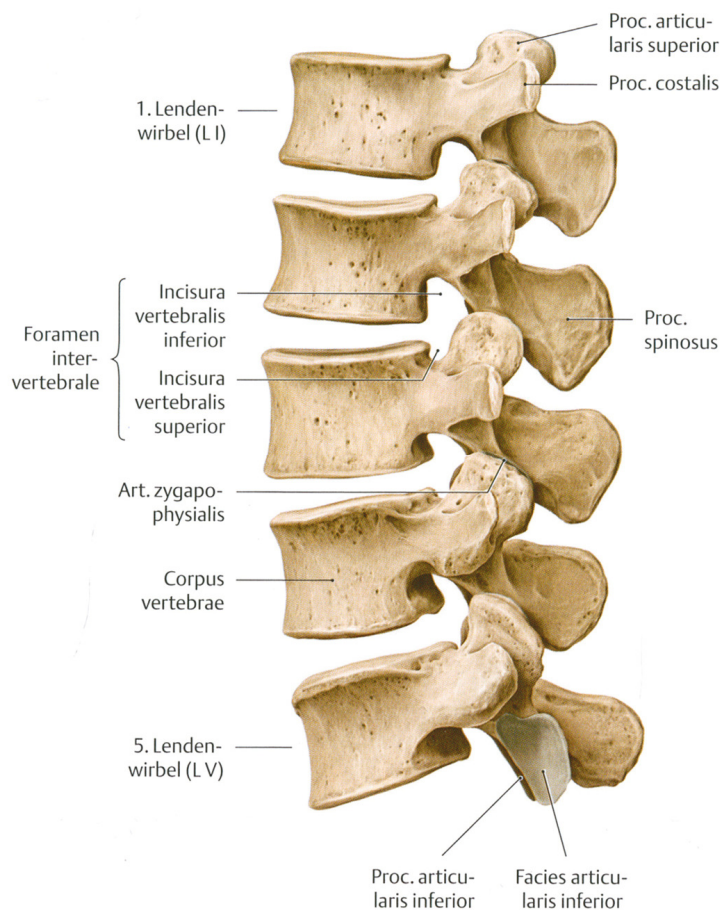


Abbildung 1: Darstellung der lumbalen Wirbelsäule von lateral

Innerhalb eines Bewegungssegmentes gibt es drei gelenkige Verbindungen. Im ventralen Anteil des Segmentes ist eine amphiarthrotische Verbindung über Wirbelkörper und Bandscheibe

gegeben, im dorsalen Anteil bilden sich aus den oberen und unteren Gelenkfortsätzen der Wirbelbögen die Facettengelenke (s. Abb. 2; Schünke 2007).

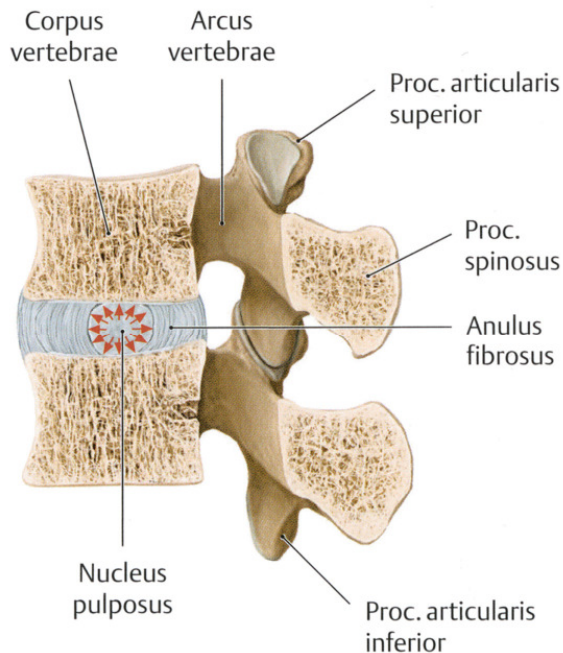


Abbildung 2: Bewegungssegment der Wirbelsäule im sagittalen Schnittbild

Über die Stellung der Wirbelgelenke wird der Hauptbewegungsumfang eines Segmentes festgelegt; so ist im Bereich der Halswirbelsäule durch die annähernd frontale Einstellung der Gelenkflächen überwiegend eine Seitneigung möglich, Drehbewegungen finden überwiegend im Bereich der Brustwirbelsäule sowie im craniocervicalen Übergang statt. Insbesondere im cranialen Bereich der Lendenwirbelsäule ermöglicht eine nahezu Parallelstellung zur Sagittalebene ein größeres Ausmaß in der Beugung und Streckung. Zum lumbosacralen Übergang hin gehen die Facettengelenke wieder in eine frontale Stellung über (van Schaik et al. 1985). Diesem gegenüber stehen Ausführungen von White und Panjabi aus 1990, in denen für den lumbosacralen Übergang das größte Ausmaß in Extension und Flexion der LWS-Bewegungssegmente angeführt wird (s. Tab. 1). Putz wies schon zuvor darauf hin, dass insbesondere im Bereich der Lendenwirbelsäule eine hohe Variationsbreite der Stellung der Gelenkflächen vorhanden ist (Putz 1981). Allerdings sind die Bewegungen zwischen jeweils zwei Wirbeln relativ gering. Erst die Gesamtheit aller Bewegungsglieder (Wirbel und Zwischenwirbelscheiben) erlaubt eine entsprechende Bewegung (Platzer 1991).

Segment	Flexion/Extension	Seitneigung	Rotation
LWK 1/2	12°	6°	2°
LWK 2/3	14°	6°	2°
LWK 3/4	15°	8°	2°
LWK 4/5	17°	6°	2°
LWK 5/SWK 1	20°	3°	5°

Tabelle 1: Die Bewegung um die drei Raumachsen der LWS im Mittelwert (White 1990)

1.1.4 Bandverbindungen und Muskulatur

Ligamentäre Strukturen der Wirbelsäule sind das vordere Längsband, welches mit den Wirbelkörpern in fester Verbindung steht, sowie das hintere Längsband, das eine feste Verbindung mit den Zwischenwirbelscheiben aufweist. Zwischen den Wirbelbögen sind segmental die Ligamenta flava ausgespannt, ihnen kommt eine besondere Bedeutung zu, da sie bei Beugung gedehnt werden und über diese Vordehnung eine Hilfe bei der Wiederaufrichtung geben. Weitere segmentale Bandverbindungen sind die Ligamenta intertransversaria et interspinalia, welche sich zwischen den Querfortsätzen bzw. den Dornfortsätzen ausspannen. Das Ligamentum supraspinale beginnt am Dornfortsatz des siebten Halswirbels beginnt und dehnt sich bis zum Kreuzbein aus. Die Ligamente der Wirbelsäule verspannen gemeinsam mit der autochthonen Rückenmuskulatur sowie der Bauchwandmuskulatur die Wirbelsäule und führen somit zu einer Stabilisierung. Aktive Bewegungen der Wirbelsäule werden in Extension über den Musculus erector spinae, welcher die Gesamtheit der Rückenstreckmuskulatur darstellt, durchgeführt. Die Bauchmuskulatur, der Musculus quadratus lumborum sowie der Musculus iliopsoas ermöglichen Flexionsbewegungen. Rotationen des Rumpfes sowie Seitneigungen werden über Synergismen dieser Muskelgruppen durchgeführt.

1.1.5 Nervale Strukturen

Im Wirbelkanal liegt das Rückenmark umgeben vom Liquor cerebrospinalis. In der ursprünglichen Anlage weisen Wirbelsäule und Rückenmark die gleiche Länge auf. Da jedoch das Längenwachstum beider Strukturen unterschiedlich ist, endet das Rückenmark beim erwachsenen

Menschen ungefähr auf Höhe des ersten oder zweiten Lendenwirbels im sogenannten Conus medullaris. Vom Conus medullaris an enthält der Wirbelkanal nur noch eine dichte Masse von abwärts laufenden Spinalwurzeln, die als Cauda equina bezeichnet werden (Kahle 1991). Auf Höhe eines Bewegungssegmentes verlassen paarig die Nervenwurzeln den Wirbelkanal. Diese ziehen hierbei zunächst durch den aus Wirbelkörper, Wirbelbogen und die Gelenkfortsätze gebildeten Recessus lateralis um hiernach das aus den oberen und unteren Gelenkfortsätzen begrenzte Foramen intervertebrale zu verlassen.

1.2 Historischer Überblick

1.2.1 Die Lumboischialgie

Bereits zwischen dem 5. und 4. Jahrhundert vor Christus beschrieb der griechische Arzt Hippokrates (ca. 460 – 375 vor Christus) die Anatomie der Wirbelsäule sowie zahlreiche Erkrankungen des Achsorgans wie zum Beispiel die tuberkulöse Spondylitis, posttraumatische Kyphosen, die Skoliose sowie Dislokationen von Wirbeln und Frakturen im Bereich der Dornfortsätze (Marketos et al. 1999a). Zusätzlich prägte Hippokrates den Begriff der „Ischias“ wobei hier noch keine weitere Differenzierung zwischen hüft- und wirbelsäulenbezogenen Ursachen vorgenommen wurde. Im 2. Jahrhundert nach Christus war es Claudius Galenus (129-200), der Versorgungsgebiete von Spinalnerven beschrieb und Ausfallsmuster anhand von segmentalen Schädigungen erforschte (Marketos et al. 1999b). Diese Erkenntnisse gewann Galen durch Sektionen und Vivisektionen an Schweinen, Affen und Hunden, wobei er die erforschten Ergebnisse auf den menschlichen Körper übertrug. Im 16. Jahrhundert nahm der belgische Anatom Andreas Vesalius (1514-1564) Studien an menschlichen Leichen vor, da er Galens vom Tier auf den Menschen übertragene Erkenntnisse für nicht ausreichend erachtete. 1543 veröffentlichte Vesalius *De Humani Corporis fabrica Libri Septem* (Baruch 1964; Benini et al. 1996), welches als erstes auf den menschlichen Körper bezogenes Anatomiebuch angesehen werden muss. Im Bereich der Wirbelsäule ist die heutige Nomenklatur im Wesentlichen auf dieses Werk zurückzuführen. Der italienische Arzt Domenico Felice Antonio Cotugno (1736-1822) unterschied in seiner 1774 erschienenen Arbeit *De ischiade nervosa commentarius* (Manni et al. 1997) erstmals neurogen bedingte Schmerzausstrahlungen von arthritischen Beschwerden der Hüftregion. 1803 beschrieb der französische Anatom Antoine Portal (1742-1832) als erster die Stenose des Spinalkanals (van Akkerveeken 1993). Seinen Beobachtungen lagen hierbei ausgeprägt rachitisch veränderte Wirbelsäulen zu Grunde. Portal wies auch darauf hin, dass sich im Zentrum der Bandscheibe eine lamellenfreie Höhle, die mit einer schleimigen Materie

unterschiedlicher Konsistenz gefüllt ist, befindet. Hiermit widersprach er der bis dato vorhandenen Meinung, die Bandscheibe sei ein solides und kompaktes Gebilde. (Böni 2000). Mitte des 19. Jahrhunderts trugen die französischen Neurologen Francois Louis Isodore Valleix (1807-1855) mit der Beschreibung der Ischiasdruckpunkte, sowie Ernest Charles Lasegue (1816-1883) durch die Entdeckung von Ischiasdehnungszeichen im Wesentlichen zu einer Verbesserung der klinischen Diagnostik ischialgiformer Beschwerden bei (de Seze 1982; Brunori et al. 1998). 1908 nahm der Berliner Chirurg Fedor Krause (1857-1937) eine Laminektomie LWK 2-4 bei einem 43-jährigen Kaufmann mit linksseitiger Lumboischialgie und neurologischen Ausfällen vor. Intraoperativ wurde eine doppelt bohnen große Struktur, die sich in der späteren histologischen Untersuchung als Knorpelgewebe herausstellte, entfernt (Böni 2000). Den Beschwerden lag also vermutlich ein Bandscheibenvorfall zu Grunde, jedoch erst über 25 Jahre später wurde durch William Jason Mixter (1880-1958) und Joseph Seaton Barr (1901-1963) der lumbale Bandscheibenvorfall als Ursache lumboischialgiformer Beschwerden hervorgehoben (Robinson 1983). Die knöcherne Einengung des Spinalkanals oder des Recessus lateralis als Ursache von Lumboischialgien gewann erst in der Zeit nach dem zweiten Weltkrieg durch zahlreiche Arbeiten von Henk Verbiest und Arnaldo Benini zunehmend an Bedeutung (Verbiest 1950, 1954, 1975; Benini 1975, 1976, 1977, 1989).

1.2.2 Stabilisierende Wirbelsäulen Chirurgie

1881 stabilisierte Berthold Ernest Hadra eine 1 Jahr alte, ständig reluxierende Fraktur HWK 6/7 mittels einer Silberdrahtumwicklung der entsprechenden Dornfortsätze (Hadra 1891). Der Beginn der instrumentierenden Wirbelsäulen Chirurgie war hiermit gegeben. Anfang des 20. Jahrhunderts nutzte Fritz Lange Systeme aus Stahlstäben und Kunststoffzylindern zur Stabilisierung der Wirbelsäule bei Patienten mit tuberkulöser Spondylitis (Lange 1910). Fred Houdlett Albee setzte Knochenblöcke, die er aus der Tibia entnahm, ebenfalls bei tuberkulöser Spondylitis ein, um einzelne Wirbelsäulensegmente zu stabilisieren und so vor dem Kollabieren zu bewahren (Albee 1911). Im Jahr 1932 führte Norman Capener eine interkorporelle Fusion über einen ventralen Zugang zur stabilisierenden Behandlung von Spondylolisthesen durch. Die interkorporelle Fusion über einen dorsalen Zugang wurde zuerst 1946 beschrieben (Jaslow 1946). Allerdings wurden bereits während des zweiten Weltkriegs durch Ralph Bingham Cloward bei der Behandlung lumbaler Bandscheibenschäden Operationen dieser Art durchgeführt, jedoch erst später beschrieben (Cloward 1953). 1944 führte Don King die isolierte Verschraubung von Wirbelgelenken zur internen Stabilisierung durch (King 1944). Paul Harrington setzte in den fünfziger Jahren ein Stangensystem, welches über Haken an den Wirbelbögen befestigt wurde,

zur Korrektur und Stabilisierung von Skoliosen ein (Harrington 1962). Eine transpedikuläre Schraubenfixation wurde ebenfalls durch Harrington beschrieben, jedoch frühzeitig wieder verlassen (Harrington 1967). Raymond Roy-Camille beschrieb als erster die Befestigung von Stabilisationsplatten über transpedikulär eingebrachte Schrauben und war somit Vorreiter für die heute zahlreichen auf diesem Prinzip basierenden Systeme (Roy-Camille et al. 1970). Anfang der achtziger Jahre wurde eine interspinöse Verdrahtung zur unterstützenden Behandlung bei Skoliosen eingesetzt (Drummond et al. 1984), teilweise wurde diese wieder mit Stabsystemen kombiniert (Sponseller et al. 1986). Innerhalb der letzten 15 Jahre wurde zunehmend versucht, Segmentstabilisierungen ohne vollständige Fusionen zu entwickeln. Im Jahr 1994 wurden die ersten retrospektiven Analysen über die Graf'schen Bänder, ein System, in dem Pedikelschrauben jeweils in craniocaudaler Richtung über ein elastisches Band verbunden wurden, veröffentlicht (Guigui et al. 1994; Legaye et al. 1994). Zusätzlich wurde eine ausgiebige biomechanische in vitro Untersuchung mit diesem System durchgeführt (Strauss et al. 1994). Durch die Instrumentation mit Graf'schen Bändern konnte das Bewegungsausmaß eines Segmentes überwiegend in der Flexion limitiert werden, wobei die übrigen Bewegungsebenen nur eine geringe oder keine Einschränkung erfuhren. Dieses änderte sich mit der Entwicklung des Dynesys Systems (Zimmer Spine, Minneapolis, USA), wobei ebenfalls eine Bandverbindung zwischen Pedikelschrauben die Flexion zügelt, zusätzlich bewirkt jedoch ein auf dieser Bandverbindung aufgefüdelter Kunststoffspacer eine Limitierung der Extension des Segmentes. Ebenfalls 1994 entwickelte Jaques Samani ein interspinös einzusetzendes, U-förmiges Implantat, welches 1995 erstmals zum Einsatz kam. Hierbei sollten an längerstreckige Fusionen angrenzende Segmente im Bereich der LWS hinsichtlich einer Nachbarsegmentdekompensation gesichert werden. Dieses Implantat, welches aufgrund seines Aussehens, des Materials und des Implantationsortes überwiegend als Titan „U“ oder interspinöses „U“ (ISU) bekannt wurde und heute unter dem Namen Coflex® (Paradigm Spine, Wurmlingen, Deutschland) verfügbar ist, bildet einen Untersuchungsinhalt dieser Arbeit. Die erste Erwähnung eines interspinösen Implantats erfolgt jedoch erst 3 Jahre später. Hierbei handelt es sich allerdings nicht um das Titan „U“ sondern um ein allgemein im englischsprachigen Raum als Minns Device bezeichnetes Implantat (Minns et al. 1997). Bis zum heutigen Zeitpunkt wurden diverse weitere interspinöse Implantate wie zum Beispiel das X-Stop® (Medtronic, Tolothenaz, Schweiz), Diam® (Medtronic, Tolothenaz, Schweiz) oder Wallis® (Abbott Spine, Bordeaux, Frankreich) entwickelt.

2. Zielsetzung der Arbeit

Von Februar 2002 bis November 2004 wurden 240 Patienten in der Neurochirurgischen Abteilung der Ostseeklinik in Damp mit dem interspinös eingebrachten Titan U versorgt. Hierbei erfolgte bei 137 Patienten eine rein monosegmentale Versorgung bei gleichzeitiger Revision des Spinalkanals.

Im Rahmen einer Nachuntersuchung mit Auswertung der Patientenakten sollten folgende Aspekte untersucht werden:

1. Retrospektive Analyse der intra- und postoperativen Komplikationen in Abhängigkeit des intraspinalen Eingriffs sowie des Implantats.
2. Klinische Ergebnisse hinsichtlich der Patientenzufriedenheit sowie des subjektiven Schmerzempfindens und Gehstrecke der Patienten.
3. Abhängigkeit des Nachuntersuchungsintervalls auf die Patientenzufriedenheit.

3. Patienten, Material und Methoden

3.1 Patientenkollektiv

Im Rahmen einer internationalen Multicenter-Studie wurden in der Neurochirurgischen Abteilung der Ostseeklinik in Damp (Chefarzt Dr. D. Adelt) Patienten nach Implantation eines interspinösen Titan „U“ nachuntersucht. Der operative Eingriff sollte mindestens 6 Monate zurück liegen, um eine genauere Aussage über die Stabilität des Implantats zu gewährleisten. Hieraus ergab sich ein entsprechender Zeitraum der stattgehabten Operationen von Februar 2002 bis November 2004, in dem insgesamt 240 Patienten mit dem Implantat versorgt wurden. Diese Patienten wurden schriftlich zu einer Nachuntersuchung eingeladen. Bei den Patienten, die sich hierauf nicht meldeten erfolgte der Versuch einer telefonischen Nachfrage. Hieraus erfolgte eine weitere Rekrutierung für die klinische und radiologische Nachuntersuchung. In Fällen, in denen die Patienten aufgrund mangelnder Mobilität oder Zeitmangels nicht zur Untersuchung erscheinen konnten, wurde ein Telefoninterview durchgeführt. Ein nur geringer Anteil konnte nicht erreicht werden (24 Patienten) oder teilte schriftlich bzw. fernmündlich mit, in keiner Weise an der Studie teilnehmen zu wollen (6 Patienten). 4 Patienten waren in der Zwischenzeit verstorben. Hierbei wurden in drei Fällen die Angehörigen, in einem Fall der Hausarzt kontaktiert. Diese versicherten, dass die Todesursache jeweils nicht mit dem operativen Eingriff in Zusammenhang zu sehen war. Der Zeitraum zwischen Operation und Todesfall betrug in allen Fällen mehr als zwölf Monate. Die Todesursache war bei drei Patienten auf ein dekompensiertes Herzleiden, in einem Fall auf ein neoplastisches Geschehen zurückzuführen. 198 Patienten konnten zur Nachuntersuchung einbestellt werden, 6 Patienten wurden telefonisch befragt. Bei den letzten 2 der insgesamt 240 Patienten erfolgte die Auswertung nach Aktenlage. In diesen Fällen wurde bereits vor der geplanten Nachuntersuchung eine Explantation des Implantats vorgenommen, in den Krankenakten war eine komplette klinische und radiologische Untersuchung vorhanden.

Hieraus ergibt sich, dass bei 206 von insgesamt 240 Patienten auswertbare Informationen vorliegen (86 %). Hiervon wurden 137 Patienten rein monosegmental unter gleichzeitiger Revision des Spinalkanals stabilisiert. Diese Patientenpopulation ist Gegenstand der vorliegenden Arbeit.

3.2 Implantat

3.2.1 Merkmale des Implantats

Das verwendete Implantat besteht aus einer Titanlegierung (Titan 6-Aluminium 4-Vanadium). Titanlegierungen zeichnen sich durch eine hohe Biokompatibilität aus. Zusätzlich kann bei Bedarf auch unter liegendem Implantat eine Kernspintomographie mit hoher Aussagekraft durchgeführt werden. Aus diesen Gründen werden heutzutage für den Großteil der an der Wirbelsäule verwendeten Implantate Titanlegierungen bevorzugt. Dieses Implantat ist in seinem tragenden Anteil U – förmig konfiguriert. An beiden Schenkeln des „U“ befinden sich jeweils 2 Klemmbacken, die das Implantat an den benachbarten Dornfortsätzen fixieren (s. Abbildung 3). Damit eine möglichst hohe Passgenauigkeit erzielt werden kann, gibt es insgesamt 5 Implantatgrößen von 8 – 16 mm Schenkelabstand, wobei im untersuchten Kollektiv nur die Größen 10 – 14 mm zum Einsatz kamen, da die beiden anderen Größen erst zu einem späteren Zeitpunkt erhältlich waren.




Abbildung 3: Darstellung des Implantats (Coflex®, Paradigm Spine, Wurmlingen, Deutschland)

3.2.2 Operationstechnik

Im Regelfall wird zunächst die intraspinale Grundproblematik beseitigt. Bei rein einseitigen Beschwerden kann über eine interlaminäre Fensterung die Entlastung nervaler Strukturen durch eine selektive Dekompression mit oder ohne begleitende Nucleotomie durchgeführt werden. Nachdem die Engpasssituation beseitigt ist, erfolgt die Vorbereitung für die Implantation des interspinösen Titan U. Hierbei wird zunächst das Ligamentum supraspinosum scharf von den benachbarten Dornfortsätzen abgelöst, ohne es in seiner Kontinuität zu verletzen und zur

Gegenseite umgeschlagen. Muskuläre Anteile der Gegenseite werden mit dem Raspatorium abgeschoben und der interspinöse Raum mit verschiedenen Hohlmeißelzangen nach Luer angegangen. Es ist darauf zu achten, dass an den benachbarten Dornfortsätzen planparallele Kanten entstehen, ohne zuviel knöchernes Gewebe zu entfernen. Hiernach wird mit dem Probeinstrumentarium, welches auch als Implantationshilfe dient, die Implantatgröße bestimmt. Das entsprechende Implantat wird nun vorsichtig eingestößelt, bis die Krümmung des U ca. 2-3 mm an die Duraebene heranreicht. Die Klemmböden des U werden abschließend mit einer Zange an den jeweiligen Dornfortsatz angepresst. Nach Einlage einer Drainage durch die Krümmung des Implantats wird das abgelöste Ligamentum supraspinosum wieder an den Dornfortsätzen fixiert und das Gewebe schichtweise verschlossen. Wenn intraspinal ein zweiseitiges Vorgehen notwendig ist, kann die vorbereitende Präparation für das Implantat zuerst vorgenommen werden, um dann über die Mittellinie in den Spinalkanal einzugehen. Dieses Vorgehen ist häufig bei ausgeprägten Spinalkanalstenosen hilfreich.

3.2.3 Nachbehandlung

Die Nachbehandlung orientiert sich an dem Ausmaß des intraspinalen Eingriffs sowie der internistischen Begleiterkrankungen. Durch das Implantat ist keine gesonderte Nachbehandlung mit Ausnahme der radiologischen Kontrolle zur Implantatlage erforderlich. Somit ist eine Frühmobilisation ab dem ersten Tag möglich. Die Wunddrainage wird im Regelfall am ersten postoperativen Tag entfernt. Eine unterstützende passagere Miederversorgung ist nicht erforderlich.

3.3 Untersuchungen

3.3.1 Anamnese und klinische Untersuchung

Die präoperative klinische Untersuchung wurde im Rahmen des normalen Stationsalltags nach einem standardisierten Untersuchungsschema durchgeführt. Im Rahmen der Untersuchung wurde eine kurze Anamnese hinsichtlich Familie, Berufsausbildung, stattgehabte Operationen und internistischer Begleiterkrankungen sowie eine ausführliche spezielle Anamnese bezüglich des zur Aufnahme führenden Beschwerdebildes erhoben. Die Untersuchung gliederte sich in die Beurteilung des Gangbildes und der komplexen Gangformen, das Bewegungsausmaß der Lendenwirbelsäule insbesondere in der Sagittalebene sowie einer neurologischen Untersuchung am liegenden Patienten mit Erhebung des sensomotorischen Status, des Reflexbildes sowie der

Nervendehnungszeichen. Eine Quantifizierung der Lumbalgien anhand der Visuellen Analogskala wurde zunächst nicht vorgenommen, der Schmerzcharakter wurde jedoch in den Qualitäten schwerer, mittelschwerer, leichter oder kein Schmerz dokumentiert. Die entsprechenden Informationen wurden ebenso wie die Daten zum operativen Eingriff, Komplikationen und Behandlungsverlauf aus den vorhandenen Akten entnommen.

Die Nachuntersuchung wurde nach Terminabsprache vorgenommen. Die Patienten wurden gebeten, eine Einschätzung ihrer Gehstrecke abzugeben, zusätzlich wurde das Ausmaß von bestehenden Beschwerden mit Hilfe der Visuellen Analogskala quantifiziert. Die Zufriedenheit mit dem operativen Ergebnis konnte in den Qualitäten „nicht zufrieden“, „zufrieden“ oder „sehr zufrieden“ angegeben werden. Ergänzend wurde nachgefragt, ob die Patienten sich noch einmal nach diesem Verfahren operieren lassen würden. Die klinische Untersuchung war analog zu der präoperativ vorgenommenen Untersuchung.

3.3.2 Bildgebung

Die präoperative bildgebende Diagnostik bestand grundsätzlich in einer lumbalen Kernspintomographie oder Computertomographie. In wenigen Fällen wurde zur weiterführenden Diagnostik eine lumbale Funktionsmyelographie durchgeführt. Zusätzlich erhielten nahezu alle Patienten Funktionsaufnahmen der LWS im seitlichen Strahlengang sowie eine ap Röntgenaufnahme. Bei der Nachuntersuchung wurden sämtliche Patienten ap sowie im seitlichen Strahlengang in Funktion geröntgt. Um eine einheitliche Bewertung der Röntgenbilder vorzunehmen erfolgte die Befundung der in der Nachuntersuchung durchgeführten Röntgenaufnahmen stets durch das gleiche Team, welches aus vier Mitarbeitern der Abteilung bestand.

3.4 Statistische Auswertung

In dieser Studie wurde die Verwaltung und Auswertung der Daten über Microsoft® Excel vorgenommen. Einige Daten wurden zur Testung einer möglichen Signifikanz einem Student´s t-Test für unabhängige Stichproben sowie den paired t-Test für abhängige Stichproben unterzogen. Als Signifikanzniveau wurde $p < 0,05$ vorgegeben.

4. Ergebnisse

4.1 Allgemeine Auswertung

Im 137 Patienten umfassenden Gesamtkollektiv betrug das durchschnittliche Alter der Patienten zum Zeitpunkt der Operation 62,1 Jahre (STABW. 11,6 / MIN. 30,7 / MAX. 85,7). 56,2 % der Patienten waren weiblichen, 43,8 % männlichen Geschlechts. Es wurde in 13 Fällen eine primäre Nucleotomie (NT), in 31 Fällen eine Re – Nucleotomie (Re-NT), bei 56 Patienten eine reine Dekompression (Dek.) und in 37 Fällen eine Dekompression mit begleitender Nucleotomie (Dek. + NT) vorgenommen (s. Diagramm 1).

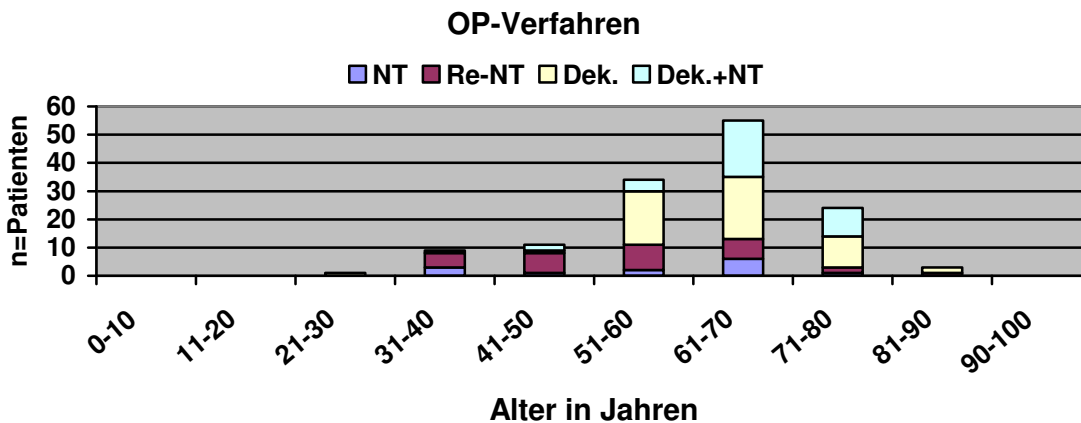


Diagramm 1: Anzahl der Patienten nach Alter und Ausmaß des intraspinalen Eingriffs

Im Patientenkollektiv lagen zwischen operativer Maßnahme und Nachuntersuchung bei 37 Patienten mehr als zwei Jahre, bei 53 Patienten betrug das Intervall zwischen einem und zwei Jahren und 47 Patienten wurden innerhalb des ersten Jahres nach Eingriff nachuntersucht (s. Diagramm 2, Anhang S. 36).

Es wurden insgesamt 17 Implantate der Größe 14 mm implantiert, in 61 Fällen kam das 12 mm Implantat und bei 59 Patienten das 10 mm Implantat zur Anwendung. Das Segment LWK 4/5 war am häufigsten betroffen (94 Fälle, 68,6%), in der Etage LWK 3/4 erfolgten 22 (16%) im lumbosacralen Übergang 16 (11,7%) Operationen (s. Diagramm 3, Anhang S. 36).

Der intraoperative Blutverlust war innerhalb des Studienkollektivs gemessen am Zentralwert nahezu identisch (NT und Re-NT 150 ml, Dek. 152,5 ml und Dek. + NT 145 ml; s. Diagramm 4, Anhang S. 37). Das arithmetische Mittel war in der Gruppe Dek. + NT bei einer Operation

mit ausgeprägter Blutung mit 198 ml deutlich über den übrigen Gruppen (NT 153 ml, Re-NT 154 ml, Dek. 166 ml)

Die Operationsdauer lag bei den rein nucleotomierten Patienten im Durchschnitt bei 75 Minuten (Median 75 Min.), der Zentralwert der übrigen Verfahren lag um 20 % höher (Re-NT und Dek. jeweils 90 Minuten, Dek. + NT 88 Minuten; s. Diagramm 5, Anhang S. 37)

4.2 Komplikationen

Es wurde in insgesamt 8 Fällen (5,8%) eine Duraläsion dokumentiert, bei einem Patienten war eine vermehrte Blutung beschrieben. In der Gruppe der Patienten, bei denen eine Re-Nucleotomie durchgeführt wurde traten hierbei 4 Duraläsionen auf, in der Gruppe der Nucleotomien bei gleichzeitiger Dekompression kam es in 3 Fällen zu einer Duraläsion und in einem Eingriff zu einer vermehrten Blutung (s. Tabelle 2).

Komplikation	Geschlecht	Alter bei OP	OP-Verfahren	Segment
Duraläsion	m	40,2	Re-NT	LWK4/5
Duraläsion	m	35,6	Re-NT	LWK5/WKS1
Duraläsion	w	40,9	Re-NT	LWK5/SWK1
Duraläsion	w	55,5	Re-NT	LWK4/5
Duraläsion	w	58,9	Dek.	LWK4/5
Duraläsion	w	69,6	Dek. + NT	LWK4/5
Duraläsion	w	65,8	Dek. + NT	LWK4/5
Duraläsion	m	75,1	Dek. + NT	LWK3/4
Blutung	m	68,8	Dek. + NT	LWK2/3

Tabelle 2: Intraoperative Komplikationen

Bei insgesamt 7 Patienten ist eine postoperative Komplikation eingetreten, dieses entspricht einer Gesamtquote von 5,1 %. In einem Fall trat postoperativ eine ungeklärte Temperaturerhöhung auf, andere postoperativen Komplikationen (ISG-Syndrom, Verschlechterung einer Parese, cardiale Dekompensation) sind in jeweils zwei Fällen dokumentiert. (s. Tabelle 3).

Komplikation	Geschlecht	Alter bei OP	Alter bei OP	Segment
Verschlechterung der Parese	m	51,0	51,0	LWK5/SWK1
ISG Syndrom	m	59,7	59,7	LWK4/5
cardiale Dekompensation	m	85,7	85,7	LWK4/5
Serom	w	55,5	55,5	LWK4/5
Verschlechterung der Parese	w	67,8	67,8	LWK4/5
ISG Syndrom	w	35,0	35,0	LWK4/5
cardiale Dekompensation	w	79,5	79,5	LWK4/5
unklares Fieber	w	65,8	65,8	LWK4/5

Tabelle 3: Postoperative Komplikationen

4.3 Röntgenauswertung

Bei 4 Patienten lagen Nachuntersuchungsdaten nur anhand eines Telefoninterviews vor, so dass keine Röntgenkontrolle erfolgte. In einem Fall wurde jedoch bekannt, dass das Implantat entfernt worden war. Somit lagen für 134 Patienten auswertbare Informationen vor. In 121 Fällen (90,3%) waren hierbei keine Auffälligkeiten vorhanden, in 6 Fällen war das Implantat entfernt worden (4,5%), 3 Mal war ein Lysesaum zu sehen (2,2%). Eine Dislokation des Implantats zeigte sich in einem Fall über einen Implantatversatz von 3 mm nach dorsal, in einem zweiten Fall in einem Gleiten auf dem Dornfortsatz in Funktion (Vergleich Seitenaufnahme in maximaler Flexion zur maximalen Extension). Andere Auffälligkeiten (Fraktur eines Dornfortsatzes, Verformung des Implantats) wurden einmalig dokumentiert (s. Diagramm 6).

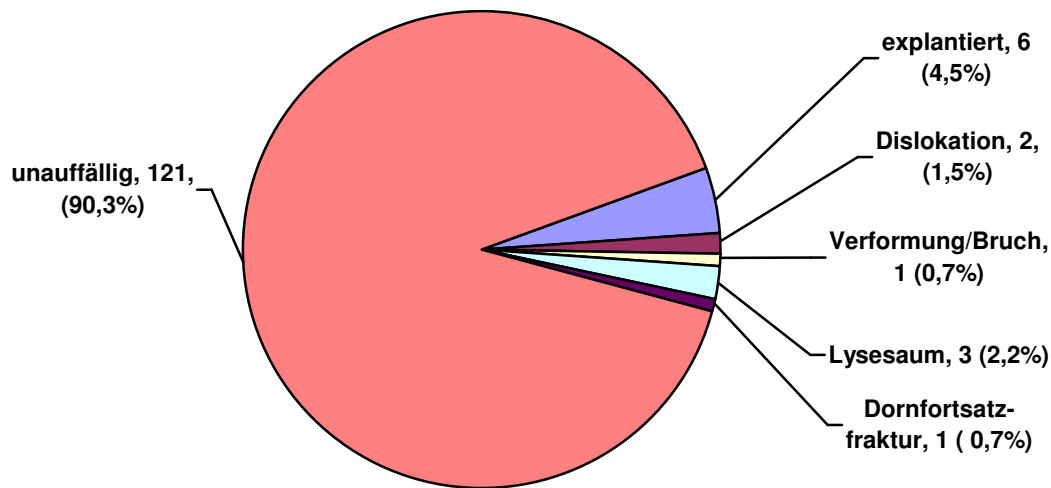


Diagramm 6: Auswertung der Implantat-bedingten Auffälligkeiten in der postoperativen Röntgenkontrolle

4.4 Gehstrecke und Rückenschmerz

In 6 Fällen wurde das „U“ explantiert, diese Fälle wurden hier nicht berücksichtigt, da die Ergebnisse nicht auf die ursprüngliche Operation zurückgeführt werden können.

Im gesamten Kollektiv waren präoperativ lediglich 13 Patienten (10,1 %) in der Lage, eine Gehstrecke von über 1000 Metern zurückzulegen, zum Zeitpunkt der Nachuntersuchung steigerte sich diese Anzahl um mehr als das Achtfache auf 106 (80,9 %; s. Diagramm 7). Somit ist die Verbesserung der Gehstrecke im Gesamtkollektiv hoch signifikant ($p < 0,001$).

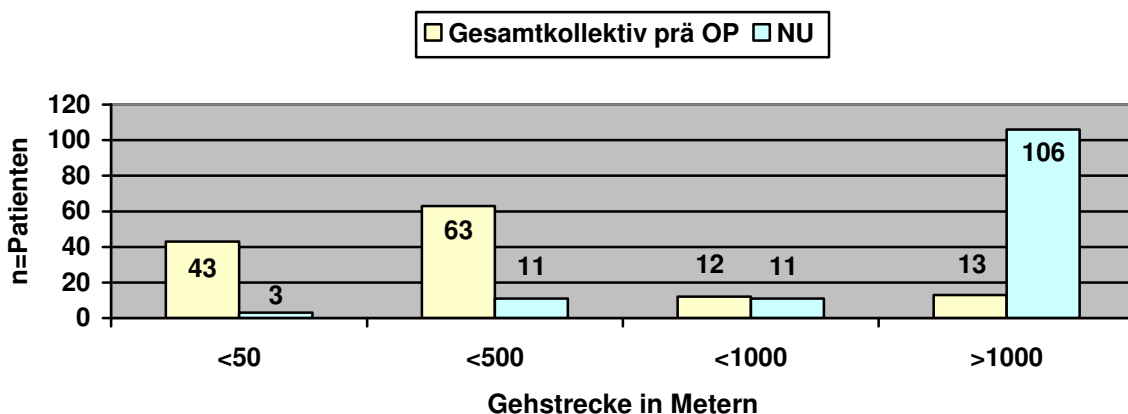


Diagramm 7: Vergleich der präoperativen Gehstrecke im Gesamtkollektiv im Vergleich zum Zeitpunkt der Nachuntersuchung.

Die Einzelbetrachtung der Gruppen dokumentiert einen unterschiedlichen prozentualen Zuwachs der Patientenzahl, die mehr als 1000 m Gehstrecke zurücklegen konnten (Gruppe NT 92,4 Prozentpunkte, Re-NT 83, 4 Prozentpunkte, Dek. 61,4 Prozentpunkte und Dek. + NT 66,6 Prozentpunkte). Die Verbesserung der Gehstrecke war in allen Gruppen jeweils hochsignifikant ($p < 0,001$; s. Diagramme 8-11, Anhang S. 37 f.). In der Gegenüberstellung der einzelnen Gruppen gab es präoperativ keine signifikanten Unterschiede, zum Zeitpunkt der Nachuntersuchung dokumentiert die Gruppe der nucleotomierten Patienten gegenüber den dekomprimierten Patienten ein signifikant besseres Ergebnis ($p = 0,03$), alle anderen Gegenüberstellungen wiesen keine statistische Signifikanz auf.

Auf das Gesamtkollektiv bezogen gaben präoperativ 69 Patienten (52,7%) an, unter schweren oder mittleren Rückenschmerzen zu leiden. Zum Zeitpunkt der Nachuntersuchung waren es nur noch 35,1% (46 Patienten; s. Diagramm 12).

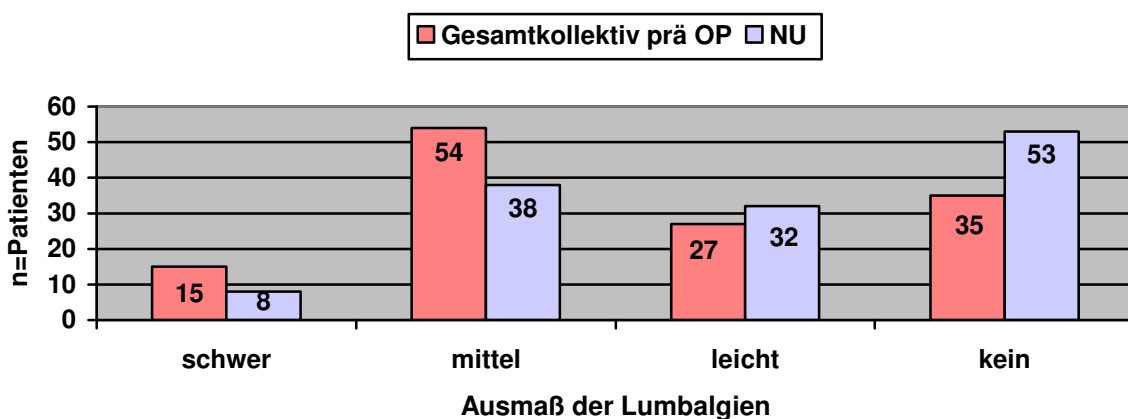


Diagramm 12: Vergleich der präoperativen Lumbalgien im Gesamtkollektiv im Vergleich zum Ausmaß der Lumbalgien zum Zeitpunkt der Nachuntersuchung.

In der Gruppe der Patienten, bei denen eine reine Dekompression (Dek.) durchgeführt worden war, blieb die Anzahl der von schweren Rückenschmerzen betroffenen Patienten gleich. Die Anzahl der über mittlere Rückenschmerzen klagenden Patienten halbierte sich jedoch ($p < 0,001$), während die Anzahl der Patienten ohne Lumbalgien von 13 auf 24 stieg ($p < 0,001$; s. Diagramm 13).

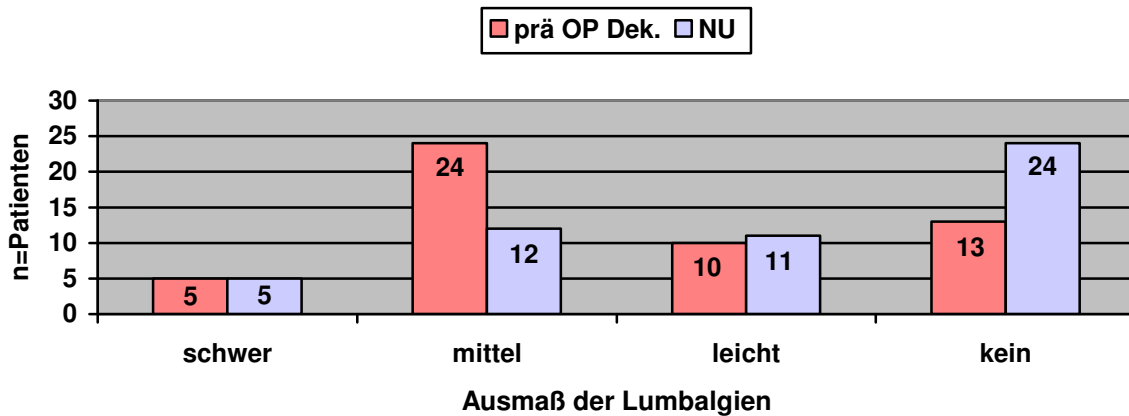


Diagramm 13: Vergleich der präoperativen Lumbalgien in der Gruppe der dekomprimierten Patienten im Vergleich zum Ausmaß der Lumbalgien zum Zeitpunkt der Nachuntersuchung.

Der prozentuale Anteil der Patienten im Gesamtkollektiv, die keine Rückenschmerzen hatten, stieg von 26,7 % (35 Patienten präoperativ) auf 40,5% an (53 Patienten zum Zeitpunkt der Nachuntersuchung; $p < 0,001$; s. Diagramm 12). Bei den dekomprimierten Patienten konnte hier ein Zuwachs von 21,2 Prozentpunkten (25% auf 46,2%) gesehen werden ($p < 0,001$; s. Diagramm 13). Die Veränderungen der Schmerzqualität wiesen in der Gruppe der nucleotomierten sowie Re-nucleotomierten Patienten keine signifikanten Änderungen auf (s. Diagramm 14 + 15, Anhang S 39).

Bei den kombiniert dekomprimiert und nucleotomierten Patienten verringerte sich die Anzahl der schweren Lumbalgien signifikant ($p = 0,04$), während die Anzahl der Patienten ohne Lumbalgien signifikant anstieg ($p = 0,01$; s. Diagramm 16, Anhang S. 39)

In der Quantifizierung des postoperativen Rückenschmerzes über die visuelle Analogskala ist der Zentralwert der Re-nucleotomierten Patienten, welche im Zeitraum 1-2 Jahre nach dem Eingriff nachuntersucht worden sind, mit einem Wert von 5 im Vergleich zu den übrigen Gruppen erhöht (Mediane von 0 - 3,9; s. Diagramm 17, Anhang S. 40).

4.5 Patientenzufriedenheit

Bei einer Patientin erfolgte die Auswertung nach Aktenlage, hier lagen keine Daten zur Fragestellung der Patientenzufriedenheit vor.

In Diagramm 18 ist die Bereitschaft der Patienten, sich erneut nach dem gewählten Verfahren operieren zu lassen, in Abhängigkeit vom Ausmaß des intraspinalen Eingriffs sowie der Größe des Nachuntersuchungsintervalls dargestellt. In der Gruppe der nucleotomierten Patienten lag

diese Bereitschaft unabhängig von der Größe des Nachuntersuchungsintervalls bei 100%. Bei den übrigen Verfahren zeigte sich die höchste Bereitschaft, wenn das Nachuntersuchungsintervall weniger als ein Jahr betrug.

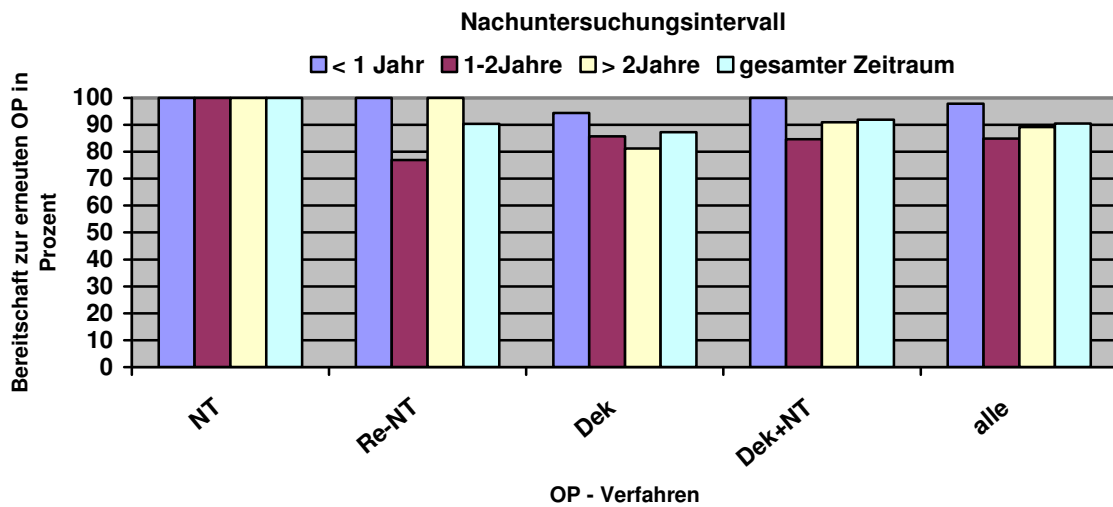


Diagramm 18: Bereitschaft zu einer erneuten OP nach Ausmaß des intraspinalen Eingriffs

Insgesamt gaben 14 Patienten (10,3%) der Patienten an, mit dem Ergebnis der Operation nicht zufrieden zu sein. In der Gruppe der Re-nucleotomierten Patienten lag diese Quote mit 12,9% etwas höher (4 von 31 Patienten), wobei diese 4 Patienten im Nachuntersuchungsintervall zwischen 1 und 2 Jahren lagen (s. Tabelle 4, Anhang S. 40)

5. Diskussion

5.1 Studie und Patientenkollektiv

5.1.1 Studiendesign

Zielsetzung der Arbeit war eine retrospektive Beobachtungsstudie, in der das Gesamtkollektiv in 4 Gruppen hinsichtlich des Ausmaßes des intraspinalen Eingriffs unterteilt wurde. Nachfolgend wurden die Gruppen miteinander verglichen. Zusätzlich wurde eine Untersuchung der Ergebnisse hinsichtlich der Größe des Nachuntersuchungsintervalls durchgeführt.

5.1.2 Aussagekraft retrospektiver Studien

Retrospektive Studien sollen idealerweise die lückenlose Erfassung und Untersuchung aller Patienten des entsprechenden Nachuntersuchungszeitraums beinhalten. Jeder nicht erfasste Fall kann das Ergebnis in positiver oder negativer Form verfälschen. Je höher die Nachuntersuchungsrate, desto größer ist die Aussagekraft der untersuchten Kriterien.

5.1.3 Patientenkollektiv

In der Neurochirurgischen Abteilung der Ostseeklinik in Damp wurden von Februar 2002 bis November 2004 insgesamt 240 Patienten dynamisch mit dem interspinösen Titan U stabilisiert. Im Rahmen einer Multicenter-Studie konnten die Daten von 206 Patienten ausgewertet werden (85,8 %). Von den fehlenden Patienten konnten 24 nicht erreicht werden, 4 waren verstorben und 6 Patienten wollten nicht an der Studie teilnehmen. Aus dieser Gruppe wurde in 66,5 % (n=137) eine monosegmentale Instrumentation mit begleitender Revision des Spinalkanals des instrumentierten Segmentes vorgenommen. Diese 137 Patienten bilden das Gesamtkollektiv dieser Arbeit.

5.2 Komplikationen

Jeder operative Eingriff ist mit Komplikationen behaftet, wobei zwischen allgemeinen und spezifischen Operationsrisiken unterschieden werden muss. Für Revisionsoperationen am Spinalkanal sind als spezifische Komplikationen Duraverletzungen, epidurale Blutungen und

Nervenverletzungen zu nennen. Zusätzlich treten in Folge von Wirbelsäuleneingriffen häufiger Beschwerden am Iliosacralgelenk auf. Als allgemeine Komplikationen sind Herz-Kreislauf Problematiken sowie Wundinfektionen bekannt.

Auf ein Implantat bezogen sind die spezifischen Risiken im Wesentlichen Implantatbrüche oder -lockerungen. Zusätzlich besteht die Möglichkeit der lokalen Gewebeerletzung durch den operativen Eingriff oder mechanische Überlastung. Im Fall des interspinösen Titan U muss hierbei die Dornfortsatzfraktur angeführt werden. Im weiteren Sinn kann eine spätere Implantatentfernung ebenfalls zu den Komplikationen gerechnet werden.

5.2.1 Allgemein

Die Rate der postoperativen Wundinfektionen nach elektiven Eingriffen an der Wirbelsäule wird mit ca. 4 % angegeben (Blam et al. 2003; Fang et al. 2005; Pull ter Gunne et al. 2009). In dem untersuchten Kollektiv konnte kein Fall einer postoperativen oder späten Infektion festgestellt werden. Zucherman beschreibt in einer prospektiven Studie über das X-Stop® bei 3 von 100 Patienten perioperative Komplikationen das Herz – Kreislauf oder respiratorische System betreffend (Zucherman et al. 2005). Innerhalb des Patientenkollektivs der vorliegenden Studie kam es bei 2 Patienten zu einer intensivpflichtigen cardialen Dekompensation (1,4 %). Ebenfalls in 2 Fällen trat im postoperativen Verlauf ein ISG-Syndrom auf. Fusions-Operationen des lumbosacralen Übergangs können Überlastungsreaktionen am ISG zur Folge haben (Ha et al. 2008). Das Auftreten von postoperativen Funktionsstörungen am ISG nach stabilisierenden Wirbelsäuleneingriffen ist bisher nicht ausreichend wissenschaftlich untersucht.

5.2.2 Spinalkanalrevision

Im untersuchten Gesamtkollektiv kam es in 8 Fällen (5,8 %) zu einer Duraläsion, wobei 4 Duraläsionen in der Gruppe der Re-nucleotomierten Patienten (4 von 31, 12,9%) und 3 Fälle in der Gruppe der Dekompressionen (3 von 56, 5,4 %) auftraten. Auf das Gesamtkollektiv bezogen war somit das Risiko einer Duraläsion für kein OP-Verfahren signifikant erhöht. Im Vergleich der Gruppen untereinander traten nur bei den Re-Nucleotomien signifikant mehr Duraläsionen als in der Gruppe der Dekompressionen auf ($p=0,03$). Während eines Eingriffs (0,7 %) kam es zu einer vermehrten Blutung. Bei 2 Patienten (1,4 %) trat eine Verschlechterung der vorbestehenden Parese auf.

Die Komplikationsrate bei entlastenden Eingriffen am Spinalkanal wird in der Literatur sehr unterschiedlich angegeben. Die Rate der Duraläsionen bei primärer Bandscheibenoperation

variiert zwischen 2,7% und 3,5%, bei dekomprimierenden Eingriffen einer Spinalkanalstenose zwischen 8,5 % und 14%. Für Rezidiveingriffe werden 5% bis 13,2 % Duraläsionen angegeben (Wang et al. 1998; Tafazal et al. 2005; Stromquist et. al. 2010). Die Komplikationsrate der vorliegenden Studie entspricht bei den Rezidiveingriffen der aktuellen Literatur, bei den Ersteingriffen liegt eine geringere Komplikationsrate vor.

5.2.3 Implantat

Im Gesamtkollektiv war in 2 Fällen eine Dislokation des Implantats zu beobachten, bei 3 Patienten (2,2 %) bestand ein radiologischer Lysesaum um das Implantat. Beschwerden ließen sich hierdurch nicht ableiten. Jeweils einmal wurden eine Fraktur eines Dornfortsatzes sowie ein deformiertes Implantat gesehen, in 6 Fällen wurde das Implantat entfernt (4,5 %). Eine Häufung in Abhängigkeit vom Ausmaß des intraspinalen Eingriffs lag nicht vor. Park führte mit seiner Arbeitsgruppe eine retrospektive Studie zum interspinösen U durch. Hierin beschrieb er in 57% (insgesamt 28 Röntgenauswertungen) der nachuntersuchten Patienten einen radiologischen Lysesaum um das Implantat, Beschwerden ließen wie in der vorliegenden Studie nicht ableiten. Bei einem Patienten wurde ein Implantatbruch dokumentiert (Park et al. 2009). Im Rahmen eines Fallberichts wurde eine Streßfraktur in der hinteren Facettengelenkssebene sechs Jahre nach Implantation eines interspinösen U angegeben (Chung et al. 2009).

Eine Studie, in der das interspinöse U zur Entlastung der Wirbelgelenke ohne begleitende Revision des Spinalkanals bei 20 Patienten eingesetzt wurde, beschreibt keine intraoperativen oder Implantat-bezogenen Komplikationen. Bei 3 Patienten musste jedoch im weiteren klinischen Verlauf zusätzliche weitere opeartive Versorgung mit einem Pedikelschraubensystem durchgeführt werden. Die Indikation für den erneuten Eingriff war jeweils durch persistierende Beschwerden gegeben (Cabraja et al. 2009). Bei Verwendung des X-Stop® ebenfalls ohne begleitende Revision des Spinalkanals (69 Patienten) dokumentiert die Arbeitsgruppe um Barbagallo 4 Lockerungen des Implantats sowie 4 Dornfortsatzfrakturen (Barbagallo et al. 2009).

5.3 Patientenzufriedenheit

5.3.1 Beeinflussung der Patientenzufriedenheit

Die Patientenzufriedenheit wird grundsätzlich durch die Erfüllung von Erwartungen beeinflusst (Cleary 1998), jedoch wirkt sich der momentane Gesundheitszustand des Patienten mehr auf den Zufriedenheitsgrad aus, als die stattgefundenen Verbesserungen (Kane et al. 1997). Weitere

Einflüsse sind das Alter, Geschlecht sowie der soziale Stand des Patienten (Cleary et al. 1991). Ältere Patienten zeigen die Tendenz, eher positiv auf die Frage der Patientenzufriedenheit zu antworten (Ehnfors et al. 1993), wobei jüngere Patienten den Sachverhalt kritischer betrachten. Sozial besser gestellte Patienten haben häufig höhere Erwartungen, die sich schlechter erfüllen lassen, was zu einer niedrigeren Zufriedenheit führt. Üblicherweise wird auf eine Aufschlüsselung nach diesen Kriterien verzichtet, somit wurde auch in dieser Studie keine weitere Unterteilung vorgenommen.

5.3.2 Bewertung der Ergebnisse

Unsere Untersuchungen belegen eine sehr hohe Patientenzufriedenheit nach erfolgreicher Operation des Spinalkanals. 57 % des Gesamtkollektivs waren sehr zufrieden, 33 % zufrieden und 10 % nicht zufrieden. 90 % aller Patienten würden sich erneut operieren lassen. Interessant ist die Unterteilung nach der Größe des Nachuntersuchungsintervalls. Unter den Patienten, bei denen der operative Eingriff weniger als 1 Jahr zurücklag, waren 6 % der Patienten nicht zufrieden und 4 % würden sich nicht erneut nach diesem Verfahren operieren lassen. Die Quote stieg in der Gruppe, bei der die Operation 1 – 2 Jahre zurücklag auf 15 % unzufriedener Patienten an. 13 % aus dieser Gruppe würden sich nicht erneut nach dem Verfahren operieren lassen. Dieses ließ eine wachsende Unzufriedenheit der Patienten mit zunehmender Zeit nach dem operativen Eingriff erwarten. Die Daten der Patienten bei denen die Operation mehr als zwei Jahre zurücklag, sprachen dem jedoch entgegen. Innerhalb dieser Gruppe waren nur 8 % der Patienten unzufrieden, 11 % würden den Eingriff jedoch nicht erneut bei sich durchführen lassen. Betrachtet man die Patientenzufriedenheit nach dem Ausmaß des intraspinalen Eingriffs fällt bei der Gruppe der primär nucleotomierten Patienten eine Quote von 100 % zufriedener (23 %) und sehr zufriedener (77 %) auf, die Bereitschaft zu einem erneuten Eingriff nach dieser Methode lag ebenfalls bei 100 %. Bei den dekomprimierten lag der Anteil der nicht zufriedenen Patienten genauso bei 11 % wie bei den Patienten, bei denen begleitend zur Dekompression eine Nucleotomie durchgeführt worden war. In der Gruppe der Re- nucleotomierten Patienten waren 13 % mit dem operativen Eingriff nicht zufrieden. Signifikante Unterschiede bezogen auf das Ausmaß des intraspinalen Eingriffs gab es nicht. In der zusätzlichen Analyse nach Größe des Nachuntersuchungsintervalls waren die Re-nucleotomierten Patienten, die nach 1–2 Jahren nachuntersucht worden sind, signifikant unzufriedener, als die Patienten, bei denen der Eingriff weniger als ein Jahr zurücklag ($p=0,03$). Dem gegenüber waren jedoch alle Patienten, die nach mehr als 2 Jahren nachuntersucht worden sind, mit dem Ergebnis sehr zufrieden.

In der Literatur schwanken die Angaben für die postoperative subjektive Zufriedenheit bei Patienten nach einem Dekompressions-Eingriff bei lumbaler Spinalkanalstenose zwischen 65% (Cornefjord et al. 2000) und 96% (Hansraj et al. 2001, Zouboulis et al. 2006). Bei primären Nucleotomien dokumentiert die Arbeitsgruppe um Acharya 96,5% zufriedener Patienten, bei Revisionseingriffen an der Bandscheibe sind lediglich 78,6% der Patienten mit dem Ergebnis zufrieden (Acharya et al. 2008). Die Arbeitsgruppe um Guo beschreibt für Re-nucleotomierte Patienten das gleiche Ergebnis (78,4%; Guo et al. 2009).

In einer retrospektiven Analyse nach interspinöser Implantation des Diam-Systems bei 107 auswertbaren Datensätzen waren 89,7 % der Patienten mit dem Ergebnis der Operation zufrieden oder sehr zufrieden (Senegas et al. 2009). Dieses entspricht dem Ergebnis der vorliegenden Studie.

5.4 Rückenschmerz

In der vorliegenden Studie wurde der Rückenschmerz prä- und postoperativ in den Qualitäten kein, leichter, mittelschwerer und schwerer Rückenschmerz aufgeführt. Eine Quantifizierung der Lumbalgien über die visuelle Analogskala wurde nur in der postoperativen Kontrolle vorgenommen. Somit können auch hier nur Tendenzen über die Auswirkung des operativen Eingriffs abgegeben werden. Zumindest über den postoperativen Score der VAS bietet sich die Möglichkeit, einen Vergleich zu anderen Studien herzustellen. Im Gesamtkollektiv litten präoperativ 11,5 % unter schweren, 41,2 % unter mittelgradigen, 20,6 % unter leichten und 26,7 % unter keinen Lumbalgien. Im Rahmen der Nachuntersuchung war bei 40,5 % der Patienten kein Rückenschmerz vorhanden, leichte Lumbalgien wurden von 24,4 %, mittelgradige von 29 % und schwere von 6,1 % beklagt. Die Anzahl der schweren Lumbalgien ($p=0,01$) verringerte sich signifikant, die der mittleren Lumbalgien ($p<0,001$) hochsignifikant, die Anzahl der leichten Lumbalgien ($p=0,02$) nahmen signifikant und der Patienten ohne Lumbalgien ($p<0,001$) hochsignifikant zu. In der Auswertung des VAS Score der Lumbalgien zum Zeitpunkt der Nachuntersuchung wurde für das Gesamtkollektiv ein mittlerer Wert von 2,6 (STABW. 2,8) ermittelt. In der Literatur sind die Angaben des VAS Score nach einer Operation im Lumbalbereich sehr weitgefächert. Nach Dekompressions-Operationen mit begleitender interspinöser Abstützung wird ein mittlerer postoperativer VAS Score von 2,4 angegeben (Park et al. 2009), dieses entspricht dem Ergebnis bei den dekomprimierten Patienten in der vorliegenden Arbeit (MW 2,68). Nach dynamischer Versorgung mit dem Dynesys System und begleitender Nucleotomie oder Dekompression wurde ein mittlerer VAS Score von 4,7 von der Arbeitsgruppe um Grob angegeben (Grob et al. 2005). Dieses Ergebnis weist einen deutlich höheren VAS Score

zum untersuchten Kollektiv der vorliegenden Arbeit auf. In einer prospektiven Studie wurden spinal dekomprimierte Patienten mit und ohne begleitende interspinöse Abstützung über ein Titan U untersucht. Postoperativ konnte hier eine signifikante Besserung des Rückenschmerzes in beiden Gruppen gesehen werden. (Richter et al. 2010).

5.5 Gehstrecke

Im gesamten Kollektiv waren präoperativ lediglich 13 Patienten (10,1 %) in der Lage, eine Gehstrecke von über 1000 Metern zurückzulegen. Zum Zeitpunkt der Nachuntersuchung steigerte sich diese Anzahl um mehr als das Achtfache auf 106 (80,9 %). Somit ist die Verbesserung der Gehstrecke im Gesamtkollektiv hoch signifikant ($p < 0,001$). Betrachtet man die gewählten Untergruppen nach Ausmaß des intraspinalen Eingriffs, so zeigt sich ein unterschiedlicher Zuwachs (Gruppe NT 92,4 Prozentpunkte, Re-NT 83, 4 Prozentpunkte, Dek. 61,4 Prozentpunkte und Dek. + NT 66,6 Prozentpunkte). Die Verbesserung der Gehstrecke war in den jeweiligen Gruppen ebenfalls hochsignifikant ($p < 0,001$). In der Gegenüberstellung der einzelnen Gruppen gab es präoperativ keine signifikanten Unterschiede. Zum Zeitpunkt der Nachuntersuchung wies die Gruppe der nucleotomierten Patienten gegenüber den dekomprimierten Patienten ein signifikant besseres Ergebnis auf ($p = 0,03$), alle anderen Gegenüberstellungen erreichten kein Signifikanzniveau. Der Vergleich mit anderen Studien ist nur bedingt möglich, da die Gehstrecke präoperativ und zum Zeitpunkt der Nachuntersuchung nur nach subjektivem Empfinden der Patienten abgefragt und nicht als absoluter Wert zum Beispiel über einen Gehstest auf dem Laufband objektiviert wurde. In der Literaturrecherche ist lediglich eine Arbeit von Schnake verfügbar, in der die gleichen Parameter abgefragt wurden, wie in der vorliegenden Studie. Hierbei wurde ein Kollektiv von 26 Patienten nach Dekompression einer Spinalkanalstenose unter begleitender dynamischer Segmentfixation mit dem Dynesys System nachuntersucht und eine signifikante Besserung der Gehstrecke auf über 1000 m festgestellt (Schnake et al. 2006).

5.6 Implantat

Durchgeführte biomechanische Untersuchungen für das X-Stop® geben Hinweise, dass durch die Verwendung eines interspinösen Implantats eine Verminderung des Bewegungsausmaßes in Flexion – Extension ohne Beeinflussung der Seitneigung und Rotation innerhalb eines Segmentes auftritt (Lindsey et al. 2003). Demgegenüber wird eine Beeinflussung der Rotation nach Titan U Implantation beschrieben. In Kadaver-experimentellen Untersuchungen wurde für das Segment

LWK 4/5 nach vorheriger Destabilisierung durch Entfernung ligamentöser Strukturen und nachfolgender Titan U Stabilisierung kein signifikanter Bewegungsunterschied zum intakten Segment gesehen (Tsai et al. 2006). Eine signifikante Druckentlastung der Wirbelgelenke in einem interspinös fixierten Segment ohne signifikante Mehrbelastung von Strukturen der anliegenden Segmente ist in Versuchen mit dem X-Stop® beschrieben (Wiseman et al. 2005). Möglicherweise wird zusätzlich eine Entlastung der Bandscheibe des instrumentierten Segmentes ohne Mehrbelastung der Bandscheiben anliegender Segmente bewirkt (Swanson et al. 2003). Die Entlastung der Bandscheibe durch ein interspinöses Implantat wurde bereits 1997 beschrieben (Minns et al. 1997). Wilke hat mit seiner Arbeitsgruppe 4 interspinöse Implantate (Coflex®, Wallis®, Diam®, X-Stop®) im Rahmen einer Kadaver-experimentellen Untersuchung verglichen. Hierbei bestätigte sich die Entlastung der Bandscheibe sowie eine Bewegungslimitierung in der Extension für alle 4 Implantate. Signifikante Bewegungseinschränkungen oder eine signifikante Verminderung des intradiscalen Drucks konnte für kein Implantat in Flexion, Seitneigung oder Rotation nachgewiesen werden (Wilke et al. 2008).

Eine Verbesserung der klinischen Ergebnisse durch das Implantat ist bislang nicht bewiesen worden. Im Rahmen einer prospektiven Untersuchung bei dekomprimierten Patienten (alleinige Dekompression vs. Dekompression mit interspinösem U) war kein signifikanter Unterschied bezüglich der lumbalen Schmerzkomponente oder auch der Wegstrecke ein Jahr postoperativ nachgewiesen worden (Richter et al. 2010). Ähnliche Ergebnisse wurden mit dem interspinösen DIAM-System beschrieben (Kim et al. 2007).

6. Zusammenfassung

137 Patienten wurden von Februar 2002 bis November 2004 in der Abteilung für Neurochirurgie, Ostseeklinik Damp, monosegmental mit einem interspinösen U stabilisiert und in diesem Segment am Spinalkanal revidiert. Innerhalb des Kollektivs wurde ein Vergleich zwischen den unterschiedlichen intraspinalen Revisionen durchgeführt, hierbei wurden 13 Patienten primär nucleotomiert, in 31 Fällen erfolgte eine Nucleotomie aufgrund eines Rezidiv-Bandscheibenvorfalles, 56 Patienten wurden aufgrund einer Spinalkanalstenose dekomprimiert und die übrigen 37 Patienten mussten in Kombination dekomprimiert und nucleotomiert werden.

Im Vergleich der Gruppen hinsichtlich der Komplikationsrate wiesen die erneut nucleotomierten Patienten ein signifikant höheres Risiko für eine Duraläsion als die dekomprimierten Patienten auf ($p=0,03$). Eine signifikante Implantat bezogene Komplikation lag nicht vor.

Insgesamt lag eine hohe Patientenzufriedenheit vor. 90 % aller Patienten würden sich erneut operieren lassen. Mit dem Operationsergebnis waren nur 10 % der Patienten nicht zufrieden.

In der Gruppe der erneut nucleotomierten Patienten waren die Patienten, bei denen das Nachuntersuchungsintervall ein bis zwei Jahre zurücklag, deutlich unzufriedener, als die Patienten, in denen das Nachuntersuchungsintervall weniger als ein Jahr betrug. Interessanterweise nahm die Zufriedenheit bei einem Nachuntersuchungsintervall über 2 Jahren wieder zu.

Die Anzahl der Patienten, die mehr als 1000 Meter Gehstrecke zurücklegen konnten, verbesserte sich in allen vier Gruppen hochsignifikant ($p<0,001$).

Die Anzahl der Patienten mit schweren Lumbalgien verringerte sich durch die Operation signifikant ($p=0,01$), die unter mittleren Lumbalgien leidenden Patienten hochsignifikant ($p<0,001$). In der vorhandenen Literatur und durch unsere Ergebnisse konnten jedoch keine Aussagen über den Nutzen für eine begleitende interspinöse Abstützung gefunden werden, zusätzliche Komplikationen liegen aber nicht vor.

Schlussfolgernd führen monosegmentale intraspinale Eingriffen an der Wirbelsäule mit gleichzeitiger Titan U Abstützung zu einer hohen postoperativen Patientenzufriedenheit, einer deutlichen Reduktion von präoperativen starken und mittelschweren Lumbalgien sowie zu einer

Verbesserung der Gehfähigkeit. Die Komplikationsrate ist vom Ausmaß des intraspinalen Eingriffs abhängig. Der Einfluss der intraspinalen Abstützung auf die vorliegenden Ergebnisse muss im Rahmen weiterer Studien überprüft werden.

7. Literaturverzeichnis

Acharya, K., S. Nathan Ts, et al. (2008). "Primary and revision lumbar discectomy: A three-year review from one center." *Indian J Orthop* 42(2): 178-81.

Albee, F. H. (1911). "Transplantation of a portion of the tibia into the spine for Pott's disease. A preliminary report. *Jama*, 57: 885, 1911." Reprint: 1972 *Clin Orthop Relat Res* 87: 5-8.

Barbagallo, G. M., G. Olindo, et al. (2009). "Analysis of complications in patients treated with the X-Stop Interspinous Process Decompression System: proposal for a novel anatomic scoring system for patient selection and review of the literature." *Neurosurgery* 65(1): 111-19; discussion 119-20.

Baruch, J. Z. (1964). "[Andreas Vesalius; His Life and Work in Historical Perspective]." *Geneeskd Gids* 42: 253-62.

Benini, A. (1975). "[Intermittent claudication of cauda equina]." *Dtsch Med Wochenschr* 100(19): 1069-70.

Benini, A. (1976). "[Ischias without intervertebral disk prolapse: the compression of lumbar nerve roots in the lateral recess of the spinal canal]." *Schweiz Med Wochenschr* 106(6): 165-70.

Benini, A. (1977). "[Sciatica and cauda-equina compression syndrome due to stenosis of the spinal canal and narrowness of the recessus lateralis]." *Med Monatsschr* 31(11): 519-22.

Benini, A. (1989). "[Intermittent claudication of the cauda equina. The clinical picture and treatment]." *Dtsch Med Wochenschr* 114(40): 1536-43.

Benini, A. and S. K. Bonar (1996). "Andreas Vesalius 1514-1564." *Spine* 21(11): 1388-93.

Blam, O. G., A. R. Vaccaro, et al. (2003). "Risk factors for surgical site infection in the patient with spinal injury." *Spine* 28(13): 1475-80.

Böni, T. (2000). "[From sciatica to intervertebral disk displacement. On the history of a disease concept]." *Orthopäde* 29(12): 1033-43.

Brunori, A., G. M. De Caro, et al. (1998). "[Surgery of lumbar disk hernia: historical perspective]." *Ann Ital Chir* 69(3): 285-93.

Cabraja, M., A. Abbushi, et al. (2009). "The short- and mid-term effect of dynamic interspinous distraction in the treatment of recurrent lumbar facet joint pain." *Eur Spine J* 18(11): 1686-94.

Chung, K. J., Y. S. Hwang, et al. (2009). "Stress fracture of bilateral posterior facet after insertion of interspinous implant." *Spine (Phila Pa 1976)* 34(10): E380-3.

Cleary, P. D. (1998). "Satisfaction may not suffice! A commentary on 'A patient's perspective'." *Int J Technol Assess Health Care* 14(1): 35-7.

Cleary, P. D., S. Edgman-Levitan, et al. (1991). "Patients evaluate their hospital care: a national survey." *Health Aff (Millwood)* 10(4): 254-67.

Cloward, R. B. (1953). "The treatment of ruptured lumbar intervertebral discs by vertebral body fusion." *J Neurosurg* 10: 154-68.

Cornefjord, M., G. Byrod, et al. (2000). "A long-term (4- to 12-year) follow-up study of surgical treatment of lumbar spinal stenosis." *Eur Spine J* 9(6): 563-70.

De Seze, S. (1982). "[History of sciatica]." *Rev Neurol (Paris)* 138(12): 1019-25.

Drummond, D., J. Guadagni, et al. (1984). "Interspinous process segmental spinal instrumentation." *J Pediatr Orthop* 4(4): 397-404.

Ehnfors, M. and B. Smedby (1993). "Patient satisfaction surveys subsequent to hospital care: problems of sampling, non-response and other losses." *Qual Assur Health Care* 5(1): 19-32.

Fang, A., S. S. Hu, et al. (2005). "Risk factors for infection after spinal surgery." *Spine* 30(12): 1460-5.

Frick, H., Leonhardt, H., Starck, D. (1992). in: *Allgemeine Anatomie, Spezielle Anatomie I*. 4. Aufl. Stuttgart: Thieme 1992.

Grob, D., A. Benini, et al. (2005). "Clinical experience with the Dynesys semirigid fixation system for the lumbar spine: surgical and patient-oriented outcome in 50 cases after an average of 2 years." *Spine* 30(3): 324-31.

Guigui, P. and D. Chopin (1994). "[Assessment of the use of the Graf ligamentoplasty in the surgical treatment of lumbar spinal stenosis. Apropos of a series of 26 patients]." *Rev Chir Orthop Reparatrice Appar Mot* 80(8): 681-8.

Guo, J. J., H. Yang, et al. (2009). "Long-term outcomes of the revision open lumbar discectomy by fenestration: A follow-up study of more than 10 years." *Int Orthop* 33(5): 1341-5.

Ha, K. Y., J. S. Lee, et al. (2008). "Degeneration of sacroiliac joint after instrumented lumbar or lumbosacral fusion: a prospective cohort study over five-year follow-up." *Spine (Phila Pa 1976)* 33(11): 1192-8.

Hadra, B. E. (1891). "Wiring of the vertebrae as a means of immobilization in fracture and Potts' disease. Berthold E. Hadra. *Med Times and Register*, Vol 22, May 23, 1891." Reprint 1975: *Clin Orthop Relat Res*(112): 4-8.

Hansraj, K. K., P. F. O'Leary, et al. (2001). "Decompression, fusion, and instrumentation surgery for complex lumbar spinal stenosis." *Clin Orthop Relat Res*(384): 18-25.

Harrington, P. R. (1962). "Treatment of scoliosis. Correction and internal fixation by spine instrumentation." *Am J Orthop* 44-A: 591-610.

Harrington, P. R. (1967). "Instrumentation in spine instability other than scoliosis." *S Afr J Surg* 5(1): 7-12.

Hildebrandt, J. (2005) in: J. Hildebrandt, G. Müller, M. Pfungsten: *Lendenwirbelsäule*, Urban & Fischer Verlag, München 2005; 1. Auflage: S. 68-200.

Jaslow, I. A. (1946). "Intercorporeal bone graft in spinal fusion after disc removal." *Surg Gynec Obstet* 82: 215-8.

Junghanns, H. (1951). "[Functional pathology of the intervertebral disks as a basis of clinical observations]." *Langenbecks Arch Klin Chir Ver Dtsch Z Chir* 267: 393-417.

Junghanns, H. (1966). *Entwicklungsgeschichte, Anatomie und Physiologie der Wirbelsäule*, In: Diebold, O.; Junghanns, H.; Zuckschwerdt, L.: *Klinische Chirurgie für die Praxis; Bewegungsapparat und Wirbelsäule Bd. IV*. Stuttgart: Thieme 1966.

Kahle, W. (1991). in: Kahle, W., Leonhardt, H., Platzer, W.: *Taschenatlas der Anatomie Bd. III*. 6. Aufl. Stuttgart: Thieme 1991.

Kane, R. L., M. Maciejewski, et al. (1997). "The relationship of patient satisfaction with care and clinical outcomes." *Med Care* 35(7): 714-30.

Kim, K. A., M. McDonald, et al. (2007). "Dynamic intraspinous spacer technology for posterior stabilization: case-control study on the safety, sagittal angulation, and pain outcome at 1-year follow-up evaluation." *Neurosurg Focus* 22(1): E7.

King, D. (1944). "Internal fixation for lumbosacral fusion." *Am J Surg* 66: 357-61.

Lange, F. (1910). "Support for the spondylitic spine by means of buried steel bars, attached to the vertebrae. Lange, F. 1910 *Am J Orthop Surg* 1910 8:344." Reprint: 1986 *Clin Orthop Relat Res*(203): 3-6.

Legaye, J., P. De Cloedt, et al. (1994). "[Supple intervertebral stabilization according to Graf. Evaluation of its use and technical approach]." *Acta Orthop Belg* 60(4): 393-401.

Lindsey, D. P., K. E. Swanson, et al. (2003). "The effects of an interspinous implant on the kinematics of the instrumented and adjacent levels in the lumbar spine." *Spine* 28(19): 2192-7.

Ludwig, J. and J. Krämer (2002). "Kreuzschmerz." *Orthopäde* 31: 337-343.

Manni, E. and L. Petrosini (1997). "Domenico Cotugno, a pioneer in neurosciences." *J Hist Neurosci* 6(2): 124-32.

- Marketos, S. G. and P. Skiadas (1999a). "Hippocrates. The father of spine surgery." *Spine* 24(13): 1381-7.
- Marketos, S. G. and P. K. Skiadas (1999b). "Galen: a pioneer of spine research." *Spine* 24(22): 2358-62.
- Minns, R. J. and W. K. Walsh (1997). "Preliminary design and experimental studies of a novel soft implant for correcting sagittal plane instability in the lumbar spine." *Spine* 22(16): 1819-25; discussion 1826-7.
- Park, S. C., S. H. Yoon, et al. (2009). "Minimum 2-year follow-up result of degenerative spinal stenosis treated with interspinous u (coflex)." *J Korean Neurosurg Soc* 46(4): 292-9.
- Platzer, W. (1991). in: Kahle, W., Leonhard, H., Platzer, W. : *Taschenatlas der Anatomie Bd. I. 6. Aufl.* Stuttgart: Thieme 1991.
- Pull ter Gunne, A. F. and D. B. Cohen (2009). "Incidence, prevalence, and analysis of risk factors for surgical site infection following adult spinal surgery." *Spine (Phila Pa 1976)* 34(13): 1422-8.
- Putz, R. (1981). *Funktionelle Anatomie der Wirbelgelenke*, Stuttgart: Thieme 1987.
- Robinson, J. S. (1983). "Sciatica and the lumbar disk syndrome: a historic perspective." *South Med J* 76(2): 232-8.
- Richter, A., C. Schutz, et al. (2010). "Does an interspinous device (Coflex) improve the outcome of decompressive surgery in lumbar spinal stenosis? One-year follow up of a prospective case control study of 60 patients." *Eur Spine J.* 19(2): 283-9
- Roy-Camille, R., M. Roy-Camille, et al. (1970). "[Osteosynthesis of dorsal, lumbar, and lumbosacral spine with metallic plates screwed into vertebral pedicles and articular apophyses]." *Presse Med* 78(32): 1447-8.
- Schmidt, C. O. and T. Kohlmann (2005). "Was wissen wir über das Symptom Rückenschmerz." *Zentralblatt für Orthopädie* 143: 292-298.

Schnake, K. J., S. Schaeren, et al. (2006). "Dynamic stabilization in addition to decompression for lumbar spinal stenosis with degenerative spondylolisthesis." *Spine (Phila Pa 1976)* 31(4): 442-9.

Schünke, M. (2007a). in: Schünke, M., Schulte, E., Schumacher, U.: Prometheus, Lernatlas der Anatomie, allgemeine Anatomie und Bewegungssystem. 2. überarb. Auflage, Thieme Stuttgart 2007, S. 110.

Schünke, M. (2007b). in: Schünke, M., Schulte, E., Schumacher, U.: Prometheus, Lernatlas der Anatomie, allgemeine Anatomie und Bewegungssystem. 2. überarb. Auflage, Thieme Stuttgart 2007, S. 115.

Senegas, J., J. M. Vital, et al. (2009). "Clinical evaluation of a lumbar interspinous dynamic stabilization device (the Wallis system) with a 13-year mean follow-up." *Neurosurg Rev* 32(3): 335-41; discussion 341-2.

Sponseller, P. D., J. R. Whiffen, et al. (1986). "Interspinous process segmental spinal instrumentation for scoliosis in cerebral palsy." *J Pediatr Orthop* 6(5): 559-63.

Strauss, P. J., J. E. Novotny, et al. (1994). "Multidirectional stability of the Graf system." *Spine* 19(8): 965-72.

Stromqvist, F., B. Jonsson, et al. (2010). "Dural lesions in lumbar disc herniation surgery: incidence, risk factors, and outcome." *Eur Spine J* 19(3): 439-42.

Swanson, K. E., D. P. Lindsey, et al. (2003). "The effects of an interspinous implant on intervertebral disc pressures." *Spine* 28(1): 26-32.

Tafazal, S. I. and P. J. Sell (2005). "Incidental durotomy in lumbar spine surgery: incidence and management." *Eur Spine J* 14(3): 287-90.

Tillmann, B., Töndury, G. (1987) in: Leonhardt, H., Tillmann, B., Töndury, G., Zilles, K.: Rauber / Kopsch, Anatomie des Menschen Bd. I. Stuttgart: Thieme 1987; S. 207.

Tsai, K. J., H. Murakami, et al. (2006). "A biomechanical evaluation of an interspinous device (Coflex) used to stabilize the lumbar spine." *J Surg Orthop Adv.* 15(3): 167-72.

Van Akkerveeken, P. F. (1993). "[Lumbar spinal stenosis. Classification and clinical presentation]." *Orthopäde* 22(4): 202-10.

Van Schaik, J. P., H. Verbiest, et al. (1985). "The orientation of laminae and facet joints in the lower lumbar spine." *Spine* 10(1): 59-63.

Verbiest, H. (1950). "[Primary stenosis of the lumbar spinal canal in adults, a new syndrome]." *Ned Tijdschr Geneesk* 94(33): 2415-33.

Verbiest, H. (1954). "A radicular syndrome from developmental narrowing of the lumbar vertebral canal. 1954." Reprint: *Clin Orthop Relat Res* 2001(384): 3-9.

Verbiest, H. (1975). "Pathomorphologic aspects of developmental lumbar stenosis." *Orthop Clin North Am* 6(1): 177-96.

Wang, J. C., H. H. Bohlman, et al. (1998). "Dural tears secondary to operations on the lumbar spine. Management and results after a two-year-minimum follow-up of eighty-eight patients." *J Bone Joint Surg Am* 80(12): 1728-32.

White, A. A., Panjabi M. M. (1990). *Clinical Biomechanics of the Spine*, J. B. Lippincott Comp., Philadelphia.

Wilke, H. J., J. Drumm, et al. (2008). "Biomechanical effect of different lumbar interspinous implants on flexibility and intradiscal pressure." *Eur Spine J* 17(8): 1049-56.

Wiseman, C. M., D. P. Lindsey, et al. (2005). "The effect of an interspinous process implant on facet loading during extension." *Spine* 30(8): 903-7.

Zucherman, J. F., K. Y. Hsu, et al. (2005). "A multicenter, prospective, randomized trial evaluating the X STOP interspinous process decompression system for the treatment of neurogenic intermittent claudication: two-year follow-up results." *Spine* 30(12): 1351-8.

Zouboulis, P., A. Karageorgos, et al. (2006). "Functional outcome of surgical treatment for multilevel lumbar spinal stenosis." *Acta Orthop* 77(4): 670-6.

8. Anhang

8.1 Diagramme

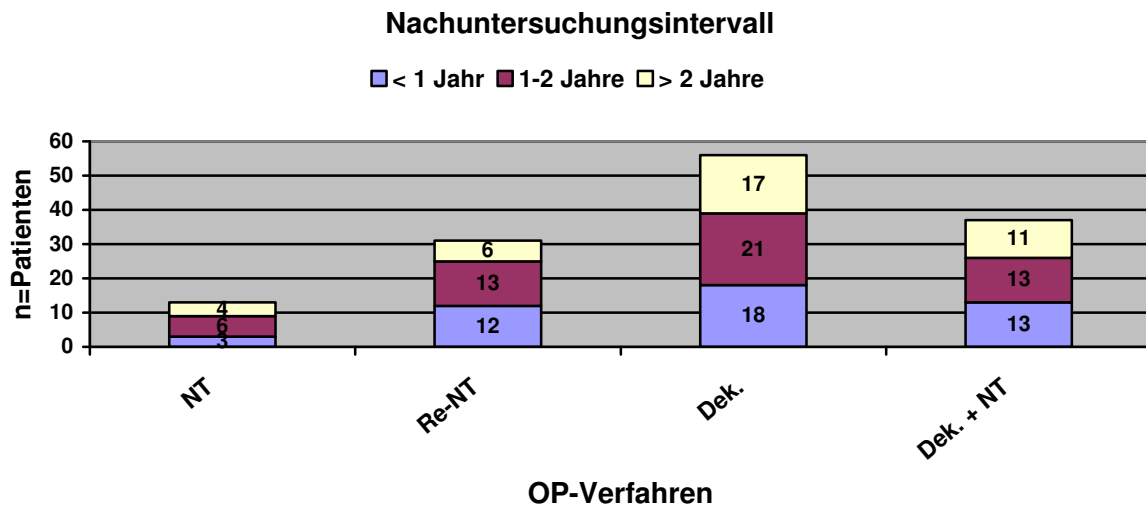


Diagramm 2: Anzahl der Patienten nach Art des intraspinalen Eingriffs und Länge des Nachuntersuchungsintervalls

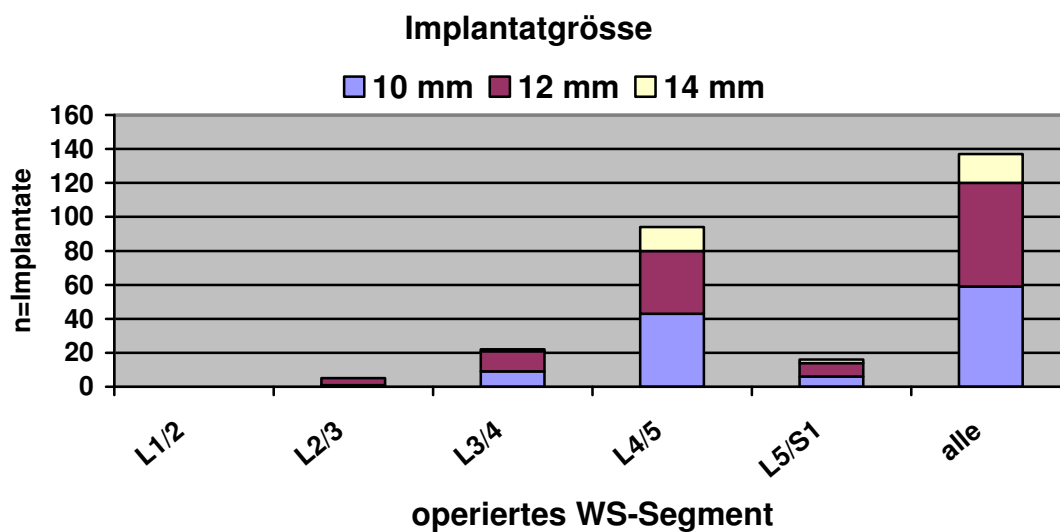


Diagramm 3: Anzahl der verwendeten Implantate nach versorgtem Wirbelsäulen-Segment und Implantatgröße

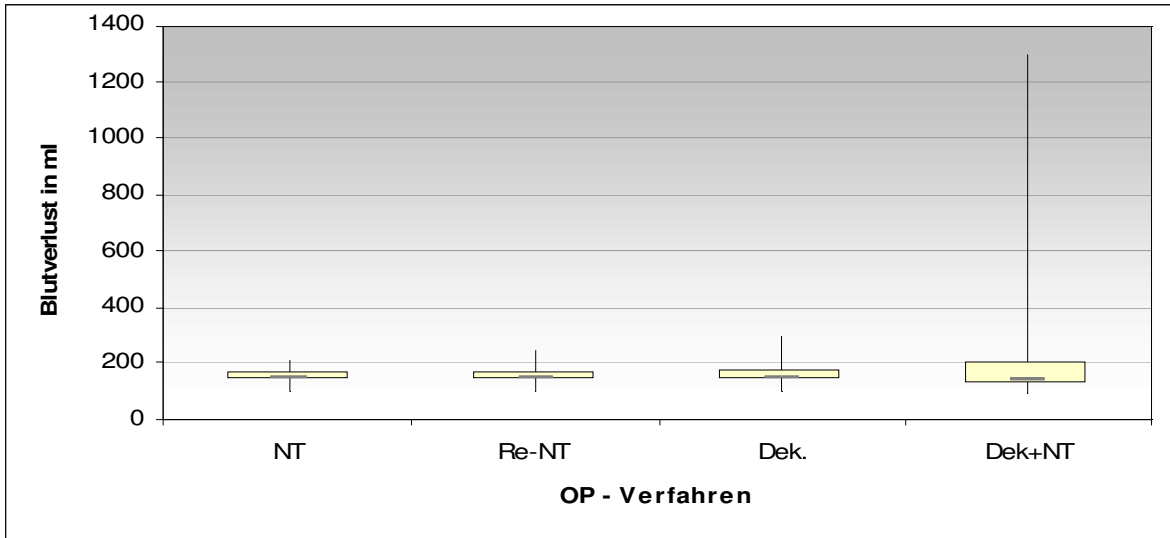


Diagramm 4: Blutverlust in ml nach Ausmaß des intraspinalen Eingriffs

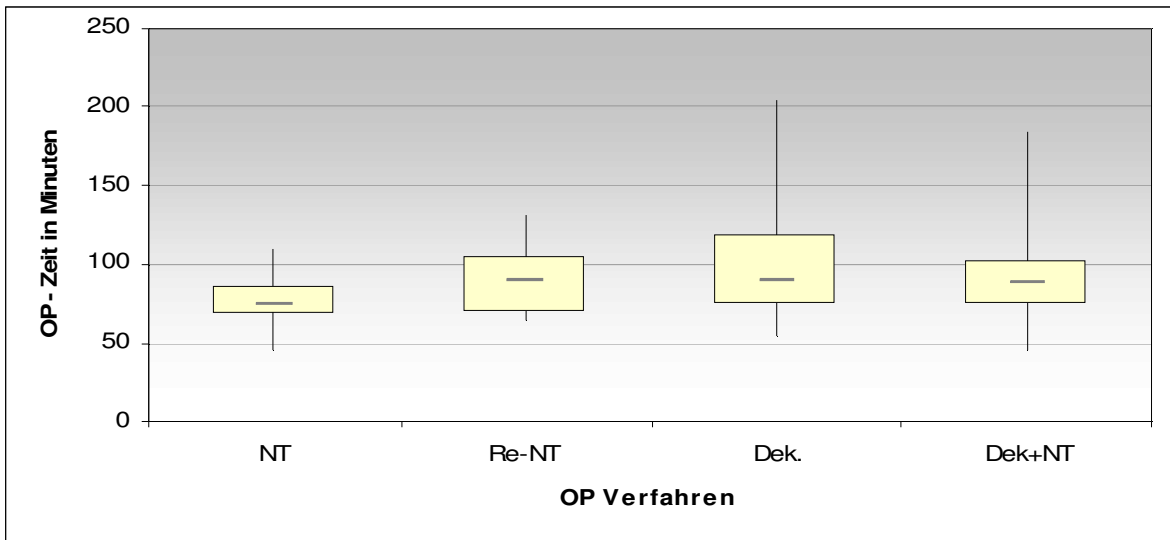


Diagramm 5: Operationszeit in Minuten nach Ausmaß des intraspinalen Eingriffs

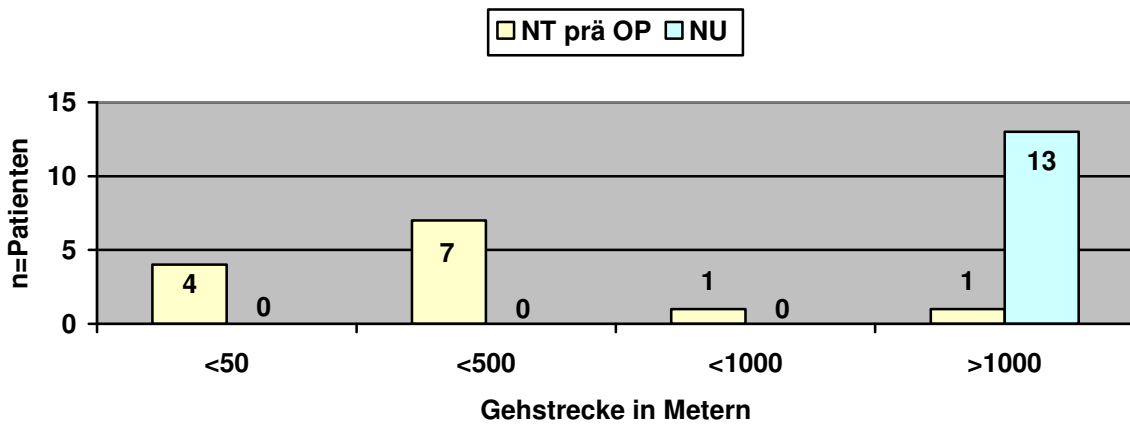


Diagramm 8: Vergleich der präoperativen Gehstrecke in der Gruppe der nucleotomierten Patienten zur Gehstrecke zum Zeitpunkt der Nachuntersuchung.

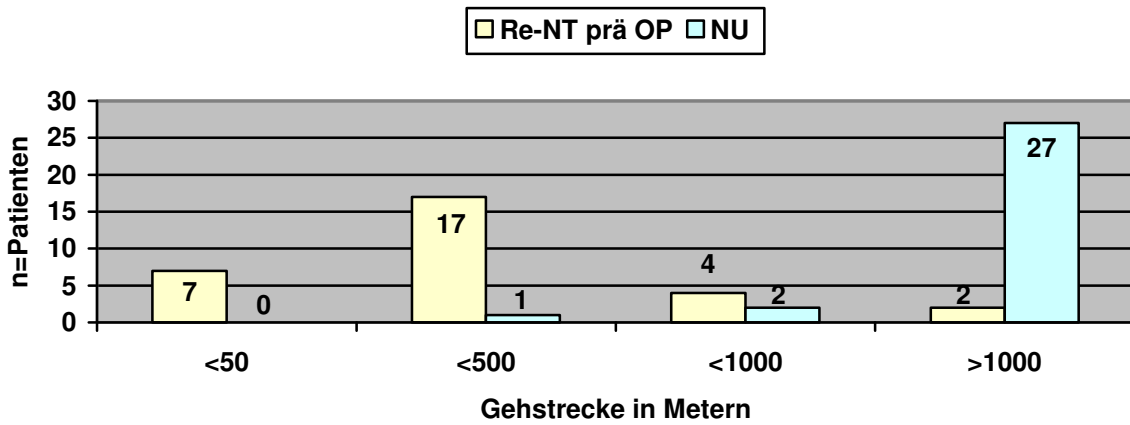


Diagramm 9: Vergleich der präoperativen Gehstrecke in der Gruppe der Re-nucleotomierten Patienten zur Gehstrecke zum Zeitpunkt der Nachuntersuchung.

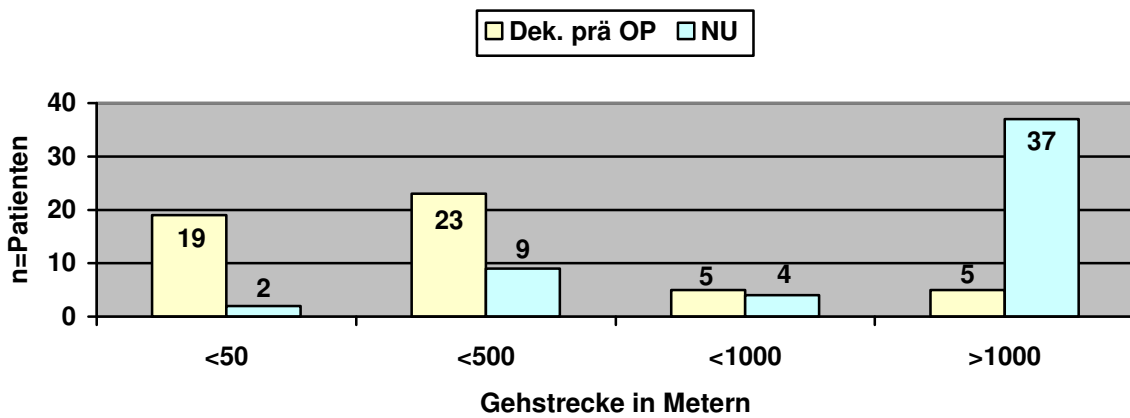


Diagramm 10: Vergleich der präoperativen Gehstrecke in der Gruppe der dekomprimierten Patienten zur Gehstrecke zum Zeitpunkt der Nachuntersuchung.

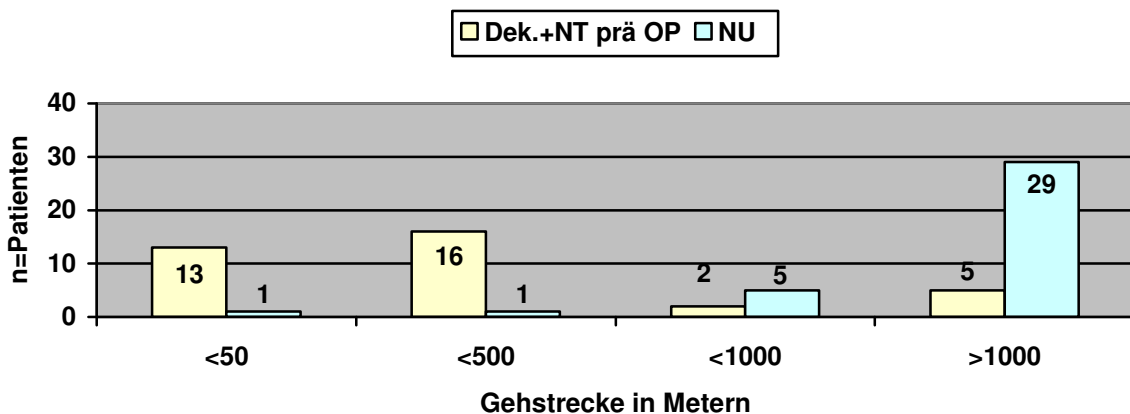


Diagramm 11: Vergleich der präoperativen Gehstrecke in der Gruppe der kombiniert dekomprimiert und nucleotomierten Patienten zur Gehstrecke zum Zeitpunkt der Nachuntersuchung.

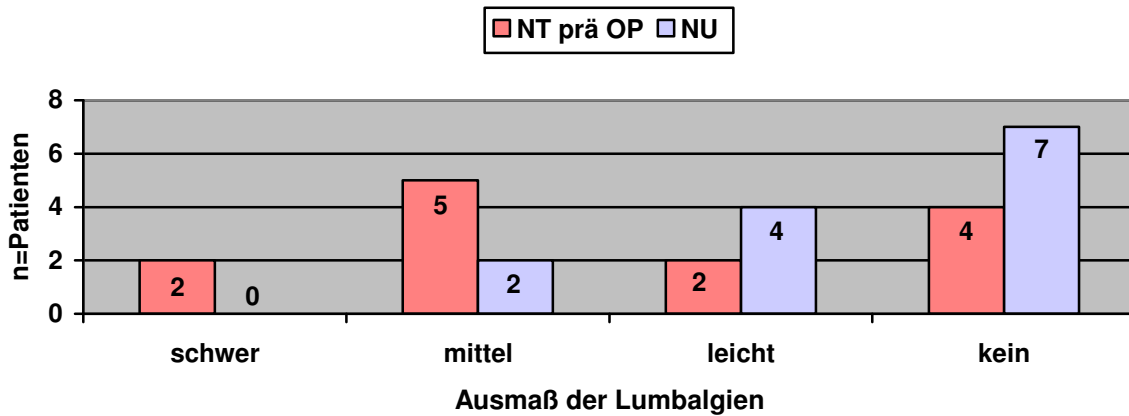


Diagramm 14: Vergleich der präoperativen Lumbalgie in der Gruppe der nucleotomierten Patienten zum Ausmaß der Lumbalgie zum Zeitpunkt der Nachuntersuchung.

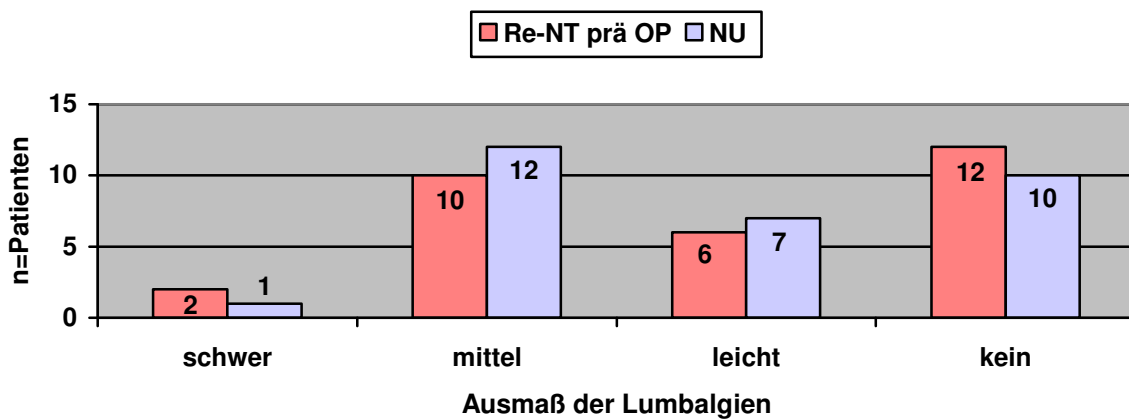


Diagramm 15: Vergleich der präoperativen Lumbalgie in der Gruppe der Re-nucleotomierten Patienten zum Ausmaß der Lumbalgie Gehstrecke zum Zeitpunkt der Nachuntersuchung.

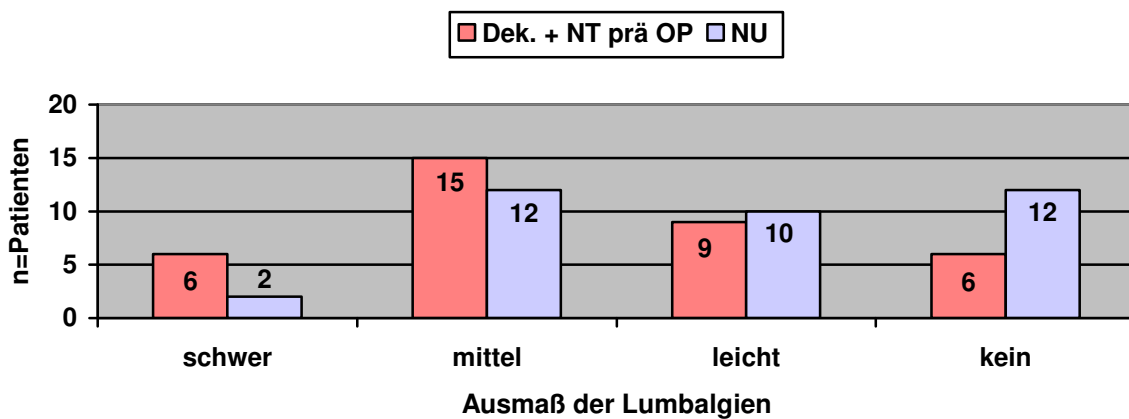


Diagramm 16: Vergleich der präoperativen Lumbalgie in der Gruppe der kombiniert dekomprimiert und nucleotomierten Patienten zum Ausmaß der Lumbalgie zum Zeitpunkt der Nachuntersuchung.

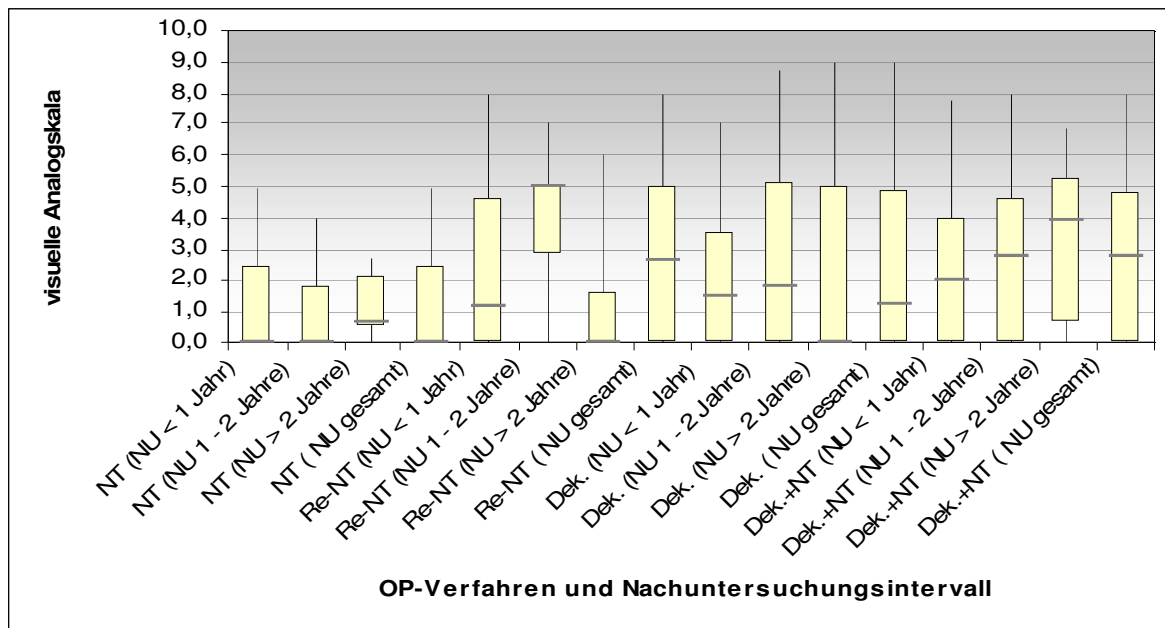


Diagramm 17: Quantifizierung des Rückenschmerzes zum Zeitpunkt der Nachuntersuchung nach Ausmaß des intraspinalen Eingriffs

8.2 Tabellen

OP-Verfahren	Intervall	sehr zufrieden	zufrieden	nicht zufrieden
NT	NU > 1 Jahr	2	1	0
	NU 1 – 2 Jahre	5	1	0
	NU > 2 Jahre	3	1	0
	gesamt	10	3	0
Re-NT	NU > 1 Jahr	9	3	0
	NU 1 – 2 Jahre	3	5	4
	NU > 2 Jahre	7	0	0
	gesamt	19	8	4
Dek.	NU > 1 Jahr	12	5	1
	NU 1 – 2 Jahre	9	9	3
	NU > 2 Jahre	11	3	2
	gesamt	32	17	6
Dek. + NT	NU > 1 Jahr	5	6	2
	NU 1 – 2 Jahre	6	6	1
	NU > 2 Jahre	5	5	1
	gesamt	16	17	4
gesamt		77	45	14

Tabelle 4: Patientenzufriedenheit nach Ausmaß des intraspinalen Eingriffs und Größe des Nachuntersuchungsintervalls

9. Danksagung

Ich möchte mich bei allen bedanken, die diese Arbeit ermöglicht haben, insbesondere den Patienten, die teilweise für die Nachuntersuchung weite Wege auf sich genommen haben. In diesem Rahmen muss auch das Engagement meiner damaligen Abteilung insbesondere für die Nachuntersuchung gewürdigt werden. Meine ärztlichen Kollegen ermöglichten es, die notwendige Zeit aufzubringen, der Pflegedienst sowie das Sekretariat waren bei der Koordination der Nachuntersuchung eine unschätzbare Hilfe.

Herrn Priv. - Doz. Dr. med. Deike Varoga möchte ich herzlich für die Betreuung sowie den Zuspruch zur Vollendung der Arbeit danken.

Meinen Eltern danke ich für den regen Zuspruch und stetigen Ansporn zur Vollendung der Arbeit.

Zuletzt gilt mein besonderer Dank meiner Ehefrau Tanja sowie meinen Kindern Cyril und Lisette, die sich wohl mehrmals fragten, was ich denn so lange am PC machen würde. Die Nachuntersuchungsphase fiel in die Schwangerschaft mit Cyril, der Hauptteil der Auswertung fiel in die Schwangerschaft mit Lisette, da die zwischenzeitliche Niederlassung eine Unterbrechung der Arbeit erforderte. Aus diesem Grunde möchte ich die Arbeit meiner lieben Familie widmen.

10. Lebenslauf

Name: Ingo Perner

Geburtsdatum: 30.04.1971

Geburtsort: Lübeck

Familienstand: verheiratet, 2 Kinder

Eltern: Jürgen Perner, Braumeister
Waltraud Perner, Hausfrau

Abitur: 19.05.1990, Katharineum zu Lübeck

anschließend: vom 01.07.1990 – 30.09.1991
Grundwehrdienst im Sanitätsdienst der Bundeswehr

Studium: ab Wintersemester 1991 an der Christian – Albrechts – Universität zu
Kiel
ärztliche Vorprüfung am 06.09.1993
1. Staatsexamen am 16.09.1994
2. Staatsexamen am 11.10.1996
PJ vom 21.10.1996 – 21.09.1997
3. Staatsexamen am 08.12.1997

AiP: 01.01.1998 bis 30.06.1999 im Lubinus - Clinicum Kiel

Facharztausbildung: 16.07.1999 bis zum 13.08.1999 vierwöchige Urlaubsvertretung im
Lubinus - Clinicum Kiel (Orthopädie)
16.08.1999 bis zum 03.09.2000 Praxisassistent in der chirurgischen
Praxis von Dr. med. T. Geile in Kiel – Mettenhof
04.09.2000 bis zum 31.10.2001 in der Reha – Klinik Damp
(Orthopädie)
01.11.2001 bis zum 21.04.2004 in der Ostseeklinik Damp
(Orthopädie)

Facharztprüfung: am 21.04.2004 Annerkennung als Facharzt für Orthopädie

danach: vom 22.04.2004 bis 31.12.2005 Tätigkeit als Facharzt für
Orthopädie in der Abteilung für Neurochirurgie der Ostseeklinik Damp

seit 01.01.2006: Niederlassung als Facharzt für Orthopädie in Rendsburg