

Aus dem Institut für Neuroradiologie
(Direktor: Prof. Dr. med. Olav Jansen)
im Universitätsklinikum Schleswig-Holstein, Campus Kiel
an der Christian-Albrechts-Universität zu Kiel

DETEKTIERBARKEIT DER THROMBUSLAST BEIM AKUTEN SCHLAGANFALL
ANHAND DÜNNSCHICHTIGER SCHNITTBILDREKONSTRUKTIONEN AM
MULTIZEILEN-COMPUTERTOMOGRAPHEN

Inauguraldissertation
zur
Erlangung der Doktorwürde
der Medizinischen Fakultät
der Christian-Albrechts-Universität zu Kiel

vorgelegt von
JULIA MABEL MARIA FRANKE
aus Husum

Kiel 2010

1. Berichterstatter: Prof. Dr. Jansen, Institut für Neuroradiologie

2. Berichterstatter: Prof. Dr. Heller, Institut für Radiologie

Tag der mündlichen Prüfung: 28.03.2011

Zum Druck genehmigt, Kiel, den 28.03.2011

gez. Prof. Dr. Dr. I. Cascorbi,

Vorsitzender des Ausschusses für Promotion

Inhaltsverzeichnis

Abkürzungen	V
1 Einleitung	1
2 Grundlagen	6
2.1 Der Schlaganfall.....	6
2.1.1 Definition und Epidemiologie des Schlaganfalls.....	6
2.1.2 Einteilung und Ätiopathologie.....	7
2.1.3 Pathophysiologie des Schlaganfalls.....	9
2.1.4 Infarktkern und Penumbra (<i>tissue at risk</i>).....	10
2.1.5 Risikofaktoren des Schlaganfalls.....	10
2.2 Anatomie und Versorgung des Gehirns durch die Arteria cerebri media.....	11
2.3 Diagnostische Methoden beim akuten Schlaganfall.....	12
2.3.1 Die Computertomographie.....	13
2.3.2 Nativ-CT.....	16
2.3.3 Perfusions-CT.....	17
2.3.4 CT-Angiographie.....	18
2.4 Die Maximumintensitätsprojektion.....	18
2.5 Das Arterienhyperdensitätszeichen.....	20
3 Material und Methoden	24
3.1 Akquisition und Vorbereitung der Daten, Epidemiologie der Patienten.....	24
3.2 Durchführung der Interobserverstudie zur Erkennbarkeit des Arterien- hyperdensitätszeichens.....	25
3.3 Qualitative Analyse von Gefäßobliterationen.....	26
3.4 Quantitative Analyse von Gefäßobliterationen.....	27
4 Ergebnisse	31
4.1 Das Arterienhyperdensitätszeichen als direkter Nachweis des obliterierenden Thrombus.....	31
4.2 Qualitative Thrombusmessung.....	32
4.3 Quantitative Thrombusmessung.....	34
5 Diskussion	38
6 Zusammenfassung	46
7 Literaturverzeichnis	48
Anhang	57

Abbildungsverzeichnis

1.	Die 10 häufigsten Todesursachen in Deutschland	7
2.	Abgang der Arteria cerebri media und Aufteilung in M1- und M2-Segment ..	12
3.	Graphische Darstellung des Prinzips der Maximumintensitätsprojektion	19
4.	Schematische Darstellung des Prinzips der Maximumintensitätsprojektion ..	19
5.	Ein typisches Arterienhyperdensitätszeichen.....	21
6.	Thrombembolienachweis in CT-Angiographie und CT in unterschiedlichen Maximumintensitätsprojektionen.....	23
7.	Erhebung der quantitativen Thrombuslast	29
8.	Ergänzung von Arterienhyperdensitätszeichen und Gefäßabbruch in der CT-Angiographie zu einer intakten Gefäßzeichnung	31
9.	Rekonstruktionen eines Arterienhyperdensitätszeichens bei zunehmender Schichtdicke	32
10.	Ergebnisse der Interobserverstudie	34
11.	Analyse der Thrombuslängenmessung.....	36
12.	Analyse der Thrombusvolumenmessung.....	37

Abkürzungsverzeichnis

A.	Abkürzung für Arteria
ACM	Arteria cerebri media
AUC	<i>Area under the curve</i> ; Fläche unterhalb einer Kurve in einem Koordinatensystem, mittels Integralrechnung bestimmbar
CT	Computertomographie / Computertomograph
CCT	craniale Computertomographie / craniales Computertomogramm
CTA	Computertomographische Angiographie
CTP	Perfusionsmessung mittels CT
DAS	<i>dense artery sign</i> , im angloamerikanischen Gebrauch für Arterienhyperdensitätszeichen
HMCAS	<i>hyperdense middle cerebral artery sign</i> , im angloamerikanischen Gebrauch für Arterienhyperdensitätszeichen im Bereich der Arteria cerebri media
kV	Kilovolt, Maßeinheit für die Röntgenröhrenspannung
mAs	Milliamperesekunden, Maßeinheit für den Röntgenröhrenstrom
MDCT	Multidetektor-Computertomograph
MIP	<i>maximum intensity projection</i> / Maximumintensitätsprojektion
MRT	Magnetresonanztomographie / Magnetresonanztomogramm
cMRT	craniale Magnetresonanztomographie / craniales Magnetresonanztomogramm
MRA	Magnetresonanztomographische Angiographie
MRP	Magnetresonanztomographische Perfusionsmessung
TIA	Transitorische ischämische Attacke
ROC	<i>receiver operating characteristic</i>
ROI	<i>region of interest</i> , Bereich besonderen Interesses / Auswertebereich
Voxel	<i>volume picture element</i> , Volumenbildelement
VR	<i>volume rendering</i>

1 Einleitung

In der modernen bildgebenden Diagnostik des akuten Schlaganfalls hat sich die kraniale Computertomographie (CCT), die heute in der Regel mit Multidetektor-Computertomographen (MDCT) durchgeführt wird, einen festen Platz erobert. Es wurde mehrfach publiziert, dass sich bei der CT-Untersuchung eines Schlaganfallspatienten sogenannte Infarktfrühzeichen darstellen lassen. Hierzu gehört unter anderem die Aufhebung des Kontrastes zwischen der grauen und weißen Gehirnsubstanz in frisch infarzierten Hirnarealen. Der Thrombus in einer Hirnarterie als Ursache des ischämischen Schlaganfalls ist vor allem dann durch eine gute Kontrastierung gegenüber dem umgebenden Hirngewebe sichtbar, wenn besonders dünn-schichtige CT-Schnittbilder zusätzlich zu den Standarduntersuchungen erstellt werden (Kim et al. 2006). Entsprechende Untersuchungen sind in der Routinediagnostik bisher unüblich, da die dünn-schichtige Schnittbildgebung eine zusätzliche Strahlenbelastung darstellt. Sie sind weiterhin zeitintensiv, obwohl die Thrombuslast mit Sicherheit einen hohen prädiktiven Wert für den Krankheitsverlauf hat und die Entscheidung über die geeignete Therapieform wesentlich beeinflussen kann. Als Therapievarianten stehen heute entweder die systemische Thrombolyse-therapie mittels rtPA oder die interventionelle lokale Kathetertherapie zur Verfügung. Daher stellt sich die Frage, ob nicht bei der Verwendung moderner MDCTs, die über räumlich hochauflösende Detektorelemente verfügen, die mit Standardprotokollen erhobenen CT-Daten zusätzlich mit höherer Ortsauflösung rekonstruiert werden können, um so die Thrombusmenge zu beschreiben.

Der ischämische Schlaganfall ist eine der häufigsten Erkrankungen im klinisch-neurologischen Alltag. Bisher bestand die Möglichkeit, über bildgebende Verfahren wie CT (Computertomographie) mit CTA (Computertomographische Angiographie), und Katheterangiographie einen indirekten Nachweis der Ursache und Auswirkungen einer Ischämie zu erbringen. In der CTA kann man eine Kontrastaussparung des Gefäßsegments erkennen, in dem sich der Thrombus befindet, der das Gefäß oblitert. Im CCT demarkiert sich ein ischämisches Areal durch sogenannte Infarktfrühzeichen, weiterhin kann ein Arterienhyperdensitätszeichen sichtbar sein.

Alternativ zu diesen Röntgenverfahren ist die Bildgebung durch die Magnetresonanztomographie (MRT) mit Erstellung von speziellen, sogenannten diffusionsgewichte-

ten und perfusionsgewichteten Aufnahmen möglich. Zusätzlich zu diesen Aufnahmen wird üblicherweise immer auch eine Darstellung der Hirnbasisarterien mittels MRA (Magnetresonanztomographische Angiographie) durchgeführt.

Findet man in der kranialen MRT-Diagnostik eine fehlende Übereinstimmung zwischen der Ausdehnung perfusionsgeminderter Areale des Hirngewebes und der Ausdehnung der Areale, die entsprechend der diffusionsgewichteten Bildgebung als irreparabel geschädigt anzusehen sind (die diffusionsgewichtete Bildgebung misst die Diffusionsbewegung von Wassermolekülen), so spricht man von einem Perfusions-Diffusions-*mismatch*. Die Größe des *mismatch* ist eine Messgröße für das durch die sofort eingeleitete Therapie noch vor der Infarzierung zu rettende Hirngewebe. Zwar ist das Perfusions-Diffusions-*mismatch* im MRT schon innerhalb von Minuten sichtbar (Wardlaw 2010), jedoch gestaltet sich die MRT-Diagnostik durch die geringere Verfügbarkeit im Vergleich zur CT-Diagnostik im Alltag als problematisch. Zusätzlich ist die MRT-Bildgebung durch ihre technische Komplexität, durch zu überprüfende Kontraindikationen und den insgesamt höheren Zeitaufwand zur Erstellung der einzelnen Schnittbilder im Vergleich zur CT-Diagnostik mit einem deutlich höheren Zeitverlust in der Akutdiagnostik behaftet. Der Zeitverlust bis zur Therapie korreliert mit der klinischen Prognose des Patienten. Eine schnelle Therapie ist notwendig, um die sogenannte Penumbra zu reperfundieren. Unter der Penumbra versteht man das Hirngewebe, das durch eine bereits eingetretene Perfusionsreduktion ohne irreversible Schädigung gekennzeichnet ist. Gelingt eine Reperfusion dieses Areals, so kommt es insgesamt zu geringeren Schäden des Hirngewebes und somit zu geringeren neurologischen Beeinträchtigungen des Erkrankten. Die Reperfusion des verschlossenen Gefäßes kann entweder durch eine medikamentöse, systemisch applizierte Lysetherapie erreicht werden, alternativ besteht die Möglichkeit einer lokalen Rekanalisationstherapie, die über eine Einbringung von Mikrokathetern in die betroffenen Gefäße mit anschließenden mechanischen und medikamentösen Thrombolyseverfahren durchgeführt wird.

Bisher wurde die kraniale Computertomographie (CT) in der akuten Schlaganfallsdiagnostik hauptsächlich zum Ausschluss von intrakraniellen Blutungen und dem Auffinden von minderperfundierten Hirnarealen verwendet. Die geringere Kontrastierung von kortikalem Rindenband gegenüber dem Marklager der Großhirnhemisphären in der CT bei gleichzeitiger Dichteminderung von grauer und weißer Substanz, hervorgerufen durch ein zytotoxisches Ödem der Nervenzellen beim Schlaganfall

(Grotta et al. 1999), ist ein hochspezifischer Indikator für Infarkte und hat einen hohen prädiktiven Wert für die räumliche Ausdehnung des Infarktes (von Kummer et al. 1997, Marks et al. 1999). Jedoch ist diese verminderte Abschwächung der Dichte des Hirnparenchyms wenig sensitiv, da sie erst mit deutlicher Verzögerung nach dem Einsetzen der Akutsymptome detektierbar ist.

Neben der Detektion der frühen Infarktzeichen ist es wichtig, die direkte Ursache der Blutflußbehinderung, den Thrombus, nachzuweisen. Dies ist mit einer hohen Spezifität durch den Nachweis einer Hyperdensität im Verlauf der verschlossenen intrakraniellen Arterien möglich (Gács et al. 1983, Leary et al. 2003, Ozdemir et al. 2008, Krings et al. 2006). In älteren Studien war der Nachweis eines solchen Arterienhyperdensitätszeichens mit einer schlechten klinischen Prognose verbunden (Tomsick et al. 1996, Moulin et al. 1996, Manelfe et al. 1999). Dies ist am ehesten darauf zurückzuführen, dass in den 80er und 90er Jahren noch keine Möglichkeit bestand, sehr dünnsschichtige CT-Bilder zu rekonstruieren. Da die beim schweren Schlaganfall obliterierten Hirnbasisarterien häufig Durchmesser von nicht mehr als zwei bis drei Millimetern aufweisen, ist eine möglichst hohe räumliche Auflösung notwendig, um das hyperdense Arterienzeichen akkurat zu erfassen. Diese hohe räumliche Auflösung wird vor allem durch die Erstellung dünnsschichtig rekonstruierter CT-Schnittbilder erreicht. Allerdings nimmt mit der Dünne der rekonstruierten CT-Schichten das Bildrauschen zu, das Bild wird optisch „körniger“.

Umgekehrt weisen Schnittbilder mit größerer Schichtdicke ein geringeres Bildrauschen auf, führen jedoch zu einer geringeren Ortsauflösung entlang der Scanachse, die üblicherweise der Körperachse entspricht. Hierdurch kommt es zu einem vermehrten Partialvolumeneffekt. Der Kontrast zwischen Thrombus und umgebendem Gewebe nimmt bei diesem Effekt durch eine Mittellung der Dichtewerte beider Gewebe innerhalb eines dickeren CT-Schnittbildes stärker ab und es kommt somit zu einem Verschmelzen der thrombosierten Arterie mit dem umgebenden Hirngewebe. Dieses Artefakt führt zu einer signifikanten Reduktion der Detektion des Arterienhyperdensitätszeichens. Der Umstand, dass CT-Schnittbilder in vielen bisherigen Studien mit einer Schichtdicke von 5 bis 10 mm rekonstruiert wurden, könnte erklären, warum in älteren und auch aktuelleren Studien die Prävalenz der Detektion des Arterienhyperdensitätszeichens mit 15% bis maximal 27% angegeben wird (Qureshi et al. 2006, Leys et al. 1992, Koga et al. 2003). Mit einem speziellen, dünnsschichtig rekonstruierendem kranialen CT-Protokoll, das zusätzlich zur Standarduntersuchung ei-

nen weiteren CT-Scan mit höherer Dosis erforderte, wurde kürzlich das Arterienhyperdensitätszeichen im vorderen Bereich des Circulus arteriosus cerebri (Willisi), mit einer Sensitivität von 78% diagnostiziert (Kim et al. 2006). Dabei war nicht bei allen Patienten dieser Studie eine initiale Verlegung einer Hirnbasisarterie nachgewiesen worden. Da davon ausgegangen werden muss, dass bei einigen der eingeschlossenen Patienten periphere Embolien oder mikroangiopathische Gefäßverschlüsse zum Schlaganfall geführt haben, ist der Anteil der richtig positiv erkannten thrombembolischen Verlegungen als wesentlich höher anzunehmen.

Mit den heute üblicherweise rekonstruierten Schichtdicken zwischen 3,5 mm und 5 mm ist es hingegen schwierig, den thrombembolischen Verschluss einer Hirnbasisarterie direkt nachzuweisen. Eine dünnschichtige Rekonstruktion der CT-Schichten sollte eine hohe direkte Detektierbarkeit des Thrombus auch in den sich verjüngenden Arterien der Peripherie erlauben.

Die Erstellung dünnschichtigerer CT-Schnittbilder ist aber nicht notwendigerweise mit einem zusätzlichen CT-Scan verbunden. Moderne Multidetektor-Computertomographen verfügen über sehr hochauflösende Detektorelemente, von denen üblicherweise mehrere Detektorreihen zur Erstellung eines CT-Bildes mit höherer Schichtdicke zusammengefasst werden. Die von den einzelnen Detektorelementen erfassten Informationen sind jedoch in dem CT-Rohdatensatz gespeichert, so dass neben den Standard-Rekonstruktionen auch Rekonstruktionen mit geringerer Schichtdicke nachträglich möglich sind. Eine solche zusätzliche dünnschichtige Rekonstruktion bereits erfasster Standard-CCT-Daten hat den offensichtlichen Vorteil der höheren räumlichen Auflösung ohne erneutes Scannen des Patienten und bietet somit Zeitersparnis in der Situation eines akuten Schlagfalles ohne erneute Strahlenexposition des Patienten. Jedoch steigt bei der Rekonstruktion dünnerer Schichten auch das Bildrauschen an, welches in den CT-Bildern zu der bereits erwähnten Kontrastminderung führt und damit die Detektierbarkeit von intrakraniellen Strukturen wiederum senken kann. Dieser Effekt macht sich vor allem bei kleineren Befunden bemerkbar. Somit stellt sich die Frage, ob anhand der im Standardprotokoll evaluierten CT-Rohdaten durch eine dünnere Schichtbildrekonstruktion die Sensitivität der Detektion des Arterienhyperdensitätszeichens gesteigert werden kann und somit eine signifikante Verbesserung der direkten Detektierbarkeit des intraluminalen Thrombus bei Patienten mit akutem Schlaganfall möglich ist.

Hauptziel dieser Promotionsarbeit ist es, zu prüfen, ob in dünnschichtiger als üblich rekonstruierten CT-Schichtbildern eine erhöhte Sensitivität der Detektierbarkeit des Arterienhyperdensitätszeichens im Bereich der Arteria cerebri media und ihrer Äste möglich ist und ob anhand des so detektierten Thrombus auch eine valide Quantifizierung der Thrombuslast möglich ist. Dazu ist es notwendig, die bestmögliche Auflösung mit dem geringst möglichen Bildrauschen zu korrelieren, damit auch in Gefäßen mit kleineren Lumina ein direkter Nachweis des thrombembolischen Geschehens erbracht werden kann.

Ist ein hochempfindlicher Nachweis des thrombembolischen Verschlusses und eine Quantifizierung der Thrombuslast auf diesem Weg möglich, so könnte durch die Anwendung der entsprechenden Technik in der akuten Schlaganfalldiagnostik die Prognose des Patienten besser abgeschätzt werden und möglicherweise auch eine verbesserte Selektion der zur Verfügung stehenden Therapien, der intravenösen und intraarteriellen beziehungsweise der lokalen und der systemischen Lyse, gelingen.

2 Grundlagen

2.1 Der Schlaganfall

2.1.1 Definition und Epidemiologie des Schlaganfalls

Als Schlaganfall wird ein akut einsetzendes, fokal-neurologisches Defizit aufgrund einer umschriebenen Durchblutungsstörung des Gehirns bezeichnet. Synonym wird der Begriff ischämischer Hirninsult (englisch *stroke*) oder Apoplex verwendet. Ihm liegt eine Reduktion oder ein Sistieren der Blut- und damit Sauerstoffversorgung im Gehirngewebe zu Grunde. Dies führt zu einem Funktionsverlust und schließlich zum Zelltod von Hirngewebe. Die Weltgesundheitsorganisation definiert den Schlaganfall als „sich rasch entwickelndes klinisches Zeichen einer fokalen oder globalen zerebralen Funktionsstörung, die mehr als 24 Stunden besteht oder zum Tode führt und für deren Ursprung keine andere als eine vaskuläre Ursache gefunden werden kann“ (Thorvaldsen 1995).

Ursachen des Schlaganfalls sind in 80-85 % eine akute Mangel durchblutung (ischämischer Schlaganfall) und in ca. 15-20 % intrazerebrale Blutungen (hämorrhagischer Schlaganfall). Der Schlaganfall zählt nach Herz-Kreislaufkrankungen und Malignomen zu den häufigsten zum Tode führenden Erkrankungen in Deutschland. Die Inzidenz der Schlaganfälle beträgt in Deutschland ca. 24,7/100.000 Einwohner pro Jahr (Männer) bzw. 44,2/100.000 Einwohner (Frauen), insgesamt 34,7/100.000 Einwohner. Die Zahl der weltweit jährlich neu aufgetretenen Schlaganfälle wird auf etwa 1 Million geschätzt (Leitlinien der Deutschen Gesellschaft für Neurologie (DGN) und der Deutschen Schlaganfallgesellschaft (DSG) 2008).

Die Inzidenz nimmt mit steigendem Lebensalter zu. Laut dem Statistischen Bundesamt verstarben im Jahr 2007 9.485 Männer und 17.334 Frauen in Deutschland an einem Schlaganfall (entsprechend der Diagnose I 64 nach ICD), insgesamt 26.819 Menschen. 3,3 % der Sterbefälle wurden 2007 durch einen Schlaganfall verursacht (Statistisches Bundesamt 2009). Im Jahre 2006 belegte der Schlaganfall mit 65.133 Todesfällen (7,9%) noch Platz 3 der Todesursachenstatistik (Leitlinien der Deutschen Gesellschaft für Neurologie (DGN) und der Deutschen Schlaganfallgesellschaft (DSG) 2008), im Jahr 2007 nur noch auf Platz 5. Die Mortalität nach einem Jahr liegt bei durchschnittlich 25%, wobei die unterschiedlichen Schlaganfallarten und Subtypen erhebliche Unterschiede in der Mortalität aufweisen. 19,4 % der Patienten nach

Schlaganfall sterben innerhalb der ersten 28 Tage, 28,5 % innerhalb der ersten 3 Monate und 37 % innerhalb der ersten 12 Monate (Leitlinien der Deutschen Gesellschaft für Neurologie (DGN) und der Deutschen Schlaganfallgesellschaft (DSG) 2008).

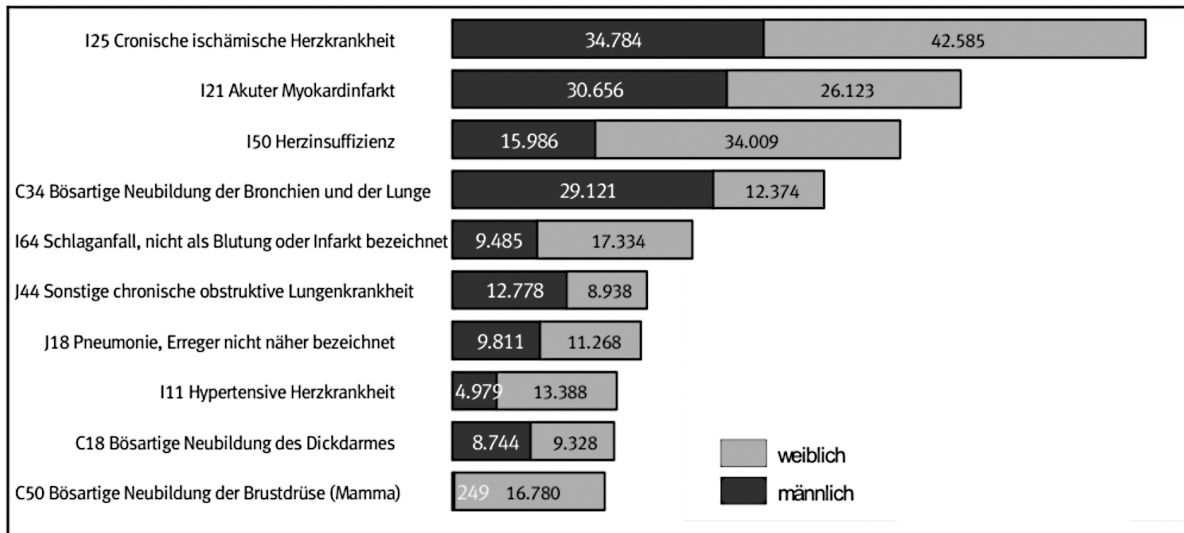


Abb. 1: Die 10 häufigsten Todesursachen in Deutschland, nach Geschlecht aufgeteilt auf Grundlage der ICD-10-Kodierung im Jahr 2007 (nach: Statistisches Bundesamt 2008).

2.1.2 Einteilung und Ätiopathologie

Wenn die Symptome flüchtig sind (Minuten bis Stunden), wird von der sogenannten transitorisch-ischämische Attacke (TIA) gesprochen, deren Symptome sich innerhalb von 24 Stunden zurückbilden können. Häufig beträgt jedoch der Zeitraum der Rückbildung weniger als eine Stunde (Brott et al. 1988). Klinisch imponieren TIAs im Karotisstromgebiet in Form von halbseitigen Lähmungen, Sensibilitäts- und Sprachstörungen. Charakteristisch ist auch die Amaurosis fugax, die mit einem monokularen Visusverlust einhergeht, der sich innerhalb von wenigen Minuten wieder zurückbildet. Ursächlich ist meist ein embolischer, kurz andauernder Verschluss der Zentralarterie. TIAs im Bereich des vertebrobasilären Stromgebietes sind klinisch durch Schwindel, Nystagmus, Doppelbilder und Tonusverlust gekennzeichnet. Charakteristisch sind auch sogenannte *drop attacks* (Sturzanfälle), die jedoch ohne Vigilanzstörung ein-

hergehen. Bei der TIA handelt es sich nach ursprünglicher Definition nicht um einen Infarkt, jedoch kann sie als Vorbote für ein Infarktgeschehen angesehen werden.

Ein Apoplex ähnliches Ereignis mit Rückbildung der klinischen Symptome innerhalb von drei Tagen wird definitionsgemäß als reversibles neurologisches Defizit (RIND) bezeichnet. Eine klinische Rückbildung innerhalb von einer bis ca. drei Wochen definiert das Ereignis als prolongiertes reversibles neurologisches Defizit (PRIND)(Alfke und Jansen 2001).

Sind die Symptome nicht mehr reversibel und halten dauerhaft an, handelt es sich um das Vollbild des ischämischen Schlaganfalles. Die Übergänge zwischen den einzelnen Stufen sind fließend, die Einteilung erfolgt anhand der Dauer. Verschiedene Studien haben gezeigt, dass Prognose und Schlaganfallrezidivrisiko unabhängig von der Symptumdauer sind, besonders wenn bei einer TIA in der Bildgebung (CT, MRT mit diffusionsgewichteten Sequenzen) bereits Ischämiezonen demarkiert sind (Dafertshofer et al. 2004). Von daher kann eine TIA klinische Manifestation eines Schlaganfalls sein, der eine identische Diagnostik und Rezidivprävention erfordert (Leitlinien der Deutschen Gesellschaft für Neurologie (DGN) und der Deutschen Schlaganfallgesellschaft (DSG) 2008).

Einige Patienten können, wenn es sich um einen größeren hemisphärischen Infarkt handelt, auch Warnsymptome (Kopfschmerzen in 25% der Fällen, Nausea, Erbrechen) entwickeln oder auch eine langsame Progredienz der Symptome wie z. B. Bewusstseinsstrübung zeigen (Adams 2003).

Sinnvoller als eine zeitliche Einteilung der Symptome eines Schlaganfalls ist die Klassifikation nach ätiopathogenetischen Ursachen. Marks (Marks 2002) unterteilt die akuten arteriellen ischämischen Schlaganfälle in 3 Subtypen:

- atherosklerotische Infarkte und Infarkte der großen Arterien,
- lakunäre Infarkte und Infarkte der kleinen Gefäße,
- kardioembolische Infarkte.

Ergänzend ist aufzuführen, dass ischämische Insulte auch venöser Genese sein können, der Fokus dieser Arbeit liegt aber bei den arteriellen, thrombembolisch bedingten Schlaganfällen.

Klinischen Berichten zufolge variiert die Genese der zerebralen Ischämien: zwischen

15% bis 40% haben einen arteriellen oder atherosklerotischen Ursprung und jeweils 15% bis 30% werden durch die beiden alternativen Subtypen verursacht (Marks 2002).

2.1.3 Pathophysiologie des Schlaganfalls

Wenn die Hirnperfusion unter ein bestimmtes kritisches Niveau fällt, kommt es zur Entwicklung einer Ischämie. Normaler zerebraler Blutfluss gewährleistet eine Durchblutung des Hirngewebes mit 50 bis 55 ml/100 g Hirngewebe pro Minute. Fällt der zerebrale Blutfluss unter diesen Bereich, so kommt es zu einer Unterversorgung der Neuronen mit Sauerstoff und Glucose, die zu dem neurologischen Defizit führt. Ein Funktionsverlust der Neurone und Gliazellen tritt ab einer Hypoperfusion von 15 bis 20 ml/100 g Hirngewebe/min auf. Neurologische Defizite, die durch eine solche Minderperfusion entstehen, sind noch reversibel. Der weitere Abfall der zentralen Durchblutung unter 10 ml/100 g Hirngewebe/min ist als schwere Minderperfusion definiert, die innerhalb von Minuten zu einem Infarkt führen kann. Eine moderate Minderperfusion mit einem zerebralen Blutfluss von 10 bis 20 ml /100 g Hirngewebe/min kann noch einige Stunden nach Einsetzen des ischämischen Schlaganfalles reversibel sein (Marks 2002). Bei einer Reduktion der Durchblutung unter 10 ml/100g Hirngewebe/ min kommt es zu einer elektrischen Dysbalance in der Zellmembran sowie zu einer Hypoxämie, die innerhalb der ersten Stunde nach Einsetzen der Ischämie einen Abbau des intrazellulären ATP bedingt. Durch den intrazellulären Energieabbau kann das Zellmembranpotential nicht aufrecht erhalten werden. Die Zelle depolarisiert. Die neurochemischen Ereignisse setzen eine Kaskade aus Lipolyse, Proteolyse, Zellnekrose und Entzündung in Gang. Es entwickelt sich ein zytotoxisches Ödem aufgrund der gestörten Ionenhomöostase und letztendlich die Apoptose (Marks 2002).

Im Extrazellulärraum resultiert aus dieser Zellschwellung eine Volumenabnahme. Die Blut-Hirn-Schranke, die in den ersten Stunden noch eine Einschwemmung von Makromolekülen verhindert, bricht mit Voranschreiten des Infarktes zusammen. Dieses führt zu einem Einstrom von Wasser und Makromolekülen in den Extrazellulärraum. Es bildet sich ein vasogenes Ödem. Entscheidend für die Bildung dieses Ödems ist neben dem Zusammenbrechen der Bluthirnschranke auch die Zerstörung der Endo-

thelzellen der Gefäße. Es folgt eine Nekrose der Ganglien- und Gliazellen sowie eine Schädigung der Markscheiden. Nach etwa 24 Stunden lässt sich eine Leukozyteninfiltration im Randbereich des Infarktes nachweisen. Beginnend ab dem 5. Tag findet eine Resorption des nekrotischen Gewebes statt (Kolloquationsnekrose). Sechs Wochen nach dem Infarktereignis sind Nekrose und Resorption weitgehend abgeschlossen, es resultieren Defekte (Kolloquationszysten) mit angrenzenden bindegewebigen Glianarben mit reaktiven Astrozyten (Böcker et al 2004, Riede et al. 2004).

2.1.4 Infarktkern und Penumbra (*tissue at risk*)

Als Penumbra wird nach MRT-Kriterien das Hirngewebe bezeichnet, welches sich durch eine verminderte Perfusion, aber noch nicht durch ein Diffusionsdefizit auszeichnet. Durch einen Gefäßverschluss ist im Kern des Versorgungsgebiets die Durchblutung soweit reduziert, dass es zu einer irreversiblen Schädigung der Neurone kommt (Infarktkern). Angrenzend an diesen Infarktkern findet sich die Penumbra, in der die Restdurchblutung durch Kollateralfloss noch ausreicht, um den Strukturstoffwechsel aufrechtzuerhalten. Mikroelektrodenmessungen zeigten in diesem Bereich zwar den Verlust der elektrischen Aktivität, aber ein noch vorhandenes Zellmembranpotential (Marks 2002). Die Rettung dieser Zellen mit Erhalt ihrer Struktur und Wiederherstellung ihrer Funktion ist das Ziel der modernen Schlaganfalltherapie. So zielt die rekanalisierende Therapie darauf ab, den Blutfluss in der Penumbra zu verbessern und so seine endgültige Infarzierung zu verhindern (Mattle et al. 2003). Dieses Gewebe kann durch eine frühzeitige und adäquate Therapie reperfundiert werden, was zu einer Rettung dieses Teils des Hirngewebes führen kann und zu einer wesentlich besseren Prognose und einer Verringerung der zurückbleibenden Behinderung führt (Kidwell 2000).

2.1.5 Risikofaktoren des Schlaganfalls

Wesentlich Risikofaktoren sind neben Alter und Geschlecht Hypertension sowie Diabetes mellitus. Weitere Risikofaktoren sind kardialer Genese wie etwa Myokardinfarkte, Vorhofflimmern oder eine Linksherzinsuffizienz als Ursache von Emboliequel-

len. Ebenfalls mit einem erhöhten Risiko (bis zu dreifach erhöht) gehen eine Hyperlipidämie, Nikotinabusus, Adipositas und die Einnahme von Ovulationshemmern einher. Auch kann die Kombination mehrerer dieser Risikofaktoren zu einer Risikopotenzenierung führen (Berlit 2003, Marks 2002).

Des Weiteren erhöhen Erkrankungen und Zustände mit erhöhter Koagulabilität das Risiko eines Schlaganfalls (siehe Anhang 1).

2.2 Anatomie und Versorgung des Gehirns durch die Arteria cerebri media

Die Arteria cerebri media (ACM) ist neben der kleineren Arteria cerebri anterior (ACA) der größere Endast der Arteria carotis interna (ACI). Die Aufteilung der ACI liegt auf Höhe des Chiasma opticum.

Anschließend zieht die ACM durch die Fissura sylvii hindurch, wobei sie Arteriae centrales anterolaterales an Thalamus, Capsula interna, Pallidum und Striatum abgibt, und erreicht die Fissura lateralis, in der sie die Inselrinde sowie Teile des Temporal- und Parietallappens versorgt. Es erfolgt die Aufteilung in zwei Äste, den Truncus superior für den Frontal- und Parietallappen und den Truncus inferior für den Temporal- und Okzipitallappen.

Die ACM stellt somit die Versorgerarterie von Teilen aller Hirnlappen dar, besonders für den motorischen Kortex und den somatosensiblen Kortex mit den entsprechenden Funktionszentren.

In der Klinik wird z. B. im Rahmen einer Angiographie die ACM auch in die Pars sphenoidalis (M1) und die Pars insularis (M2) eingeteilt ("M"= media):

M1: vom Beginn der Arteria cerebri media bis zum Austritt aus der Hirnsubstanz

M2: ab dem Austritt aus der Hirnsubstanz, d. h. ab der Aufspaltung in die beiden Trunci

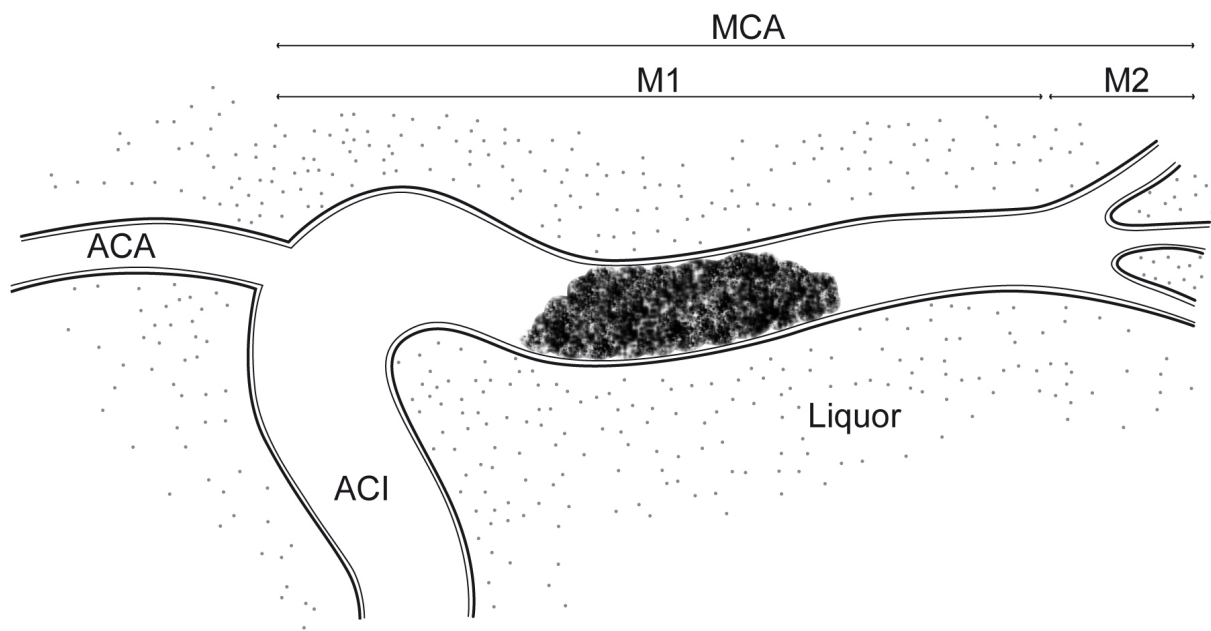


Abb. 2: Graphisch vereinfachte Darstellung des Abganges des Arteria cerebri media (ACM) aus der Arteria carotis interna (ACI) sowie deren Unterteilung in M1 (Pars sphenoidalis)- und M2 (Pars insularis)-Segment. Das M2-Segment beginnt mit der Aufteilung in der Peripherie. Bei der Bezeichnung M1/M2 handelt es sich um eine angiographische Einteilung. ACA = Arteria cerebri anterior.

2.3 Diagnostische Methoden beim akuten Schlaganfall

Neben den in der Notfalldiagnostik gängigen Untersuchungen (siehe Anhang 2) ist eine Bildgebung zum Ausschluss einer intrazerebralen Hämorrhagie oder anderer struktureller Gehirnveränderungen (z.B. Tumoren, entzündliche Erkrankungen), die einen ischämischen Insult simulieren können, obligat (Adams HP et al. 2003).

Die kraniale Bildgebung spielt eine zunehmend wichtigere Rolle, da sich auch die therapeutischen Optionen entwickeln. Die Diagnostik sollte die Einleitung einer Therapie jedoch nicht relevant verzögern (Adams HP et al. 2003).

2.3.1 Die Computertomographie

Das Wort Tomographie setzt sich zusammen aus dem griechischen Wort *τομή* („Schnitt“) und *γράφειν* („schreiben“). Die Entwicklung von Computertomographen wurde erst durch die moderne Computertechnik der sechziger Jahre ermöglicht. Das zugrunde liegende mathematische Prinzip (Iteration und Rückprojektion) wurde 1917 von J. Radon (Radon 1917) erarbeitet.

Die ersten medizinischen Anwendungen gehen auf den Physiker A. M. Cormack zurück, der zwischen 1957 und 1963 ohne Kenntnis der früheren Arbeiten des Mathematikers Radon, der sich ebenfalls mit dem Thema beschäftigte, eine Methode zur Berechnung der Absorptionsverteilung im menschlichen Körper entwickelte (Cormack 1963). Auch der englische Ingenieur G. N. Hounsfield, der als Erfinder der Computertomographie gilt, setzte seine Theorien in Unkenntnis der früheren Arbeiten in eine funktionsfähige Technik um (Hounsfield 1973). Die ersten klinischen CT-Bilder wurden 1972 in London mit der Untersuchung intrakranieller Strukturen erstellt (Kalender 2000). Für ihre Pionierleistungen in der CT-Technik wurden Cormack und Hounsfield 1979 mit dem Nobelpreis für Medizin ausgezeichnet.

Mit Hilfe der CT werden Schnittbilder (Tomogramme) erzeugt. Die Darstellung erfolgt zweidimensional im Bildelement eines *Pixels* (zusammengesetzt aus picture und element). Die dreidimensionale Bezeichnung für die kleinste Bildeinheit in der Bild-darstellung ist *Voxel* (zusammengesetzt aus volume und pixel).

Bei den Geräten der ersten Generation wurde der Körper in zwei Einzelbewegungen durchstrahlt, zuerst schrittweise seitlich versetzt (Translation) und dann um einen Winkelgrad gedreht (Rotation). Bei den Scannern der zweiten Generation wird ein Fächerstrahl mit mehreren Detektoren kombiniert. Dadurch wurde es möglich, die Scanzeit erheblich zu verkürzen. Bei den aktuellen Geräten sind Röntgenröhre und Detektorsystem so angebracht, dass sie eine gemeinsame Rotationsbahn beschreiben. So bestehen Scanner der vierten Generation aus einem feststehenden 360°-Detektorkranz und einem rotierenden Röhrensystem (Loewenhardt 2001).

Zwei Entwicklungen haben die Computertomographie in den letzten 15 Jahren revolutioniert, die Einführung der Spiral-CT 1989 (Kalender 1989, Vock 1989) und die Mehrschicht-Spiral-CT (MSCT) 1998. Technische Voraussetzungen der Spiral-CT waren die Entwicklung von leistungsfähigen Generatoren und Röntgenröhren sowie eine verbesserte Wärmeableitung. Auch die Entwicklung der Schleifringtechnologie

war von entscheidender Bedeutung. So mussten die Kabel für die Hochspannungszufuhr und Messdatenableitung nicht mehr wie bei der Einzelschicht-CT nach einer 360°-Umdrehung zurückgesetzt werden. Nun war es möglich, eine dauerhaft rotierende Röhre einzusetzen und so eine kontinuierliche Datenakquisition zu gewährleisten.

Bei der Spiral-CT-Technologie werden Patiententranslation und Röhrenrotation kontinuierlich miteinander kombiniert. Bei dieser Technik rotieren Röntgenröhren um den zu untersuchenden Körper, der in waagerechter Position auf dem Untersuchungstisch liegend kontinuierlich vorgeschoben wird. Dabei werden die Schwächungen der Röntgenstrahlung von Detektoren erfasst, die ringförmig fest in das Gerät integriert sind. Diese gemessenen Schwächungskoeffizienten rekonstruieren rechnerisch Transversalprojektionen des untersuchten Objektes, also CT-Bilder, die 90° zur Körperlängsachse orientiert sind.

Bei der MSCT werden mehrzeilige Detektorsysteme kombiniert, wodurch ein deutlich größeres Untersuchungsvolumen pro Zeit akquiriert werden kann. Die Basisparameter bei der Spiral-CT sind die Schichtkollimation (= nominelle Schichtdicke; Kollimation = Einengung eines Strahlenbündels per Blende zur Reduktion der Streustrahlung) in Millimetern, der Tischvorschub pro Röhrenrotation in Millimetern, das Rekonstruktionsinkrement (frei wählbarer Abstand der Bildmitten) ebenfalls in Millimetern und der Pitch. Der Pitch beschreibt das Verhältnis des Tischvorschubs während einer Rotation zur Einzeldetektorbreite oder Strahlenbreite des CT-Scanners.

Die Computertomographie basiert auf der rechnerischen Auswertung von einer Vielzahl aus verschiedenen Richtungen aufgenommenen Röntgenaufnahmen eines untersuchten Objektes. Beim Durchtritt durch das Objekt wird die Röntgenstrahlung abgeschwächt. Diese abgeschwächte Strahlung wird von Detektoren gemessen, die der Röntgenröhre gegenüber liegen. Diese Schwächungskoeffizienten ergeben in Summe das berechnete Bild des gescannten Gegenstandes, z. B. des Gehirns. Jedoch ist dies in der Realität ein sehr komplizierter Rechnungsprozess: Die Messung, also der CT-Scan, liefert viele Datensätze, zu denen jeweils alle Objektpunkte der abzubildenden Schicht beitragen. Vor Beginn der Bildberechnung erfolgen Skalierungen und Kalibrierungen, die für die Vermeidung von Artefakten notwendig sind. Außerdem werden die Messwerte logarithmisiert, d. h. es erfolgt der Übergang vom Intensitäts- zum Schwächungsprofil. Es gilt dann das Prinzip der ungestörten Super-

position, da sich die Schwächungskoeffizienten der Teilvolumina linear addieren. Als Standardverfahren der Bildberechnung wird der Algorithmus der Rückprojektion in Kombination mit Faltung bzw. Rückfilterung der Messwerte eingesetzt. Bei der direkten Rückprojektion entstehen Streifenbilder, indem der Strahlengang der vielen durch die Messung erhaltenen Transversalprojektionen des Patienten gleichsam umgekehrt wird: Für jeden Detektor wird der zugehörige Messwert gleichmäßig über den vom Strahl zurückgelegten Weg verteilt. Dies geschieht für alle Messwerte der vielen unabhängig voneinander erfassten Profile. Die Überlagerung der so entstandenen Streifenbilder liefert das Schichtbild. Auf diese Art und Weise werden in jedem Bildpunkt alle diejenigen Messwerte aufsummiert, deren Integrationsweg bzw. deren Strahl durch eben diesen Punkt läuft. Dies hat zur Folge, dass als Ergebnis der direkten Rückprojektion eine verfahrensbedingte Unschärfe erzeugt wird; es entsteht nur ein unscharfes, stark „verschmiertes“ Bild der ursprünglichen Verteilung der Schwächungskoeffizienten.

Eine Störgröße in der Darstellung von CT-Bildern ist die Zunahme des Rauschens bei einer Reduktion der Schichtdicke der Scans. Unter „Rauschen“ versteht man die statistische Schwankung um ein Signal herum. Es ist gleichmäßig verteilt. Je geringer die Schichtdicke ist, umso höher ist das Rauschen im Bild (Kalender 2000). Somit kommt eine Unschärfe z. B. der Thrombusgrenzen zustande. Entscheidend ist, dass sich das Rauschen nicht linear, sondern über die Quadratwurzel mit diversen Parametern, unter anderem dem Quotienten aus 1 und der Schichtdicke, ändert. Um das Rauschen um den Faktor 2 zu senken, muss z. B. zum Ausgleich die Dosis um den Faktor 4 erhöht werden.

Eine weitere wichtige Größe ist der Kontrast, also die Signaldifferenz zwischen zwei benachbarten Bildarealen oder Bildstrukturen. Er verhält sich antiproportional zur Schichtdicke, und zwar mit dem Quotienten aus 1 durch Schichtdicke. Das bedeutet, dass, je geringer die Schichtdicke ist, der Kontrast schneller zunimmt als das Rauschen (Wedegärtner U et al. 2004).

Der Partialvolumeneffekt bezeichnet den Informationsverlust durch die Mittelung verschiedener Röntgendichtewerte innerhalb eines Voxels. Schräg zur Schnittebene verlaufende Grenzflächen produzieren dadurch virtuelle Dichtegradienten über mehrere Voxel hinweg.

2.3.2 Nativ-CT

Aufgrund der sich bietenden Therapieoptionen ist es unbedingt notwendig, eine Hirnblutung auszuschließen. Dabei ist die Computertomographie die Methode der ersten Wahl (Adams HP et al. 2003). Ein Computertomograph ist häufig verfügbar, die Anwendung ist im Vergleich zur MRT schneller und kostengünstiger (Adams HP et al. 2003). Die Nativ-CT (ohne Verwendung von Kontrastmittel) ist das am häufigsten angewendete Verfahren zur kraniellen Bildgebung beim Patienten mit einem akuten Schlaganfall. Es ist bekannt, dass die CT die meisten Fälle von intrakraniellen Hämorrhagien unmittelbar identifizieren kann und die Unterscheidung zu anderen nicht-vaskulären Strukturveränderungen (z. B. tumoröse Läsionen) möglich macht (Adams HP et al. 2003).

Bereits kurze Zeit nach Einsetzen der Symptome eines ischämischen Infarktereignis ist es möglich, in der CCT frühe Infarktzeichen zu erkennen (von Kummer et al. 1997).

Infarktfrühzeichen sind der Verlust der „Grau-Weiß-Differenzierung“, welche die Abgrenzbarkeit der grauen gegenüber der weißen Substanz bedeutet. Im Normalzustand grenzt sich die graue von der weißen Hirnsubstanz durch einen Dichteunterschied von nur 4 bis maximal 6 Hounsfield-Einheiten ab. Diese ist eine gerade noch erfassbare Differenz.

Des Weiteren zählen zu den Infarktfrühzeichen die Hypodensität im Parenchym, eine verminderte Abgrenzbarkeit der Basalganglien in den ersten sechs Stunden sowie das bereits erwähnte Arterienhyperdensitätszeichen (von Kummer et al. 1996, Bozzao 1989). Auch die Kompression der Sulci spielt als Frühzeichen eine wichtige Rolle (Moulin et al. 1996). Die Hypodensitäten entstehen durch das vorher beschriebene zytotoxische und vasogene Ödem. Jedoch sind diese Frühzeichen gerade in der hyperakuten Phase nicht immer darstellbar (Grotta 1999, Marks 1999). Von Kummer et al. publizierten, dass erste den Schlaganfall beschreibende Veränderungen frühestens etwa 2 bis 6 Stunden nach dem Infarktereignis darstellbar sind (von Kummer et al. 1997, von Kummer 2001). Auch zeigte eine Studie von Schriger et al., dass sich die Beobachtung dieser Frühzeichen schwierig gestalten kann. Seine Untersuchungen konnten belegen, dass eindeutige Befunde von den meisten Beurteilern leicht erfasst werden, bei einem Drittel der Fälle jedoch auch von erfahrenen Untersuchern keine Infarktfrühzeichen nachgewiesen werden konnten (Schriger et al. 1998). Im

Hinblick auf die therapeutischen Optionen der akuten zerebralen Ischämie stellt sich somit ein Problem dar, weil das Ausmaß von zerebralen Ischämien innerhalb des wichtigen therapeutischen Fensters mit dem Nativ-CT unerkannt bleiben kann.

Das Vorhandensein dieser Zeichen im CT- Bild korrespondiert mit einer schlechten Prognose (von Kummer et al. 1997, von Kummer et al. 1996). Sie können auf eine bereits eingetretene Infarzierung hinweisen, was je nach Typ und Ausprägung mit einem entsprechend höheren Risiko einer sekundären Hämorrhagie oder Ödementwicklung einhergehen kann.

2.3.3 Perfusions-CT

Mit Hilfe der CT-Perfusionsuntersuchung (CTP) werden Perfusionsbilder des Hirngewebes durch Messung des zeitlichen Verlaufs der Kontrastmittelpassage im Hirngewebe durch kontinuierliche CT-Datenakquisition innerhalb mehrerer Einzelschichten erstellt. Durch unterschiedliche Dichteänderungen im Hirnparenchym lassen sich dann anhand von Zeit–Dichte–Kurven Perfusionsunterschiede mit Hilfe von verschiedenen errechneten Parametern darstellen. Dies sind der zerebrale Blutfluss (CBF), das zerebrale Blutvolumen (CBV) und die mittlere Verweildauer des Kontrastmittels (MTT).

Die Methode erlaubt eine quantitative Bestimmung der Hirndurchblutung, ist rasch durchführbar, relativ kostengünstig und für den Patienten nur wenig belastend. In der Schlaganfalldiagnostik bietet sie zwei entscheidende Vorteile: Zum einen können Hirnareale mit einer Perfusionsstörung ohne zeitliche Verzögerung direkt nach Beginn der klinischen Symptomatik nachgewiesen werden.

Zum anderen sprechen die vorliegenden Studien dafür, dass die native CT zusammen mit den Parameterbildern der Perfusions-CT eine Unterscheidung zwischen dem bereits irreversibel geschädigten Infarktkern und der potenziell nur reversibel gestörten Infarktpenumbra erlaubt (Bohner et al. 2003, Wintermark und Bogousslavsky 2003). Damit wird eine Schlaganfalltherapie möglich, die über feste therapeutische Zeitfenster hinaus die individuelle Durchblutungssituation des Patienten berücksichtigen kann (Wiesmann et al. 2004).

2.3.4 CT–Angiographie

Die CT–Angiographie (CTA) dient zur nicht-invasiven Darstellung von Gefäßverschlüssen. Nach der Bildrekonstruktion und Betrachtung der Schnittbilder kann zur besseren Darstellung der Gefäße eine dreidimensionale Rekonstruktion mittels Maximumintensitätsprojektion (MIP) oder mit Hilfe der Methode des *Volume Rendering* (VR) durchgeführt werden. Vorangegangene Studien konnten eine gute Darstellung von intrakraniellen Stenosen, Embolien und Aneurysmen mit Hilfe der CTA zeigen (Knauth et al. 1997, Schramm et al. 2002 und 2004, Brant-Zawadzki et al. 1997). Die CTA ist sicher und im Gegensatz zur Sonographie nicht von der Erfahrung des Untersuchers abhängig (Schellinger et al. 2003). Zusätzlich zum Nachweis eines Gefäßverschlusses kann die CTA auch Informationen über die Qualität der Kollateralversorgung liefern (Knauth et al. 1997).

2.4 Die Maximumintensitätsprojektion

Um das Arterienhyperdensitätszeichen (*dense artery sign*) besser erkennen zu können, wurde anhand der CT-Daten die jeweilige Maximumintensitätsprojektion (MIP) berechnet. Bei diesem Prinzip aus der Bildverarbeitung (siehe auch Abb. 3) werden dreidimensionale Datensätze in zweidimensionale Projektionsbilder umgerechnet. Dann wird aus der jeweiligen Blickrichtung (Projektionsrichtung) nur der Datenpunkt mit der maximalen Intensität ausgewählt und für die Rekonstruktion verwendet.

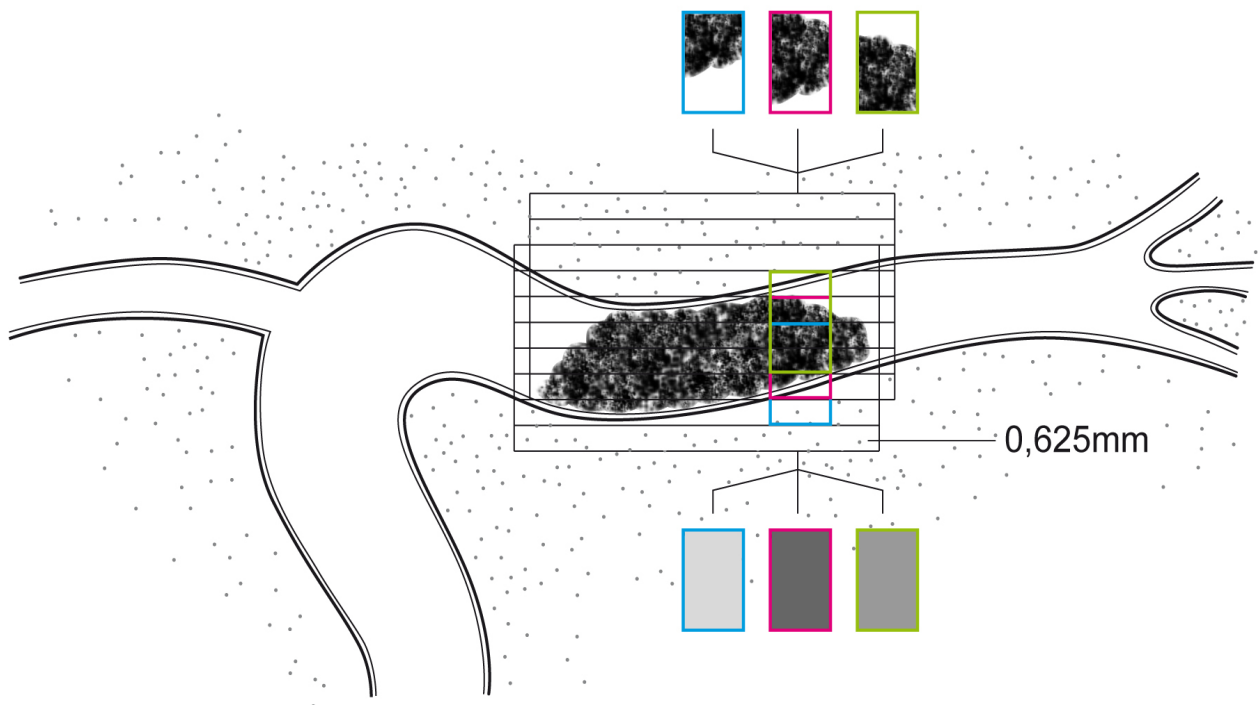


Abb. 3: Graphische Darstellung des Prinzips der Maximumintensitätsprojektion (MIP).

Aus einer 5 mm dicken Schicht, die das CT gescannt hat sowie in Kombination mit der darauffolgend gescannten 5 mm dicken Schicht werden aufgrund der berechneten Pixelwerte, die sich aus der Ausfüllung des Gefäßes mit Thrombusmaterial ergeben, mehrere Schichten mit einer Dicke von 0,625 mm rekonstruiert.

Dies kann auch folgendes zweidimensionale Beispiel verdeutlichen:

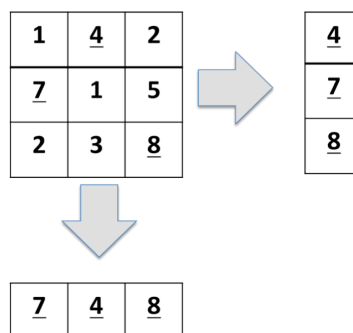


Abb. 4: Schematische Darstellung des Prinzips der Maximumintensitätsprojektion (MIP).

In dem zweidimensionalen Gitter werden in der horizontalen Ebene wie in der vertikalen Ebene die Maxima in einer eindimensionalen Projektion exprimiert. Die MIP stellt keine Mittelwerte dar, sondern das jeweilige Intensitätsmaximum eines definierten Bereiches in einer Projektionsrichtung.

2.5 Das Arterienhyperdensitätszeichen

Das sogenannte *dense artery sign* (DAS), das Arterienhyperdensitätszeichen, ist erstmals zu Beginn der 80er Jahre durch Yock Jr. (Yock 1981) und Gács (Gács et al. 1983) beschrieben worden. Damals wurden Fälle eines Hirninfarktes geschildert, in denen eine Hyperdensität im Bereich des vermuteten thrombotischen Verschlusses einer Hirnarterie im CT festgestellt wurde. Durch eine Angiographie konnte der Verschluss bestätigt werden. Somit ist das Arterienhyperdensitätszeichen prinzipiell ein Infarktzeichen, das sehr früh erfasst werden kann (Tomsick et al. 1996).

In der Literatur findet man ebenso die Bezeichnung HMCAS (*hyperdense middle cerebral artery sign*), welche für das Arterienhyperdensitätszeichen im Bereich der Arteria cerebri media spezifisch ist. Auf CT-Bildern erscheint ein DAS im Anschnitt als hyperdenses punktförmiges Aufleuchten und wird somit auch als *dot sign* bezeichnet.

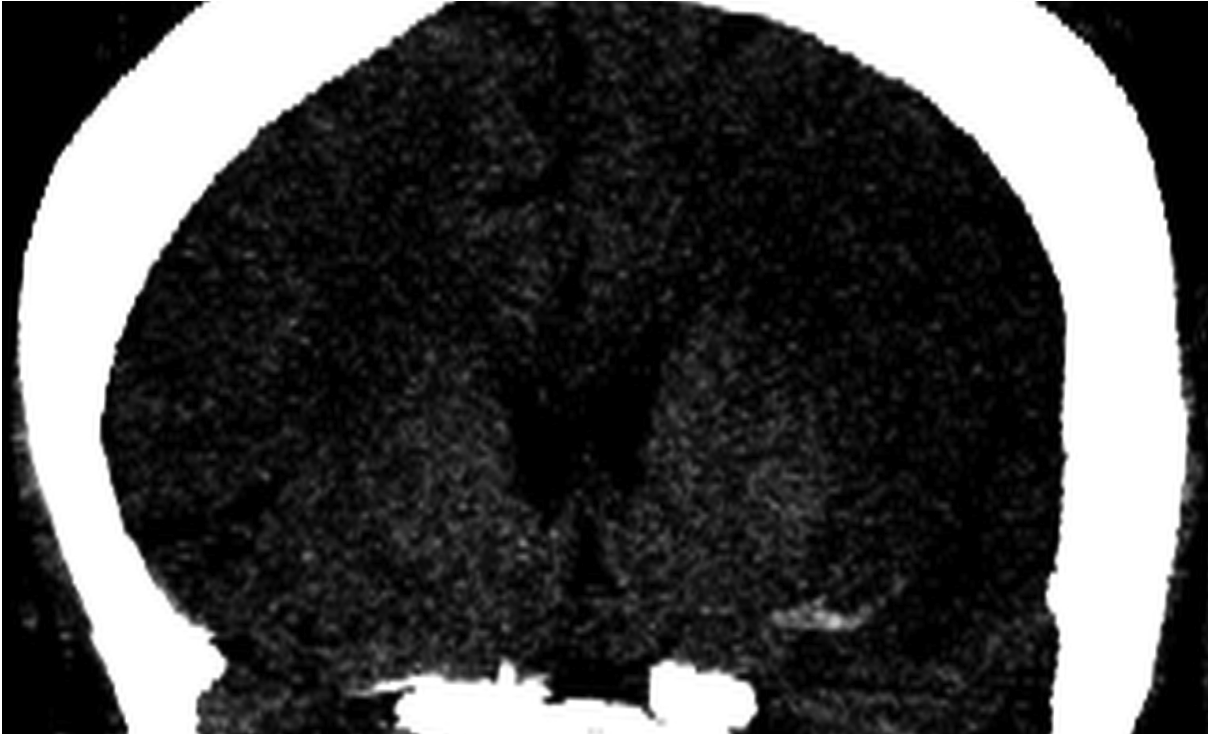


Abb. 5: Ein typisches Arterienhyperdensitätszeichen, hier in der koronaren Maximumintensitätsprojektion eines CT im Bereich der linken Arteria cerebri media sichtbar.

Seitdem haben viele Autoren beschrieben, dass das DAS hochspezifisch für eine thrombembolisch bedingte Gefäßokklusion im Bereich der zerebralen Arterien ist und dass das Vorhandensein dieses Zeichens ein schlechtes Ergebnis im Falle einer intravenösen Thrombolyse bedeutet (Leys et al. 1992, Moulin et al. 1996, Tomsick et al. 1996). Die Aussage, dass es sich bei Vorliegen des DAS um ein Zeichen für die Entstehung eines großen Infarktes handelt (Tomsick et al. 1996), lässt sich aus heutiger Sicht am ehesten auf die vor einigen Jahren noch schlechtere Detektierbarkeit des DAS zurückführen, was an den größeren Schichtdicken gelegen haben mag. Aufgrund dessen konnte das DAS erst bei ausgedehnten Gefäßverschlüssen erkannt werden. Damit galt das Zeichen auch als ein prädiktiver Wert für eine schlechte Prognose (Zorzon 1993, Launes 1987, Leys 1992, Tomsick et al. 1996).

Das Ergebnis einer Lyse wird ebenfalls durch die Lokalisation und die Größe des DAS bestimmt (Somford 2002). Je kleiner und peripherer lokalisiert das DAS ist, umso besser sind die Lyseergebnisse (Leary et al. 2003, Barber et al. 2001). Aktuellere

Studien (Mattle 2008) berichten von besseren Ergebnissen einer intraarteriellen Lysetherapie gegenüber intravenösen Lysetherapien.

Die Arbeitsgruppe um Kim und Yoo veröffentlichte 2008 eine Methode zur Ausmessung intraluminaler Thromben, die auf der Anzahl der Voxel beruhte (Kim et al. 2008). Diese wurden über ein dünnschichtiges CT evaluiert, über das sie mittels eines ROI-Ovals (region of interest) im Datenbereich zwischen 50 und 100 HE ein dreidimensionales Modell des Thrombus kalkulieren ließen. Bei „Lücken“ in der Thrombusdarstellung wurden die Pixel bis zur Thrombusgrenze erweitert. Jedoch wurde die Methode nicht mittels einer CT-Angiographie oder MRT-Untersuchung validiert. Außerdem bedurfte diese Technik vermehrter Scansvorgänge und bedeutete somit eine vermehrte Strahlenexposition der Probanden.

Normale Gefäße weisen im CT Hounsfield-Werte zwischen 35 und 60 HE auf, atheromatöse Plaques zwischen 114 und 321 HE, thrombembolisch verschlossenen Gefäße zwischen 77 und 89 HE (Schuknecht et al. 1990).

Mit fortschreitender Entwicklung der CT-Geräte können immer dünnere Schichtdicken untersucht und Rekonstruktionen berechnet werden. Da Hirnbasisarterien Durchmesser im Bereich zwischen 3,5 mm und 1,5 mm aufweisen, ist die Schichtdicke zur Detektion der sie verlegenden Thromben auch zumindest in dieser Größenordnung zu wählen. Mit einer Schichtdicke von 2,5 mm ist eine Vielzahl der Thromben detektierbar, mit einer heute möglichen Rekonstruktion von bis zu 0,625 mm der einzelnen Schichtdicken könnte man demnach sogar kleinste Thromben und Emboli direkt nachweisen.

Bisher gibt es kein standardisiertes Verfahren zur Thrombusmessung.

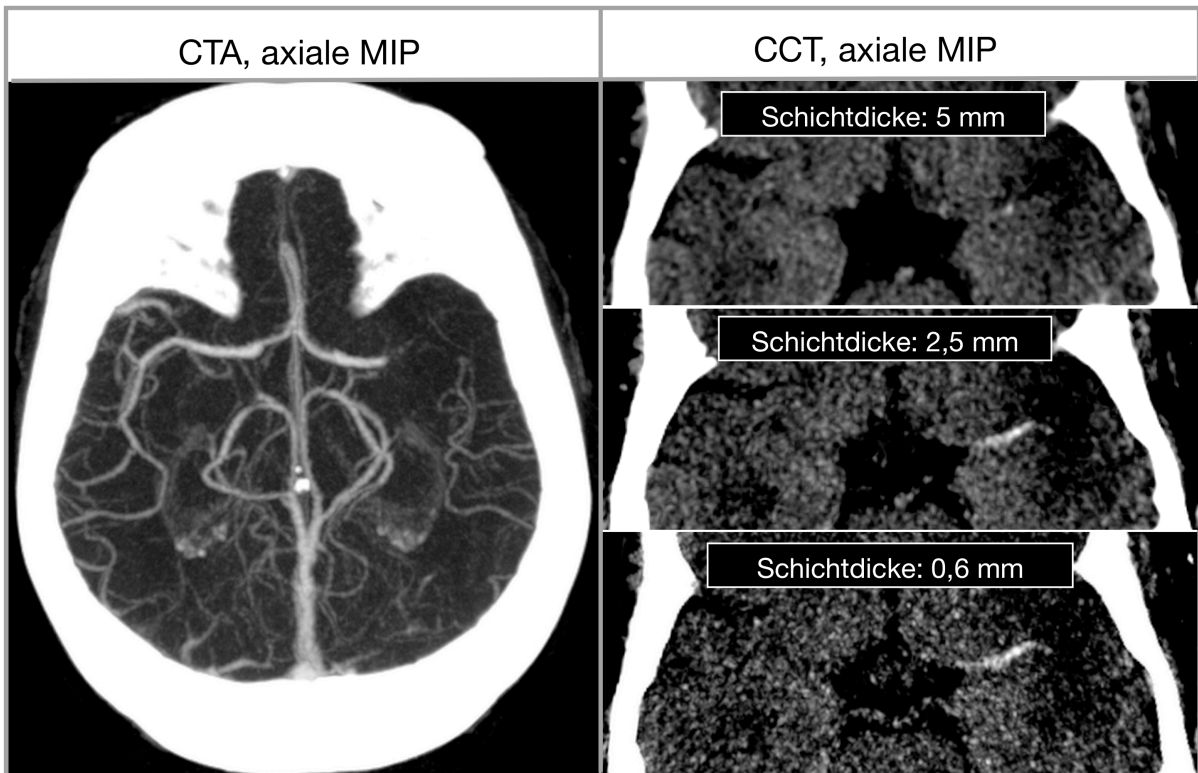


Abb. 6: Thrombembolienachweis in CT-Angiographie und CT in unterschiedlichen Maximumintensitätsprojektionen.

Links im Bild die CTA in Maximumintensitätsprojektion mit deutlichem Gefäßabbruch im Bereich der linken Arteria cerebri media, einem thrombembolischen Verschluss dieses Gefäßes entsprechend. Auf der rechten Seite ist das entsprechende CT in verschiedenen Schichtdicken als Maximumintensitätsprojektion rekonstruiert. Je dünner die CT-Schichten rekonstruiert sind, umso mehr gewinnt das DAS an Detektierbarkeit, es tritt deutlicher hervor.

3 Methoden

3.1 Akquisition und Vorbereitung der Daten, Epidemiologie der Patienten

Zwischen April 2008 und Februar 2009 wurden 58 Patienten, die innerhalb von 6 Stunden nach Einsetzen der Symptome eines akuten Schlaganfalles im anterioren cerebralen Blutkreislaufes klinisch vorgestellt wurden, in eine Fallserie eingeschlossen. In keinem Fall konnte ein Verschluss der Arteria cerebri anterior oder des hinteren Stromkreislaufes nachgewiesen werden.

Als Einschlusskriterium mussten die Patienten neben einer kranialen CT-Untersuchung mit einer Perfusions-CT (CTP) und einer computertomographischen Angiographie (CTA) untersucht worden sein. Durch die CTP musste die Hypoperfusion im Versorgungsgebiet der Arteria cerebri media gezeigt werden. Die CTA musste die Verlegung des proximalen Anteils der A. cerebri media beweisen. Jedem eingeschlossenen Patienten wurde ein weiterer Patient gleichen Alters und gleichen Geschlechtes, der aus anderen Gründen als einem vermuteten Schlaganfall untersucht wurde, zugeordnet. Bei mehreren möglichen Zuordnungen wurde eine entsprechende Vergleichsperson randomisiert ausgewählt.

Tabelle 1: Ein- und Ausschlusskriterien

Folgende Einschlusskriterien wurden angewendet:

CT-(Roh-)Daten, erhoben an Patienten mit

- den klinischen Zeichen eines Schlaganfalls im vorderen Hirnkreislauf,
 - Diagnostik innerhalb von 6 Stunden nach Einsetzen der Symptome,
- die Diagnostik musste neben dem CT auch eine CTA und CTP beinhalten.

Folgende Ausschlusskriterien wurden angewendet:

Intrazerebrale Blutungen,

Tumoren,

Entzündliche Veränderungen des Hirngewebes,

Traumata,

Arteriendissektionen,

CT-Daten, die nicht mittels CTP und CTA bzw. Angiographie bestätigt werden konnten, wurden exkludiert

Die Bildgebung wurde mit einem Multidetektor-CT mit 64 Detektorzeilen (Brilliance 64, Philips, Best, Niederlande) durchgeführt. Das Standardprotokoll des Computertomogramms, das ohne Kontrastmittelapplikation erstellt wurde, beinhaltete eine Kollimation von 16 x 0,625 mm, eine Röhrenspannung von 120 kV, einen Röhrenstrom von 320 mAs und einen hochauflösenden Röntgenröhrenfokus. Weiterhin erfolgten die Scans inkremental, es wurde ein weicher, für die Hirndarstellung optimierter Rekonstruktionsalgorithmus gewählt. Die CT-Bilder wurden initial mit einer Schichtdicke von 2,5 mm zur Akutbefundung rekonstruiert.

Für die CT-Angiographie wurde ein Kontrastmittelbolus von 80 ml Kontrastmittel mit einer Dosierung von 350 mg/ml und einer Geschwindigkeit von 5 ml/s appliziert, anschließend wurde ein Bolus von 40 ml physiologischer Kochsalzlösung ebenfalls mit einer Flussrate von 5ml/s appliziert. Die Gefäße wurden helikal gescannt. Es wurde ein Volumenpitch (als Maß für den Vorschub des CT-Untersuchungstisches pro vollständiger Rotation der Röntgenröhre) von 1,2 und eine Kollimation von 64 x 0,625 mm verwendet. Die Röhrenspannung betrug 80 kV und der Röhrenstrom 280 mAs. Als Bildverarbeitungs- und -darstellungsprogramm fungierte ein Standardbildbetrachtungs- und Befundungsarbeitsplatz mit hochauflösenden, kontraststarken Monitoren (IMPAX, Agfa-Gevaert, Belgien).

3.2 Durchführung der Interobserverstudie zur Erkennbarkeit des Arterienhyperdensitätszeichens

Nach Durchführung einer CTP und einer CTA nach Standardprotokoll überprüfte ein Neuroradiologe die Einschlusskriterien. Sobald diese erfüllt waren, wurden die Rohdaten auf eine Schichtdicke von 0,625 mm und 5 mm rekonstruiert, wobei alle weiteren Rekonstruktionsparameter konstant gehalten wurden. Die mit einer Schichtdicke von 0,625 mm rekonstruierten CT-Bilder wurden auf der Betrachterkonsole als 5 mm dicke Maximumintensitätsprojektionen (MIP) mit Schichtabständen von 1,25 mm wiedergegeben. Diese Projektionsbilder wurden separat abgespeichert. Die erstellte Patientenliste wurden randomisiert und mit der Liste der ebenfalls randomisiert aufgeführten altersentsprechenden Kontrollpatienten durch ein Mischverfahren mit zufälliger Wahl der Reihenfolge zusammengeführt. Insgesamt ergab sich daraus eine Liste von 180 CT-Studien, die als Maximumintensitätsprojektionen auf der Festplatte

einer Befundungsworkstation anonymisiert abgelegt wurden. Die Projektionen wurden jeweils zwei Fachärzten für Radiologie (A. R., S. U.) und einer nicht-radiologischen Assistenzärztin (J. F.) unabhängig voneinander zur Bewertung vorgelegt, die ein einfaches Bewertungssystem zur Beschreibung der Detektion und der Lokalisation (rechte versus linke Hemisphäre) des Thrombus verwendeten. Vor der Beurteilung der anonymisierten und randomisierten Patientendaten durch die drei Ärzte wurden diesen 5 CT-Datensätze von Patienten mit einem typischen hyperdensen Arterienzeichen in den zwei gewählten Rekonstruktionsmodi vorgestellt, um die Betrachter mit dem Bildeindruck der Maximumintensitätsprojektionen der Bilder vertraut zu machen.

Das im folgenden angewendete Bewertungssystem zur Beurteilung der anonymisierten Patientendaten besteht aus einer 5-Punkte-Skala. Die drei befundenden Ärzte mussten entscheiden, ob sie mit Sicherheit ein Arterienhyperdensitätszeichen detektiert haben (4 Punkte) oder ob mit Sicherheit kein intraluminaler Thrombus sichtbar ist (0 Punkte). Bei Zweifeln über die Thrombuslast konnte in der Bewertung zwischen 2 Punkten (unsicher, ob Thrombus vorhanden), 3 Punkten (Thrombus eher wahrscheinlich vorhanden) oder 1 Punkt (Thrombus eher nicht vorhanden) gewählt werden.

Die auf oben genannte Weise akquirierten Daten wurden anschließend durch einen nicht an der Bewertung beteiligten Neuroradiologen (C. R.) mit den klinischen Daten, den CT-Rohdaten, den dünn-schichtigen CT-Rekonstruktion, den CTA- und CTP-Daten verglichen. Erst wenn die intraluminale Obliteration durch diese ergänzenden Messungen bestätigt wurde, galt die arterielle Thrombembolie als bewiesen.

3.3 Qualitative Analyse von Gefäßobliterationen

Zur Auswertung der erhobenen Daten wurde das Statistikprogramm Aabel (Version 3, Firma Gigawiz Ltd. Co., USA) verwendet.

Zur Analyse der Interobserverstudie wurden die Ergebnisse in ROC-Kurven umgewandelt. Das *Receiver Operating Characteristic-Verfahren* (ROC) ist zur Bewertung von Analysequalitäten geeignet. Die ROC-Kurve stellt die Abhängigkeit der Sensitivität von der Spezifität bei der Erhebung und Beurteilung eines Befundes dar. Im Idealfall liegt die Kurve an der linken oberen Begrenzung des Koordinatensystems, in dem

Sensitivität und Spezifität gegeneinander aufgetragen sind, das bedeutet, das bei sehr hoher Spezifität eine sehr hohe Sensitivität gewährleistet sein muss und umgekehrt. Je größer der Abstand der ROC-Kurve von der Diagonalen des Koordinatensystems ist, umso besser ist der Test. Die Diagonale des ROC-Koordinatensystems stellt den Zustand dar, in dem richtige und falsch erhobene Beurteilungen ebenso wie detektierte und nicht detektierte Befunde sich rein zufällig ergeben.

Die Fläche unterhalb der ROC-Kurve (*area under the curve*, AUC) zeigt die Güte des Testes an, denn diese Fläche würde dann am größten, wenn der oben genannte Idealfall eintritt, d.h. das die Sensitivität bei größter Spezifität am höchsten ist.

3.4 Quantitative Analyse von Gefäßobliteration

Die computertomographischen Schnittbilder der 58 Schlaganfallpatienten, die wir wie oben beschrieben selektierten, wurden mit Schichtdicken von 1,25 mm, 2,5 mm, 3,75 mm und 5 mm rekonstruiert.

Bei der quantitativen Ausmessung des Thrombusmaterials wurde eine im Internet frei verfügbare Bildbearbeitungssoftware (OsiriX, Version 3.3.2) verwendet. Dies ist eine DICOM-Bildbetrachtungssoftware (*Digital Imaging and Communications in Medicine*, ein offener Standard zum Austausch von Informationen in der Medizin) für das Computerbetriebssystem Mac OS X. Mit der Software ist die Betrachtung und Nachverarbeitung von diagnostischen Schnittbilddaten möglich.

Zur Volumenmessung des Thrombus wurde um das Areal der Arteria cerebri media im jeweiligen CT-Bild ein zirkulärer Bereich besonderen Interesses, eine *region of interest* (ROI) definiert. In diesem Areal wurden alle Bildvolumenelemente (Voxel) der Dichtewerte zwischen 50 und 80 HE als Ausgangselemente für die Thrombusfreistellung durch ein sogenanntes *seeded region growing*-Segmentierungsverfahren gewählt.

Bei diesem Verfahren werden einzelne ausgewählte Bildelemente (die Ausgangselemente oder *seeds*) sozusagen als Kondensationskeime verwendet, um die in der Nachbarschaft befindlichen Bildpunkte darauf zu testen, ob sie mit den Ausgangsbildpunkten zu einem zusammenhängenden Bildobjekt, in diesem Fall handelt es sich dabei um den Thrombus, zusammengefügt werden können. Beginnend mit der Wahl der Ausgangsbildpunkte als Anfangsregion werden diese dann mit den Dichte-

werten der Nachbarzellen verglichen, die dann nur eine geringe Abweichung von den Dichtewerten der *seeds* aufweisen dürfen. Falls diese ähnlich sind und einen definierten Wert, in diesem Falle über 40 HE, aufweisen, werden sie verschmolzen. Durch den Vergleich mit allen Nachbarpixeln wächst die Region weiter. Wenn keine Nachbarpixel der HE-Werte über 40 HE bis 80 HE mehr hinzugenommen werden können, ist die Segmentierung des Bildobjekts abgeschlossen. Durch die *seeded region growing*-Prozedur können die Thromben ohne Leckage bzw. Locheffekt, die durch den Partialvolumeneffekt entstehen könnte oder unscharfe Grenzen zum umgebenden Gewebe, in ihrem kompletten Umfang dargestellt werden.

Diese Bildverarbeitung wurde in allen drei Dimensionen durchgeführt, so dass letztendlich über die Voxelmenge und die bekannte Größe eines einzelnen Bildvolumenelementes die Thrombuslast als Volumen bestimmt werden kann.

Um die Thrombuslänge zu berechnen, musste das Thrombusvolumen auf die Mittelachse der tubulären Struktur reduziert werden (siehe Abb. 8). Deshalb wurde das Thrombusvolumen durch eine Topologie erhaltende morphologische Ausdünnungsprozedur reduziert. Von der dreidimensionalen Struktur, die den Thrombus durch eine Ansammlung von Voxeln repräsentiert, wurden jeweils solange sämtliche äußeren Voxel von allen Seiten gleichmäßig entfernt, bis nur noch eine kettenförmige Ansammlung einzelner Volumenelemente als Repräsentation der Mittelachse des Thrombus übrigblieb. An den zwei Enden dieser Kette wurden abschließend so viele einzelne Volumenelemente wieder hinzugefügt, wie durch die morphologische Operation an Schichten von dem Thrombus abgetragen wurden. Letztlich wurde der maximale euklidische Abstand (im dreidimensionalen Raum dem anschaulichen Abstand entsprechend) des entstandenen Skeletts errechnet, welche die Thrombuslänge darstellt.

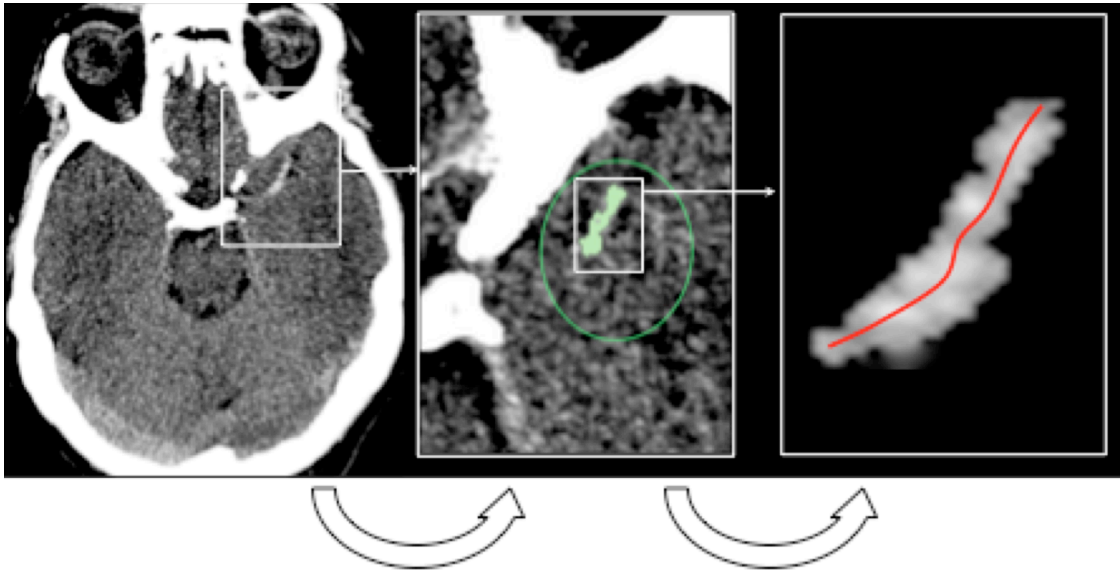


Abb. 7: Erhebung der quantitativen Thrombuslast.

Von links nach rechts: Eine *region of interest* (ROI) wird von dem Betrachter um den bekannten Verlauf der ACM, also um die Sylvische Fissur definiert. Danach wird eine *region-growing*-Prozedur durchgeführt. Daraufhin kann das Volumen der intraluminalen Thrombuslast bestimmt werden. Die Länge der Mittelachse kann im dritten Schritt die Thrombuslänge definieren. Sie erscheint im zweidimensionalen Bild nicht gerade, da sie die Mittelachse eines dreidimensionalen Skeletts bildet.

Der Referenzwert für die Thrombuslast wurde durch zwei Neuroradiologen definiert. Anhand der CTA-Bilder wurden zunächst drei orthogonale Ansichten des obliterierten Gefäßes kreiert. Dem CTA-Bild wurde danach das aus einem CT-Datensatz mit einer Schichtdicke von 0.625 mm extrahierte hyperdense Arterienzeichen überlagert. Danach wurde die Mittelachse des Thrombus innerhalb des okkludierten Segmentes manuell definiert. Dazu wurde in den drei Projektionen die beste Mittelachsendarstellung des verschlossenen Gefäßsegments als Polygon mit Stützpunkten im Verlauf des proximalen und distalen Gefäßabschnittes sowie innerhalb des arteriellen Hyperdensitätszeichens definiert.

Die sprunghafte Kontraständerung durch den Gefäßabbruch aufgrund der Thrombuslast in der MIP bezeichnet Anfang und Ende des DAS und somit des Thrombus. Der proximale Diameter der Kontrastlücke, also der Beginn des Thrombus, wurde ausgemessen. Dieser Durchmesser und die Länge der tubulären Struktur wurden zur Berechnung des Volumens des Thrombusmaterials verwendet und somit der Refe-

renzwert für Thrombuslänge (TL_{Referenz}) und Thrombusvolumen (TV_{Referenz}) definiert (siehe Tabelle 2 sowie Abb. 12 und 13). Die Referenzwerte wurden folgend mit den Messwerten mit den korrespondierenden Quantitäten der Arterienhyperdensitätszeichen aus den CT-Bildern verglichen.

Zum Vergleich beider Methoden zur Thrombusausmessung (Mittelachsenmessung versus Volumenmessung) wurden Bland-Altman-Diagramme verwendet (Programm Aabel, Version 3, Firma Gigawiz Ltd. Co., USA). Dabei handelt es sich um eine graphische Darstellungsmethode für den Vergleich zweier Messmethoden. Es wird vor allem für den Vergleich neuer Messverfahren mit einem Goldstandard verwendet.

4 Ergebnisse

Ingesamt wurden die Daten von 58 Patienten eingeschlossen, davon 39 männlich. Das Alter der Patienten betrug zwischen 43 und 79 Jahre, im Mittel 62 Jahre. Alle Patienten hatten einen Verschluss der Arteria cerebri media oder einer ihrer Äste.

Die Messwerte für Thrombuslänge und Thrombusvolumen in den jeweiligen Gruppen für die CT-Schichtdicken 1,25 mm, 2,5 mm, 3,75 mm sowie 5 mm wurden mit den Referenzwerten verglichen.

Um die Hypothese, dass die gemessenen DAS-Werte mit den Referenz-Thrombus-Quantitäten aller Schichtdicken gleiche Resultate erbringen, wurde eine univariate Varianzanalyse durchgeführt.

4.1 Das DAS als direkter Nachweis des obliterierenden Thrombus

Wie in Abbildung 8 gezeigt kann das in der dünn-schichtig rekonstruierten MIP sichtbare Arterienhyperdensitätszeichen das in der CTA ausgesparte Areal wie ein Puzzlestück ersetzen. Dieser Vergleich dokumentiert, dass das DAS den direkten Nachweis eines Thrombus darstellt.

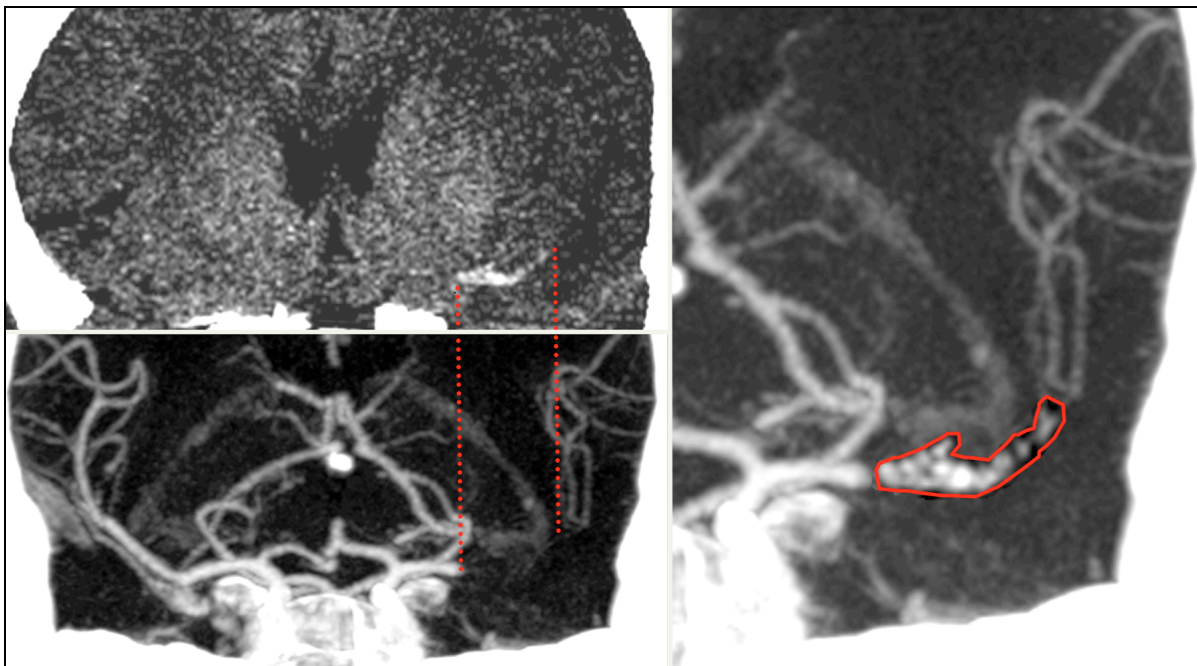


Abb. 8: Ergänzung von Arterienhyperdensitätszeichen (DAS, oben links) und Gefäßabbruch in der CT-Angiographie (unten links) im Bereich der linken Arteria cerebri media. Im Bild rechts deutlich sichtbar ist die Kombination von Thrombusmaterial im Sinne des DAS mit der CTA, beide Darstellungen lassen sich zu einer intakten Gefäßzeichnung vereinigen.

Somit lässt sich verdeutlichen, dass das DAS den direkte Nachweis eines Thrombus darstellt.

4.2 Qualitative Thrombusmessung

In der untenstehenden Abbildung (Abb. 9) sind Rekonstruktionen der 0,625 mm dick gescannten CT-Bilder in unterschiedlichen Schichtdicken gezeigt. Je dicker die rekonstruierten CT-Schichten sind, umso ungenauer wird das DAS bestimmt, optisch wird es bei zunehmender Schichtdicke kleiner bestimmt.

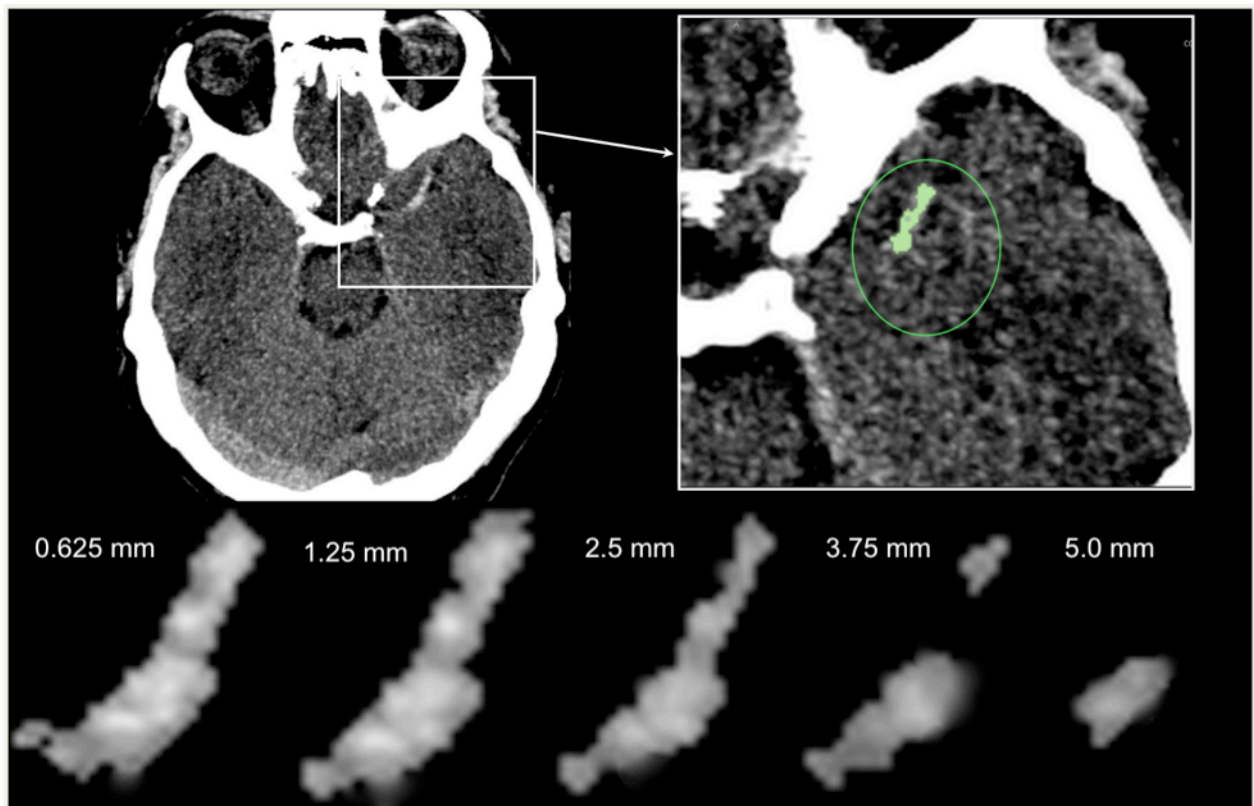


Abb. 9: Rekonstruktionen eines Arterienhyperdensitätszeichens bei zunehmender Schichtdicke. Oben links: MIP einer 0,625 mm dicken Rekonstruktion. Daraus die

Vergrößerung oben rechts mit hervorgehobenem DAS. Unten aufgereiht die Arterienhyperdensitätszeichen aus den zunehmend dicker rekonstruierten CT-Bildern.

Die Daten der Interobserverstudie wurden mittels ROC-Kurven ausgewertet.

An der Ordinate der ROC-Kurve findet man die Sensitivität, auf der Abszisse das Inverse der Spezifität (Falsch-positiv-Rate) aufgetragen. Dabei wird die Spezifität als „Richtig-negativ“-Rate der CT-Bilder bezeichnet, auf denen in Abwesenheit eines thrombembolischen Infarktes also kein DAS erkannt wird. Das Inverse der Spezifität bezeichnet diejenigen Fälle, in denen trotz Abwesenheit eines thrombembolischen Infarktes ein DAS durch den Befunder der CT-Bilder gesehen wurde. Die Werte auf der Abszisse stehen für die 5 Möglichkeiten der Befunderhebung in der Interobserverstudie.

Das Optimum einer ROC-Kurve ist an der linken und oberen Kante der Grafik zu finden. Aus Abbildung 10 wird deutlich, dass es für den Befunder einfacher war, sich festzulegen, ob er in den vorgelegten CT-Bildern (5 mm-Schichten) bzw. in den 0,625 mm rekonstruierten MIPs ein Arterienhyperdensitätszeichen sah oder nicht.

Die Sensitivität gibt die diagnostische Sicherheit des Befunders an. Abzulesen ist, dass mit einer Sensitivität von nahezu 90 % die sichere Diagnose eines Arterienhyperdensitätszeichens und somit einer arteriellen zerebralen Thrombembolie gestellt werden kann.

Ebenfalls kann mittels einer ROC-Statistik die Güte des Testes dargestellt werden. Diese wird durch die *area-under-the-curve* (AUC) angegeben, also das Integral unter der ROC-Kurve. Würde sich die ROC-Kurve der (eingezeichneten) Diagonalen nähern, so würde dies eine rein zufällige Erkennung der DAS widerspiegeln.

In diesem Fall beträgt die mittlere AUC in der 0,625 mm-MIP einem Wert von 0,94. Der deutlich kleinere Wert für die 5 mm dicken CT-Schichtdicken von 0,62 demonstriert die geringere Güte des Verfahrens der DAS-Detektion in der 5 mm Projektion.

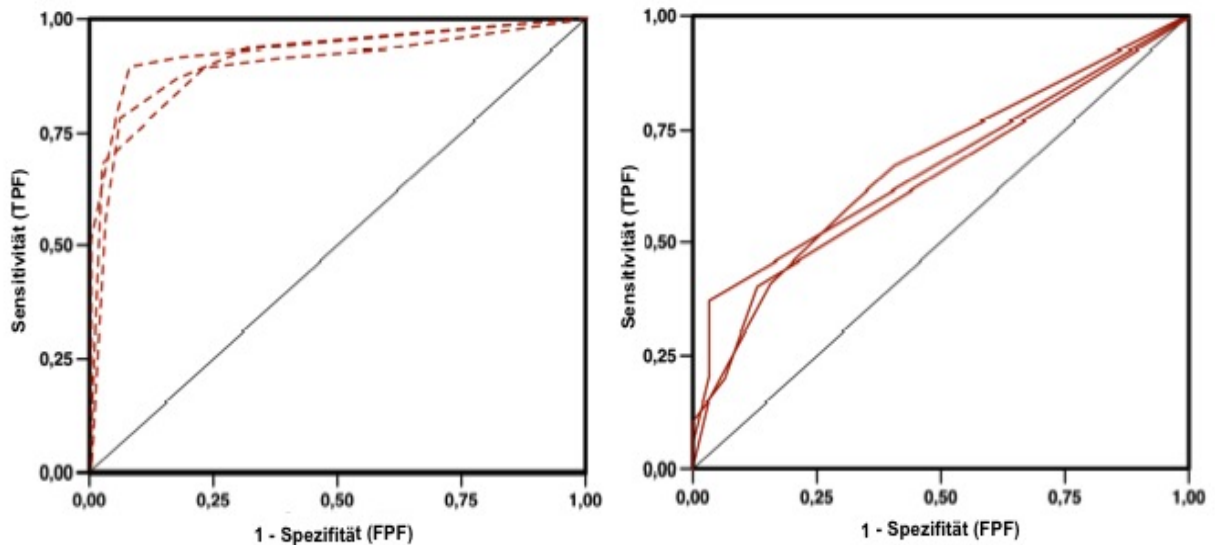


Abb. 10: Ergebnisse der Interobserverstudie.

Jede der drei Linien steht für einen befundenden Arzt. A) zeigt die Erkennung des DAS in den 0,625 mm dicken MIPs. B) zeigt die Daten für die MIPs aus der 5 mm-Rekonstruktion. Auf der Abszisse in A) ganz links die Aussage, dass sich der Befunder in der Detektion eines DAS sehr sicher ist.

4.3 Quantitative Thrombusmessung

Die *seeded region growing*-Prozedur resultierte hauptsächlich in kompakten Thromben, Voxel der gleichen Dichteintensität waren nur sehr spärlich in der Umgebung der bearbeiteten Thromben vorhanden. Sogar in den dünnsten CT-Schichten, bei denen es zu einem statistischen Rauschen kommt (0,625 mm und 1,25 mm dicken CT-Schichten) traten keine Locheffekte auf.

In der Abb. 9 findet man im unteren Bereich die Darstellung der Arterienhyperdensitätszeichen, wie sie in den unterschiedlich dick rekonstruierten CT-Bildern dargestellt wurden. Von links nach rechts ist die Zunahme der Schichtdicken vermerkt, optisch wird das DAS dazu immer kleiner. Im Detail bedeutet dies, dass bei einer Vergrößerung der Schichtdicken die Thrombuslast immer geringer erscheint. Dies bildet auch Tabelle 2 ab.

Bei der Bestimmung der Thrombuslänge über die Ausmessung der Thrombusmittellachse zeigt sich z. B. bei der mit 1,25 mm Schichtdicke rekonstruierten Darstellung

lediglich eine mittlere Abweichung von 0,1. Die gleiche Abweichung zeigt sich bei der Rekonstruktion einer 2,5 mm dicken CT-Schicht. Sobald die Schichtdicke auf 3,75 mm anwächst, wird der Thrombus in seiner wahren Länge unterschätzt.

Andere Ergebnisse erhält man, wenn man zur Berechnung der Daten den Wert aus der Voxelberechnung, also den Volumenwert der Thrombuslast, verwendet. Eine mittlere Abweichung von 10,3 ist bereits bei einer 1,25 mm dick rekonstruierten CT-Schicht zu verzeichnen, 4 der 58 Messpunkte liegen außerhalb des 95%igen Konfidenzintervalls.

Tabelle 2: Absolute Werte der Thrombusmessung innerhalb der unterschiedlich dick rekonstruierten CT-Schichten

	CT-Schichtdicke	1,25 mm	2,5 mm	3,75 mm	5 mm
Thrombuslänge (mm)	Mittlere Abweichung	- 0,1	0,1	4,2	6,2
	Grenzen der Übereinstimmung: obere/untere Grenze	0,6 /-0,7	0,8 /-0,5	10,6 /-2,2	12,3/0,1
	Konfidenzintervall: obere/untere Grenze	0,7 /-0,8	0,9 /-0,6	-	-
Thrombusvolumen (mm ³)	Mittlere Abweichung	10,3	31,6	47,0	55,7
	Grenzen der Übereinstimmung: obere/untere Grenze	16,4/4,2	37,7/25,4	53,1/40,8	61,9/49,6
	Konfidenzintervall: obere/untere Grenze	17,3/3,3	-	-	-

Diese Ergebnisse sind auch in Abb. 11 und Abb. 12 in Form von Bland-Altman-Diagrammen dargestellt. Diese Art der grafischen Darstellung lässt auf einen Blick erkennen, ob sich die Messpunkte noch im 95%-igen Konfidenzintervall befinden oder nicht. In diesen Diagrammen wird offensichtlich, dass Messungen der Thrombuslänge gleichmäßiger um den Mittelwert gruppiert liegen als im Vergleich zu den Thrombusvolumenmessungen in den CT-Schichten ab 2,5 mm oder kleiner. Während die Thrombuslängen erst ab einer Schichtdicke von 3,5 mm und größer unterschätzt werden, zeigen die Messungen des Thrombusvolumens einen steten Rückgang in der Genauigkeit über alle zwischen 0,625 mm und 5 mm dicken CT-Schichten.

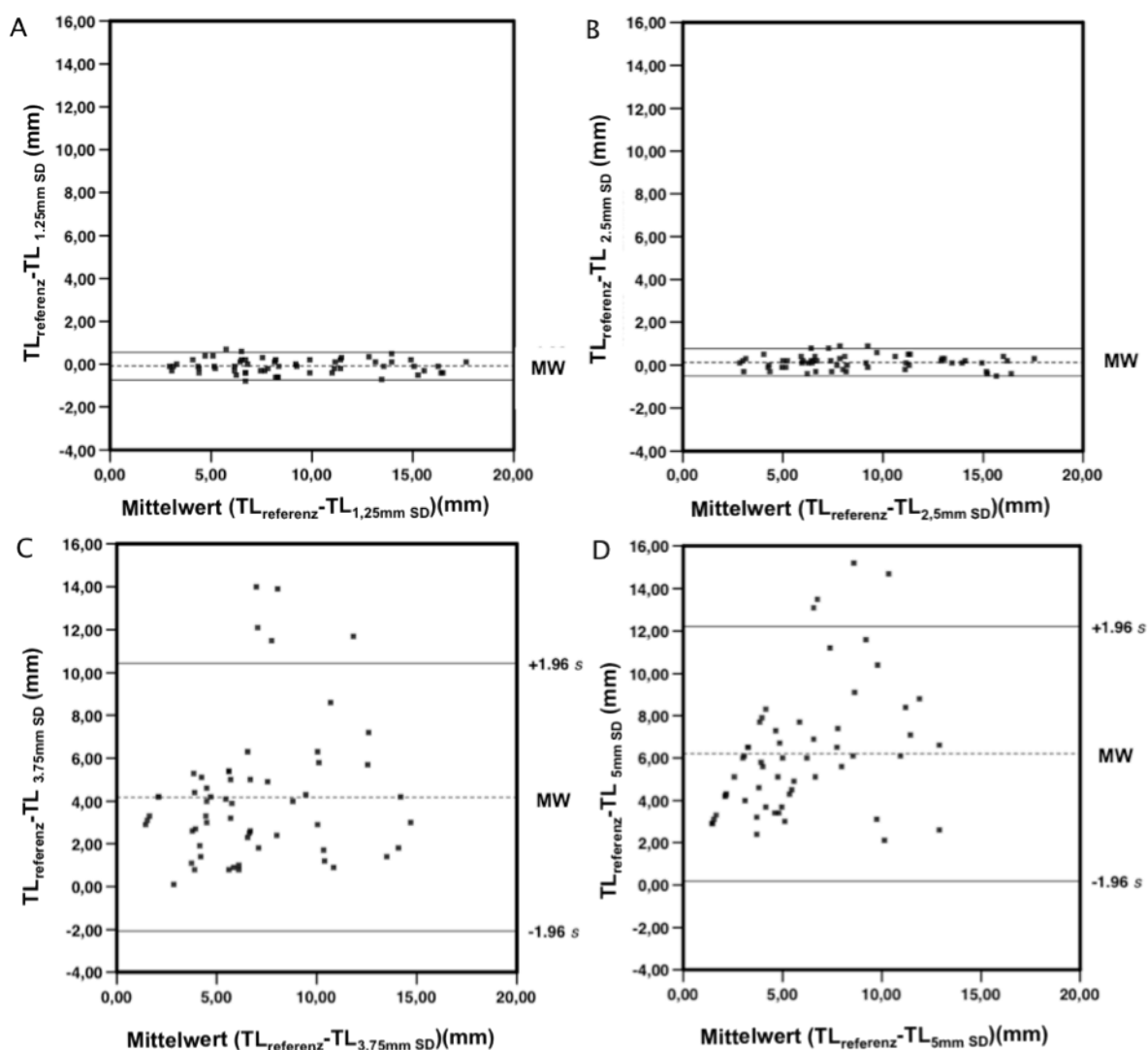


Abb. 11: Analyse der Thrombuslängenmessung. Die Bland-Altman-Diagramme wurden mit den Werten aus Tabelle 2 gespeist. Rekonstruktionen der Schichtdicken in 1,25 mm (A), 2,5 mm (B), 3,75 mm (C) und 5 mm (D). A und B zeigen eine relativ

geringe Schwankung in den Messungen der mit 1,25 mm rekonstruierten sowie in der Gruppe der mit 2,5 mm dick rekonstruierten CT-Schichten. In den dicker rekonstruierten Schichten zeigt sich eine eher zufällige Einschätzung der Thrombuslänge, wie anhand der diagonal-linearen Verteilung zu sehen ist (D). In C und vor allem in D ist eine immer größere Differenz der gemessenen Werte von den Referenzwerten zu verzeichnen.

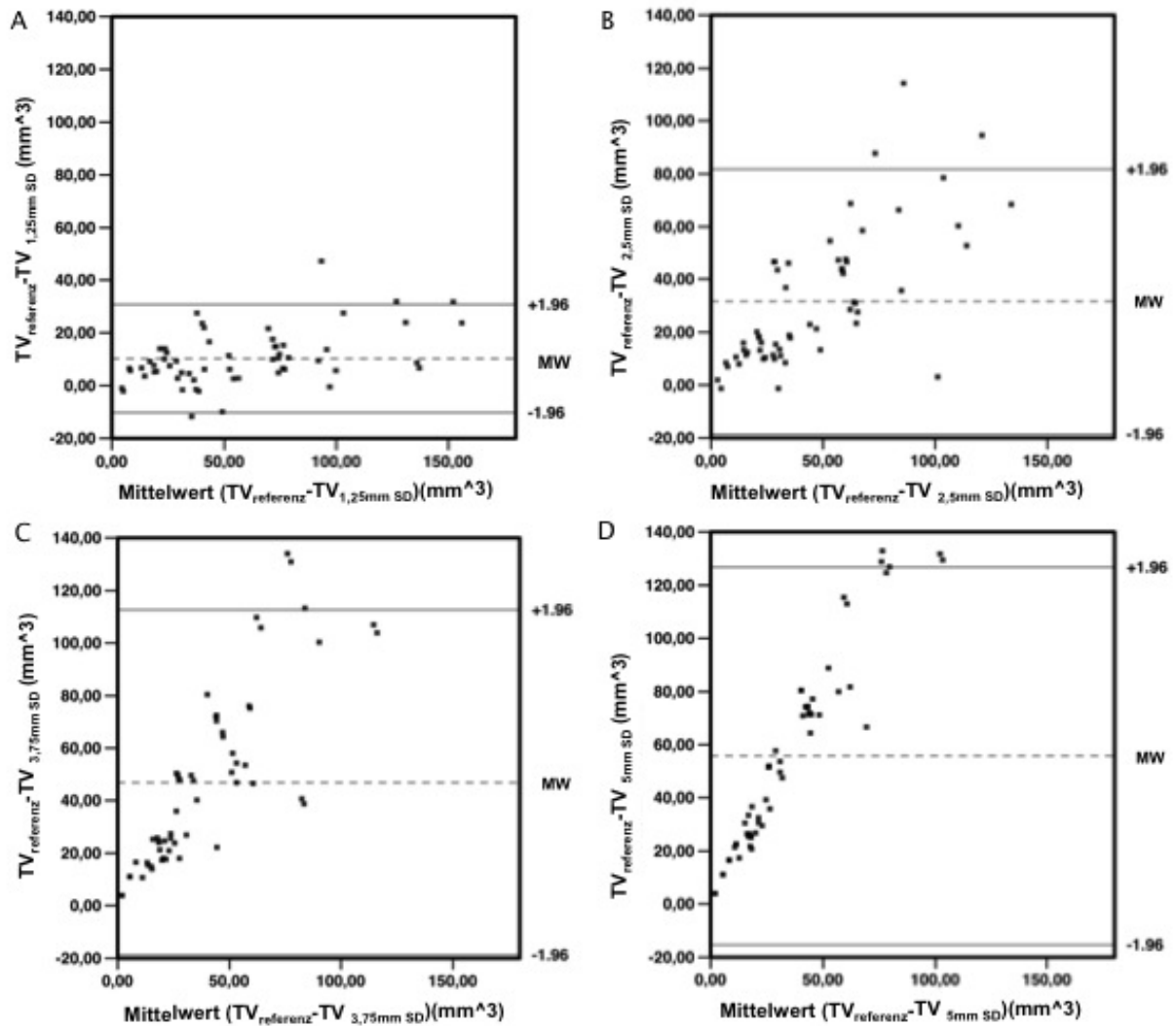


Abb. 12: Analyse der Thrombusvolumenmessung. Die Verteilung zeigt aufgrund der eher diagonal-linearen Verteilung (am deutlichsten in D) eine zufällige Bewertung des Thrombusvolumens ab einer Schichtdicke von 1,25 mm. Die Messwerte differieren stark von den Referenzwerten.

5 Diskussion

Der Schlaganfall ist eine der häufigsten Ursachen für Tod sowie physische und psychische Einschränkung weltweit.

Die Durchführung einer Computertomographie ist in der Diagnostik des akuten Schlaganfalls unersetzbar. Neben dem Ausschluss einer intrakraniellen Blutung wird besonders auf Frühzeichen des ischämischen Geschehens im CT geachtet. Zu den auffindbaren Frühzeichen zählt unter anderem das Arterienhyperdensitätszeichen, das erstmalig vor fast 30 Jahren beschrieben wurde (Yock 1981)(Gács et al. 1983).

Die zu überprüfende Hypothese dieser Promotionsarbeit war, dass die Sensitivität der Detektierbarkeit des Arterienhyperdensitätszeichens durch Verwendung sehr dünnschichtiger CT-Schichtbild-Rekonstruktionen gesteigert werden kann. Fokussiert wurde dabei auf die Arteria cerebri media mit ihren Ästen M1 und M2. Die Hypothese konnte durch die im Rahmen dieser Arbeit durchgeführte Interobserverstudie mit aussagekräftigen Daten bestätigt werden.

Des Weiteren befasst sich diese Arbeit mit dem Vergleich von Messmethoden der Thrombuslast im Bereich der medialen Zerebralarterie.

Über eine semi-automatisierte Prozedur wurde die genaue Berechnung der Thrombuslast ermöglicht. Die Thrombusmenge kann zum einen über das Thrombusvolumen generiert werden, zum anderen durch die Länge der Thrombusmittelachse erstellt werden. Durch den Vergleich mit Daten aus der CT-Angiographie konnte die Berechnung der Thrombuslast über die Erfassung der Thrombusmittelachse als das genauere Verfahren ermittelt und validiert werden.

Durch die an 58 Patienten-CT-Datensätzen durchgeführte Interobserverstudie konnte gezeigt werden, dass das Arterienhyperdensitätszeichen in bis zu 95 % (siehe Abb. 10) der Fälle detektierbar ist. Hervorzuheben ist, dass dies mit einer großen Betrachtersicherheit möglich ist. Somit ist eine akute Hirnischämie thrombembolischer Genese im Bereich der Arteria cerebri media und ihrer Äste in den meisten Fällen direkt mit dem Nativ-CT diagnostizierbar.

Dies übersteigt die Angaben für die Erkennbarkeit des Arterienhyperdensitätszeichens aus der neueren Literatur deutlich (Gadda et al. 2005, Kim et al. 2008).

Im Vergleich dazu erreichten Kim und Yoo 2008 je nach Lokalisation des Verschlusses nur eine Sensitivität zwischen 45,5% und 78,6%, obwohl sie ebenfalls mit einer dünnen Schichtdicke von 1,5 mm arbeiteten. Ebenso wurde das Vorhandensein eines thrombembolischen Gefäßverschlusses im Bereich der distalen Arteria carotis interna und der Arteria cerebri media sowie ihrer Äste mittels einer CT-angiographischen Untersuchung validiert.

Diese Arbeit liefert somit einen Beitrag zur sichereren Diagnostik und somit auch zur Zeitersparnis in der Diagnostik des Schlaganfalls. In Kombination mit einer Schulung der diagnostisch tätigen Ärzte zur Erkennung des Arterienhyperdensitätszeichens in der Maximumintensitätsprojektion mit 1,25 mm Schnittbildrekonstruktion könnte der befundende Neurologe, Neuroradiologe oder Radiologe seine Diagnose schneller stellen und somit innerhalb eines kürzeren Zeitraumes eine Intervention einleiten. Durch die sichere Diagnose eines thrombembolischen Geschehens könnte bei entsprechenden Patienten zum Beispiel eine Kathethertherapie durchgeführt werden und somit das Behandlungsergebnis des Patienten verbessert werden.

Ebenfalls wichtig ist die gewonnene Erkenntnis, dass es aufgrund der dünneren Schichtdicken nicht zu einem Verlust von Information kommt, was die Detektion eines Arterienhyperdensitätszeichens als Frühzeichen eines Schlaganfalls betrifft. Seit das DAS bekannt ist, wurde keine Notwendigkeit gesehen, dünnere CT-Schichten zu rekonstruieren, da die Differenzierung von grauer zu weißer Hirnsubstanz dadurch erschwert wurde. Gerade diese ist jedoch in der Frühdiagnostik eines Apoplex für die Ursachenforschung notwendig. Die graue Hirnsubstanz unterscheidet sich im CT nur um 4 bis 6 HE von der weißen Hirnsubstanz, was für das menschliche Auge gerade noch erkennbar ist. Deshalb wurden bisher 5 mm dicke Schichten zur Beurteilung von CTs verwendet. Wird die Schichtdicke reduziert, kommt es zu einer Verstärkung des Rauschens. Aufgrund des Verhältnisses von Rauschzunahme und Kontrastzunahme bei einer Verringerung der Schichtdicke (das Rauschen nimmt weniger stark zu als der Kontrast) kommt es insgesamt zu einem günstigeren Verhältnis der beiden Komponenten. In den CT-Bildern mit einer größeren Schichtdicke käme es bei einer weiteren Anhebung der Schichtdicke zu einem „Untergehen“ des DAS in den Schichten, hervorgerufen durch den Partialvolumeneffekt.

Somit lassen sich die Aussagen von Zorzon (1993), Launes (1987), Leys (1992) und Tomsick (1996), dass das Arterienhyperdensitätszeichen automatisch mit einer schlechten Prognose des Patienten verbunden ist, nicht mehr halten. Unter dem Gesichtspunkt der hohen Sensitivität sollte dies eher als Chance gesehen werden, eine spezifische Therapie unmittelbar einleiten zu können.

Über eine dünnschichtigere Rekonstruktion als in den bisherigen Standard-CT-Protokollen üblich gelang der Direktnachweis des Thrombus in der Maximumintensitätsprojektion des Computertomogramms. Darüber hinaus war es möglich, die Ausdehnung des thrombotischen Areals zu vermessen.

Bisher gab es kein standardisiertes Verfahren zur Thrombusmessung. Dieses konnte erst durch die Erstellung von Referenzwerten ermöglicht werden.

Im Rahmen dieser Arbeit konnte gezeigt werden, dass durch einfache Bildnachbearbeitung die präzise Ausmessung der Thrombuslänge einer peripheren zerebralen Arterie möglich ist. Jedoch sind dieselben Methoden zur Erfassung des gesamten Thrombusvolumens zu ungenau und damit nicht geeignet. Dieses Phänomen ist auf das hohe Bildrauschen bei der Verwendung der dünnsten Schichtdicke sowie die Erhöhung des Partialvolumeneffektes mit zunehmender Schichtdicke zurückzuführen. Bildrauschen und Partialvolumeneffekt haben durchschnittlich einen geringeren Einfluss auf die Mittelachsenrepräsentation der Thrombuslängenmessungen. Das Vorhandensein von Bildrauschen resultiert in einer ungenaueren Thrombusachse, welche dann in einer Überschätzung der Thrombuslänge resultiert. Der Partialvolumeneffekt führt nur bei CT-Schichten ab 2,5 mm und größer zu einer scheinbaren Verkürzung der Thrombusmittelachse.

Somit ist es möglich, die Thrombuslast mit einfachen Mitteln zu berechnen, wenn ein Standardprotokoll in der zerebralen Multizeilen-CT-Diagnostik ohne Kontrastmittelapplikation verwendet wird. Es sind nur wenige Sekunden vonnöten, um diese zusätzlichen dünnschichtigen Rekonstruktion durchzuführen. Ein zusätzliches Scannen des Patienten ist nicht notwendig, die Strahlendosis wird nicht zusätzlich erhöht.

Die kürzlich publizierte Arbeit von Kim und Yoo zur Thrombusvolumenmessung beschrieb erstmalig die Verwendung dünnschichtiger CT-Bilder bei akuten Schlaganfällen. Die Autoren veröffentlichten eine Methode zur Ausmessung intraluminaler

Thromben, die auf der Anzahl der Voxel beruhte (Kim et al. 2008). Diese wurden über ein dünn-schichtiges CT evaluiert, über das sie mittels eines ROI-Ovals im Datenbereich zwischen 50 und 100 HE ein dreidimensionales Modell des Thrombus kalkulieren ließen. Bei „Lücken“ in der Thrombusdarstellung wurden die Pixel bis zur Thrombusgrenze erweitert, ähnlich der in dieser Arbeit beschriebenen Darstellung. Jedoch wurde die berechnete Thrombuslast nicht mittels einer CT-Angiographie oder MRT-Untersuchung überprüft, es wurde lediglich das Vorhandensein des Gefäßverschlusses nachgewiesen. Außerdem bedurfte diese Technik vermehrter Scanvorgänge und bedeutete somit eine vermehrte Strahlenexposition der Probanden.

Durch die Erstellung von Referenzwerten für die Thrombuslänge und das Thrombusvolumen durch die *seeded region growing*-Prozedur konnte die Methode der semi-automatisierten quantitativen Berechnung der Thrombuslast erstmalig mit den bisherigen Goldstandards verglichen werden.

Ebenfalls waren die Schwellenwerte der Graustufen, die in der *seeded region growing*-Prozedur verwendet wurden, mit den Werten aus früheren Studien vergleichbar (Koo et al. 2000).

Im Vergleich zu der Arbeit von Kim und Yoo konnte gezeigt werden, dass die Thrombuslast mit höherer Genauigkeit durch die Thrombuslänge als durch das berechnete Thrombusvolumen bestimmt werden konnte.

Die Möglichkeit der Vermessung des Thrombusgehalts entlang der Gefäßachse hat kürzlich zur Entwicklung eines Punktesystems geführt, das die Prognose des betroffenen Patienten einzuschätzen versucht (Barreto et al. 2008, Puetz et al. 2008). Diese Systeme assoziieren verschiedene Punktwerte mit der Verlegung unterschiedlicher Gefäßsegmente. Diese Werte korrelierten gut mit dem Behandlungserfolg und der Prognose. Durch die hier untersuchten Techniken haben solche Systeme das Potential, die Thrombuslast reproduzierbar zu machen und besser beschreiben zu können.

Diese Ergebnisse motivieren zur Etablierung eines neuen prognostischen Parameters, der auch therapeutische Entscheidungen beeinflussen könnte.

Wünschenswert wäre es, diese einfache Methode bei CTs mit der Fragestellung nach einer Ischämie standardmäßig einzusetzen. Zuvor sollte anhand weiterer Un-

tersuchungen geprüft werden, ob die Sensitivität im Bereich der restlichen Hirnarterien ebenso hoch ist wie im Bereich der Arteria cerebri media und ihrer Äste.

Falls sich die Methode weiterhin als entsprechend sensitiv erweist und weithin akzeptiert würde, ist denkbar, dass die dünnschichtige Rekonstruktion in die Leitlinien zur Diagnostik des akuten Schlaganfalls als neuer Goldstandard einfließt.

Dadurch, dass die Thrombusmenge genau abgegrenzt werden kann, können die dünnschichtigen Bilder ebenfalls zur Unterscheidung zwischen komplett thrombosierten oder nur partiell okkludierten Hirngefäßen genutzt werden. Außerdem könnte die 2,5 mm dicke Rekonstruktion standardmäßig in der CT-Diagnostik verwendet werden, da nun gezeigt werden konnte, dass auch bei dieser Schichtdicke noch eine präzise Thrombusvermessung möglich ist.

Die Messung der Thrombuslast kann zur Längenbestimmung des verlegten Gefäßes genutzt werden und somit die Aussage zur Prognose beeinflussen. Ebenfalls kann der Erfolg der intravenösen Lysetherapie bestimmt werden. Somit kann in zukünftigen Studien bewertet werden, ab welcher Thrombusausdehnung intravenöse Lyse nicht mehr ausreichend erfolgversprechend ist und ab wann eine intraarterielle Lyse eruiert werden sollte. Je früher die genaue Ausdehnung des Thrombus bemessen werden kann, umso spezifischer kann die Therapie gewählt werden. Eine rasche Einleitung einer Lysetherapie korreliert eng mit der klinischen Prognose des Patienten.

Das Ergebnis einer Lyse richtet sich nach der Lokalisation und der Größe des DAS (Somford 2002) und somit auch des Thrombus. Je kleiner und peripherer lokalisiert das DAS ist, umso besser sind die Lyseergebnisse (Leary et al. 2003, Barber et al. 2001). Aktuellere Studien (Mattle et al. 2008) berichten von besseren Ergebnissen einer intraarteriellen Lysetherapie gegenüber intravenösen Lysetherapien. Dieses Wissen sollte in die Entscheidungen einer künftigen Lysetherapie mit einbezogen werden.

Mit der Einführung der intravenösen Fibrinolyse-Behandlung ist das Interesse an nativ-CT-Untersuchung gestiegen, da frühe Infarktzeichen und arterielle Okklusion frühstmöglich direkt nachgewiesen werden können. Somit ist die Computertomogra-

phie gegenüber anderen Untersuchungen im Vorteil, da gleichzeitig der obligate Blutungsausschluss durchgeführt werden kann.

Die dünn-schichtige Schnittbildrekonstruktion könnte ebenfalls zur Evaluierung des Therapieerfolgs genutzt werden, um nach erfolgter Therapie kleinste Thrombusresiduen zu detektieren.

Da die Fähigkeit und Präzision der Betrachter in der Befundung der frühen Infarkt-CT-Bilder stark variiert (Adams et al. 2003), ist ein Training in der Frühdiagnostik des Insultes für den Befundenden zu empfehlen. Nur wenn vorhandene Infarktzeichen wie die Hyperdensität des verschlossenen Gefäßes auch als diese erkannt werden, lässt sich das Behandlungsergebnis der Patienten verbessern. Dies ist mit der dünn-schichtigeren Schichtbilddiagnostik zwischen 0,625 mm und 2,5 mm sehr viel sensibler geworden.

Entsprechende Untersuchungen werden im Institut für Neuroradiologie am Universitätsklinikum Schleswig-Holstein, Campus Kiel, bereits durchgeführt.

Aktuelle klinische Erfahrungen deuten an, dass ab einer 0,7 cm langen Gefäßobliteration eine intravenöse Lyse nicht mehr so erfolgreich ist wie eine intraarterielle lokale Lysetherapie. Die Daten zeigen, dass die i.v.-Lyse ab einer Thrombuslänge von 7 mm eine deutlich höhere Versagerquote aufweist (Vortrag Dr. Christian Riedel, ESC, Barcelona 2010: Quantification of thrombus length in acute ischemic stroke with thin-slice non-enhanced CT imaging).

Falls weitere Studien mit dieser Fragestellung durchgeführt würden und diese zu ähnlichen Ergebnissen kämen, wäre eine Therapieumstellung zu diskutieren. Bereits 1996 stellten Tomsick et al. fest, dass bei ausgedehnteren Thromben eine intraarterielle Lysetherapie zu höheren Rekanalisationsraten führen als intravenöse Lysetherapien. Vermutete Ursachen dafür sind, dass intravenös applizierte Thrombolytika den Thrombus nicht komplett über die gesamte Thrombuslänge penetrieren können. Dies könnte an der kurzen Wirkdauer der verwendeten Medikamente liegen. Der Thrombus wird lysiert, dann müssen die entstandenen Endprodukte zunächst vom Blutstrom abtransportiert werden, bevor die Lyse fortgesetzt werden kann. Wenn in diesem Fall weiterhin Stase herrscht, so dass der Thrombus zwar in geringer Größe, aber dennoch vorhanden ist, kann es nicht zum Abstrom der lysierten Anteile kom-

men. Außerdem ist bei einer lokalen intraarteriellen Lyse die Konzentration des Lysepräparates deutlich höher und somit die Wirkung stärker.

Diese Erkenntnis birgt die Möglichkeit, die Versorgung von Schlaganfallpatienten um ein hohes Maß zu verbessern und dadurch die Chance, den Patienten eine bessere klinische Prognose, ein geringeres Maß an physischer und psychischer Einschränkung sowie mehr Lebensqualität zu bieten sowie die Kosten für Rehabilitations- und Pflegemaßnahmen zu verringern.

Wenn sich die Thrombuslastberechnung durchsetzt und standardisiert angewendet würde, wäre die Evaluation der Wirksamkeit neu entwickelter Fibrinolytika möglich. Die Länge und das Volumen von Thromben vor und nach Lysetherapie könnten akkurat vermessen werden. Somit kann die Wirksamkeit einer Behandlung direkt nach der lokalen Lysebehandlung erfasst werden, eventuell ein weiterer Therapiezyklus erfolgen. Bisher konnte der Erfolg einer Thrombolysetherapie im akuten Schlaganfall nur über die Verbesserung der Klinik des Patienten oder damit assoziierte Beurteilungsskalen erfasst werden.

Eine potentielle Gefahr der Fehldiagnostik des Arterienhyperdensitätszeichens besteht darin, dass die Thrombusbestimmungsprozedur andere hyperdense Strukturen der Hirngefäße als Thrombusmaterial erfasst. Kalzifizierte Arterienwände und ein erhöhter Hämatokrit können aufgrund ihrer Hyperdensität Thrombusmaterial vortäuschen (Gadda et al. 2005). Dies zeigt die Limitation dieser Methode auf. In der bei unserer Untersuchung verwendeten Patientenpopulation lagen kalzifizierte Gefäßwände oder eine veränderte Blutzusammensetzung nicht vor. Deshalb sollte man diesen Versuch an einer größeren Population wiederholen, in der Arterienhyperdensitäten anderer Kausalität zu vermuten sind, zum Beispiel anhand einer größer angelegten prospektiven Studie. Ebenso wurde lediglich das Areal der Arteria cerebri media untersucht, weder die A. cerebri anterior oder die A. basilaris noch der Anteil der Arteria carotis interna unterhalb des Duradurchtrittes wurden betrachtet. Somit erfolgte auch keine Konfrontation mit Artefakten durch die umliegenden knöchernen Strukturen. Jedoch ist im Fall eines Carotisverschlusses davon auszugehen, dass die kli-

nische Situation des Patienten so kritisch ist, dass eine ergänzende CT-Angiographie gerechtfertigt ist.

Die Untersuchung der Thrombuslast kann leicht und ohne vermehrten Aufwand an allen Schlaganfalleinheiten mit Multizeilen-CT und hochauflösenden Detektoren durchgeführt werden. Die erforderlichen dünnenschichtigen Bilder können leicht rekonstruiert werden, wenn man ein Standardprotokoll zur CT-Anfertigung verwendet. Somit könnte die Erfassung der Thrombuslast als standardisierter Parameter Einzug in die Leitlinie der Diagnostik beim akuten Schlaganfall halten.

6 Zusammenfassung

In der initialen bildgebenden Diagnostik des ischämischen Schlaganfalls ist die Computertomographie das wichtigste diagnostische Verfahren. Eines der Frühzeichen eines thrombembolischen Infarktes, das in der Computertomographie sichtbar wird, ist das Arterienhyperdensitätszeichen, welches erstmalig schon vor mehr als 25 Jahren beschrieben wurde. Die durch dieses Zeichen beschriebene Hyperdensität im Bereich der hirnersorgenden Arterien kennzeichnet mit hoher Spezifität den obliterierenden Thrombus. Das oben genannte Zeichen ist zwar sehr spezifisch für den Thrombusnachweis, hat jedoch bisher nur eine geringe Sensitivität gehabt und wurde daher bislang nicht standardisiert zum Nachweis der Thrombuslast im akuten Schlaganfall genutzt.

Die Daten dieser Arbeit entstammen einer Fallserie von 58 Patienten, die mit einem akuten Insult im Institut für Neuroradiologie (Universitätsklinikum Schleswig-Holstein, Campus Kiel) computertomographisch untersucht wurden. Bei allen Patienten wurde das Vorliegen eines ischämischen Hirninfarktes zusätzlich durch zwei weitere Untersuchungsmethoden, der CT-Angiographie und der Perfusions-CT, bestätigt.

Durch die Durchführung einer Interobserverstudie konnte gezeigt werden, dass eine höhere Sensitivität in der Detektion eines Arterienhyperdensitätszeichens zu erreichen ist, wenn die Schichtdicken der Computertomographie dünner als bisher üblich rekonstruiert werden. Diese Ergebnisse ließen sich weiterhin verbessern, wenn die CT-Bilder in der Maximumintensitätsprojektion betrachtet wurden. Auch fachfremde Ärzte könnten so rasch eine hohe Sensitivität in der Befundung von zerebralen thrombembolischen Ereignissen erlangen.

Ebenso klinisch relevant ist die quantitative Messung der intraluminalen Thrombuslast. Zuvor gab es keine validierte Methode zur Ermittlung von Thrombuslänge und Thrombusvolumen.

Erst durch die semi-automatisierte Thrombuserkennung, die für diese Studie spezifisch entwickelt wurde, konnte die tatsächliche Thrombusmenge bestimmt werden.

Diese wurden über eine Kombination von Daten aus der CT-Angiographie (intraluminale Kontrastmittelaussparung) und der Maximumintensitätsprojektion einer 0,625

mm dicken Schichtrekonstruktion des nativen kranialen Computertomogramms ermittelt.

Daraufhin wurden Referenzwerte für Thrombuslänge (entsprechend der Thrombusmittelachse) und das Thrombusvolumen definiert.

Durch die Entwicklung einer Methode zur Erstellung von Referenzwerten ist der Methodenvergleich zwischen Thrombuslängenmessung und Thrombusvolumenmessung ermöglicht worden.

In der statistischen Analyse konnte gezeigt werden, dass die präziseste Thrombusmessung durch Berechnung der Thrombuslänge im Rekonstruktionsbereich von 0,625 mm und 2,5 mm Schichtbilddicke erfolgt. Ebenfalls konnte festgestellt werden, dass es durch die dünnere Rekonstruktion der CT-Bilder nicht zu einem Verlust von Informationen durch Zunahme des Bildrauschens kommt, da bei dieser Parameterkombination ein günstiges Verhältnis zwischen dem Bildrauschen und dem Kontrast vorliegt, auch wenn die Schichtdicke reduziert wird.

Die Thrombusmenge hat einen erheblichen Einfluss auf die Wahl des richtigen therapeutischen Verfahrens, das zu einer schnellen Rekanalisation des obliterierten Gefäßes führen soll.

Insgesamt haben die Studien ergeben, dass die Untersuchung der Thrombuslast leicht und ohne vermehrten Aufwand an allen Stroke Units mit Multizeilen-CT und hochauflösenden Detektoren durchgeführt werden kann. Die erforderlichen dünnere Bilder sind leicht zu rekonstruieren, wenn man ein Standardprotokoll zur CT-Anfertigung verwendet.

Nach diesen Erkenntnissen wird die routinemäßige Aquisition 2,5 mm dicker Bildschichten im Gegensatz zu den früher verwendeten 5 mm dicken Bildschichten bei Anfertigung eines Schlaganfall-CTs empfohlen.

7 Literaturverzeichnis

Adams HP Jr, Adams RJ, Brott T, Zoppo GJ del, Furlan A, Goldstein LB, Grubb RL, Higashida R, Kidwell C, Kwiatkowski TG, Marler JR, Hademenos GJ (2003): Guidelines for the early management of patients with ischemic stroke: a scientific statement from the stroke council of the American Stroke Association. *Stroke* (36) 1056-1083

Alfke K, Jansen O (2001): Zerebrale Ischämie. *Radiologe* (41) 599-607

Barber PA, Demchuk AM, Hudon ME, Pexman JH, Hill MD, Buchan AM (2001): Hyperdense sylvian fissure MCA "dot" sign: A CT marker of acute ischemia. *Stroke* (32) 84–88

Barreto AD, Albright KC, Halleivi H, Grotta JC, Noser EA, Khaja AM, Shaltoni HM, Gonzales NR, Illoh K , Martin-Schild S, Campbell MS, Weir RU, Savitz SI (2008): Thrombus burden is associated with clinical outcome after intra-arterial therapy for acute ischemic stroke. *Stroke* (39) 3231–3235

Berlit, P (2003): *Klinische Neurologie*. Springer Verlag, Berlin, Heidelberg, New York

Berger K (2001): Epidemiologie zerebrovaskulärer Erkrankungen. In: Hartmann A, Weiss WD: *Der Schlaganfall*. Steinkopff Verlag, Darmstadt

Berrouschot J, Barthel H, Hesse S, Köster J, Knapp W H, Schneider D (1998): Differentiation between TIA and ischemic stroke within the first six hours after onset of symptoms by using 99mTc ECDSPECT. *J Cereb Blood Flow Metab* (18) 921-929

Böcker W, Denk H, Heitz PU (2004): *Pathologie*, 3. Auflage, Urban & Fischer Verlag, München

Bohner G, Forschler A, Hamm B, Lehmann R, Klingebiel R (2003): Quantitative perfusion imaging by multi-slice CT in stroke patients. *Rofo Fortschr Geb Rontgenstr Neuen Bildgeb Verfahr* (175) 806-813

Bozzao L, Fantozzi LM, Bastianello S, Bozzao A, Argentino C, Lenzi GL, Fieschi C (1989): Ischaemic supratentorial stroke: angiographic findings in patients examined in the very early phase. *J Neurol* (236) 340-342

Brant-Zawadzki M, Heiserman JE (1997): The roles of MR angiography, CT angiography, and sonography in vascular imaging of the head and neck. *Am J Neuro-radiol* (18) 1820-1825

Brott T, Haley EC, Levy DE, Barsan WG, Reed RL, Olinger CP, Marler JR (1988): The investigational use of tPA for stroke. *Ann Emerg Med* (17) 1202-1205

Cormack AM (1963): Representation of a function by its line integrals, by some radiological applications. *J Appl Physics* (34) 2722-2727

Daffertshofer M, Mielke O, Pullwitt A, Felsenstein M, Hennerici M (2004): Transient ischemic attacks are more than "ministrokes". *Stroke* (35) 2453-2458

Diener HC, Putzki N, Berlit P, Deuschl G, Elger C, Gold R, Hacke W, Hufschmidt A, Mattle H, Meier U, Oertel WH, Reichmann H, Schmutzhard E, Wallesch CW, Weller M (2008): Leitlinien für Diagnostik und Therapie in der Neurologie. 4. überarbeitete Auflage, Georg Thieme Verlag, Stuttgart

Fiebach JB, Schellinger PD, Gass A (2004a): Stroke magnetic resonance imaging is accurate in hyperacute intracerebral hemorrhage: a multicenter study on the validity of stroke imaging. *Stroke* (35) 502-506

Fiebach JB, Schellinger PD, Geletneky K, Wilde P, Meyer M, Hacke W, Sartor K (2004b): MRI in acute subarachnoid haemorrhage; findings with a standardised stroke protocol. *Neuroradiology* (46) 44-48

Fiehler J, Knab R, Reichenbach JR, Fitzek C, Weiller C, Rother J (2001): Apparent diffusion coefficient decreases and magnetic resonance imaging perfusion parameters are associated in ischemic tissue of acute stroke patients. *J Cereb Blood Flow Metab* (21) 577-84

Gács G, Fox AJ, Barnett HJ, Vinuela F (1983): CT visualization of intracranial arterial thromboembolism. *Stroke* (14) 756-62

Gadda D, Vannucchi L, Niccolai F, Neri AT, Carmignani L, Pacini P (2005): Multidetector computed tomography of the head in acute stroke: predictive value of different patterns of the dense artery sign revealed by maximum intensity projection reformations for location and extend of the infarcted area. *Eur Radiol* (15) 2387-2395

Grotta JC, Chiu D, Lu M, Patel S, Levine SR, Tilley BC, Brott TG, Haley EC Jr., Lyden PD, Kothari R, Frankel M, Lewandowski CA, Libman R, Kwiatkowski T, Broderick JP, Marler JR, Corrigan J, Huff S, Mitsias P, Talati S, Tanne D (1999): Agreement and variability in the interpretation of early CT changes in stroke patients qualifying for intravenous rtPA therapy. *Stroke* (30) 1528-33

Heiland S, Sartor K (1999): Magnetic resonance tomography in stroke-its methodological bases and clinical use. *Rofo Fortschr Geb Rontgenstr Neuen Bildgeb Verfahr* (171) 3-14

Hounsfield GN (1973): Computerized transverse axial scanning (tomography). Part I. Description of system. *Br J Radiol* (46) 1016

Kalender WA, Seissler W, Vock P (1989): Single-breath-hold spiral volumetric CT by continuous patient translation and scanner rotation. *Radiology* (173) 414

Kalender WA (2000): Historischer Überblick. In: Kalender WA: Computertomographie. Publicis MCD Verlag, München

Kidwell CS, Saver JL, Mattiello J, Starkman S, Vinuela F, Duckwiler G, Gobin YP, Jahan R, Vespa P, Kalafut M, Alger JR (2000): Thrombolytic reversal of acute human cerebral ischemic injury shown by diffusion/perfusion magnetic resonance imaging. *Ann Neurol* (47) 462-469

Kim EY, Heo JH, Lee SK, Kim DJ, Suh SH, Kim J, Kim DI (2006). Prediction of thrombolytic efficacy in acute ischemic stroke using thin-section noncontrast CT. *Neurology* (67) 1846-1848

Kim E, Yoo E, Choi H, Lee J, Heo J (2008): Thrombus Volume Comparison between Patients with and without Hyperattenuated Artery Sign on CT. *Am J Neuroradiol* (29) 359–362

Knauth M, von Kummer R, Jansen O, Hahnel S, Dorfler A, Sartor K (1997): Potential of CT angiography in acute ischemic stroke. *Am J Neuroradiol* (18) 1001-1010

Koga M, Saku Y, Toyoda K, Takaba H, Ibayashi S, Iida M (2003): Reappraisal of early CT signs to predict the arterial occlusion site in acute embolic stroke. *J Neurol Neurosurg Psychiatry* (74) 649-653

Koo CK, Teasdale E, Muir K (2000): What constitutes a true hyperdense middle cerebral artery sign? *Cerebrovasc Dis* (10) 419-423

Krings T, Noelchen D, Mull M, Willmes K, Meister IG, Reinacher P, Toepper R, Thron AK (2006): The hyperdense posterior cerebral artery sign: a computed tomography marker of acute ischemia in the posterior cerebral artery territory. *Stroke* (37) 399-403

von Kummer R, Nolte PN, Schnittger H, Thron A, Ringelstein EB (1996): Detectability of cerebral hemisphere ischemic infarcts by CT within 6 hours of stroke. *Neuroradiology* (47) 366-375

von Kummer R, Allen KL, Holle R, Bozzao L, Bastianello S, Manelfe C, Bluhmki E, Ringleb P, Meier DH, Hacke W (1997): Acute stroke: usefulness of early CT findings before thrombolytic therapy. *Radiology* (205) 327-333

von Kummer R, Bourquain H, Bastianello S, Bozzao L, Manelfe C, Meier D, Hacke W (2001): Early prediction of irreversible brain damage after ischemic stroke at CT. *Radiology* (219) 95-100

Launes J, Ketonen L (1987): Dense middle cerebral artery sign: an indicator of poor outcome in middle cerebral artery area infarction. *J Neurol Neurosurg Psychiatry* (11) 1550-1552

Leary MC, Kidwell CS, Villablanca JP, Starkman S, Jahan R, Duckwiler GR, Gobin YP, Sykes S, Gough KJ, Ferguson K, Llanes JN, Masamed R, Tremwel M, Ovbiagele B, Vespa PM, Vinuela F, Saver JL (2003): Validation of computed tomographic middle cerebral artery "dot" sign: an angiographic correlation study. *Stroke* (34) 2636-2640

Leys D, JP Pruvo, O Godefroy, P Rondepierre, X Leclerc (1992): Prevalence and significance of hyperdense middle cerebral artery in acute stroke. *Stroke* (23) 317–324

Liu Y, Karonen JO, Vanninen RL, Nuutinen J, Koskela A, Soimakallio S, Aronen HJ (2004): Acute ischemic stroke: predictive value of 2D phase-contrast MR angiography-serial study with combined diffusion and perfusion MR imaging. *Radiology* (231) 517-527

Leitlinien der Deutschen Gesellschaft für Neurologie (DGN) und der Deutschen Schlaganfallgesellschaft (DSG) (2008): Akuttherapie des ischämischen Schlaganfalls. Leitlinien für Diagnostik und Therapie in der Neurologie; 4. überarbeitete Auflage. Georg Thieme Verlag, Stuttgart

URL: <http://www.uni-duesseldorf.de/AWMF/II/030-046.htm>

Loewenhardt B (2001): Bildgebende Diagnostik, Wissenschaftlicher Selbstverlag, Fulda

Manelfe C, Larrue V, von Kummer R, Bozzao L, Ringleb P, Bastianello S, Iweins F, Lesaffre E (1999): Association of hyperdense middle cerebral artery sign with clinical outcome in patients treated with tissue plasminogen activator. *Stroke* (30) 769-772

Marks MP, Holmgren EB, Fox AJ, Patel S, von Kummer R, Froehlich J (1999): Evaluation of early computed tomographic findings in acute ischemic stroke. *Stroke* (30) 389-392

Marks MP (2002): Cerebral Ischemia and Infarction. In: Atlas SW (Hrsg.): *Magnetic Resonance Imaging of the Brain and Spine*. Volume 1. Third Edition. Lippincott Williams & Wilkins, Philadelphia

Mattle HP, Hennerici M, Sztajzel R (2003): Pathophysiology, etiology and diagnosis of stroke. *Ther Umsch* (60) 499-507

Mattle H, Arnold M, Georgiadis D, Baumann C, Nedeltchev K, Benninger D, Remonda L, Von Budingen C, Diana A, Pangalu A, Schroth G, Baumgartner R (2008): Comparison of intraarterial and intravenous thrombolysis for ischemic stroke with hyperdense middle cerebral artery sign. *Stroke* (39) 379–383

Moulin T, Cattin F, Crepin-Leblond T, Tatu L, Chavot D, Piotin M, Viel JF, Rumbach L, Bonneville JF (1996) : Early CT signs in acute middle artery infarction: predictive value for subsequent infarct locations and outcomes. *Neurology* (47) 366-375

Ozdemir O, Leung A, Bussi re M, Hachinski V, Pelz D (2008): Hyperdense internal carotid artery sign: a CT sign of acute ischemia. *Stroke* (39) 2011-2016

Puetz V, Dzialowski I, Hill MD, Subramaniam S, Sylaja PN, Krol A, O'Reilly C, Hudon ME, Hu WY, Coutts SB, Barber PA, T Watson, J Roy, AM Demchuk (2008): Intracranial thrombus extent predicts clinical outcome, final infarct size and hemorrhagic transformation in ischemic stroke: the clot burden score. *International journal of stroke: official journal of the International Stroke Society* (3) 230–236

Qureshi AI, Ezzeddine MA, Nasar A, Suri MF, Kirmani JF, Janjua N, Divani AA (2006): Is IV tissue plasminogen activator beneficial in patients with hyperdense artery sign? *Neurology* (66) 1171-1174

Radon, JH (1917): Durch die Bestimmung von Funktionen durch ihre Integralwerte längs gewisser Mannigfaltigkeiten. Bericht vor der Sächsischen Akademie der Wissenschaften (69) 262

Riede UN, Werner M, Schäfer HE (2004): Allgemeine und spezielle Pathologie, 5. Auflage, Georg Thieme Verlag, Stuttgart

Röther J, Schellinger PD, Gass A, Siebler M, Villringer A, Fiebach JB, Fiehler J, Jansen O, Kucinski T, Schoder V, Szabo K, Junge-Hülsing GJ, Hennerici M, Zeumer H, Sartor K, Weiller C, Hacke W (2002): Effect of intravenous thrombolysis on MRI parameters and functional outcome in acute stroke < 6 hours. *Stroke* (33) 2438-2445

Schellinger PD, Fiebach JB, Hacke W (2003): Imaging-based decision making in thrombolytic therapy for ischemic stroke: present status. *Stroke* (34) 575-583

Schramm P, Schellinger PD, Fiebach JB, Heiland S, Jansen O, Knauth M, Hacke W, Sartor K (2002): Comparison of CT and CT angiography source images with diffusion-weighted imaging in patients with acute stroke within 6 hours after onset. *Stroke* (33) 2426-2432

Schramm P, Schellinger PD, Klotz E, Kallenberg K, Fiebach JB, Kulkens S, Heiland S, Knauth M, Sartor K (2004): Comparison of perfusion computed tomography and computed tomography angiography source images with perfusion-weighted imaging and diffusion-weighted imaging in patients with acute stroke of less than 6 hours duration. *Stroke* (35) 1652-1658

Schriger DL, Kalafut M, Starkman S, Krueger M, Saver JL (1998): Cranial computed tomography interpretation in acute stroke: physician accuracy in determining eligibility for thrombolytic therapy. *JAMA* (279) 1293-1297

Schuknecht B, Ratzka M, Hofmann E (1990). The "dense artery sign"-major cerebral artery thromboembolism demonstrated by computed tomography. *Neuroradiology* (32) 98-103. Erratum in: *Neuroradiology* 1991 (33) 94

Somford DM, Nederkoorn PJ, Rutgers DR, Kappelle LJ, Mali WP, van der Grond J (2002): Proximal and distal hyperattenuating middle cerebral artery signs at CT: different prognostic implications. *Radiology* (223) 667–671

Statistisches Bundesamt, Fachserie 12 Reihe 4. Gesundheit. Todesursachen in Deutschland. Gestorbene in Deutschland an ausgewählten Todesursachen 2007. Di-statis, Wiesbaden 2009

Thorvaldsen P, Asplund K, Kuulasmaa K, Rajakangas AM, Schroll M (1995): Stroke incidence, case fatality, and mortality in the WHO MONICA project. *World health organization monitoring trends and determinants in cardiovascular disease. Stroke* (26) 361-367

Tomsick T, Brott T, Barsan W, Broderick J, Haley EC, Spilker J, Khoury J (1996): Prognostic value of the hyperdense middle cerebral artery sign and stroke scale score before ultraearly thrombolytic therapie. *Am J Neuroradiol* (17) 79-85

Vock P, Jung H, Kalender WA (1989): Single breathhold spiral volumetric CT of the lung. *Radiology* (173) 400

Wardlaw JM (2010): Neuroimaging in acute ischemic stroke: insights into un-answered questions of pathophysiology. *J Intern Med* (2) 172-190

Wedegärtner U, Lorenzen M, Nagel HD, Koops A, Weber C, Nolte-Ernsting C, Schoder V, Adam G (2004): Image quality of thin- and thick-slice MSCT reconstruc-tions in low-contrast objects (liver lesions) with equal doses. *Rofo* (11) 1676-1682

Wieners G, Pech M, Grieser C, Dudeck O, Knollmann F (2003): Possibilities of stroke diagnosis in 8-line CT. Determination of a standard. *Röntgenpraxis* (55) 58-65

Wiesmann M, Bohner G, Klingebiel R. (2004): Cerebral perfusion imaging using mul-tislice computed tomography. *Clin Neuroradiol* (14) 92-107

Wintermark M, Bogousslavsky J (2003): Imaging of acute ischemic brain injury: the return of computed tomography. *Curr Opin Neurol* (16) 59-63

Yock DH Jr (1981): CT demonstration of cerebral emboli. *Journal of Computer Assisted Tomographie* (2) 190-196

Yuh WT, Crain MR, Loes DJ, Greene GM, Ryals TJ, Sato Y (1991): MR imaging of cerebral ischemia: findings in the first 24 hours. *Am J Neuroradiol* (4) 621-629

Zorzon M, Masè G, Pozzi-Mucelli F, Biasutti E, Antonutti L, Iona L, Cazzato G (1993): Increased density in the middle cerebral artery by nonenhanced computed tomography. Prognostic value in acute cerebral infarction. *Eur Neurol* (3) 256-259

Anhang

1) Ursachen von Hyperkoagulabilität des Blutes

- Verwendung oraler Kontrazeptiva
- Therapie mit Neuroleptika (Phenothiazintyp, Butyrophenontyp)
- Schwangerschaft
- postpartale Phase (6 Wochen)
- Protein-C-Mangelsyndrom
- Protein-S-Mangelsyndrom
- Antithrombin-III-Mangel
- Antiphospholipid-Syndrom
- Paraneoplastisches Syndrom
- Lupus erythematodes (Antiphospholipid-Syndrom)
- Polyzythämia vera
- Hyperviskositätssyndrom
- Exsikkose
- Heparininduzierte Thrombozytopenie Typ II (mehr venöse als arterielle Thromben)

2) Obligate Untersuchungen bei Verdacht auf Vorliegen eines Schlaganfalles

Bei allen Patienten zu erfassende Parameter:

- CCT (cMRT in qualifizierten Zentren erwägbar)
- EKG
- Blutzucker
- Serumelektrolyte
- Nierenretentionswerte
- (Differential-) Blutbild
- Prothrombinzeit (PTT)/international normalized Ratio (INR)
- Aktivierte partielle Thromboplastinzeit (aPTT)

Bei ausgewählten Patienten zusätzlich zu erfassende Parameter:

- Leberwerte
- Toxikologische Untersuchung (Blut/Urin)
- Blutalkoholwerte
- Schwangerschaftstest
- Arterielle Sauerstoffsättigung (bei Vermutung einer Hypoxie)
- Röntgenbild des Thorax (bei Vermutung einer Lungenerkrankung)
- Lumbalpunktion (wenn eine subarachnoidale Hämorrhagie vermutet wird und das CT keinen Hinweis auf eine Blutung zeigt)
- Elektroenzephalogramm (EEG) (bei Vermutung von Krampfanfällen)

Danksagung

Mein Dank gilt Herrn Professor Olav Jansen, Leiter des Instituts für Neuroradiologie am Universitätsklinikum Schleswig-Holstein, Campus Kiel, für die Überlassung des interessanten Themas sowie die Möglichkeit, die Untersuchungen am Institut für Neuroradiologie durchführen zu können.

Ganz herzlich möchte ich mich auch bei meinem Betreuer Herrn Dr. Christian Riedel für die hilfreiche Unterstützung bei der Erstellung meiner Doktorarbeit bedanken. Er hat mich stets motiviert, mir unklare Zusammenhänge verdeutlicht und mir geholfen, nicht das Wesentliche aus dem Blick zu verlieren. Ebenso möchte ich mich auch bei den Kollegen aus dem Institut für Neuroradiologie, Dr. Axel Rohr und PD Dr. Stephan Ulmer, bedanken, die sich Zeit für die Durchführung der Interobserver-Studie genommen haben.

Meiner lieben Freundin Andrea Pieper danke ich für die Hilfe bei der Erstellung der Graphiken. Bei Arne Voss bedanke ich mich für die tatkräftige Unterstützung bei Software-Problemen.

Auch möchte ich meinen Freunden und meiner Familie danken, die mich während der Erstellung meiner Promotionsarbeit oft entbehren mussten und dennoch nach Kräften unterstützt haben und mich immer wieder aufgebaut und motiviert haben.

Curriculum vitae

14. Februar 1980	geboren in Husum
1986-1996	Grundschul- und Realschulzweig der Herrmann-Neuton-Paulsen-Schule auf Pellworm
1996-1999	Oberstufe des Alten Gymnasiums in Flensburg
Juni 1999	Erwerb der allgemeinen Hochschulreife
Juli 1999	Eintritt in die Bundeswehr, Teilstreitkraft Marine
Juli 1999 - Juni 2006	Ausbildung zum Sanitätsoffizier
April 2000-April 2002	Studium der Humanmedizin an der Freien Universität zu Berlin
März 2002	Ärztliche Vorprüfung
April 2002-Juni 2006	Studium der Humanmedizin an der Christian-Albrechts-Universität zu Kiel
März 2003	1. Abschnitt der ärztlichen Prüfung
März 2005	2. Abschnitt der ärztlichen Prüfung
April 2005–Juni 2006	Praktisches Jahr: <ol style="list-style-type: none"> 1. Klinik für Dermatologie, Venerologie und Allergologie, Universitätsklinikum Schleswig-Holstein, Campus Kiel 2. Klinik für Allgemein-, Thorax- und Gefäßchirurgie, Ev.-Luth. Diakonissenanstalt zu Flensburg 3. Abteilung für Innere Medizin, Ev.-Luth. Diakonissenanstalt zu Flensburg
Juni 2006	3. Abschnitt der ärztlichen Prüfung
09.06.2006	Approbation als Ärztin
Juni 2006–Oktober 2008	Weiterbildungsassistentin in der Abteilung für Dermatologie und Venerologie des Bundeswehrkrankenhauses Berlin
Oktober 2008	Austritt aus dem Sanitätsdienst der Bundeswehr
seit Oktober 2008	Assistenzärztin in der Klinik für Dermatologie, Allergologie und Venerologie, Universitätsklinikum Schleswig-Holstein, Campus Kiel