

Aus der Klinik für Innere Medizin III
mit den Schwerpunkten Kardiologie, Angiologie und
Intensivmedizin

(Direktor: Prof. Dr. Norbert Frey)

Im Universitätsklinikum Schleswig-Holstein, Campus Kiel,
an der Christian-Albrechts-Universität zu Kiel

**Rotablationsatherektomie des linken Hauptstammes
bei Hochrisikopatienten:
retrospektive Analyse
eines monozentrischen Registers**

Inauguraldissertation zur Erlangung der Doktorwürde
der Medizinischen Fakultät
der Christian-Albrechts-Universität zu Kiel

vorgelegt von Dmitry Sulimov aus Chimki, Russland

Kiel, 2018

1. Berichterstatter: Priv.-Doz. Dr. Ralph Tölg, Herzzentrum Segeberger Kliniken GmbH

2. Berichterstatter: Prof. Dr. Norbert Frey, Klinik für Innere Medizin III mit den Schwerpunkten Kardiologie und Angiologie

Tag der mündlichen Prüfung: 24.10.2018

Zum Druck genehmigt, Kiel, den 15.08.2018

Prüfungsvorsitzender: Priv.-Doz. Dr. Mark Lüdde, Klinik für Innere Medizin III mit den Schwerpunkten Kardiologie und Angiologie

Inhaltsverzeichnis

Abkürzungsverzeichnis.....	4
1. Einleitung	6
1.1. Entwicklung und Verlauf der Arteriosklerose der Koronararterien.....	7
1.2. Behandlungsmöglichkeiten der koronaren Herzerkrankung.....	9
1.3. Plaquekalzifizierung: Prognostische Relevanz und Bedeutung für die interventionelle und chirurgische Behandlung.....	14
1.4. Plaquevorbereitung: Übersicht der Debulking-Methoden und Bedeutung für die Ergebnisse	17
1.5. Besonderheiten der Hauptstammstenosen.....	23
1.6. Fragestellung.....	24
2. Material und Methoden.....	25
2.1. Prozedurale Daten	25
2.2. Datenerhebung und Definition der Endpunkte	26
2.3. Statistische Analyse.....	27
3. Ergebnisse	28
3.1 Patientencharakteristika	28
3.2. Prozedurale Charakteristika.....	28
3.3. Kurz- und Langzeitergebnisse	29
4. Diskussion	39
5. Limitationen	42
6. Zusammenfassung	43
7. Literaturverzeichnis	44
8. Danksagung.....	56
9. Veröffentlichungen	57

Abkürzungsverzeichnis

ACB-OP – aortokoronare Bypassoperation

ACC/AHA – American College of Cardiology and American Heart Association

ADP – Adenosindiphosphat

ASS – Acetylsalicylsäure

BMS – bare-metal stent unbeschichteter Metallstent

DAPT – dual antiplatelet therapy = doppelte Plättchenhemmung

DES – drug-eluting stent = Medikament-freisetzender Stent

EKG – Elektrokardiogramm

ESC – Europäische Gesellschaft für Kardiologie

IABP – intraaortale Ballonpumpe

IVUS – intravaskulärer Ultraschall

KHK – koronare Herzkrankheit

LAD – left anterior descending artery = Ramus interventricularis anterior

LCA – linke Koronararterie

LCX – left circumflex artery = Ramus circumflexus

LMT – left main trunk, =linker koronarer Hauptstamm

MACCE – major adverse cardiac and cerebrovascular events = schwerwiegende unerwünschte kardiale und zerebrovaskuläre Ereignisse

MACE – major adverse cardiac events = schwerwiegende unerwünschte kardiale Ereignisse

MI – Myokardinfarkt

MLD – minimal lumen diameter = minimaler Gefäßlumendurchmesser

NSTE-ACS – akutes Koronarsyndrom ohne ST-Streckenhebungen

OCT – optische Kohärenztomographie

pAVK – periphere arterielle Verschlusskrankheit

PCI – perkutane Koronarintervention

QCA – quantitative Koronarangiographie

RA – Rotationsatherektomie

RCA – rechte Koronararterie

STEMI – ST-Strecken-Hebungs-Myokardinfarkt

SYNTAX-Score – eine angiographie-basierte Berechnung der Komplexität der Koronarläsionen und quantitativer Schätzer der Prognose abhängig von Revaskularisierungsstrategie (www.syntaxscore.com)

TIMI – thrombolysis in myocardial infarction

TIMI 0-3 Fluss – eine 4-stufige Graduierung der Koronarperfusion nach Kriterien der TIMI-Studiengruppe

TLR – target lesion revascularisation = Zielläsionsrevaskularisation

TVR – target vessel revascularisation= Zielgefäßrevaskularisation

1. Einleitung

Bei Patienten mit einer hochgradigen Stenose des Hauptstammes der linken Koronararterie ist eine operative Myokardrevaskularisation mittels aortokoronarer Bypassoperation (ACB-OP) immer noch eine bevorzugte Behandlungsmethode gemäß aktuellen Leitlinien der europäischen Gesellschaft für Kardiologie (ESC) und des American College of Cardiology/American Heart Association [1,2]. Aktuelle randomisierte Studien und Meta-Analysen zwischen chirurgischer und katheterinterventioneller Myokardrevaskularisation berichten über vergleichbare Risiken für Tod oder Myokardinfarkt beider Behandlungsmethoden, wobei das Risiko eines Schlaganfalls bei der perkutanen Koronarintervention (PCI) niedriger und das Risiko einer Reintervention bei diesen Patienten höher ist als bei der ACB-OP [3-10]. Die Leitlinien empfehlen eine PCI des Hauptstammes bei Patienten mit hohem operativem Risiko und unkomplizierter Anatomie, die nach SYNTAX-Score eingeschätzt werden soll.

In der klinischen Praxis zeigen sich oft Patienten mit hohem operativem Risiko und gleichzeitig sehr komplexer Anatomie der Läsion. Solche Patienten stellen ein therapeutisches Dilemma dar, weil einerseits die chirurgische Behandlung mit einem sehr hohen oder sogar nicht akzeptablen Risiko verbunden ist und andererseits eine interventionelle Behandlung wegen komplexer Anatomie der Läsion technisch kaum möglich ist. Die Rotablationsatherektomie (Rotationsatherektomie, Rotablation) ist eine effektive Methode, um die Koronarplaque zu modifizieren und eine PCI auch bei sehr komplexer Anatomie zu ermöglichen, zum Beispiel bei hochgradig kalzifizierten Läsionen [11,12]. Der Schweregrad der Koronarkalzinoze hat einen starken nachteiligen Einfluss auf die Akutergebnisse der PCI, insbesondere bei Patienten mit Hauptstammstenosen. Des Weiteren beeinträchtigen die kalzifizierten Läsionen auch die Langzeitprognose von Patienten im Vergleich zu Patienten ohne kalzifizierte Plaques [13,14]. Dennoch kann die Rotablation eine PCI mit darauffolgender Implantation von Medikament-freisetzenden Stents (DES) in komplexen Läsionen ermöglichen und so mit guten Akut- und Langzeitergebnissen durchgeführt werden [12,15,16].

Patienten mit Rotablation des ungeschützten linken Hauptstammes wurden nicht in die vor kurzem publizierte ROTAXUS-Studie eingeschlossen [15]. In dieser Arbeit legen wir die Erfahrungen am Herzzentrum der Segeberger Kliniken GmbH mit der Rotablation des linken

Hauptstammes bei 50 konsekutiven Patienten mit sehr hohem operativem Risiko und komplexen, stark kalzifizierten Läsionen des Hauptstammes dar.

1.1. Entwicklung und Verlauf der Arteriosklerose der Koronararterien

Die Entwicklung der Arteriosklerose verläuft in vielen Schritten. Dieser Prozess wird hier nur verkürzt und schematisch dargestellt. Die Initiierung der Arteriosklerose erfolgt durch eine Akkumulation von extrazellulären Lipiden, dabei werden kleine Partikel aus Lipoproteinen an Proteinglykan gebunden und in die arterielle Intima integriert. Solche Lipide neigen einerseits zu chemischen Modifikationen und lösen dadurch eine entzündliche Reaktion aus und sind andererseits sehr resistent gegen Elimination und verbleiben in der Intima[17]. In frühen Stadien der Dyslipidämie erfolgt zudem eine Migration von Leukozyten durch das Endothel in die Intima [18]. Dort akkumulieren die Leukozyten die Lipide und werden zu Schaumzellen, wodurch sich ein Atherom bildet. Solche Makrophagen sind nicht nur ein Speicher für die Lipide, sondern auch inflammatorisch aktive Zellen, da sie viele Zytokine, Chemokine, *Platelet-Activating-Factor* und andere Substanzen freisetzen können.

Neben einer Migration von glatten Muskelzellen in das Atherom geschieht auch Proliferation von Zellen mit intensiver Produktion von extrazellulärer Matrix, vor allem Kollagen und Proteoglykan [19]. Alle diese Prozesse vergrößern das Volumen der Intima und führen zur Einengung des Gefäßes, was als *negatives Remodeling* bezeichnet wird. Um die Migration der glatten Muskelzellen zu ermöglichen, ist die Auflösung der gesunden extrazellulären Matrix durch Metalloproteinasen notwendig [20,21]. Diese Zerstörung der gesunden Architektur von Kollagen und Elastin in der Gefäßwand führt unter anderem zur Erweiterung der Arterie und der Intima im Sinne eines *positiven Remodeling*, das zum Teil die Verengungen der Arterie durch die Plaquebildung kompensieren kann[22].

Das Wachstum der Plaque erhöht den Bedarf an Sauerstoff und Nährstoffen in der Tiefe der Plaque. Die Angiogenese in Plaques mit erhöhter Bildung von *vasa vasorum* dient der Lieferung der Nährstoffe. Gleichzeitig vergrößert sich die Fläche von Endothel über der Plaque und somit die Fläche, durch die das weitere Wachstum der Plaque erfolgt [23].

Einige Populationen der glatten Muskelzellen setzen *bone morphogenic proteins* frei und begünstigen so die Kalzifizierung der Plaque [24]; histologische Untersuchungen zeigen, dass die Verkalkungen in Plaques mit Knochenmaterial vergleichbar sind. Der oxydative Stress und aktivierte entzündliche Mediatoren stimulieren die Transkription von Faktor Runx-2, der seinerseits eine weitere Kalzifizierung begünstigt [25,26].

Alle oben genannten Prozesse führen über mehrere Jahre bis Jahrzehnte zu einer Plaqueentwicklung, die lange völlig asymptomatisch bleibt. Arteriosklerotischen Plaques äußern sich klinisch aufgrund koronarer Stenoseentwicklung, Embolien und Thrombosen mit konsekutiver myokardialer Minderdurchblutung.

Bei stabilem und langsamem Wachstum erreicht die koronare Plaque schließlich einen Stenosegrad, der eine Minderdurchblutung bei erhöhtem Blutbedarf auslöst. Dies entspricht klinisch dem Bild einer stabilen Angina pectoris.

Zur akuten Verschlechterung der Durchblutung können Embolie und Thrombose durch eine Plaqueruptur, eine Plaqueerosion, eine Einblutung in die Plaque oder eine Bildung von kalzifizierten Knötchen führen [22]

Die Ruptur der Plaque wird durch eine Strukturstörung der bedeckenden Bindegewebes-Kappe (*fibrous cap*) hervorgerufen, die aufgrund einer Bilanzstörung zwischen Bildung der extrazellulären Matrix und deren Auflösung durch die Metalloproteinasen entsteht [20,21]. Bei der Ruptur der Intima erfolgt nicht nur eine „Entkleidung“ des thrombogenen Plaquematerials, sondern auch eine Zunahme von turbulentem Fluss im Gefäß. Die Erosion der Plaque ist eine andere Pathologie, bei der die Oberfläche der Gefäßwand von Endotelzellen „entkleidet“ wird und somit ein Kontakt zwischen Gerinnungsfaktoren und thrombogener extrazellulärer Matrix der Intima erfolgt [27,28]. Dies fördert die Gerinselbildung (Thrombose) am Ort der Läsion. Ebenso kann nach einer Plaqueruptur das atherothrombotische Material aus der Läsion in die Gefäßperipherie fortgeschwemmt werden, wodurch es zum akuten Perfusionsstopp entfernt von der eigentlichen Läsion kommt (Embolie).

Eine Einblutung in die Läsion entsteht am wahrscheinlichsten durch eine Ruptur von neu gebildeten Vasa vasorum [29]. Die Einblutung in das Atherom verursacht eine Instabilität der Läsion nicht nur rein mechanisch, sondern auch durch eine Erhöhung der Konzentration von

Cholesterin aus den Erythrozytenmembranen und durch eine Auslösung einer entzündlichen Reaktion, wobei freies Hämoglobin eine große Rolle spielt [30].

Eine besondere Art der Komplikation von Arteriosklerose ist ein kalzifiziertes Knötchen („calcified node“). Solche Läsionen haben Virmani et al. im Jahr 2000 bei Patienten mit plötzlichem Herztod als Ursache für eine Koronarthrombose beschrieben [31]. Morphologisch sind das irreguläre, schwer kalzifizierte Knötchen mit Protrusion in das Gefäßlumen durch eine unterbrochene Intima, an deren Oberfläche ein Endothel fehlt [31]. Das ist die seltenste Läsion, die eine Koronararterienthrombose verursacht. Autopsien von Patienten, die am akuten Koronarsyndrom verstorben sind, zeigen in 2–7 % kalzifizierte Knötchen als Ursache einer Thrombose. Diese Häufigkeit steigt mit dem Lebensalter an.

Zusammenfassend ist die Arteriosklerose eine chronische Erkrankung der Gefäßwand mit einem breiten Spektrum von morphologischen Veränderungen mit verschiedenen klinischen Ausprägungen – von langjährig asymptomatischem Verlauf bis zum plötzlichen Herztod.

1.2. Behandlungsmöglichkeiten der koronaren Herzerkrankung

Bei der Behandlung der koronaren Arteriosklerose sind zwei Ziele zu unterscheiden und zu erreichen – Verbesserung der Lebensqualität (Beschwerden) und Verbesserung der Prognose (Lebensdauer). In mehreren Studien sind dazu verschiedenste Therapieansätze untersucht worden, u. a. Optimierung des Fettstoffwechsels, Hemmung entzündlicher Reaktionen, Plättchenaggregationshemmung, Vasodilatation, Senkung des myokardialen Sauerstoffbedarfs und direkte Verbesserung der Blutzufuhr durch eine Revaskularisation. Ein wichtiger, langfristiger Therapieansatz ist die Modifikation und Reduktion von Risikofaktoren wie Rauchen, Übergewicht, Ernährung und Diabetes mellitus [32]. Zusätzlich ist, gerade bei entsprechender Symptomatik, eine konservativ medikamentöse (z. B. antianginöse) oder invasive Therapie erforderlich.

Die oben genannten Behandlungsmöglichkeiten nehmen einen unterschiedlichen Stellenwert ein, je nachdem, ob beispielsweise eine noch stabile Angina pectoris oder bereits ein akutes Koronarsyndrom vorliegt. Außerdem beeinflusst das von der Läsion abhängige Versorgungsgebiet die Notwendigkeit und den Nutzen einer Revaskularisation.

Alle diese Besonderheiten in Bezug auf unsere Zielpatientengruppe (Hauptstammsstenosen) werden in diesem Kapitel beschrieben.

Medikamentöse Therapie

Zwei Gruppen von Medikamenten nehmen Einfluss auf die Prävention von ischämischen Ereignissen und somit auf die Prognose: Lipidsenker und Plättchenaggregationshemmer, kurz Plättchenhemmer [32].

CSE-Hemmer oder Statine haben aktuell die beste Evidenz in der Therapie der Fettstoffwechselstörung. Durch eine direkte Hemmung der Cholesterinsynthese kommt es zu einem relativen Cholesterinmangel in den Zellen, wodurch die Zellenmembranen der Hepatozyten mehr LDL-Rezeptoren präsentieren, was seinerseits eine Endozytose von LDL-Partikeln begünstigt. Somit sinkt der LDL-Spiegel im Blut und damit kann die Progression der Erkrankung gebremst werden.

Eine neuerlich veröffentlichte Meta-Analyse von *Cholesterol Treatment Trialists' Collaboration (CTT)* an ca. 170.000 Patienten bestätigte eine Dosis-abhängige Reduktion des LDL-Spiegels, die zu einer signifikanten Reduktion der kardiovaskulären Sterblichkeit führte [33].

Zusätzliche sogenannte pleiotrope Effekte von Statinen hemmen die Isoprenoid-Synthese im Endothel. Dieses Protein aktiviert Rho- und Ras-abhängige entzündliche Signalwege, die eine Progression der Arteriosklerose begünstigen [34]. Unabhängig von der Lipidsenkung vermindern Statine die Trombogenität der Gefäßwand, verbessern die Kollagenstruktur, wirken antiinflammatorisch und stimulieren eine NO-Synthese [22,34].

Andere Lipidsenker, zum Beispiel Fibrate, Nikotinsäure und Ezetimibe, senken zwar auch das Gesamtcholesterin und das LDL-Cholesterin, allerdings haben diese Medikamente weniger Einfluss auf die Prognose und werden nur bei Unverträglichkeit von Statinen oder als Kombination mit Statinen zur Zielwerteinstellung des LDL empfohlen [32,35,36].

Eine neue Substanzgruppe zur Therapie der Dyslipidämie sind PCSK9-Hemmer. PCSK9 ist ein Enzym, das eine große Rolle in der Regulation der Anzahl von LDL-Rezeptoren auf der Zellmembran der Hepatozyten spielt. Die LDL-Rezeptoren der Leber binden LDL-Cholesterin und werden durch Endozytose in die Leberzelle transportiert, wo der Abbau des Cholesterins erfolgt. Das PCSK9 bindet sich an den LDL-Rezeptor und vermindert somit den Abbau von LDL-Cholesterin. Die Hemmung von PCSK9 führt zur erhöhten Dichte von aktiven LDL-Rezeptoren und begünstigt somit den Abbau und die Senkung von LDL-

Cholesterin im Serum [37]. Hemmende Antikörper gegen PCSK9 wurden in mehreren Phase I-, II- und III-Studien getestet und haben eine bis 60 %-ige Reduktion der LDL-Spiegel im Serum und eine signifikante Reduktion von kardiovaskulären Ereignissen gezeigt [38]. Vor Kurzem publizierte Studien wie ODYSSEY Long Term und FOURIER haben nicht nur die relevante Senkung des LDL-Spiegels, sondern auch eine Senkung von harten kardiovaskulären Endpunkten wie Tod, Schlaganfall und Myokardinfarkt ohne Zunahme von Nebenwirkungen nachweisen können. Allerdings fehlt noch eine langfristige Beobachtungsdauer [39,40].

Die Plättchenhemmung, insbesondere niedrig dosierte Acetylsalicylsäure (ASS), ist ein Grundstein zur Prävention von arteriellen Thrombosen. Die Plättchenhemmung reduziert das Risiko kardiovaskulärer Ereignisse bei stabilen Patienten um 37 %, wobei die Risikoreduktion bei Patienten nach einem Herzinfarkt mit 46 % und nach einer PCI mit 55 % noch deutlicher ausgeprägt ist [41].

P2Y₁₂-Hemmer bilden eine weitere Gruppe von Plättchenhemmern, die zur Prophylaxe von kardiovaskulären Ereignissen angewendet werden. Medikamente aus dieser Gruppe blockieren P2Y₁₂-ADP-Rezeptoren und hemmen somit die Plättchenaggregation. Zu dieser Gruppe gehören Clopidogrel, Prasugrel und Ticagrelor. Clopidogrel wurde bei stabilen Patienten in der CAPRIE-Studie mit ASS in relativ hoher Dosis (325 mg/Tag) verglichen und hat in der Studie eine signifikant bessere Wirksamkeit sowie Sicherheit demonstrieren können, allerdings überwiegend bei pAVK-Patienten und mit genannter Dosis, sodass das Clopidogrel als Therapie der zweiten Linie vor allem bei Patienten mit ASS-Unverträglichkeit empfohlen wurde [32]. Andere Medikamente aus dieser Gruppe haben bis jetzt keine Evidenz bei stabiler KHK, sodass sie nur bei akutem Koronarsyndrom indiziert werden. Bei Patienten mit akutem Koronarsyndrom haben Prasugrel und Ticagrelor gegenüber Clopidogrel in Studien eine signifikant bessere Wirksamkeit gezeigt, wobei diese Medikamente zusätzlich zu ASS verabreicht werden [42,43].

Der zweite wichtige Therapieansatz ist die Beschwerdebesserung. Nitrate und Molsidomin führen durch eine Steigerung der Stickstoffmonoxid(NO)-Konzentration zur Vasodilatation von Venen und Arteriolen, wodurch die Vorlast des Myokards sinkt und die Blutzufuhr direkt durch die Vasodilatation ansteigt. Verschiedene Darreichungsformen haben nur eine symptomatische Wirkung ohne Einfluss auf die Prognose [32].

Betablocker haben eine direkte Wirkung am Herzen und zeigen negative chronotrope, inotrope und dromotrope Effekte. Die Reduktion der kardialen Arbeitsleistung reduziert den Bedarf an Sauerstoff im Myokard. Gleichzeitig wird die Diastole verlängert und somit die Blutzufuhr verbessert. Betablocker lindern die Anginabeschwerden und verbessern die Belastbarkeit bei sowohl symptomatischen als auch asymptomatischen KHK-Patienten. Daten aus Studien bei Patienten nach einem Herzinfarkt sowie bei solchen mit Herzinsuffizienz zeigen zudem eine Prognoseverbesserung bei der Therapie mit β -Blocker [32].

Ivabradin ist ein anderes effektives angianginales Medikament, das nur im Sinusknoten negativ chronotrop wirksam ist. Durch eine Reduktion der Herzfrequenz bei Patienten im Sinusrhythmus wird eine Reduktion des Sauerstoffbedarfs erreicht und so ist Ivabradin sowohl als Monotherapie bei Patienten mit Betablockerunverträglichkeit als auch in Kombination mit Betablockern oder Kalziumantagonisten gegen Angina-pectoris-Anfälle effektiv.

Kalzium-Antagonisten aus der Gruppe der Nicht-Dihydropyridine zeigen auch eine negative chronotrope Wirkung und damit antianginöse Eigenschaften. Dihydropyridine besitzen im Gegensatz dazu nur eine direkte vasodilatative Wirkung und verbessern die Perfusion des Myokards.

Ranolazin ist ein relativ neues antianginös wirksames Medikament, das den Einstrom von Natriumionen in die Herzmuskelzellen hemmt, wodurch die Aktivität natriumabhängiger Kalzium-Kanäle herabgesetzt wird und es zu einem verminderten Kalziumseinstrom in die Herzmuskelzelle kommt. Hierdurch reduziert das Ranolazin ohne Effekte auf Blutdruck oder Herzfrequenz den Sauerstoffverbrauch des Myokards durch eine bessere Entspannung des Myokards während der Diastole. Auch hier konnte eine symptomatische, aber bislang noch keine prognostische Verbesserung gezeigt werden.

Indikationen zur Myokardrevaskularisation fokussiert auf Hauptstammläsionen

Die Indikation zur Myokardrevaskularisation ist vom Verlauf der koronaren Herzkrankheit, von der Ausprägung der Symptomatik und von der Koronarmorphologie abhängig. Auch bei der Myokardrevaskularisation von Stenosen des linken Hauptstammes sind Patienten mit stabilem Verlauf der KHK und Patienten mit akutem Koronarsyndrom zu unterscheiden.

Die wichtigste Maßnahme bei einem akuten Koronarsyndrom ist eine schnellstmögliche Reperfusion bzw. eine Revaskularisation, um am Myokard, das aktuell unter akuter

Ruheischämie leidet, eine Zellnekrose zu verhindern. Die rechtzeitige Revaskularisation verbessert die Prognose bei Patienten, die STEMI-Leitlinien der ESC empfehlen als Zielvorgabe die Zeit zwischen Diagnosestellung und Drahtpassage von weniger als 60 min [42].

Bei NSTEMI-ACS-Patienten fehlen randomisierte Daten bezüglich der Frage PCI vs. ACB-OP bei Hauptstammstenosen oder hohem SYNTAX-Score. Die propensity-matched Analysen aus anderen Studien- und Registerdaten zeigen für eine Mehr-Gefäß-PCI die gleiche Mortalität, aber niedrigere Risiken für Schlaganfall, Blutung oder Myokardinfarkt im Vergleich zur ACB-OP. Wie bei der stabilen Angina ist die Wahrscheinlichkeit einer Reintervention nach Mehr-Gefäß-PCI höher als nach ACB-OP [1,44].

Bei der stabilen KHK mit der Hauptstammstenose besteht eine Indikation zur Myokardrevaskularisation bei Beschwerden, Ischämienachweis oder einer gemessenen FFR < 0,80 mit einer Klasse-I-Empfehlung und dem Evidenzgrad A. Die Revaskularisation solcher Hauptstammstenosen verbessert nicht nur die Lebensqualität (Angina oder Dyspnoe), sondern auch die Prognose des Patienten [1].

Eine Subgruppenanalyse der SYNTAX-Studie zeigte, dass nach einem Jahr keine Unterschiede in der MACCE-Rate zwischen der ACB-OP- und Hauptstamm-PCI-Gruppe nachweisbar waren [45]. Allerdings war das Risiko eines Schlaganfalls bei Patienten in der ACB-OP-Gruppe gegenüber der PCI-Gruppe erhöht, jedoch ohne relevanten Unterschied in Mortalität oder Myokardinfarkt in fünf Jahren [46,47].

In einer Meta-Analyse mit mehr als 1.600 Patienten konnten ähnliche Ergebnisse mit höherer Rate einer erneuten Myokardrevaskularisation nach PCI des linken Hauptstammes und gehäuften Schlaganfällen nach ACB-OP gezeigt werden [3].

Bei Patienten mit Herzinsuffizienz und eingeschränkter LV-Funktion empfehlen die aktuellen Leitlinien eine Heart-Team-Entscheidung mit einer multidisziplinären Evaluation des klinischen Status, von Nebenerkrankungen, SYNTAX-Score und der Möglichkeit einer vollständigen Myokardrevaskularisation.

Obwohl die Leitlinien ziemlich genaue Empfehlungen geben, wie Entscheidungen je nach Koronar解剖ie, LV-Funktion, Nebenerkrankungen und klinischem Verlauf der KHK getroffen werden sollen, erlauben sie dem Behandler dennoch die Freiheit, abhängig von eigener Expertise und Erfahrung sowie der Verfügbarkeit verschiedener Behandlungsmöglichkeiten davon abzuweichen. Allerdings verbleibt eine Patientengruppe,

für die es ein Behandlungsdilemma gibt. Das betrifft diejenigen Patienten, die aufgrund der Komplexität der Koronarläsion mit keiner konventionellen PCI versorgt werden können, gleichzeitig aber aufgrund schwerer Nebenerkrankungen oder Alters ein inakzeptabel hohes perioperatives Risiko aufweisen. Es wird empfohlen, nicht dringliche Hochrisiko-PCI-Prozeduren von erfahrenen Ärzten in Zentren durchzuführen, die über die Möglichkeit einer Kreislaufunterstützung, Intensivstation und einer Herzchirurgie vor Ort verfügen (Evidenzgrad C) [1].

Im Mittelpunkt der vorliegenden Arbeit steht die interventionelle Therapie bei einem solchen Patientenkollektiv mit hochgradiger Hauptstammestemose.

1.3. Plauekalzifizierung: Prognostische Relevanz und Bedeutung für die interventionelle und chirurgische Behandlung

Kleine fokale Verkalkungen in Plaques sind nicht selten und das Ausmaß von Verkalkungen steigt mit dem Alter. Die Ausprägung der Kalzinose korreliert nicht mit dem Stenosegrad, aber mit der gesamten Plauebelastung. Eine schwere Kalzinose wurde in ausgeheilten Plaquerupturen gesehen [48]. Zwei morphologische und ätiologische Typen der vaskulären Kalzinose sind zu unterscheiden: Die intimale Kalzinose (im Rahmen der Arteriosklerose) und die Kalzinose der Media, wie sie vorrangig bei Niereninsuffizienz, Diabetes mellitus und mit dem Alter auftritt. Eine Übersicht der Risikofaktoren einer koronaren Kalzinose zeigt Tabelle 1 [49].

In einer Studie von Beckman et al., in der 78 Patienten mit IVUS untersucht wurden, war der Schweregrad der Kalzinose bei Patienten mit stabiler Angina pectoris signifikant höher als bei Patienten mit akutem Koronarsyndrom [50]. Allerdings kamen weitere Studien zum Teil zu widersprüchlichen Ergebnissen.

Auch bei asymptomatischen Patienten ist der Schweregrad der Verkalkung von Koronararterien ein starker Prädiktor der Mortalität oder der Herzinsuffizienz [51,52]. Bei Patienten mit einem akuten Myokardinfarkt (STEMI) zeigte sich in einer Studie von Modolo et al. eine starke Korrelation zwischen Kalzium-Score in der CT und der Wahrscheinlichkeit eines No-Reflow-Phänomens bei primärer PCI [53].

Tabelle 1. Risikofaktoren der koronaren Verkalkung [49]

Risikofaktor	Kalzinose der Intima	Kalzinose der Media
Alter	Ja	Ja
Diabetes mellitus	Ja	Ja
Hypertonus	Ja	Nein
Dyslipidämie	Ja	Nein
Männliches Geschlecht	Ja	Nein
Rauchen	Ja	Nein
Niereninsuffizienz	Nein	Ja
Hyperkalzämie	Nein	Ja
Hyperphosphatämie	Ja	Ja
Erkrankungen der Nebenschilddrüse	Nein	Nein
Chronische Dialyse	Nein	Ja
Kalziumreiche Diät	Nein	Nein

Im Rahmen der Rotterdam-Studie wurden 611 arteriosklerotische Plaques an Karotis-Bifurkationen mittels CT und MRT untersucht und es wurde festgestellt, dass mit dem Grad der Plaque-Kalzifizierung auch die Häufigkeit der Einblutung in die Plaques steigt, womit die Kalzifizierung per se kein stabilisierender Prozess ist [54].

Kalzifizierte Knötchen können die fibrotische Überdeckung von Plaque durchbrechen und so eine Thrombose verursachen [31] Rezidivierende Plaquerupturen mit Einblutungen und darauffolgenden Ausheilungen der Ruptur führen zu obstruktiven fibrotisch-kalzifizierten Läsionen, die häufig nicht nur bei Patienten mit stabiler Angina, sondern auch bei Patienten mit plötzlichem Herztod gefunden wurden [31, 48].

Bourantas et al. bestätigten in einer gepoolten Analyse die prognostische Bedeutung der koronaren Kalzinose. In die Analyse wurden sieben große DES-Studien eingeschlossen und Ergebnisse der interventionellen Behandlung von 6296 Patienten mit schwerer Kalzinose mit Patienten ohne schwere Kalzinose verglichen. Die schwere Kalzinose von Herzkranzarterien wurde bei 20% der untersuchten Patienten bestätigt und die Kalzinose erwies sich als ein starker Prädiktor einer unvollständigen Myokardrevaskularisation (48% vs 4,4%, $p < 0,001$), der Gesamt-Mortalität (10,8% vs. 4,4%, $p < 0,001$), des kombinierten End-Punkts aus Tod, Myokardinfarkt und erneute Revaskularisation, aber nicht für eine Stentthrombose [55].

Bei der schweren Verkalkung sind Risiken einer Stentthrombose, einer In-Stent-Restenose und darauffolgender Reintervention aufgrund unvollständiger Stentexpansion, einer Beschädigung des medikamenttragenden Polymers des DES und einer Gefäßverletzung durch aggressive Vorbereitung der Läsion erhöht [56,57]. Die schwere Verkalkung bedarf einer komplexeren und aggressiveren Vorbereitung der Läsion mit erhöhter Wahrscheinlichkeit einer Dissektion, Perforation, Thrombose und eines Myokardinfarkts [49,58-60]. Des Weiteren erschwert die Kalzinose das Verschieben und Positionieren des Stents, wodurch sich die Wahrscheinlichkeit für einen Prozedurerfolg verringert [15,61]. Das erhöhte Risiko einer In-Stent-Restenose und einer Reintervention bei Patienten mit schwerer Kalzinose verglichen mit Patienten ohne schwere Kalzinose konnte in einigen großen Studien gezeigt werden [56,62].

Vor kurzem wurde eine Analyse der ADAPT-DES-Studie publiziert, bei der unter anderem eine Bedeutung der Kalzinose der Koronarläsionen auf die Akut- und Langzeitergebnisse der interventionellen Behandlung untersucht wurde. Hier ergab sich nicht nur erwartungsgemäß ein Zusammenhang zwischen Kalzinose und ischämischen Ereignissen, sondern auch eine deutlich erhöhte Blutungsrate (HR für „major bleeding“ von 2 nach 2 Jahren). Die Autoren erklären diese Ergebnisse nicht nur durch Komplexität der Eingriffe, sondern auch durch höheren Anteil von älteren Patienten und Patienten mit relevanten Nebenerkrankungen wie Diabetes, Niereninsuffizienz in der Gruppe mit schwer Verkalkten Läsionen [63].

Die Prävalenz der schweren koronaren Kalzinose steigt mit dem Alter und bestimmten Nebenerkrankungen (s. Tabelle 7). Eine große Registeranalyse konnte über ein Jahrzehnt eine Zunahme an Läsionskomplexität und –verkalkung zeigen (Abbildung 1) [64]

Zusammenfassend ist die schwere koronare Kalzinose nicht nur ein Faktor für eine besondere Komplexität der Koronarintervention, sondern auch ein Prädiktor schlechterer Langzeitergebnisse bei interventionell behandelten Patienten und erhöhter Wahrscheinlichkeit einer Herzinsuffizienz und eines Herztodes bei Patienten ohne Indikation zur Revaskularisation. Die Bedeutung der koronaren Kalzinose für tägliche Routine nimmt mit zunehmender Anzahl der älteren und multimorbiden Patienten zu.

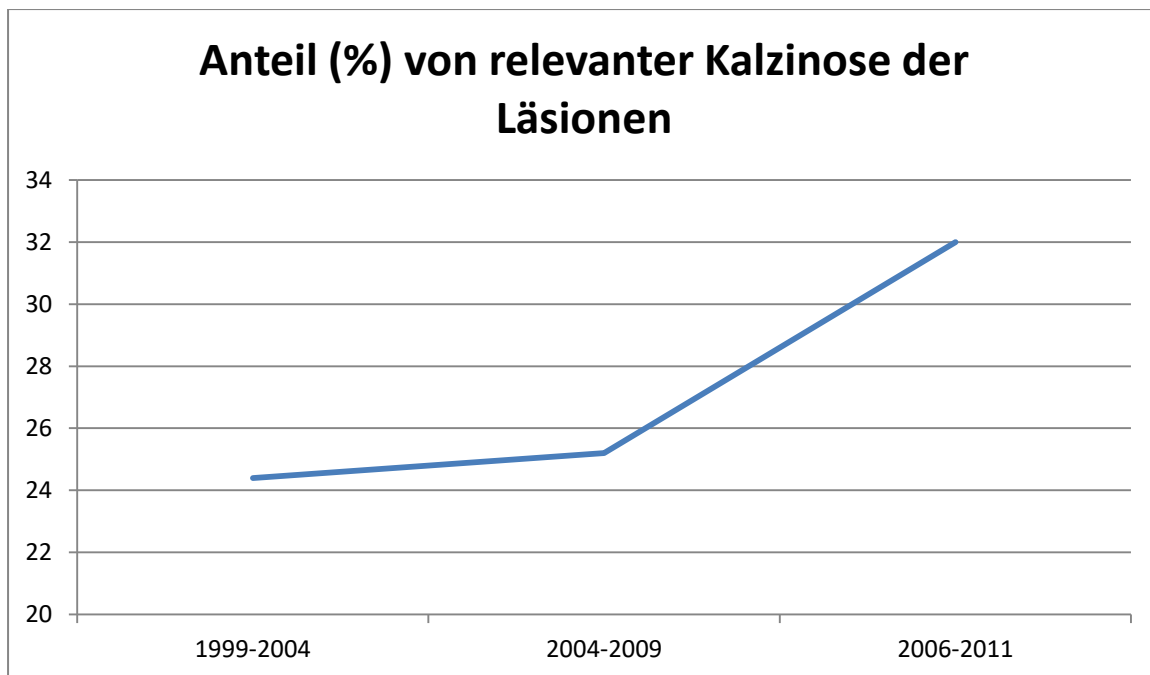


Abbildung 1: Zunahme der relevant kalzifizierten Läsionen im Laufe der Zeit, Daten aus NHLBI-Register [64].

1.4. Plaquevorbereitung: Übersicht der Debulking-Methoden und Bedeutung für die Ergebnisse

Hochgradige Verkalkungen von Koronararterien und -stenosen sind eine Herausforderung für die interventionelle Therapie. Das Ergebnis perkutaner Interventionen hängt vom Schweregrad der Verkalkung und ihrem Verteilungsmuster in der Läsion ab [65]. Verkalkte Läsionen lassen sich schwerer mit dem Angioplastieballon dilatieren [15,60,66], eine Stentimplantation in solchen Stenosen ist oft mit inkompletter und asymmetrischer Stentexpansion sowie mit Malaposition von Stentstruts verbunden [67-69]. Darüber hinaus kommt es bei hochgradig verkalkten Läsionen nach einer Prädilatation nicht nur zur suboptimalen Stentimplantation, sondern auch zu frustraner Stentimplantation. So war in der ROTAXUS-Studie eine Prädilatation mit Angioplastieballons bei 12,3 % der Läsionen nicht möglich oder nicht ausreichend um anschließend einen Stent erfolgreich zu implantieren, sodass eine Rotablation zur Läsionspräparation notwendig wurde. Zudem gingen in der

Gruppe der konventionellen Therapie drei von 120 Stents vom Applikationssystem verloren und mussten geborgen werden [15].

Bei Medikament-freisetzenden und bioresorbierbaren Stents sind inkomplette Stentexpansion, die minimale Lumenfläche im Stent sowie die Stentlänge die wichtigsten Risikofaktoren für eine In-Stent-Restenose oder Stent-Thrombose [65,70-73]. Eine adäquate Vorbereitung der Läsion spielt daher die Hauptrolle in der Behandlung kalzifizierter Läsionen [70,71].

Eine Vorbereitung der hochgradig verkalkten Läsion mittels Rotablation oder Cutting-Ballon und darauffolgender Implantation von DES konnte in einer Studie von B. Vaquerizo et al. exzellente Ergebnisse mit 3,4 % TLR und 2,1 % Stentthrombosen über eine mittlere Beobachtungszeit von 15 Monate bewirken [74].

Für die Vorbereitung der verkalkten Läsion und Verbesserung der Dilatierbarkeit der Stenose stehen verschiedene interventionelle Methoden zur Verfügung:

Cutting- und Scoring-Ballons sind modifizierte Angioplastieballons, die definierte Schnitte in die arteriosklerotischen Läsionen legen. Sie ermöglichen eine bessere Dilatation und verhindern teilweise das Recoil [75]. Der Cutting-Ballon hat auf seiner Oberfläche drei bis vier integrierte Mikromesser, die beim Aufweiten des Ballons die Intima und das Atherom kontrolliert in Längsrichtung aufschneiden. Der Scoring-Ballon hat auf seiner Oberfläche drei spiralförmig verlaufende Nitinol-Streben, die beim Dilatieren die Intima und das Atherom auch kontrolliert verletzen und das Zerschneiden von Kalk durch punktuell erhöhte Druckapplikation ermöglichen. Die Verwendbarkeit von Cutting- und Scoring-Ballons wurde in vielen Studien untersucht. Es wurde ein hoher prozeduraler Erfolg (97,9 %, [76]), eine bessere Stentexpansion im Vergleich zum Direktstenting [77] und gute intermediäre Ergebnisse nachgewiesen [74].

Laser-Atherektomie. Die Anwendung hochenergetischer Laserlichtwellen direkt an der Gefäßwand führt zur Bildung von Dampfblasen. Wiederholte Blasenbildung an der Intima verursacht eine ungerichtete baroakustische Schädigung der Intima, was die Compliance der Plaque verbessern soll. Das Verfahren ist durch Perforationen, unkontrollierbare Dissektionen und eine erhöhte Restenoserate risikoreich [78-80]. Der Nutzen für verkalkte Läsionen konnte in Studien und Registerdaten nicht nachgewiesen werden [81,82], allerdings

zeigte sich dieses Verfahren als hilfreich bei der Optimierung von bereits implantierten und nicht ausreichend expandierten Stents in den verkalkten Läsionen. Diese Daten stammen nicht nur aus Fallberichten, sondern auch aus Registerdaten und Studien [83-86]. Es finden sich mehrere Fallberichte über den Nutzen von Excimerlaser zur Vorbereitung von kalzifizierten Knötchen und den mit einem Ballon nicht passierbaren Hindernissen [87,88].

Rotationsatherektomie (Rotablation). Die Geschichte der Rotablation beginnt mit dem Jahr 1987, als die erste Publikation über das Prinzip der Rotablation sowie Versuche an Kaninchen von Jerome Ritchie et al. veröffentlicht wurde [89]. Seitdem hat die Rotablation Höhen und Tiefen erlebt [11], aber das Prinzip der Intervention sowie der Aufbau des Geräts haben sich nur unwesentlich verändert. Der *over-the-wire* Katheter besteht aus einem auf der vorderen Hälfte mit Diamanten beschichteten olivenförmigen Bohrkopf (Abb. 2 links), der mithilfe einer Antriebswelle mit einem *Advancer* verbunden ist (Abb. 2 rechts).




Abbildung 2. Links: olivenförmiger Bohrkopf mit Diamantenbeschichtung auf der vorderen Hälfte und Antriebswelle auf der anderen Seite auf einem speziellen Draht. Rechts: Steuerkonsole, Fußpedal und Advancer. (Quelle: Internetseite des Herstellers, mit Erlaubnis des Urhebers verwendet)

In dem Advancer befindet sich eine Druckluftturbine, die die Energie des Drucks der gefilterten Luft in die Umdrehungsenergie der Antriebswelle umwandelt. Die Antriebswelle (*Shaft*) des Rotablaters wird mit einer 4-French Teflonhülle geschützt, zwischen der Teflonhülle und der Antriebswelle wird eine Spüllösung appliziert, die zur Prophylaxe eines

Koronarspasmus, eines No-Flow-Phänomens und einer übermäßigen Hitze dient. Die vordere Hälfte des Bohrkopfes ist mit 30–40 µm großen Diamantensplittern beschichtet, sodass das Atherom sich bei Drehgeschwindigkeit von 150.000 bis 190.000 Umdrehungen/Minute in 5–10 µm große Pulverpartikeln verwandelt, die damit wesentlich kleiner als Erythrozyten sind und ohne Schwierigkeiten das periphere Kapillarbett passieren können. An einer Steuerkonsole erfolgt der kabelgebundene Anschluss des Advancers und mit einem Drehventil wird dort die Drehgeschwindigkeit reguliert. Zudem zeigt die Konsole Umdrehgeschwindigkeit und Dauer einzelner „Runs“ der Rotablation an. Das System wird über ein Fußpedal in zwei Geschwindigkeiten geschaltet: „*Dyna glide*“ und „*High speed*“ (Abb. 2 rechts).

Bei der *Dyna-glide*-Rotation hat das ganze System weniger Reibung als ohne Drehung. Es kann ohne Schwierigkeiten durch den Guiding-Katheter bis zur Landeposition sogar bei schwerem Kinking vorgeschoben sowie nach der Intervention zurückgezogen werden. Eine effektive Rotablation ist in dieser Geschwindigkeitseinstellung nicht möglich.

Die *High-speed*-Rotablation wird zum Abfräsen des harten kalzifizierten Plaquematerials verwendet. Dabei werden am Advancer feine Vor- und Rückwärtsbewegungen des Rotablators ausgelöst. Mit Runs bis 30 Sekunden entwickelt sich ein Debris (Staub) aus kleinen Partikeln aus dem Plaquematerial. Die High-speed-Rotablation darf nicht in der Läsion abgebrochen werden und das Pedal darf erst in der Landeposition vor der Stenose im relativ gesunden Gefäß oder im Guiding-Katheter losgelassen werden, um ein Festsetzen des Bohrkopfes in der Stenose zu vermeiden.

Es stehen verschiedene Größen der Bohrköpfe zur Verfügung: 1,25 mm, 1,5 mm, 1,75 mm, 2 mm und 2,25 mm; die Auswahl der Größe des Bohrkopfes hängt vom Zieldurchmesser des zu behandelnden Gefäßes ab und beträgt in der Regel ca. 50 % des Gefäßdurchmessers (*burr-artery-ratio 0,5*).

Das sich im Weg des Bohrkopfes befindliche harte fibrotische und/oder kalzifizierte Plaquematerial wird bei den Vor- und Rückwärtsbewegungen abgetragen, wobei die gesunde, elastische Gefäßwand dem Bohrkopf ausweichen kann und nicht verletzt wird – man spricht vom differenzierten Schneiden.

Der Bohrkopf bewegt sich in der Läsion und in der Arterie auf dem inliegenden Führungsdraht entlang. In Biegungen der Koronararterie neigt sich der Bohrkopf zur äußeren Kurve, sodass dort eine exzentrische Rotablation der Läsion erfolgt.

Die initiale Strategie der Rotablation war ein maximales Debulking der Läsion [12]. Allerdings zeigten Studien eine hohe Komplikationsrate und nur unbefriedigende Ergebnisse. Die aktuell bevorzugte Strategie der Rotablation ist ein „facilitated expansion“: So ist das Ziel der Rotablation nicht, ein stentähnliches Ergebnis („stent-like result“) mit maximalem Lumen zu erzielen, sondern nur die folgende Ballondilatation zu erleichtern und eine erfolgreiche Stentimplantation und vollständige Stentexpansion zu ermöglichen [11,90]. Da bei 5,5 % Patienten eine zweite Rotablation mit einem Bohrkopf der nächsthöheren Größe notwendig ist, ist es empfehlenswert, nach der Rotablation die vollständige Dilatierbarkeit der Läsion mit einer Ballondilatation zu bestätigen, bevor ein Stent implantiert wird [15].

Die Rotablation ist eine komplexe Interventionsmethode mit erhöhtem Komplikationsrisiko. In der Rotaxus-Studie wurden folgende Komplikationen beobachtet:

- Tod (1,7 %)
- Periinterventioneller Myokardinfarkt (1,7 %)
- Dringende Bypassoperation (0,8 %)
- Zugangskomplikationen (5,8 %)
- Dissektion der Koronararterie (3,3 %)
- Gefäßperforation (1,7 %) [15]

Diese Komplikationen waren aber nicht höher als in der Kontrollgruppe ohne Rotablation. Die höheren Komplikationsraten erklären sich durch die Komplexität der Koronarläsion, durch die aggressive Behandlung der Läsion und den erforderlichen großlumigen arteriellen Gefäßzugang.

Während der Rotablation sind Abfälle der Drehgeschwindigkeit um mehr als 5.000 Umdrehungen/Minute zu beachten und zu vermeiden. Bei langsamen Umdrehungen bildet sich vermehrt Hitze im Bereich des Bohrkopfes. In präklinischen Untersuchungen stieg die Temperatur im Gewebe um 2,6°C, sofern eine intermittierende Rotablation mit mehrfach wiederholten Vor- und Rückwärts-Bewegungen durchgeführt wurde und die Drehgeschwindigkeit um nicht mehr als 6.000 Umdrehungen/Minute abfiel. Bei permanenter Rotablation sowie bei relevanten „Drops“ der Geschwindigkeit stieg die Temperatur im Gewebe um knapp 14°C an [91]. Die exzessive Wärme, die bei der Rotablation entstehen kann, erhöht das Risiko eines periprozeduralen Myokardinfarkts und einer In-Stent-Restenose [92].

Die Verwendung von kleineren Bohrköpfen (burr-to-artery ratio < 0,7) führt zu niedrigeren Komplikationsraten, ohne die Effektivität des Debulking einzubüßen [92,93]. Kleinere Bohrköpfe ermöglichen die Intervention durch einen kleineren Guiding-Katheter und eine kleinere Einführungsschleuse. Dadurch sinkt auch das Komplikationsrisiko im Bereich des peripheren Gefäßzuganges.

Ein Albtraum des Interventionalisten ist ein *stuck-rotablator*-Phänomen, bei dem der Bohrkopf sich in der Läsion festsetzt. Das ist eine sehr seltene, aber schwer zu lösende prozedurale Komplikation. Das Phänomen findet sich bei Rotablation eines frisch implantierten Stents oder bei Wahl eines zu großen Bohrkopfes im Verhältnis zu Gefäß bzw. Läsion. Zwar lässt sich diese Komplikation meist auch interventionell beheben, allerdings ist die Notwendigkeit einer sofortigen Bypassoperation nicht selten [94].

Orbitale Atherektomie ist ein relativ neues Verfahren. Das Instrument ist ein over-the-wire-System und besteht aus einem diamantbeschichteten Bohrkopf, der exzentrisch auf dem Applikationskatheter befestigt ist. Je nach Umdrehungsgeschwindigkeit ändert sich durch die Zentrifugalkraft auch der Radius der Rotation des Bohrkopfes. Aufgrund der Exzentrizität des Bohrkopfes beträgt das maximal erreichbare Gefäßlumen > 175 % des Katheterdurchmessers. Ähnlich wie bei der Rotablation kommt es bei der orbitalen Atherektomie zum differenzierten Schneiden („*differential cutting*“) von kalzifizierten und fibrotischen Plaques, wobei die relativ gesunde Gefäßwand nicht abgetragen wird. In der Orbit-I-Studie, als eine *first-in-man*-Studie mit 50 Patienten, stand die Frage nach Sicherheit und Effektivität der orbitalen Atherektomie bei hochgradig verkalkten Koronarstenosen im Fokus. Die Studie bestätigte die Effektivität und die Sicherheit des Verfahrens mit prozeduralem Erfolg von 94 % und in-hospitaler MACE-Rate von 4 % [95]. In die Orbit-II-Studie wurden 443 Patienten mit schwer verkalkten Läsionen eingeschlossen und mit orbitaler Atherektomie und darauffolgender Stentimplantation behandelt. Medikament-freisetzende Stents wurden nur bei 88,2 % Patienten implantiert. Die 1-Jahres-Ergebnisse der Studie sind mit einer MACE-Rate von 16,4 % und einer TLR-Rate von 4,7 % vielversprechend, wobei sich eine Implantation von BMS (bei 11,8 % der Patienten) als Prädiktor für MACE und TVR abgezeichnet hat. Es ist anzunehmen, dass sich diese Ergebnisse mit modernen DES noch verbessern lassen [96]. Allerdings ist dieses Verfahren in Europa noch nicht zugelassen.

1.5. Besonderheiten der Hauptstammstenosen

Die Lokalisation der Stenose im Hauptstamm der linken Koronararterie hat eine besondere Bedeutung für Prognose des Patienten sowie für die Behandlung. Vor Verbreitung der Myokardrevaskularisation lag 3-Jahres-Mortalität bei stabilen Patienten mit Hauptstammstenosen bei 50-63% [97]. Ursächlich für diese prognostische Bedeutung der Hauptstammstenose ist die Menge des linkeventrikulären Myokards, die vom Hauptstamm versorgt wird. Bei Patienten mit Linksversorgungstyp wird 100% des linken Ventrikels vom linken Hauptstamm mit Blut versorgt, bei Patienten mit Rechtsversorgungstyp 75-84% [98-100]. Eine Thrombose des linken Hauptstamms ist in der Regel fatal [98], ein akutes Koronarsyndrom mit Hauptstamm als Culprit-Läsion ist mit 15-55% 30-Tage-Mortalität verbunden, eine Prognose bei stabiler KHK mit Hauptstammeteiligung ist schlechter als bei Patienten ohne Hauptstammeteiligung, und besonders schlecht ist die Prognose bei Patienten mit Hauptstammstenose und 3-Gefäßerkrankung [4].

Die Äste des linken Hauptstammes sind LAD und LCX und versorgen somit ca. 30-44% des linksventrikulären Myokards [100] und somit eine sichere Versorgung des Segments bei PCI ohne Verlust der Seitenäste und ohne relevante residuelle Stenosen der Seitenäste ist zwingend erforderlich.

Morphologisch sind 3 Typen der Läsionen im linken Hauptstamm zu unterscheiden –ostiale Läsion, Läsion des Schafts und Läsionen mit Beteiligung der Bifurkation. Die Bifurkationsstenosen stellen ungefähr die Hälfte der Hauptstammstenosen dar [98]. Ostiale Läsionen sind im Gegensatz zu distalen Stenosen gelegentlich eine Erkrankung der Aortenwand oder eine Vaskulitis und haben deswegen höhere Neigung zu Recoil und bedürfen gelegentlich eine Implantation von 2 Stents, um Recoil zu bekämpfen [101-103].

IVUS-Studien haben besondere histologische Eigenschaften der Hauptstammstenosen nachgewiesen. Im Vergleich zu anderen Lokalisationen, haben Hauptstammstenosen weniger nekrotische Komponenten und weniger „*thin-cap fibroatheroma*“ [104,105].

Der linke Hauptstamm und dessen Bifurkation ist die größte Bifurkation der Koronararterien mit proximalem Durchmesser >4 mm [103]. Wie in anderen Koronararterien ist hier auch eine ausreichende Stentexpansion sowie fehlende Malapposition für akut- und Langzeitergebnisse sehr wichtig. Für eine ausreichende Stentexpansion in so einem großen

Gefäß ist eine Dehnbarkeit der Läsion besonders wichtig, weil die aktuellen Stents beim Überdimensionieren ihre radiale Kraft verlieren können [106] und somit steigt ein Risiko eines akuten oder chronischen Recoils nach dem Stenting. Wegen der kurzen Länge des linken Hauptstamms ist eine genaue Stentplatzierung sowie Ballonangioplastie zum Vordehnen und Nachdehnen sehr wichtig, und dafür sind nicht nur besonderes kürzeres Material notwendig.

Um eine Hauptstammläsion sicher interventionell versorgen zu können, ist ein Operateur mit ausreichender Erfahrung notwendig, der mit verschiedenen Bifurkationstechniken sowie Methoden der intravaskulärer Visualisierung vertraut ist und schnell und präzise arbeiten kann. Die Bedeutung der Untersucher-Erfahrung bei Versorgung einer Hauptstammläsion wurde vor kurzem in einer Arbeit von Xu et al. aufgezeigt [107].

1.6. Fragestellung

In der vorliegenden Arbeit werden retrospektiv Akut- und Langzeitergebnisse der Rotablation des linken Hauptstammes bei Hochrisikopatienten mit einer hochgradig kalzifizierten Hauptstammstenose untersucht. Die Arbeit beschreibt ein einzigartiges Patienten-, Läsions- bzw. Behandlungskollektiv mit für diese Fragestellung hoher Patientenzahl.

2. Material und Methoden

Das Studiendesign ist eine retrospektive Analyse von Akut- und Langzeitergebnissen der Rotablation des linken Hauptstammes in einem Zentrum. Alle Patienten des Herzzentrums der Segeberger Kliniken, die seit Januar 2003 bis zum April 2011 in einem internen Register eingeschlossen und mit einer Rotablation behandelt wurden, wurden erfasst. In die Analyse wurden alle Patienten eingeschlossen, die eine Rotablation des linken Hauptstammes (geschützt oder ungeschützt) mit dem Versuch der Stentimplantation erhalten haben. Die untersuchten Daten beinhalten die klinischen, angiographischen und prozeduralen Daten sowie eine klinische Verlaufsbeobachtung. Der logistische EuroSCORE wurde zum Einschätzen des Operationsrisikos und der SYNTAX-Score zur Einstufung der Komplexität der koronaren Herzerkrankung verwendet [108,109]. Der SYNTAX-Score wurde nur für Patienten mit nativer Koronarversorgung und ohne weitere, offene Koronarbypässe berechnet. Eine Einverständniserklärung der Patienten für die Datennutzung zu Auswertungszwecken liegt vor.

2.1. Prozedurale Daten

Alle Eingriffe bei Patienten mit akutem Koronarsyndrom wurden *ad-hoc* durchgeführt, alle stabilen Patienten wurden im internen Herz-Team vorgestellt. Alle Eingriffe erfolgten über einen transfemorale Zugang. Die Rotablation (RA) war als elektive RA definiert, wenn keine Versuche einer Dilatation oder Stentimplantation vor der RA stattfanden. Alle RA, die nach frustriertem Versuch erfolgten, einen Angioplastie-Ballon oder einen Stent in die Läsion vorzubringen oder zu dilatieren, wurden als bail-out RA klassifiziert.

Die Rotablation verwendete die oben genannte Strategie der “facilitated expansion”; hierfür wurde ein Verhältnis der Bohrkopfgröße zum Referenzgefäßdiameter von 0,5 angestrebt. Die RA wurde mit 150.000–170.000 Umdrehungen/Minute (U/min) durchgeführt, wobei ständig auf das Vermeiden eines Abfalls der Rotationsfrequenz um mehr als 5.000 U/min geachtet wurde. Während der Rotablation wurde kontinuierlich intrakoronar eine Standard-Spüllösung

verabreicht (500 ml 0,9 % NaCl mit 2 mg Verapamil, 2 mg Nitroglycerin und 5000 IE unfraktioniertem Heparin), um ein slow-flow-Phänomen zu vermeiden. Alle Patienten wurden vor Beginn der Intervention mit ASS und Clopidogrel vorbehandelt bzw. geloadet. Zu Beginn der Intervention wurde ein Bolus unfraktioniertes Heparin in der Dosierung von 70–100 IU/kg Körpergewicht intraarteriell verabreicht, mit Ziel einer „activated clotting time“ (ACT) zwischen 250 und 300 Sekunden. Die zusätzliche Verwendung eines intravenösen Glykoprotein IIb/IIIa-Inhibitors erfolgte nach Entscheidung des Untersuchers. Postinterventionell wurden bei allen Patienten Creatin-Kinase (CK) sowie das Isoenzym CK-MB routinemäßig abgenommen, beim Überschreiten des oberen Referenzwertes wurden die Werte im Verlauf kontrolliert.

2.2. Datenerhebung und Definition der Endpunkte

Angiographische Charakteristika der Läsionen sowie prozedurale Daten und Ergebnisse wurden von einem unabhängigen, erfahrenen Interventionalisten (D. Sulimov, Segeberger Kliniken, Bad Segeberg) erhoben, der an den Interventionen nicht selbst teilgenommen hat. Mithilfe einer QCA-Software (QCA-CMS, Version 4, MEDIS medical imaging system, Leiden, Niederlande) wurden minimaler Lumendurchmesser (MLD), Diameterstenose in Prozent, Diameter des Referenzgefäßes vor und nach der Intervention bestimmt, dafür wurden diastolische Standbilder aus Projektionen mit visuell maximaler Stenosedarstellung ausgewählt. Die postprozeduralen Ergebnisse wurden innerhalb der Stentgrenzen untersucht, wobei die softwareseitige Eichung auf die Größe des verwendeten Guiding-Katheters erfolgte. Das “acute gain” (das akute Lumengewinn) ist als Differenz des postprozeduralen MLD – präprozeduralen MLD ermittelt. Ein Hauptstamm wurde als geschützt definiert, falls mindestens ein Koronarbypass auf die linke Koronararterie funktionsfähig war. Der angiographische Erfolg wurde als residuelle Durchmesser-Stenose $\leq 30\%$ und TIMI 3 Fluss nach der Intervention bestimmt. Ein periprozeduraler Myokardinfarkt wurde als Anstieg der CK-MB oder des Troponin T über das Dreifache des oberen Referenzwertes bei Patienten mit präinterventionell normalem CK-MB-Wert festgelegt.

Der klinische Verlauf wurde entweder im Rahmen einer Wiedervorstellung in der Klinik oder im Rahmen eines Telefongesprächs zwischen trainiertem medizinischem Personal

(Studienassistent) und Patient erhoben. Im Falle auswärtig aufgetretener Ereignisse wurden die entsprechenden Befunddokumentationen eingeholt. Alle Ereignisse wurden von einem erfahrenen, koronarinterventionell tätigen Arzt (dem Ersteller dieser Arbeit) bewertet, der vorab auf die übliche Klassifizierung kardialer Ereignisse trainiert wurde. „Major adverse cardiac events“ (MACE) wurden als Tod, Myokardinfarkt (MI) oder Revaskularisation der Zielläsion (target lesion revascularization, TLR) definiert. Todesfälle wurden in kardiale oder nicht kardiale Ursachen unterschieden, wobei ungeklärte Todesfälle als kardialer Tod klassifiziert wurden. Als Kriterien für einen spontanen Myokardinfarkt wurde die 3. Fassung der allgemeinen Definition des Myokardinfarkts benutzt [110]. Eine Zielgefäßrevaskularisation (TLR) wurde als PCI innerhalb des Stentsegments oder aortokoronare Bypass-Versorgung des Zielgefäßes aufgrund Stenose im Stentsegment definiert. Dabei wird das Stentsegment als Bereich der implantierten Stents zuzüglich jeweils 5 mm proximal oder distal des Stents verstanden. Stentthrombosen wurden nach der anerkannten Definition des Academic Research Consortium (ARC) klassifiziert [111].

2.3. Statistische Analyse

Die statistische Auswertung der Daten erfolgte mittels IBM SPSS statistics Software Version 20 (IBM Software, USA). Es wurde eine deskriptive Statistik verwendet. Kontinuierliche Variablen mit Normalverteilung werden als Mittelwert \pm Standardabweichung (SD) dargestellt. Variablen mit nicht normaler Verteilung werden als Median und interquartile Range (IQR) beschrieben. Der Anderson-Darling-Test wurde verwendet, um die Normalverteilung der Daten zu überprüfen. Kategorische Variablen werden als Frequenzen mit Prozentzahl dargestellt. In-hospitale Subgruppenanalyse wurde mit dem exakten Fisher-Test durchgeführt. Ereignisse in der Langzeitbeobachtung (follow-up) wurden mittels Kaplan-Meier-Schätzer untersucht und aufbereitet. Kaplan-Meier-Kurven beginnen mit der Indexprozedur und zeigen Ereignisse sowohl im stationären Aufenthalt als auch in der Langzeitbeobachtung. Die Patienten, die im stationären Aufenthalt nach der Indexprozedur verstorben waren, wurden aus der Analyse nicht ausgeschlossen und mit Überlebenszeit von 0 Monaten angenommen. Um relative Risiken der Ereignisse darzustellen, wurden hazard ratios kalkuliert. Der Logrank-Test wurde verwendet, um die statistischen Unterschiede

zwischen den Gruppen einzuschätzen. Ein p-Wert < 0,05 wurde als die Grenze für statistische Signifikanz angenommen.

3. Ergebnisse

3.1 Patientencharakteristika

Während der Untersuchungsperiode wurden im Herzzentrum Segeberger Kliniken insgesamt 15.295 PCIs durchgeführt, davon 442 Interventionen mit RA. Bei 50 Patienten (11,3 %) erfolgte eine RA des linken Hauptstammes. Alle Rotablationsatherektomien wurden von vier sehr erfahrenen interventionellen Kardiologen durchgeführt.

Das Patientenkollektiv umfasst komplexe Hochrisikopatienten im Durchschnittsalter von 73 Jahren, mit hohem Anteil an Diabetikern sowie Patienten mit chronischer Niereninsuffizienz und relativ hohem Anteil an akuten Koronarsyndromen zum Zeitpunkt der Indexprozedur. Der mediane logistische EuroSCORE bei unseren Patienten lag bei 12,35 % und der mittlere SYNTAX Score bei 28,6. Alle Patienten zeigen schwer verkalkte Läsionen entsprechend der Mintz-Klassifikation [112]. Weitere klinische Parameter der untersuchten Patientengruppe sind in der Tabelle 2 ausführlich dargestellt.

3.2. Prozedurale Charakteristika

Im Durchschnitt wurden $1,8 \pm 1,0$ Stents pro Patient implantiert. In den meisten Fällen (80 %) wurden DES verwendet, worunter sich 62 % Sirolimus und Paclitaxel freisetzende Stents der ersten Generation befanden. Einfache Bare-metal Stents wurden bei acht (16 %) Patienten implantiert, zwei davon wurden mit einer Kombination aus DES und BMS behandelt. Bei allen Patienten, auch mit komplexer Bifurkationsbeteiligung, war die Rotablation in Richtung eines weiterführenden Hauptgefäßes des Hauptstammes (LAD oder LCX) ausreichend, um die Bifurkation behandeln zu können und die Rotablation in beide Äste der linken Koronararterie war bei keinem Patienten notwendig. Alle weiteren prozeduralen Charakteristika werden in der Tabelle 3 vorgestellt.

Tabelle 2. Initiale Daten der Patientengruppe

Klinische Angaben	n=50
Alter in Jahren, Mittelwert±SD	73 ± 8.1
Männlich. Geschlecht, n (%)	40 (80 %)
Diabetes mellitus, n (%)	21 (42 %)
Z. n. ACB-OP, n (%)	25 (50 %)
Logistischer EuroSCORE in %, median (IQR)	12.35 (5.24–36.11)
LVEF in %, median (IQR)	50 (40–60)
Angina-Status:	
- akutes Koronarsyndrom, n (%)	15 (30 %)
- stabile Angina, n (%)	35 (70 %)
Angiographische Daten	
Geschützter Hauptstamm, n (%)	19 (38 %)
2-Gefäßerkrankung, n (%)	11 (22 %)
3- Gefäßerkrankung, n (%)	39 (78 %)
Läsionen Klasse B2/C, n (%)	48 (96 %)
SYNTAX Score, mean±SD	28.6±8.2
Ostiale Hauptstammläsion, n (%)	2 (4 %)
Beteiligung der Bifurkation, n (%)	40 (80 %)

3.3. Kurz- und Langzeitergebnisse

Ein angiographischer Erfolg wurde bei 96 % der Patienten erreicht. Bei zwei Patienten war keine Stentimplantation trotz Rotablation möglich, da die Stents nicht in die Zielläsion vorgebracht werden konnten. Einer dieser Patienten wurde einer ACB-Versorgung unterzogen, der andere wurde aufgrund des hohen operativen Risikos konservativ-

medikamentös behandelt. Nach erfolgter Stentimplantation haben wir bei keinem Patienten eine residuelle Stenose $\geq 30\%$ nach visueller Einschätzung beobachtet. Eine QCA-Analyse der Indexprozedur war bei 48 von 50 Patienten möglich. Das mediane MLD lag bei 0,77 mm (IQR 0,54–0,92) und der mittlere akute Lumengewinn (*acute gain*) nach der Intervention war $2,41 \pm 0,6$ mm. Weitere Ergebnisse der QCA-Auswertung sind in der Tabelle 4 zu sehen.

Tabelle 3. Prozedurale Daten

Parameter der Rotablation	n=50
Elektiv, n (%)	31 (62 %)
Bailout, n (%)	19 (38 %)
Nachdilatation nach der Rotablation, n (%)	45 (90 %)
Bohrkopfgröße in mm, Median (IQR)	1.5 (1.5–1.75)
Bohrkopf/Gefäß-Verhältnis, Median (IQR)	0.5 (0.43–0.55)
Parameter des Stentings	
BMS, n (%)	8 (16 %)
Erste Generation DES, n (% von allen DES)	26 (62 %)
Stent-Durchmesser in mm, Median (IQR)	3 (3–3.5)
Maximaler Druck der Stentimplantation in atm, Median (IQR)	18 (16–20)
Nachdilatation, n (%)	39 (78 %)
Maximaler Druck bei Nachdilatation in atm, Median (IQR)	20 (18–26)
Mehrfachstenting, n (%)	29 (58 %)
Stentlänge in mm, Median (IQR)	28 (18–44)

Tabelle 4. QCA-Analyse der angiographischen Daten

Referenzgefäßdurchmesser in mm, Mittelwert±SD	3.15±0.59
Präprozeduraler minimaler Lumendurchmesser in mm, Median (IQR)	0.77 (0.54–0.92)
Durchmesserstenose in %, Median (IQR)	75.53 (67.08–82.03)
Läsionslänge in mm, Median (IQR)	12.32 (9.36–15.13)
Postprozeduraler minimaler Lumen Durchmesser im Stent in mm, Mittelwert±SD	3.22±0.51
Reststenose im Stent in % Median (IQR)	9.84 (6.03–15.88)
Akuter Lumengewinn (Acute gain) in mm, Mittelwert±SD	2.41±0.6

Akute prozedurale und in-hospitale Ergebnisse sind in der Tabelle 5 abgebildet. Drei Patienten erhielten einen Glykoprotein IIb/IIIa-Hemmer, alle diese Patienten hatten ein akutes Koronarsyndrom als Indikation zur Hauptstammintervention. Nur bei einem Patienten entwickelte sich ein periinterventioneller Myokardinfarkt. Bei zwei Patienten wurde eine kleine Perforation der Koronararterie beobachtet, allerdings ohne Ausbildung eines relevanten Perikardergusses, sodass kein Patient aus unserem Kollektiv eine Perikardpunktion benötigte. Insgesamt fünf Patienten (10 %) zeigten ein kombiniertes Ereignis MACE während des index-stationären Aufenthaltes: Drei verstarben an einer kardialen Ursache, einer davon verstarb am therapierefraktären kardiogenen Schock, zwei an zunehmender Linksherzinsuffizienz. Ein Patient erhielt eine Revaskularisation der Zielläsion durch ACB-OP und ein weiterer entwickelte einen nicht-tödlichen periinterventionellen Myokardinfarkt. Ein Patient hatte einen ischämischen Schlaganfall mit Residuen während des Aufenthaltes. In den verschiedenen Patientensubgruppen (stabile Angina vs. akutes Koronarsyndrom, Diabetes vs. kein Diabetes, geschützter vs. ungeschützter Hauptstamm, elektive vs. bail-out RA) zeigten sich keine statistisch signifikanten Unterschiede in Bezug auf den kombinierten Endpunkt MACE.

Tabelle 5. Prozedurale und in-hospitale Ergebnisse

Prozedurale Ergebnisse	n=50
Gabe von Gp IIb/IIIa-Hemmer, n (%)	3 (6 %)
IABP-Anlage, n (%)	4 (8 %)
Slow-flow, n (%)	0
Dissektion, n (%)	3 (6 %)
Perforation, n (%)	2 (4 %)
Perikardtamponade, n (%)	0
Angiographischer Erfolg, n (%)	48 (96 %)
In-hospitale Ergebnisse	
Gesamt MACE	5 (10 %)
• Mortalität	3 (6 %)
• TLR	1 (2 %)
• Periprozeduraler Myokardinfarkt	1 (2 %)
Schlaganfall	1 (2 %)

GP – glycoprotein, MACE – major adverse cardiovascular events, TLR – target lesion revascularization

Der Unterschied zwischen kardial bedingter In-hospital-Mortalität bei Patienten mit akutem Koronarsyndrom (3 von 15 Patienten) verglichen mit Patienten mit stabiler Angina pectoris (0 von 35 Patienten) war statistisch signifikant ($p=0,023$). Andere statistisch signifikante Unterschiede bzgl. Mortalität in verschiedenen Gruppen ließen sich nicht nachweisen (Tabelle 6). Überraschenderweise zeigte sich eine signifikant höhere Rate der bail-out-RA bei Patienten mit akutem Koronarsyndrom im Vergleich zu Patienten mit stabiler Angina pectoris (21,7 % vs. 9,3 % $p=0,01$).

Tabelle 6. Vergleich von in-hospitalen Ergebnissen in verschiedenen Patientengruppen

Subgruppen	Kardial bedingte Mortalität	p-Wert	In-hospital MACE	p-Wert
ACS vs. SA	3/15 vs. 0/35	0,023	3/15 vs. 2/35	0,152
Diabetes vs. kein Diabetes	2/21 vs. 1/29	0,565	4/21 vs. 1/29	0,148
Geschützt vs. ungeschützt	0/19 vs. 3/31	0,279	1/19 vs. 4/31	0,637
Elective vs. bail-out	1/31 vs. 2/19	0,549	2/31 vs. 3/19	0,355
Männer vs. Frauen	2/40 vs. 1/10	0,496	3/40 vs. 2/10	0,258

Langzeitergebnisse

Langzeitergebnisse stehen bei 46 der 47 Patienten, die den Akutaufenthalt überlebt haben, zur Verfügung (98 %): Ein Patient konnte nach der Entlassung nicht erreicht werden und es konnte keine Information über ihn erhoben werden. Die mediane Follow-up-Zeit beträgt 32,5 Monate (IQR 15-63 Monate), 1- und 2-Jahres-Follow-up-Daten sind bei 41 (89 %) bzw. 33 (72 %) Patienten verfügbar. Innerhalb des 2-Jahres-Zeitraums sind insgesamt 17 neue MACE (43,5 %) aufgetreten. Sieben Patienten (15,2 %) sind verstorben, sechs davon an kardialen Ursachen: Fünf verstorbene Patienten hatten eine mögliche Stentthrombose gemäß ARC-Definition, der sechste Patient verstarb an einer Herzinsuffizienz. Es wurden keine Fälle einer definitiven oder wahrscheinlichen Stentthrombose dokumentiert. Ein Patient (2,2 %) hatte einen Myokardinfarkt ohne ST-Hebungen, acht Patienten (17,4 %) benötigten eine erneute Revaskularisation der Zielläsion und ein Patient (2,2 %) benötigte eine Revaskularisation der linken Koronararterie außerhalb der Zielläsion (*TVR/ non TLR*). Kein Patient hatte einen ST-Hebungsinfarkt. Es zeigten sich keine statistisch signifikanten Unterschiede der MACE-Raten bei Vergleich verschiedener Subgruppen (siehe Tabelle 7.).

Tabelle 7. MACE-Raten nach zwei Jahren nach der Rotablation in verschiedenen Gruppen (inkl. in-hospitale Ereignisse)

Patientengruppen	Rate von MACE	p-Wert
Männer vs. Frauen	40 % vs. 28,1 %	0,159
ACS vs. SA	51,5 % vs. 38,5 %	0,313
Diabetes vs. kein Diabetes	38,1 % vs. 21,3 %	0,603
Elective vs. bail-out	38,5 % vs. 25,8 %	0,537
Geschützter vs. ungeschützter Hauptstamm	26,3% vs. 29,7 %	0,341

Das zeitliche Auftreten von MACE ist in der Abbildung 3 dargestellt.

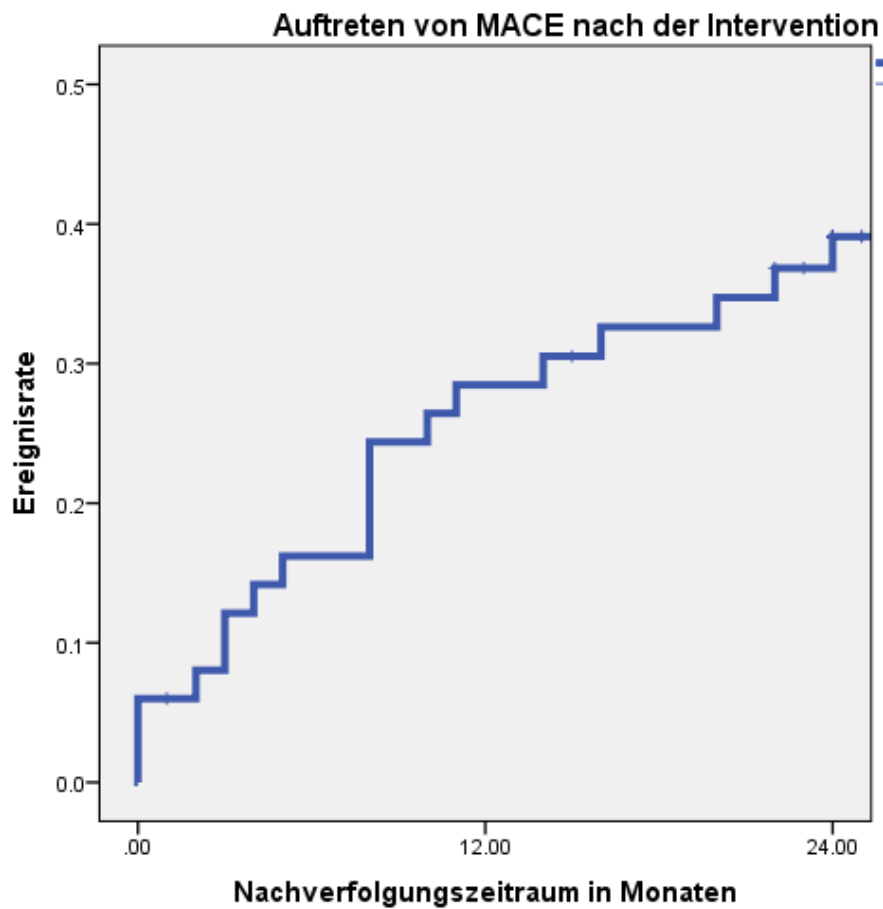


Abbildung 3. Kumulative MACE-Rate nach Kaplan-Meier

In der Abbildung 4 ist die kumulative Ereignisrate Tod nach der Intervention sowie in Abbildung 4 die kumulative Ereignisrate kardialer Tod wiedergegeben. Die kumulative Überlebensrate nach einem und zwei Jahren nach der Intervention liegt bei 85,6 % bzw. 74,4 %.

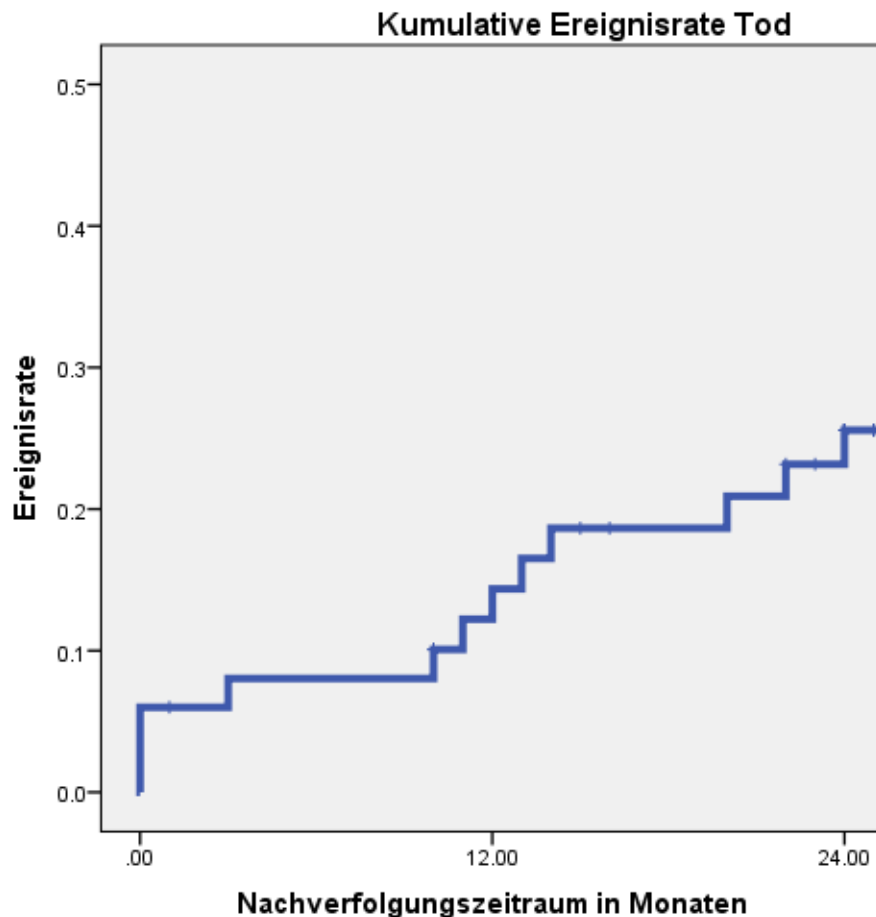


Abbildung 4. Kumulative Ereignisrate für Tod nach der Hauptstammrotablation nach Kaplan-Meier. Patienten, die Akutaufenthalt nicht überlebt haben, wurden in die Analyse mit Überlebenszeit 0 Monate aufgenommen

Die Überlebensrate frei von kardialen Tod nach einem und zwei Jahren lag bei 87,6 % bzw. 78,3 % (Abbildung 5).

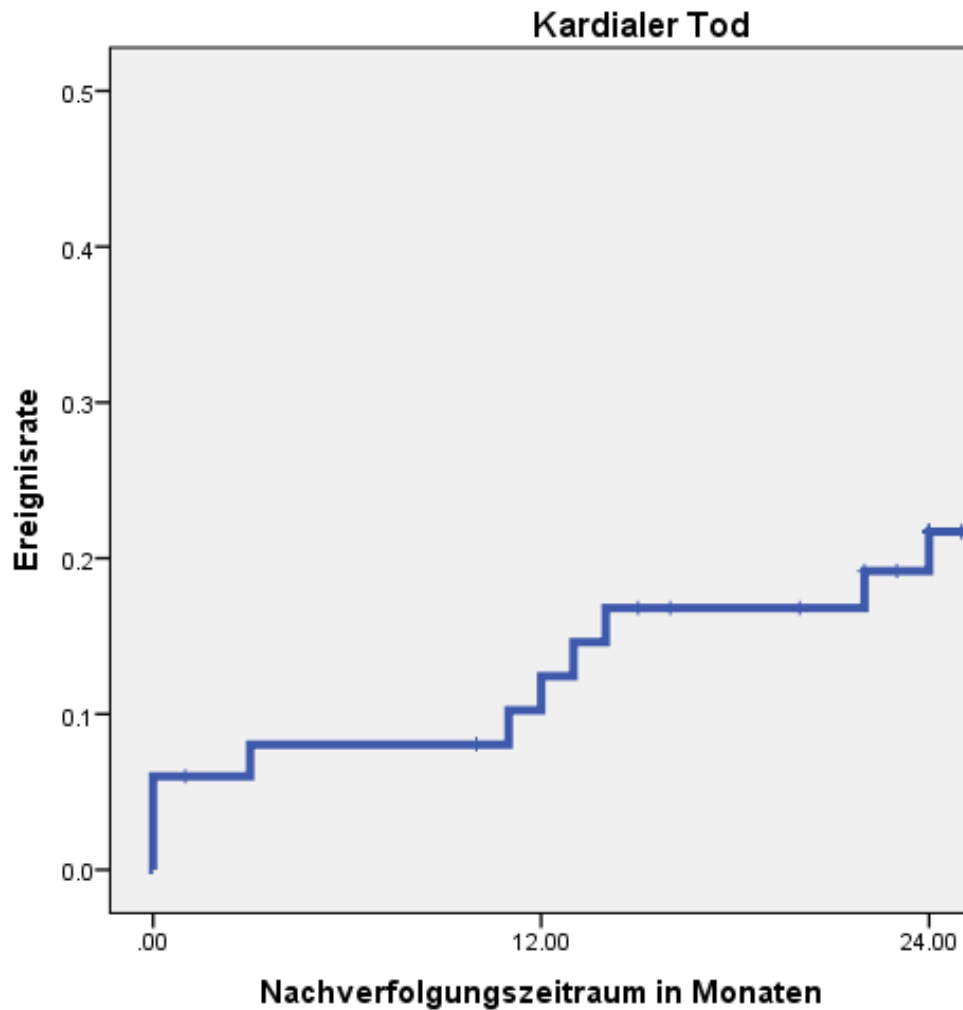


Abbildung 5. Kaplan-Meier-Kurve für Ereignisrate kardialer Tod („*cardiac death*“) nach Rotablation des linken Hauptstammes. Patienten, die Akutaufenthalt nicht überlebt haben, wurden in der Analyse mit Überlebenszeit 0 Monate berücksichtigt.

Patienten mit einer RA des linken Hauptstammes im Rahmen eines akuten Koronarsyndroms zeigten eine signifikant schlechtere Prognose bezüglich der Überlebensrate ohne kardialen Tod im Vergleich zu Patienten mit stabiler Angina (72,7 % versus 94 % nach einem Jahr und 48,5 % versus 90,7 % nach zwei Jahren, $p=0,001$) (Abbildung 6).

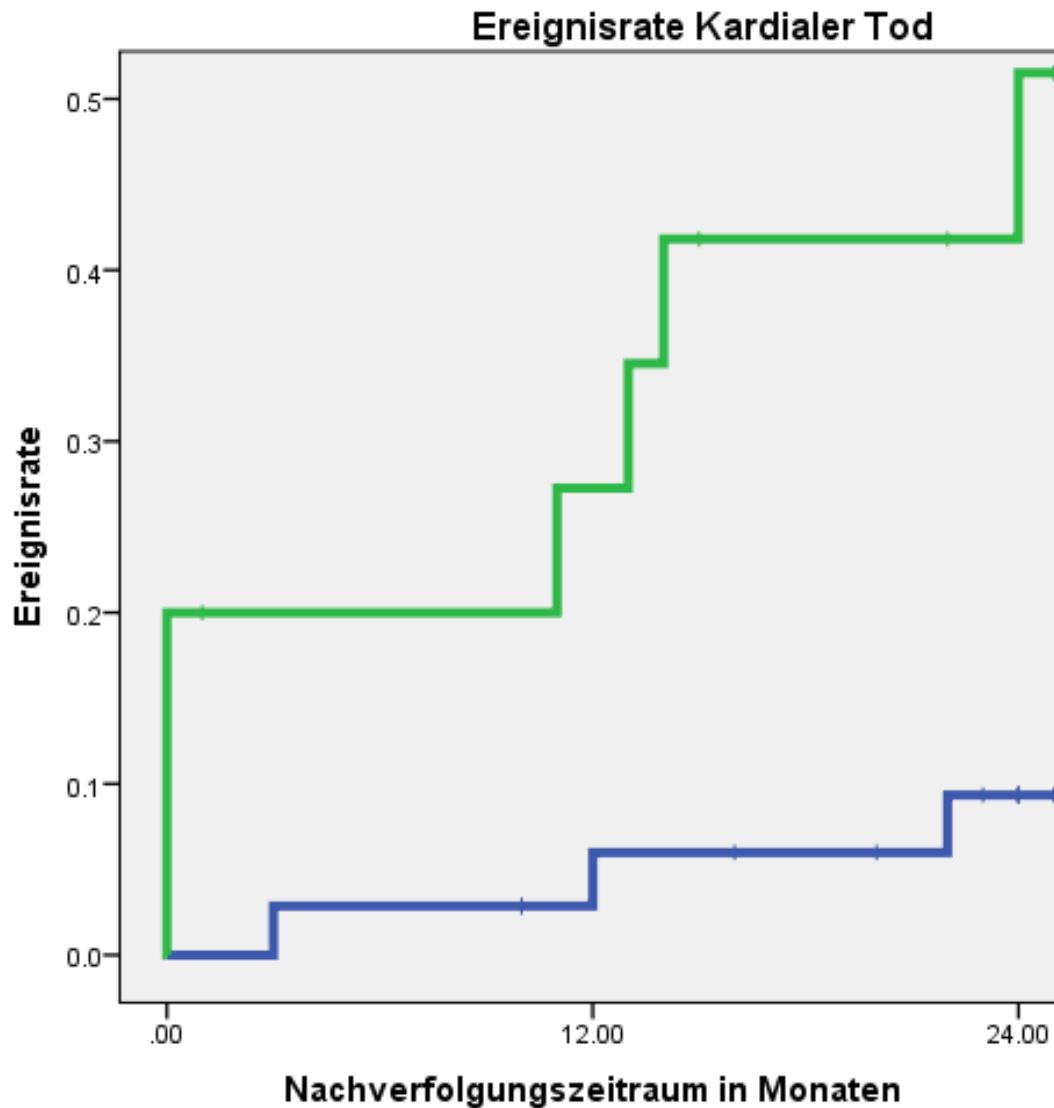


Abbildung 6. Kaplan-Meier-Kurve für Ereignisrate kardialer Tod nach Hauptstammrotablation. Prognoseeinschätzung für Patienten mit stabiler Angina pectoris als Indikation zur Rotablation wurde in Blau dargestellt, für Patienten mit akutem Koronarsyndrom in Grün

Die TLR-Rate nach einem und zwei Jahren lag bei 13,3 % bzw. 18,8 % (Abbildung 7 links). Höhere TLR-Raten wurden erwartungsgemäß bei Patienten mit Diabetes mellitus beobachtet, allerdings war der Unterschied zu Patienten ohne Diabetes mellitus nicht signifikant ($p=0,18$). Bei Patienten ohne Diabetes wurde eine TLR-Rate von 7,7 % nach einem Jahr bzw.

12,6 % nach zwei Jahren beobachtet, wohingegen Patienten mit Diabetes mellitus TLR-Raten von 21,1 % nach einem Jahr bzw. 27,6 % nach zwei Jahren zeigten (Abbildung 7 rechts).

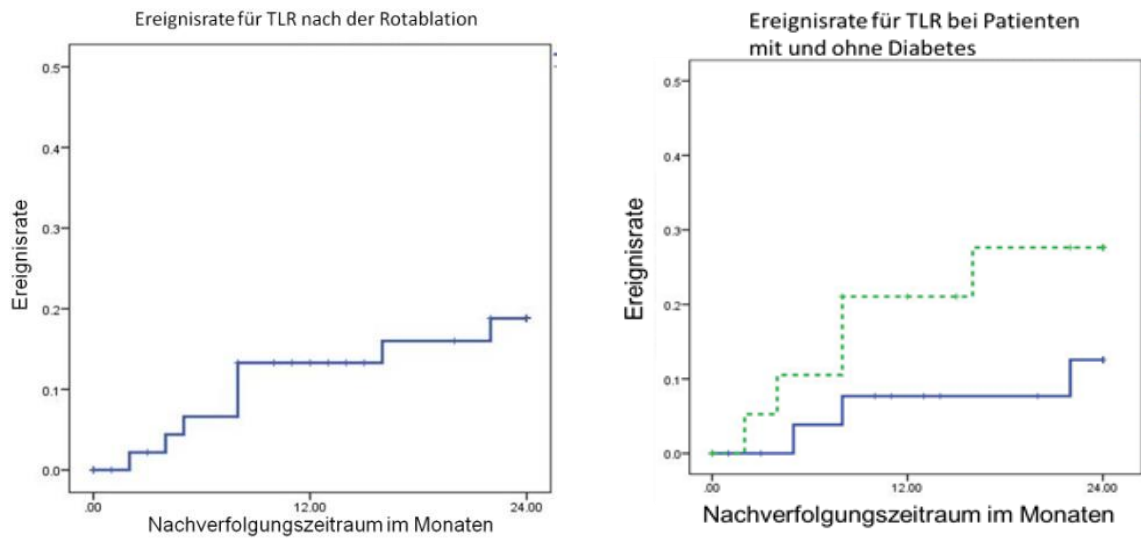


Abbildung 7. Links: Kumulative Inzidenz für TLR nach Kaplan-Meier. Rechts: Inzidenzkurven für TLR nach Kaplan-Meier bei Patienten mit Diabetes mellitus (grün) und Patienten ohne Diabetes mellitus (blau), $p=0.18$

4. Diskussion

Rotablation des linken Hauptstamms ist sehr seltener Eingriff, der in unserer Erfahrung nur bei ca. 0,3% der PCI notwendig war. Auch in anderen Zentren sind solche Eingriffe sehr selten, so dass nur begrenzte Daten über die Ergebnisse der Rotablation des linken Hauptstammes zur Verfügung stehen [113-116]. Diese Daten zeigen gute Akutergebnisse und vielversprechende Langzeitergebnisse (Tabelle 8).

Tabelle 8. Bisher publizierte Erfahrungen mit Hauptstammrotablation

Erstautor	Patientengruppe	Kardialer Tod	Erneute Revaskularisation
Garcia-Lara et al. [113]	40 LMT Rotablationen	29 % nach 2 Jahren	19.3 % TVR nach 2 Jahren
Yabushita et al. [114]	64 LMT Rotablationen	6.3 % nach einem Jahr	18.8 % TLR nach einem Jahr
Dahbouh et al. [115]	13 LMT Rotablationen	Nicht bekannt	25 % TLR bei mittlerem Follow-up vom 25.7 Monaten
Chiang et al. [116]	34 LMT Rotablationen	Nicht bekannt	9.7 % TLR bei mittlerem Follow-up vom 30.4 Monaten

LMT – linker Hauptstamm, TVR – *target vessel revascularization*, Revaskularisation des Zielgefäßes, TLR – *target lesion revascularization*, Revaskularisation der Ziel-Läsion.

Yabushita et al. erwähnen in ihrer Publikation die klinischen Daten des Patientenkollektivs nicht, der mittlere Standard-EuroSCORE in der Patientengruppe war relativ niedrig ($5,57 \pm 3,00$) und es ist unklar, wie viele Patienten ein akutes Koronarsyndrom als Indikation zur Hauptstammintervention hatten [114].

Das wichtigste Ergebnis der vorliegenden Untersuchung ist die Tatsache, dass die Rotationsatherektomie des schwer verkalkten linken Hauptstammes eine machbare, sichere und effektive Intervention bei Patienten darstellt, die weder für eine operative Myokardrevaskularisation noch für konventionelle PCI geeignet sind.

Die untersuchten Patienten stellen eine außergewöhnliche Kohorte in der interventionellen Kardiologie dar. Alle Patienten zeigten eine schwer verkalkte Zielläsion, so dass eine konventionelle perkutane Behandlung bei 38 % Patienten zwar versucht wurde, aber frustriert blieb (bailout Rotablation). Die anderen 62 % wurden elektiv rotabliert, weil die sehr komplexe Läsionsanatomien eine konventionelle PCI aussichtslos machten. Die Rotablation zeigte in diesem schwierigen Kollektiv eine exzellente angiographische prozedurale

Erfolgsrate und relativ wenige in-hospitale unerwünschte Ereignisse. Obwohl relativ kleine Bohrköpfe mit medianem Durchmesser von 1,5 mm verwendet wurden, wurde ein hoher akuter Lumengewinn durch die Prozedur erzielt ($2,41 \pm 0,72$ mm). Eine weitere interessante Beobachtung der Analyse ist die Tatsache, dass bei Behandlung schwer verkalkter Hauptstamm bifurkationen eine Rotablation in Richtung nur eines Hauptastes des Hauptstammes (LAD oder LCX) ausreichend war, um die Intervention mit gutem Ergebnis abzuschließen.

Aufgrund von Komorbiditäten oder bereits früher erfolgter Bypassversorgung war das geschätzte perioperative Risiko bei unseren Patienten deutlich erhöht. Deswegen wurde im lokalen Herz-Team die operative Myokardrevaskularisation nicht empfohlen. Nichtsdestotrotz hatten die Patienten nach der RA eine befriedigende Langzeitprognose mit kardialer Todesrate von 21,6 % und einer TLR-Rate von 20,9 % nach zwei Jahren. Ergebnisse der Hauptstammrotablation aus aktuellen Publikationen sind in der Tabelle 8 zusammengefasst. Unsere Resultate sind am besten mit der Arbeit von Garcia-Lara und Koautoren vergleichbar, die über eigene Erfahrung mit 40 Hauptstammrotablationen mit einer kardialen Mortalität von 29 % und einer TVR-Rate von 19,3 % nach zwei Jahren berichten [113]. Sowohl unsere als auch Garcia-Laras Patientengruppen weisen ähnliche SYNTAX- und EuroSCORE-Werte auf. Im *the SYNTAX nested registry* [117] wurden die SYNTAX-Patienten eingeschlossen, die nach Heart-Team-Entscheidung nicht randomisiert werden konnten und bei denen nur eine Option bestand, entweder Bypassversorgung oder PCI. Insgesamt wurden 192 Patienten für nicht OP-fähig erklärt, davon wiesen 63 (33,3 %) eine Hauptstammstenose auf. Bei diesen 63 Patienten erfolgte bei 12 % eine erneute Revaskularisation und 4,7 % verstarben an kardialer Ursache innerhalb eines Jahres. In unserem Patientenkollektiv fand sich häufiger ein akutes Koronarsyndrom und alle Patienten wiesen eine schwere Verkalkung auf, die mit schlechterer Prognose verbunden ist, so dass unsere Patientengruppe als kränker und komplexer einzuschätzen ist, was auch die höhere Todesrate in unserem Kollektiv erklärt [13,14].

Das akute Koronarsyndrom war gegenüber Patienten mit stabiler Angina im Rahmen unserer Untersuchung mit einer schlechteren Überlebensprognose sowohl in-hospital als auch im Langzeitverlauf verbunden. Die erhöhte Mortalität von Patienten nach ACS erklärt sich wahrscheinlich durch die generell schlechtere Prognose dieser Patienten [118-120]. Zudem war die Häufigkeit der bailout-RA bei Patienten mit akutem Koronarsyndrom signifikant höher als bei stabilen Patienten. Dies mag einerseits darin begründet sein, dass der

Schweregrad der Verkalkung bei akutem Koronarsyndrom bei Auswahl der Interventionsstrategie unterschätzt werden kann, z. B. bei kalzifizierten Knötchen. Zweitens wird beim ACS primär das Ziel der zügigen Reperfusion verfolgt, weswegen Untersucher dazu tendieren, primär einfache und schnell verfügbare Verfahren der konventionellen PCI anzuwenden und erst beim Scheitern auf die Rotablation umzuschwenken. Letztlich ist die Rotablation eine aufwändige und für weniger erfahrene Behandler auch durchaus komplexe Methode, die nicht jeder mit der Versorgung von ACS-Patienten betraute Interventionalist beherrscht, so dass gelegentlich erst sekundär ein erfahrener Kollege die Intervention übernimmt und die Rotablation durchführt.

Wie erwartet, sind die Reinterventionsraten bei Patienten mit Diabetes mellitus höher. Da dies für alle Formen der perkutanen Behandlungsverfahren gilt, dürfte dies nicht eine besondere biologische Wirkung der RA reflektieren [121].

Eine mögliche Verbesserung der Akut- und Langzeitergebnisse ist durch Einsatz von perkutanen Kreislaufunterstützungssystemen zu erwarten. Aktuell stehen verschiedene perkutane Unterstützungssysteme zur Verfügung. Zwei davon, Impella 2.5 und IABP, wurden in einer randomisierten Studie PROTECT II verglichen. Patienten, die die Unterstützung während der Hochrisiko-PCI eine Impella 2.5 mikroaxiale Pumpe erhalten haben, hatten deutlichen Vorteil gegenüber Patienten mit IABP-Unterstützung bei den kombinierten kardialen und cerebrovaskulären Endpunkten [122]. Eine Analyse der Subgruppe mit Rotablation aus dieser Studie zeigte sehr interessante Ergebnisse: Erwartungsgemäß waren Patienten mit Indikation zur Rotablation kränker, als Patienten ohne Rotablationsbedarf. Obwohl die Rotablation bei diesen Patienten zu einer höheren Rate periinterventionellen Myokardinfarkte führte, kam es zu keiner Zunahme der Mortalität. Bei Patienten mit Impella-Unterstützung wurde die Rotablation aggressiver durchgeführt und sie mussten im Verlauf seltener erneut revaskularisiert werden im Vergleich zu Patienten mit IABP-Unterstützung [123]. Dieses Phänomen lässt sich durch die effektivere Kreislaufunterstützung durch die Impella erklären, die dem Interventionalisten mehr Zeit für ein perfektes Ergebnis lässt. Durch die Vorlastsenkung und Leistungsreduktion des linken Ventrikels ändert sich das Verhältnis zwischen Sauerstoffbedarf und Verbrauch im Myokard und somit bleibt der Patient länger beschwerdefrei und kreislaufstabil während aggressiver Rotablation und mehrfachen Angioplastien. Obwohl die Impella-Katheter Durchmesser von 12F bis 14F aufweisen und von transfemoral eingesetzt werden müssen, zeigte eine Untersuchung aus Detroit eine sehr niedrige Rate von Gefäßkomplikationen (7,06%) und

gute Sicherheit mit 30-Tage-Mortalität 2,1% bei Hochrisikopatienten mit Hauptstammstenosen [124].

Zusätzlich kann eine Verbesserung der Behandlungsergebnisse auch dadurch bedingt sein, dass aktuell keine DES der ersten Generation mehr verwendet werden und alleine dadurch bessere Akut- und Langzeitergebnisse als in unserer Analyse zu erwarten sind [125]. Aktuell werden weitere interventionelle Behandlungsoptionen bei schwer verkalkten Läsionen in randomisierten Studien untersucht, z. B. in der ECLIPSE-Studie (**ClinicalTrials.gov Identifier:**NCT03108456) die Ballonangioplastie gegenüber der orbitalen Atherektomie und in PREPARE-CALC (**ClinicalTrials.gov Identifier:** NCT02502851) die Rotablation gegenüber der Cutting- oder Scoring-Ballonangioplastie. Ergebnisse dieser Studien könnten die Indikationsstellung zur Rotablation generell und auch im Speziellen bei Patienten mit hochgradiger verkalkter Hauptstammstenose beeinflussen.

5. Limitationen

Diese Untersuchung weist die Einschränkungen einer retrospektiven monozentrischen Untersuchung auf. Seit dem Einschluss des ersten Patienten im Jahr 2003 erfolgte eine deutliche Weiterentwicklung bei den DES. Die Stents der neueren Generation zeigen sowohl bessere prozedurale Erfolgsraten als auch eine deutlich verbesserte Effizienz im Verlauf [125]. In medikamentöser Hinsicht erfolgte eine Verbesserung der adjuvanten Therapie und medikamentöse Verbesserungen in der Therapie z. B. des akuten Koronarsyndroms oder bei Diabetes mellitus, was die Ergebnisse im Gesamtkollektiv als auch in den Subgruppen beeinflussen könnte. Somit kann nicht ausgeschlossen werden, dass Akut- und Langzeitergebnisse im heutigen Umfeld bei gleicher Betrachtung günstiger ausfallen könnten. Die aktuelle Datenerhebung basiert auf einer Registeranalyse, die keinen randomisierten Vergleich zwischen verschiedenen Behandlungsformen oder -strategien aufzeigen kann. Zu den Limitationen gehören auch die kleine Patientenzahl und die hohe Heterogenität der Patientengruppe mit hohem Patientenanteil mit akutem Koronarsyndrom oder Zustand nach ACB-OP. Das hoch selektionierte Patientenkollektiv mit nur geringer Anzahl an Patienten, die für eine Analyse zur Verfügung standen, und der Patienteneinschluss aus nur einem Zentrum, kann einen Bias enthalten. Andererseits sind die Expertise des Zentrums, das auch als Ausbildungszentrum für Rotablationen fungiert, und die limitierte

Durchführung durch nur sehr wenige erfahrene Interventionalisten andererseits auch eine Stärke dieses Patientenkollektivs. Das Fehlen eines strengen Protokolls zu Zeitpunkt und Ablauf der postinterventionellen Untersuchungen (EKG und Laborwerte) erschwerte die Analyse von periinterventionellen Myokardinfarkten, so dass diese unterrepräsentiert sein könnten. Es wurden keine IVUS- oder OCT-Untersuchungen zur Beschaffenheit der Läsionen, zur optimalen Läsionspräparation oder zur Analyse des prozeduralen Endergebnisses herangezogen. Mehrere Publikationen haben bessere Ergebnisse bei IVUS-geführten Hauptstamm-Interventionen gezeigt [126-130]. Allerdings bleibt unklar, ob diese Daten auf Rotablationspatienten übertragen werden können.

6. Zusammenfassung

Das Verfahren der Rotationsatherektomie bei schwer verkalkten Stenosen des linken Hauptstammes stellt bei Patienten, die weder für eine operative Myokardrevaskularisation noch für konventionelle PCI geeignet sind, eine machbare, sichere und effektive Intervention dar. Obwohl die in-hospitale Mortalität höher als bei konventioneller PCI ist, sind die Langzeitergebnisse vorteilhaft, insbesondere für diese komplexe Patientengruppe mit relevanten Nebenerkrankungen, der andere Optionen häufig fehlen. Die Mortalität ist bei Patienten mit akutem Koronarsyndrom höher. Diabetes mellitus als Nebendiagnose erhöht die Wahrscheinlichkeit einer Reintervention im weiteren Verlauf.

7. Literaturverzeichnis

- [1] Windecker, S. Kolh, P. Alfonso, F. Collet, J.P. Cremer, J. Falk, V. et al., „2014 ESC/EACTS Guidelines on myocardial revascularization: The Task Force on Myocardial Revascularization of the European Society of Cardiology (ESC) and the European Association for Cardio-Thoracic Surgery (EACTS)Developed with the special contribution,“ *Eur Heart J. 2014 Oct 1;35(37)*, pp. 2541-619.
- [2] Levine, G.N. Bates, E.R. Blankenship, J.C. Bailey, S.R. Bittl, J.A., Cercek, B. et al., „2011 ACCF/AHA/SCAI Guideline for Percutaneous Coronary Intervention: a report of the American College of Cardiology Foundation/American Heart Association Task Force on Practice Guidelines and the Society for Cardiovascular Angiography and Interventions.,“ *Circulation. 2011 Dec 6;124(23)*, pp. e574-651.
- [3] Capodanno D, Stone GW, Morice MC, Bass TA, Tamburino C, „Percutaneous coronary intervention versus coronary artery bypass graft surgery in left main coronary artery disease: a meta-analysis of randomized clinical data,“ *J Am Coll Cardiol. 2011 Sep 27;58(14)*, pp. 1426-32.
- [4] Serruys, P.W. Morice, M.C. Kappetein, A.P. Colombo, A. Holmes, D.R. Mack, M.J. et al. SYNTAX Investigators, „Percutaneous coronary intervention versus coronary-artery bypass grafting for severe coronary artery disease,“ *N Engl J Med. 2009 Mar 5;360(10)*, pp. 961-72.
- [5] Chieffo, A. Meliga, E. Latib, A. Park, S.J. Onuma, Y. Capranzano, P. et al, „Drug-eluting stent for left main coronary artery disease. The DELTA registry: a multicenter registry evaluating percutaneous coronary intervention versus coronary artery bypass grafting for left main treatment,“ *JACC Cardiovasc Interv. 2012 Jul;5(7)*, pp. 718-27.
- [6] Chang, K. Koh, Y.S. Jeong, S.H. Lee, J.M. Her, S.H. Park, H.J.et al, „Long-term outcomes of percutaneous coronary intervention versus coronary artery bypass grafting for unprotected left main coronary bifurcation disease in the drug-eluting stent era,“ *Heart. 2012 May;98(10)*, pp. 799-805.
- [7] Desch, S. Boudriot, E. Rastan, A. Buszman, P.E. Bochenek, A. Mohr, F.W.et al, „Bypass surgery versus percutaneous coronary intervention for the treatment of unprotected left main disease. A meta-analysis of randomized controlled trials,“ *Herz. 2013 Feb;38(1)*, pp. 48-56.
- [8] Kandzari, D.E. Ormiston, J.A, „Revascularization for unprotected left main coronary

- artery disease: an evolution in clinical decision making," *Curr Cardiol Rep.* 2011 Oct;13(5), pp. 424-31.
- [9] Mäkikallio T, Holm NR, Lindsay M, Spence MS, Erglis A, Menown IB, et al. NOBLE study investigators, „Percutaneous coronary angioplasty versus coronary artery bypass grafting in treatment of unprotected left main stenosis (NOBLE): a prospective, randomised, open-label, non-inferiority trial," *Lancet.* 2016 Dec 3;388(10061), pp. 2743-2752.
- [10] Stone GW, Sabik JF, Serruys PW, Simonton CA, Généreux P, Puskas J, et al.; EXCEL Trial Investigators. „Everolimus-Eluting Stents or Bypass Surgery for Left Main Coronary Artery Disease," *N Engl J Med.* 2016 Dec 8;375(23), pp. 2223-2235.
- [11] Tomey, M.I. Kini, A.S. Sharma, S.K., „Current Status of Rotational Atherectomy," *J Am Coll Cardiol Interv.* 2014;7(4), pp. 345-353.
- [12] Zimarino, M. Corcos, T. Bramucci, E. Tamburino, C, „Rotational atherectomy: a "survivor" in the drug-eluting stent era," *Cardiovasc Revasc Med.* 2012 May-Jun;13(3), pp. 185-92.
- [13] Marso, S.P. Mercado, N. Maehara, A. Weisz, G. Mintz, G.S. McPherson, J. et al., „Plaque composition and clinical outcomes in acute coronary syndrome patients with metabolic syndrome or diabetes," *JACC Cardiovasc Imaging.* 2012 Mar;5(3 Suppl), pp. 42-52.
- [14] Williams, M. Shaw, L.J. Raggi, P. Morris, D. Vaccarino, V. Liu, S.T. et al, „Prognostic value of number and site of calcified coronary lesions compared with the total score," *JACC Cardiovasc Imaging.* 2008 Jan;1(1), pp. 61-9.
- [15] Abdel-Wahab, M. Richardt, G. Buttner, J.H. Toelg, R. Geist, V. Meinertz, T. et al, „High-speed rotational atherectomy before paclitaxel-eluting stent implantation in complex calcified coronary lesions: the randomized ROTAXUS (Rotational Atherectomy Prior to Taxus Stent Treatment for Complex Native Coronary Artery Disease) trial," *JACC Cardiovasc Interv.* 2013 Jan;6(1), pp. 10-9.
- [16] Abdel-Wahab, M. Baev, R. Dieker, P. Kassner, G. Khattab, A.A. Toelg, R. et al, „Long-term clinical outcome of rotational atherectomy followed by drug-eluting stent implantation in complex calcified coronary lesions," *Catheter Cardiovasc Interv.* 2013;81, pp. 285-91.
- [17] Kruth HS, „Sequestration of aggregated low-density lipoproteins by macrophages," *Curr Opin Lipidol.* 2002 Oct;13(5), pp. 483-8.
- [18] Muller WA, „Mechanisms of transendothelial migration of leukocytes," *Circ Res.* 2009 Jul 31;105(3), pp. 223-30.
- [19] Geng YJ, Libby P, „Progression of atheroma: a struggle between death and

- procreation," *Arterioscler Thromb Vasc Biol.* 2002 Sep 1;22(9), pp. 1370-80.
- [20] Dollery CM, Libby P, „Atherosclerosis and proteinase activation," *Cardiovasc Res.* 2006 Feb 15;69(3), pp. 625-35.
- [21] Libby P, „The molecular mechanisms of the thrombotic complications of atherosclerosis," *J Intern Med.* 2008 May;263(5), pp. 517-27.
- [22] Libby P, „The Vascular Biology of Atherosclerosis. In: Libby P, Bonow RO. Braunwald's Heart Disease: A Textbook of Cardiovascular Medicine. 9th edition.," *Saunders Elsevier.* 2011., pp. 897-914.
- [23] Moulton KS, „Angiogenesis in atherosclerosis: gathering evidence beyond speculation," *Curr Opin Lipidol.* 2006 Oct;17(5), pp. 548-55.
- [24] Hruska KA, Mathew S, Saab G, „Bone morphogenetic proteins in vascular calcification," *Circ Res.* 2005 Jul 22;97(2), pp. 105-14.
- [25] Aikawa E, Nahrendorf M, Figueiredo JL, et al, „Osteogenesis associates with inflammation in early-stage atherosclerosis evaluated by molecular imaging in vivo," *Circulation.* 2007 Dec 11;116(24), pp. 2841-50.
- [26] Byon CH, Javed A, Dai Q, Kappes JC, Clemens TL, Darley-Usmar VM, et al, „Oxidative stress induces vascular calcification through modulation of the osteogenic transcription factor Runx2 by AKT signaling," *J Biol Chem.* 2008 May 30;283(22), pp. 15319-27.
- [27] Prati F, Uemura S, Souteyrand G, Virmani R, Motreff P, Di Vito L, et al, „OCT-based diagnosis and management of STEMI associated with intact fibrous cap," *JACC Cardiovasc Imaging.* 2013 Mar;6(3), pp. 283-7.
- [28] Braunwald E., „Coronary plaque erosion: recognition and management," *JACC Cardiovasc Imaging.* 2013 Mar;6(3), pp. 288-9.
- [29] Virmani R, Narula J, Farb A, „When neoangiogenesis ricochets," *Am Heart J.* 1998;136., pp. 937-939.
- [30] Kolodgie FD, Gold HK, Burke AP, Fowler DR, Kruth HS, Weber DK, et al. , „Intraplaque hemorrhage and progression of coronary atheroma," *N Engl J Med.* 2003 Dec 11;349(24), pp. 2316-25.
- [31] Virmani R, Kolodgie FD, Burke AP, Farb A, Schwartz SM, „Lessons from sudden coronary death: a comprehensive morphological classification scheme for atherosclerotic lesions," *Arterioscler Thromb Vasc Biol.* 2000 May;20(5), pp. 1262-75.
- [32] Montalescot G, Sechtem U, Achenbach S, Andreotti F, Arden C, Budaj A, et al, „2013 ESC guidelines on the management of stable coronary artery disease: the Task Force on the management of stable coronary artery disease of the European Society of Cardiology," *Eur Heart J.* 2013 Oct;34(38), pp. 2949-3003.
- [33] Cholesterol Treatment Trialists' (CTT) Collaboration, Baigent C, Blackwell L, Emberson J, Holland LE, Reith C, Bhalra N, Peto R, Barnes EH, Keech A, Simes J, Collins R, „Efficacy and safety of more intensive lowering of LDL cholesterol: a meta-analysis of data from 170,000 participants in 26 randomised trials," *Lancet.* 2010 Nov

13;376(9753), pp. 1670-81.

- [34] Ray KK, Cannon CP, „The potential relevance of the multiple lipid-independent (pleiotropic) effects of statins in the management of acute coronary syndromes,“ *J Am Coll Cardiol.* 2005 Oct 18;46(8), pp. 1425-33.
- [35] Piepoli MF, Hoes AW, Agewall S, Albus C, Brotons C, Catapano AL, et al., „2016 European Guidelines on cardiovascular disease prevention in clinical practice: The Sixth Joint Task Force of the European Society of Cardiology and Other Societies on Cardiovascular Disease Prevention in Clinical Practice,“ *Atherosclerosis.* 2016 Sep;252, pp. 207-74.
- [36] Reiner Z, Catapano AL, De Backer G, Graham I, Taskinen MR, Wiklund O, et al, „ESC/EAS Guidelines for the management of dyslipidaemias: the Task Force for the management of dyslipidaemias of the European Society of Cardiology (ESC) and the European Atherosclerosis Society (EAS),“ *Eur Heart J.* 2011 Jul;32(14), pp. 1769-818.
- [37] Everett BM, Smith RJ, Hiatt WR, „Reducing LDL with PCSK9 Inhibitors—The Clinical Benefit of Lipid Drugs,“ *N Engl J Med.* 2015 Oct 22;373(17), pp. 1588-91.
- [38] Sabatine MS, Giugliano RP, Wiviott SD, Raal FJ, Blom DJ, Robinson J et al, „Open-Label Study of Long-Term Evaluation against LDL Cholesterol (OSLER) Investigators. Efficacy and safety of evolocumab in reducing lipids and cardiovascular events,“ *N Engl J Med.* 2015 Apr 16;372(16), pp. 1500-9.
- [39] Robinson JG, Farnier M, Krempf M, Bergeron J, Luc G, Averna M, et al ODYSSEY LONG TERM Investigators, „Efficacy and safety of alirocumab in reducing lipids and cardiovascular events,“ *N Engl J Med.* 2015 Apr 16;372(16), pp. 1489-99.
- [40] Sabatine MS, Giugliano RP, Keech AC, Honarpour N, Wiviott SD, Murphy SA, et al;FOURIER Steering Committee and Investigators, „Evolocumab and Clinical Outcomes in Patients with Cardiovascular Disease,“ *N Engl J Med.* 2017 May 4;376(18), pp. 1713-1722.
- [41] Antithrombotic Trialists Collaboration, „Collaborative meta-analysis of randomised trials of antiplatelet therapy for prevention of death, myocardial infarction, and stroke in high risk patients,“ *BMJ.* 2002 Jan 12;324(7329), pp. 71-86.
- [42] Ibanez B, James S, Agewall S, Antunes MJ, Bucciarelli-Ducci C, Bueno H, et al, „2017 ESC Guidelines for the management of acute myocardial infarction in patients presenting with ST-segment elevation,“ *Eur Heart J.* 2017 Aug 26..
- [43] Roffi M, Patrono C, Collet JP, Mueller C, Valgimigli M, Andreotti F, et al, „2015 ESC Guidelines for the management of acute coronary syndromes in patients presenting without persistent ST-segment elevation,“ *Eur Heart J.* 2016 Jan 14;37(3), pp. 267-315.
- [44] Ben-Gal Y, Moses JW, Mehran R, Lansky AJ, Weisz G, Nikolsky E, et al, „Surgical versus percutaneous revascularization for multivessel disease in patients with acute coronary syndromes: analysis from the ACUITY (Acute Catheterization and Urgent Intervention Triage Strategy) trial,“ *JACC Cardiovasc Interv.* 2010 Oct;3(10), pp. 1059-67.

- [45] Morice MC, Serruys PW, Kappetein AP, Feldman TE, Ståhle E, Colombo A, et al, „Outcomes in patients with de novo left main disease treated with either percutaneous coronary intervention using paclitaxel-eluting stents or coronary artery bypass graft treatment in the Synergy Between Percutaneous Coronary Intervention with TAXUS and C,“ *Circulation*. 2010 Jun 22;121(24), pp. 2645-53.
- [46] Morice MC, Serruys PW, Kappetein AP, Feldman TE, Ståhle E, Colombo A, et al, „Five-year outcomes in patients with left main disease treated with either percutaneous coronary intervention or coronary artery bypass grafting in the synergy between percutaneous coronary intervention with taxus and cardiac surgery trial,“ *Circulation*. 2014 Jun 10;129(23), pp. 2388-94.
- [47] Mohr FW, Morice MC, Kappetein AP, Feldman TE, Ståhle E, Colombo A, et al, „Coronary artery bypass graft surgery versus percutaneous coronary intervention in patients with three-vessel disease and left main coronary disease: 5-year follow-up of the randomised, clinical SYNTAX trial,“ *Lancet*. 2013 Feb 23;381(9867), pp. 629-38.
- [48] Burke AP, Weber DK, Kolodgie FD, Farb A, Taylor AJ, Virmani R, „Pathophysiology of calcium deposition in coronary arteries,“ *Herz* 2001;26, p. 239–244.
- [49] Madhavan MV, Tarigopula M, Mintz GS, Maehara A, Stone GW, Généreux P, „Coronary artery calcification: pathogenesis and prognostic implications,“ *J Am Coll Cardiol*. 2014 May 6;63(17), pp. 1703-14.
- [50] Beckman JA, Ganz J, Creager MA, Ganz P, Kinlay S, „Relationship of clinical presentation and calcification of culprit coronary artery stenoses,“ *Arterioscler Thromb Vasc Biol*. 2001 Oct;21(10), pp. 1618-22.
- [51] Shaw LJ, Giambone AE, Blaha MJ, Knapper JT, Berman DS, Bellam N, et al, „Long-Term Prognosis After Coronary Artery Calcification Testing in Asymptomatic Patients: A Cohort Study,“ *Ann Intern Med*. 2015 Jul 7;163(1), pp. 14-21.
- [52] Sakuragi S, Ichikawa K, Yamada K, Tanimoto M, Miki T, Otsuka H, et al, „An increase in the coronary calcification score is associated with an increased risk of heart failure in patients without a history of coronary artery disease,“ *J Cardiol*. 2015 Aug 5. pii: S0914-5087(15)00205-1.
- [53] Modolo R, Figueiredo VN, Moura FA, Almeida B, Quinaglia E Silva JC, et al, „Coronary artery calcification score is an independent predictor of the no-reflow phenomenon after reperfusion therapy in acute myocardial infarction,“ *Coron Artery Dis* 2015 Nov;26(7), pp. 562-6.
- [54] van den Bouwhuisen QJ, Bos D, Ikram MA, Hofman A, Krestin GP, Franco OH, et al, „Coexistence of Calcification, Intraplaque Hemorrhage and Lipid Core within the Asymptomatic Atherosclerotic Carotid Plaque: The Rotterdam Study,“ *Cerebrovasc Dis*. 2015;39(5-6), pp. 319-24.
- [55] Bourantas CV, Zhang YJ, Garg S, Iqbal J, Valgimigli M, Windecker S, et al, „Prognostic implications of coronary calcification in patients with obstructive coronary

artery disease treated by percutaneous coronary intervention: a patient-level pooled analysis of 7 contemporary stent trials," *Heart*. 2014 Aug;100(15), pp. 1158-64.

- [56] Kawaguchi R, Tsurugaya H, Hoshizaki H, Toyama T, Oshima S, Taniguchi K, „Impact of lesion calcification on clinical and angiographic outcome after sirolimus-eluting stent implantation in real-world patients," *Cardiovasc Revasc Med*. 2008 Jan-Mar;9(1), pp. 2-8.
- [57] Kuriyama N, Kobayashi Y, Yamaguchi M, Shibata Y, „Usefulness of rotational atherectomy in preventing polymer damage of everolimus-eluting stent in calcified coronary artery," *JACC Cardiovasc Interv*. 2011 May;4(5), pp. 588-9.
- [58] Tan K, Sulke N, Taub N, Sowton E, „Clinical and lesion morphologic determinants of coronary angioplasty success and complications: current experience," *J Am Coll Cardiol*. 1995 Mar 15;25(4), pp. 855-65.
- [59] Hoffmann R, Mintz GS, Popma JJ, Satler LF, Kent KM, Pichard AD, et al, „Treatment of calcified coronary lesions with Palmaz-Schatz stents. An intravascular ultrasound study," *Eur Heart J*. 1998 Aug;19(8), pp. 1224-31.
- [60] Fitzgerald PJ, Ports TA, Yock PG, „Contribution of localized calcium deposits to dissection after angioplasty. An observational study using intravascular ultrasound," *Circulation*. 1992;86, p. 64-70.
- [61] Moussa I, Ellis SG, Jones M, Kereiakes DJ, McMartin D, Rutherford B, et al, „Impact of coronary culprit lesion calcium in patients undergoing paclitaxel-eluting stent implantation (a TAXUS-IV sub study)," *Am J Cardiol*. 2005 Nov 1;96(9), pp. 1242-7.
- [62] Onuma Y, Tanimoto S, Ruygrok P, Neuzner J, Piek JJ, Seth A, et al, „Efficacy of everolimus eluting stent implantation in patients with calcified coronary culprit lesions: two-year angiographic and three-year clinical results from the SPIRIT II study," *Catheter Cardiovasc Interv*. 2010 Nov 1;76(5), pp. 634-42.
- [63] Généreux P, Redfors B, Witzembichler B, Arsenault MP, Weisz G, Stuckey TD, et al, „Two-year outcomes after percutaneous coronary intervention of calcified lesions with drug-eluting stents," *Int J Cardiol*. 2017 Mar 15;231, pp. 61-67.
- [64] Bortnick AE, Epps KC, Selzer F, Anwaruddin S, Marroquin OC, Srinivas V, et al, „Five-year follow-up of patients treated for coronary artery disease in the face of an increasing burden of co-morbidity and disease complexity (from the NHLBI Dynamic Registry)," *Am J Cardiol*. 2014 Feb 15;113(4), pp. 573-9.
- [65] Tang Z, Bai J, Su S-P, et al, „Cutting-balloon angioplasty before drug-eluting stent implantation for the treatment of severely calcified coronary lesions," *Journal of Geriatric Cardiology : JGC*. 2014;11(1), pp. 44-49.

- [66] Ellis SG, Vandormael MG, Cowley MJ, DiSciascio G, Deligonul U, Topol EJ, et al, „Coronary morphologic and clinical determinants of procedural outcome with angioplasty for multivessel coronary disease. Implications for patient selection. Multivessel Angioplasty Prognosis Study Group,“ *Circulation*. 1990;82, p. 1193–202.
- [67] Tanigawa J, Barlis P, Di Mario C, „Heavily calcified coronary lesions preclude strut apposition despite high pressure balloon dilatation and rotational atherectomy: in-vivo demonstration with optical coherence tomography,“ *Circ J*. 2008;72, p. 157–160.
- [68] Reimers B, von Birgelen C, van der Giessen WJ, Serruys PW, „A word of caution on optimizing stent deployment in calcified lesions: acute coronary rupture with cardiac tamponade,“ *Am Heart J*. 1996;131, p. 192–194.
- [69] Kobayashi Y, Okura H, Kume T, Yamada R, Kobayashi Y, Fukuhara K, et al, „Impact of target lesion coronary calcification on stent expansion,“ *Circ J*. 2014;78(9), pp. 2209-14.
- [70] Fujii K, Carlier SG, Mintz GS, Yang YM, Moussa I, Weisz G, et al, „Stent underexpansion and residual reference segment stenosis are related to stent thrombosis after sirolimus-eluting stent implantation,“ *J Am Coll Cardiol*. 2005;45, p. 995–998.
- [71] Karanasos A, Van Mieghem N, van Ditzhuijzen N, Felix C, Daemen J, Autar A, et al, „Angiographic and optical coherence tomography insights into bioresorbable scaffold thrombosis: single-center experience,“ *Circ Cardiovasc Interv*. 2015 May;8(5).
- [72] Prati F, Kodama T, Romagnoli E, Gatto L, Di Vito L, Ramazzotti V, et al, „Suboptimal stent deployment is associated with subacute stent thrombosis: optical coherence tomography insights from a multicenter matched study. From the CLI Foundation investigators: the CLI-THRO study,“ *Am Heart J*. 2015 Feb;169(2), pp. 249-56.
- [73] Parodi G, La Manna A, Di Vito L, Valgimigli M, Fineschi M, Bellandi B, et al, „Stent-related defects in patients presenting with stent thrombosis: differences at optical coherence tomography between subacute and late/very late thrombosis in the Mechanism Of Stent Thrombosis (MOST) study,“ *EuroIntervention*. 2013 Dec;9(8), pp. 936-44.
- [74] Vaquerizo B, Serra A, Miranda F, Triano JL, Sierra G, Delgado G, et al, „Aggressive plaque modification with rotational atherectomy and/or cutting balloon before drug-eluting stent implantation for the treatment of calcified coronary lesions,“ *J Interv Cardiol*. 2010 Jun;23(3), pp. 240-8.
- [75] Barath P, Fishbein MC, Vari S, Forrester JS, „Cutting balloon: a novel approach to percutaneous angioplasty,“ *Am J Cardiol* 1991;68, p. 1249–52.
- [76] Grenadier E, Kerner A, Gershony G, Makhoul N, Rougin A, „Optimizing plaque modification in complex lesions utilizing the angiosculpt device: acute and long term results from a two-center registry,“ Available at: <http://www.tctmd.com/show.aspx?id/471598>. Accessed September 3, 2013.

- [77] de Ribamar Costa J Jr, Mintz GS, Carlier SG, Mehran R, Teirstein P, Sano K, et al, „Nonrandomized comparison of coronary stenting under intravascular ultrasound guidance of direct stenting without predilation versus conventional predilation with a semi-compliant balloon versus predilation with a new scoring balloon,“ *Am J Cardiol.* 2007 Sep 1;100(5), pp. 812-7.
- [78] Baumbach A, Bittl JA, Fleck E, Geschwind HJ, Sanborn TA, Tchong JE, et al, „Acute complications of excimer laser coronary angioplasty: a detailed analysis of multicenter results,“ *J Am Coll Cardiol* 1994;23, p. 1305–13.
- [79] van Leeuwen TG, Meertens JH, Velema E, Post MJ, Borst C, „Intraluminal vapor bubble induced by excimer laser pulse causes microsecond arterial dilation and invagination leading to extensive wall damage in the rabbit,“ *Circulation* 1993;87, p. 1258–63.
- [80] van Leeuwen TG, van Erven L, Meertens JH, Motamedi M, Post MJ, Borst C, „Origin of arterial wall dissections induced by pulsed excimer and mid-infrared laser ablation in the pig,“ *J Am Coll Cardiol* 1992;19, p. 1610–8.
- [81] Badr S, Ben-Dor I, Dvir D, Barbash IM, Kitabata H, Minha S, et al, „The state of the excimer laser for coronary intervention in the drug-eluting stent era,“ *Cardiovasc Revasc Med* 2013;14, p. 93–8.
- [82] Tarsia G, De Michele M, Viceconte N, Takagi K, Biscione C, Del Prete G, et al, „Immediate and midterm follow-up results of excimer laser application in complex percutaneous coronary interventions: Report from a single center experience,“ *Interventional Medicine & Applied Science.* 2013;5(1), pp. 10-15.
- [83] Fernandez JP, Hobson AR, McKenzie D, Shah N, Sinha MK, Wells TA, et al, „Beyond the balloon: excimer coronary laser atherectomy used alone or in combination with rotational atherectomy in the treatment of chronic total occlusions, non-crossable and non-expandable coronary lesions,“ *EuroIntervention* 2013;9, p. 243–50.
- [84] Lam SC, Bertog S, Sievert H, „Excimer laser in management of underexpansion of a newly deployed coronary stent,“ *Catheter Cardiovasc Interv.* 2014 Jan 1;83(1), pp. E64-8.
- [85] Latib A, Takagi K, Chizzola G, Tobis J, Ambrosini V, Niccoli G, et al, „Excimer Laser LEsion modification to expand non-dilatable stents: the ELLEMENT registry,“ *Cardiovasc Revasc Med.* 2014 Jan;15(1), pp. 8-12.
- [86] Ashikaga T, Yoshikawa S, Isobe M, „The effectiveness of excimer laser coronary atherectomy with contrast medium for underexpanded stent: The findings of optical frequency domain imaging,“ *Catheter Cardiovasc Interv.* 2015 Nov;86(5), pp. 946-9.
- [87] Sapontis J, Grantham JA, Marso SP, „Excimer laser atherectomy to overcome intraprocedural obstacles in chronic total occlusion percutaneous intervention: Case examples,“ *Catheter Cardiovasc Interv.* 2015 Feb 15;85(3), pp. E83-9.
- [88] Ashikaga T, Yoshikawa S, Isobe M, „The efficacy of excimer laser pretreatment for calcified nodule in acute coronary syndrome,“ *Cardiovasc Revasc Med.* 2015 Apr-

- May;16(3), pp. 197-200.
- [89] Ritchie JL, Hansen DD, Intlekofer MJ, Hall M, Auth DC, „Rotational approaches to atherectomy and thrombectomy,“ *Z Kardiol* 1987;76 Suppl 6:, p. 59–65.
- [90] Cavusoglu, E. Kini, A.S. Marmur, J.D. Sharma, S.K., „Current status of rotational atherectomy,“ *Catheter Cardiovasc Interv.* 2004 Aug;62(4), pp. 485-98.
- [91] Reisman M, Shuman BJ, Harms V, „Analysis of heat generation during rotational atherectomy using different operational techniques,“ *Cathet Cardiovasc Diagn* 1998;44, p. 453–5.
- [92] Whitlow PL, Bass TA, Kipperman RM, Sharaf BL, Ho KK, Cutlip DE, et al, „Results of the Study to Determine Rotablator and Transluminal Angioplasty Strategy (STRATAS),“ *Am J Cardiol* 2001;87, p. 699–705.
- [93] Safian RD, Feldman T, Muller DW, Mason D, Schreiber T, Haik B et al, „Coronary Angioplasty and Rotablator Atherectomy Trial (CARAT): immediate and late results of a prospective multicenter randomized trial,“ *Catheter Cardiovasc Interv* 2001;53, p. 213–20.
- [94] Sulimov DS, Abdel-Wahab M, Toelg R, Kassner G, Geist V, Richardt G, „Stuck rotablator: the nightmare of rotational atherectomy,“ *EuroIntervention* 2013;9, p. 251–8.
- [95] Parikh K, Chandra P, Choksi N, Khanna P, Chambers J, „Safety and feasibility of orbital atherectomy for the treatment of calcified coronary lesions: the ORBIT I trial,“ *Catheter Cardiovasc Interv.* 2013 Jun 1;81(7), pp. 1134-9.
- [96] Généreux P, Lee AC, Kim CY, Lee M, Shlofmitz R, Moses JW, Stone GW, Chambers JW, „Orbital Atherectomy for Treating De Novo Severely Calcified Coronary Narrowing (1-Year Results from the Pivotal ORBIT II Trial),“ *Am J Cardiol.* 2015 Jun 15;115(12), pp. 1685-90.
- [97] Conley MJ, Ely RL, Kisslo J, Lee KL, McNeer JF, Rosati RA., „The prognostic spectrum of left main stenosis,“ *Circulation.* 1978 May;57(5), pp. 947-52.
- [98] Ragosta M, „Left main coronary artery disease: importance, diagnosis, assessment, and management,“ *Curr Probl Cardiol.* 2015 Mar;40(3), pp. 93-126.
- [99] Leaman DM, Brower RW, Meester GT, Serruys P, van den Brand M, „Coronary artery atherosclerosis: severity of the disease, severity of angina pectoris and compromised left ventricular function,“ *Circulation.* 1981 Feb;63(2), pp. 285-99.
- [100] Nordlund D, Heiberg E, Carlsson M, Fründ ET, Hoffmann P, Koul S, et al, „Extent of Myocardium at Risk for Left Anterior Descending Artery, Right Coronary Artery, and Left Circumflex Artery Occlusion Depicted by Contrast-Enhanced Steady State Free Precession and T2-Weighted Short Tau Inversion Recovery Magnetic Resonance Imagin,“ *Circ Cardiovasc Imaging.* 2016 Jul;9(7). pii: e004376.

- [101] Madhavan S, Sathish G, „Left main coronary artery ostial occlusion in a young man: late sequelae of Kawasaki's disease?“, *Heart Asia*. 2015 Mar 10;7(1), p. 15.
- [102] Amano J, Suzuki A, „Coronary artery involvement in Takayasu's arteritis. Collective review and guideline for surgical treatment“, *J Thorac Cardiovasc Surg*.1991 Oct;102(4), pp. 554-60.
- [103] Lefèvre T, Girasis C, Lassen JF., „Differences between the left main and other bifurcations.“, *EuroIntervention*. 2015;11 Suppl V:V106-10..
- [104] Wykrzykowska JJ, Mintz GS, Garcia-Garcia HM, Maehara A, Fahy M, Xu K, et al, „Longitudinal distribution of plaque burden and necrotic core-rich plaques in nonculprit lesions of patients presenting with acute coronary syndromes“, *JACC Cardiovasc Imaging*. 2012 Mar;5(3 Suppl), pp. 10-8.
- [105] Mercado N, Moe TG, Pieper M, House JA, Dolla WJ, Seifert L, et al, „Tissue characterisation of atherosclerotic plaque in the left main: an in vivo intravascular ultrasound radiofrequency data analysis“, *EuroIntervention*. 2011 Jul;7(3), pp. 347-52.
- [106] Ng J, Foin N, Ang HY, Fam JM, Sen S, Nijjer S, et al, „Over-expansion capacity and stent design model: An update with contemporary DES platforms.“, *Int J Cardiol*. 2016 Oct 15;221, pp. 171-9.
- [107] Xu B, Redfors B, Yang Y, Qiao S, Wu Y, Chen J, et al., „Impact of Operator Experience and Volume on Outcomes After Left Main Coronary Artery Percutaneous Coronary Intervention“, *JACC Cardiovasc Interv*. 2016 Oct 24;9(20), pp. 2086-2093.
- [108] Roques F, Michel P, Goldstone AR, Nashef SA, „The logistic EuroSCORE“, *Eur Heart J*. 2003 May;24(9), pp. 882-3.
- [109] Sianos G, Morel MA, Kappetein AP, Morice MC, Colombo A, Dawkins K. et al, „The SYNTAX Score: an angiographic tool grading the complexity of coronary artery disease“, *EuroInterv*. 2005;2, pp. 219-227.
- [110] Thygesen K, Alpert JS, Jaffe AS, Simoons ML, Chaitman BR, White HD; et al, ESC Committee for Practice Guidelines (CPG), „Third universal definition of myocardial infarction“, *Eur Heart J*. 2012 Oct;33(20), pp. 2551-67.
- [111] Cutlip DE, Windecker S, Mehran R, Boam A, Cohen DJ, van Es GA, et al, „Academic Research Consortium. Clinical end points in coronary stent trials: a case for standardized definitions“, *Circulation*. 2007 May 1;115(17), pp. 2344-51.
- [112] Mintz, G.S. Popma, J.J. Pichard, A.D. Kent, K.M. Satler, L.F. Chuang, Y.C. et al, „Patterns of calcification in coronary artery disease. A statistical analysis of intravascular ultrasound and coronary angiography in 1155 lesions“, *Circulation*. 1995 Apr 1;91(7), pp. 1959-65.

- [113] Garcia-Lara, J. Pinar, E. Valdesuso, R. Lacunza, J. Gimeno, J.R. Hurtado, J.A. et al, „Percutaneous coronary intervention with rotational atherectomy for severely calcified unprotected left main: Immediate and two-years follow-up results,“ *Catheter Cardiovasc Interv.* 2012 Aug 1;80(2), pp. 215-20.
- [114] Yabushita, H. Takagi, K. Tahara, S. Fujino, Y. Warisawa, T. Kawamoto, H. et al, „Impact of rotational atherectomy on heavily calcified, unprotected left main disease,“ *Circ J.* 2014;78(8), pp. 1867-72.
- [115] Dahdouh Z, Roule V, Dugué AE, Sabatier R, Lognoné T, Grollier G., „Rotational atherectomy for left main coronary artery disease in octogenarians: transradial approach in a tertiary center and literature review,“ *J Interv Cardiol.* 2013 Apr;26(2), pp. 173-82.
- [116] Chiang, MH. Yi, HT. Tsao, CR. Chang, WC. Su, CS. Liu, TJ. et al, „Rotablation in the treatment of high-risk patients with heavily calcified left-main coronary lesions,“ *J Geriatr Cardiol.* 2013 Sep;10(3), pp. 217-25.
- [117] Head, S.J. Holmes, Dr. Jr, Mack, M.J. Serruys, P.W. Mohr, F.W. Morice, M.C. et al. SYNTAX Investigators, „Risk profile and 3-year outcomes from the SYNTAX percutaneous coronary intervention and coronary artery bypass grafting nested registries,“ *JACC Cardiovasc Interv.* 2012 Jun;5(6), pp. 618-25.
- [118] Goodman SG, Huang W, Yan AT, Budaj A, Kannel BM, Gore JM, et al, „Expanded Global Registry of Acute Coronary Events (GRACE2) Investigators. The expanded Global Registry of Acute Coronary Events: baseline characteristics, management practices, and hospital outcomes of patients with acute coronary syndromes,“ *Am Heart J.* 2009 Aug;158(2); pp. 193-201.e1-5.
- [119] Abu-Assi E, López-López A, González-Salvado V, Redondo-Diéguez A, Peña-Gil C, Bouzas-Cruz N, et al, „The Risk of Cardiovascular Events After an Acute Coronary Event Remains High, Especially During the First Year, Despite Revascularization,“ *Rev Esp Cardiol (Engl Ed).* 2016 Jan;69(1), pp. 11-8.
- [120] Kumar A, Cannon CP, „Acute coronary syndromes: diagnosis and management, part I,“ *Mayo Clin Proc.* 2009 Oct;84(10), pp. 917-38.
- [121] Kedhi, E. Généreux, P. Palmerini, T. McAndrew, T.C. Parise, H. Mehran, R. et al, „Impact of Coronary Lesion Complexity on Drug-Eluting Stent Outcomes in Patients With and Without Diabetes Mellitus: Analysis From 18 Pooled Randomized Trials,“ *J Am Coll Cardiol.* 2014;63(20), pp. 2111-2118.
- [122] Dangas GD, Kini AS, Sharma SK, Henriques JP, Claessen BE, Dixon SR, et al, „Impact of hemodynamic support with Impella 2.5 versus intra-aortic balloon pump on prognostically important clinical outcomes in patients undergoing high-risk percutaneous coronary intervention (from the PROTECT II randomized trial),“ *Am J Cardiol.* 2014 Jan 15;113(2), pp. 222-8.

- [123] Cohen MG, Ghatak A, Kleiman NS, Naidu SS, Massaro JM, Kirtane AJ, et al., „Optimizing rotational atherectomy in high-risk percutaneous coronary interventions: insights from the PROTECT II study.,“ *Catheter Cardiovasc Interv.* 2014 Jun 1;83(7), pp. 1057-64.
- [124] Schreiber T, Wah Htun W, Blank N, Telila T, Mercado N, Briasoulis A, et al., „Real-world supported unprotected left main percutaneous coronary intervention with impella device; data from the USpella registry.,“ *Catheter Cardiovasc Interv.* 2017 Oct 1;90(4), pp. 576-581.
- [125] Kalra A, Rehman H, Khera S, Thyagarajan B, Bhatt DL, Kleiman NS, et al, „New-Generation Coronary Stents: Current Data and Future Directions,“ *Curr Atheroscler Rep.* 2017 Mar;19(3), p. 14.
- [126] McDaniel, M.C. Eshtehardi, P. Sawaya, F.J. Douglas, J.S. Jr., Samady, H, „Contemporary clinical applications of coronary intravascular ultrasound,“ *JACC Cardiovasc Interv.* 2011 Nov;4(11), pp. 1155-67.
- [127] Roy, P. Steinberg, D.H. Sushinsky, S.J. Okabe, T. Pinto Slottow T.L. et al, „The potential clinical utility of intravascular ultrasound guidance in patients undergoing percutaneous coronary intervention with drug-eluting stents,“ *Eur Heart J.* 2008 Aug;29(15), pp. 1851-7.
- [128] Okabe, T. Mintz, G.S. Buch, A.N. Roy, P. Hong, Y.J. Smith, K.A. et al, „Intravascular ultrasound parameters associated with stent thrombosis after drug-eluting stent deployment,“ *Am J Cardiol.* 2007 Aug 15;100(4), pp. 615-20.
- [129] Hong MK, Mintz GS, Lee CW, Park DW, Choi BR, Park KH et al. „Intravascular ultrasound predictors of angiographic restenosis after sirolimus-eluting stent implantation,“ *Eur Heart J.* 2006 Jun;27(11), pp. 1305-10.
- [130] Rathore S, Terashima M, Katoh O, Matsuo H, Tanaka N, Kinoshita Y, et al. „Predictors of angiographic restenosis after drug eluting stents in the coronary arteries: contemporary practice in real world patients,“ *EuroIntervention.* 2009 Aug;5(3), pp. 349-54..

8. Danksagung

Herr PD Dr. med. habil. Ralph Tölg hat mich vom Beginn der Dissertationsarbeit bis zum Vorlegen eng betreut, wofür ich mich bei ihm ganz herzlich bedanke.

Professor Dr. med. Gert Richardt gab den Impuls zu dieser Arbeit und als verantwortlicher Chefarzt die Möglichkeit, die Daten der Patienten an seiner Klinik zu erheben und auszuwerten. Zusammen mit PD Dr. med. habil. Mohamed Abdel-Wahab hat er mich in seiner Klinik nicht nur klinisch, sondern auch wissenschaftlich angeleitet, wofür ich sehr dankbar bin.

Ohne das Team der Studienkoordinatorinnen unserer Studiengruppe wäre die umfangreiche Patientenidentifikation aus der Vielzahl der Behandelten und die akribische, sorgfältige und saubere Datenerhebung kaum zu bewältigen gewesen. Auch den Damen des Teams gilt daher mein Dank.

Nicht zuletzt danke ich meiner lieben Frau Maria, die mich bei meiner Arbeit an der Dissertation in jeglicher Hinsicht unterstützt und am meisten motiviert hat.

9. Veröffentlichungen

1. Sulimov DS, Abdel-Wahab M, Toelg R, Kassner G, Geist V, Richardt G. Stuck rotablator: the nightmare of rotational atherectomy. *EuroIntervention*. 2013 Jun 22;9(2):251-8.
2. Sulimov DS, Abdel-Wahab M, Toelg R, Kassner G, Geist V, Richardt G. High-speed rotational atherectomy of the left main coronary artery: a single-center experience in 50 high-risk patients. *Cardiovasc Revasc Med*. 2015 Jul-Aug;16(5):284-9.
3. Sulimov DS, Abdel-Wahab M, Richardt G. Fractional Flow Reserve in Acute Myocardial Infarction: A Guide for Non-Culprit Lesions? *Cardiol Ther*. 2015 Jun;4(1):39-46.
4. Abdel-Wahab M, Sulimov DS, Kassner G, Geist V, Toelg R, Richardt G. Longitudinal deformation of contemporary coronary stents: an integrated analysis of clinical experience and observations from the bench. *J Interv Cardiol*. 2012 Dec;25(6):576-85
5. Jose J, Sulimov DS, El-Mawardy M, Sato T, Allali A, Holy EW, Becker B, Landt M, Kebernik J, Schwarz B, Richardt G, Abdel-Wahab M. Clinical Bioprosthetic Heart Valve Thrombosis After Transcatheter Aortic Valve Replacement: Incidence, Characteristics, and Treatment Outcomes. *JACC Cardiovasc Interv*. 2017 Apr 10;10(7):686-697.
6. Allali A, Abdel-Wahab M, Sulimov DS, Jose J, Geist V, Kassner G, Richardt G, Toelg R. Comparison of Bailout and Planned Rotational Atherectomy for Heavily Calcified Coronary Lesions: A Single-Center Experience. *J Interv Cardiol*. 2017 Apr;30(2):124-133.
7. Abdel-Wahab M, Baev R, Dieker P, Kassner G, Khattab AA, Toelg R, Sulimov D, Geist V, Richardt G. Long-term clinical outcome of rotational atherectomy followed by drug-eluting stent implantation in complex calcified coronary lesions. *Catheter Cardiovasc Interv*. 2013 Feb;81(2):285-91.
8. El-Mawardy M, Schwarz B, Landt M, Sulimov D, Kebernik J, Allali A, Becker B, Toelg R, Richardt G, Abdel-Wahab M. Impact of femoral artery puncture using digital subtraction angiography and road mapping on vascular and bleeding complications after transfemoral transcatheter aortic valve implantation. *EuroIntervention*. 2017 Jan 20;12(13):1667-1673.

9. Sato T, Tölg R, El-Mawardy M, Sulimov DS, Richardt G, Abdel-Wahab M. The fate of incomplete scaffold apposition of everolimus-eluting bioresorbable scaffolds: A serial optical coherence tomography analysis. *J Cardiol*. 2017 Nov;70(5):454-460.
10. Seivani Y, Abdel-Wahab M, Geist V, Richardt G, Sulimov DS, El-Mawardy M, Toelg R, Akin I. Long-term safety and efficacy of dual therapy with oral anticoagulation and clopidogrel in patients with atrial fibrillation treated with drug-eluting stents. *Clin Res Cardiol*. 2013 Nov;102(11):799-806.
11. Sato T, Jose J, El-Mawardy M, Sulimov DS, Tölg R, Richardt G, Abdel-Wahab M. Relationship between peri-strut low intensity areas and vascular healing response after everolimus-eluting bioresorbable scaffold implantation: An optical coherence tomography study. *J Cardiol*. 2017 Apr;69(4):606-612.
12. Sato T, Jose J, El-Mawardy M, Sulimov DS, Tölg R, Richardt G, Abdel-Wahab M. Neointimal coverage of overlapping everolimus-eluting bioresorbable scaffolds: An optical coherence tomography study in native coronary arteries. *Int J Cardiol*. 2016 Oct 15;221:243-5.
13. Sato T, Jose J, El-Mawardy M, Sulimov DS, Tölg R, Richardt G, Abdel-Wahab M. Predictors of acute scaffold recoil after implantation of the everolimus-eluting bioresorbable scaffold: an optical coherence tomography assessment in native coronary arteries. *Int J Cardiovasc Imaging*. 2017 Feb;33(2):145-152.
14. Sato T, Jose J, El-Mawardy M, Sulimov DS, Tölg R, Richardt G, Abdel-Wahab M. Neointimal response to everolimus-eluting bioresorbable scaffolds implanted at bifurcating coronary segments: insights from optical coherence tomography. *Int J Cardiovasc Imaging*. 2017 Feb;33(2):169-175.