

Aus der Klinik für Zahnärztliche Prothetik, Propädeutik und Werkstoffkunde  
(Direktor: Prof. Dr. M. Kern)  
im Universitätsklinikum Schleswig-Holstein, Campus Kiel  
an der Christian-Albrechts-Universität zu Kiel

---

**Einfluss verschiedener Abutmentmaterialien und der adhäsiven Verbindung  
von zweiteiligen Abutments auf das periimplantäre Gewebe**

Inauguraldissertation  
zur  
Erlangung der Doktorwürde der Zahnheilkunde  
der Medizinischen Fakultät  
der Christian-Albrechts-Universität zu Kiel

vorgelegt von  
**Stephan Schultz-Langerhans**  
aus Kiel

Flensburg 2018



1. Berichterstatter: Prof. Dr. Christian Johannes Mehl

2. Berichterstatter: Prof. Dr. Dr. Ingo Springer

Tag der mündlichen Prüfung: 24.01.2020

Zum Druck genehmigt, Kiel, den: 12.09.2019

gez.: Prof. Dr. Christian Johannes Mehl

## Inhaltsverzeichnis

<b>1. Einleitung</b> .....	<b>1</b>
1.1 Hintergrund.....	1
1.2 Abutments .....	3
1.3 Abutmentmaterialien.....	4
1.4 Literaturübersicht zu den verschiedenen Materialien .....	7
1.5 Zielsetzung .....	9
<b>2. Material und Methoden</b> .....	<b>10</b>
2.1 Versuchstiere.....	10
2.2 Auswahl des Implantatsystems .....	10
2.3 Abutments .....	10
2.4 Versuchsablauf.....	14
2.4.1 Erster operativer Eingriff: Zahnextraktionen .....	15
2.4.2 Zweiter operativer Eingriff: Implantation .....	16
2.4.3 Dritter operativer Eingriff: Implantatfreilegung und Abutmentinsertion .....	17
2.4.4 Intravitale polychrome Sequenzmarkierung .....	18
2.4.5 Vierter operativer Eingriff: Tötung und Präparatentnahme .....	19
2.5 Herstellung der Präparate.....	20
2.5.1 Einbetten der Präparate .....	20
2.5.2 Herstellung der mikroskopischen Schnitte .....	22
2.5.3 Fluoreszenzmikroskopie.....	23
2.5.4 Toluidinblaufärbung.....	23
2.5.5 Lichtmikroskopische Histomorphometrie.....	24
2.5.6 Messungen am Gipsmodell.....	26
2.6 Statistik.....	26
<b>3. Ergebnisse</b> .....	<b>27</b>
<b>4. Diskussion</b> .....	<b>32</b>

4.1	Diskussion der Methodik .....	32
4.1.1	Anzahl der Implantate .....	32
4.1.2	Tiermodell .....	33
4.1.3	Untersuchungsmethoden .....	33
4.2	Diskussion der Ergebnisse .....	34
4.2.1	Osseointegration/Implantatverlust.....	34
4.2.2	Einfluss der Abutments auf das periimplantäre Gewebe.....	35
4.3	Fazit.....	37
<b>5.</b>	<b>Zusammenfassung .....</b>	<b>38</b>
<b>6.</b>	<b>Summary .....</b>	<b>40</b>
<b>7.</b>	<b>Literaturverzeichnis.....</b>	<b>42</b>
<b>8.</b>	<b>Danksagung .....</b>	<b>52</b>
<b>9.</b>	<b>Lebenslauf.....</b>	<b>53</b>
<b>10.</b>	<b>Publikation .....</b>	<b>53</b>

## Nomenklatur und Abkürzungsverzeichnis

Å	Ångström
ABFR	Appositional Bone Formation Rate
BB	biologische Breite
BG	Bindegewebe
CAD	computer aided design (computergestützte Formgebung)
CAM	computer aided manufacturing (computergestützte Fertigung)
cm	Zentimeter
EZKIKIS	Abstand erster zervikaler Knochen-Implantat-Kontakt- Implantatschulter
gKIK	tatsächlich gemessener Knochen-Implantat-Kontakt
GPa	Gigapascal
ISQ	Implantat-Stabilitäts-Quotient
kg	Kilogramm
KIK	Knochen-Implantat-Kontakt
mg	Milligramm
mKIK	maximal erreichbarer Knochen-Implantat-Kontakt
ml	Milliliter
mm	Millimeter
µm	Mikrometer
MPa	Megapascal
Ncm	Newtonzentimeter
RFA	Resonanzfrequenzanalyse
S	Sulkustiefe
SE	Saumepithel
u	atomare Masseneinheit (unified atomic mass unit)

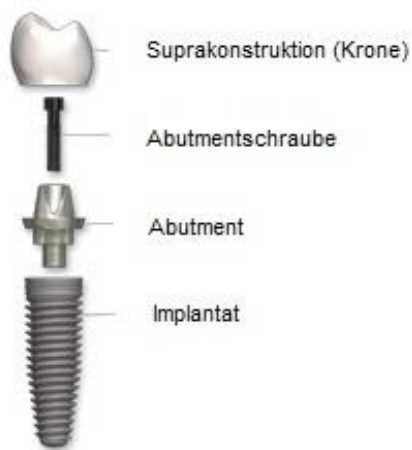# 1. Einleitung

## 1.1 Hintergrund

Zahnimplantate sind ein wichtiger Bestandteil der heutigen Zahnmedizin. Der Wunsch nach festen Zähnen hat auch wegen einer alternden Bevölkerung immer mehr Bedeutung [50]. Per-Ingvar Brånemark kam mit seiner Forschungsgruppe bereits Ende der sechziger Jahre zu dem Ergebnis, dass eine Integration von Titanimplantaten und deren Einheilung in den Knochen möglich ist [20]. Er definierte den Begriff „Osseointegration“ als „direkte strukturelle und funktionelle Verbindung zwischen organisiertem, lebendem Knochen und der Oberfläche eines belasteten Implantates“ [21]. Bis zum Jahr 2001 wurden in Deutschland ca. 200.000 Zahnimplantate jährlich gesetzt. Im Jahr 2006 hatte sich die Zahl auf ca. 600.000 gesetzte Implantate bei etwa 180.000 Patienten nahezu verdreifacht [50]. Schätzungen der Deutschen Gesellschaft für Implantologie (DGI) zufolge werden derzeit in Deutschland jährlich ca. eine Million Zahnimplantate inseriert.

Die meisten dieser Zahnimplantatsysteme benötigen Abutments (Implantataufbauten) für eine prothetische Versorgung [56, 94]. Ein Abutment ist das Verbindungselement zwischen Implantat und Suprakonstruktion und wird mit einer Abutmentschraube in dem Implantat fixiert (Abbildung 1). Es stellt eine wesentliche Voraussetzung für ein zufriedenstellendes ästhetisches Ergebnis [28, 41], sowie eine stabile prothetische Restauration dar [48, 68, 93, 101]. Moderne Abutments sollten – neben Stabilität – folgende Charakteristika aufweisen:

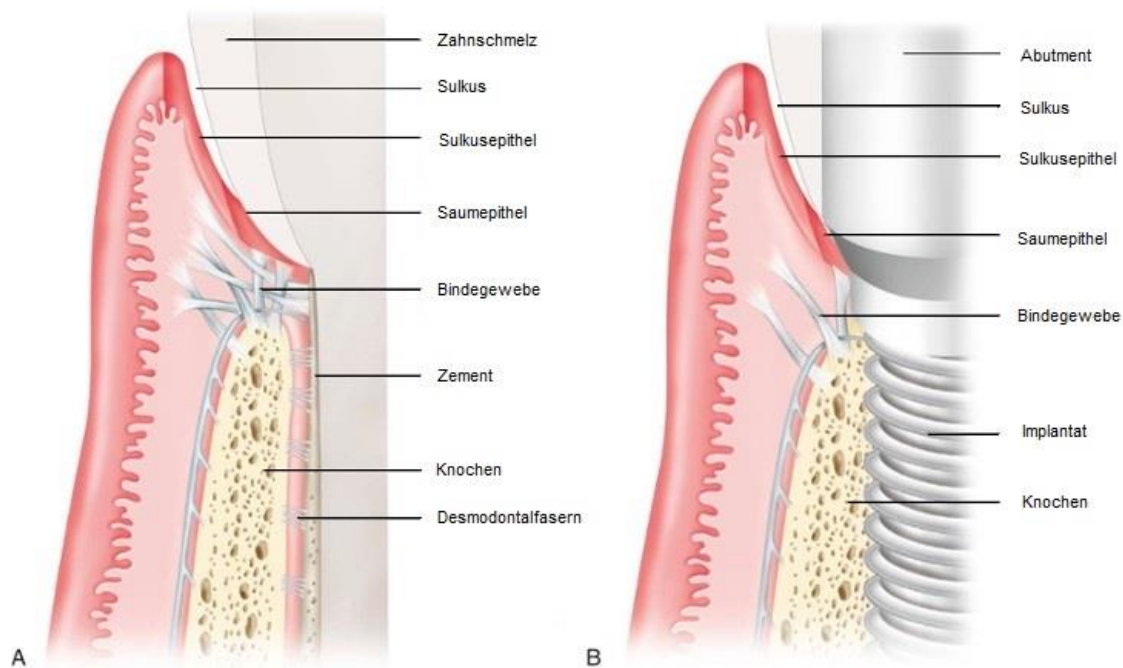
1. ein stabiles Weich- und Hartgewebe sicherstellen [56, 90, 109]
2. keine Abnutzung an der Verbindung mit dem Implantatkörper hervorrufen [102]
3. möglichst Plaqueakkumulation verhindern [2, 85, 113]
4. biokompatibel sein (keine allergischen Reaktionen, keine Stimulation des Immunsystems) [104]
5. idealerweise nicht die Gingiva verfärben, z.B. durch metallische Implantataufbauten [43]



**Abbildung 1:** Schematische Darstellung eines zweiteiligen Zahnimplantats mit Abutment, Abutmentschraube und Suprakonstruktion

Der Weichgewebeanschluss an Implantaten wurde in diversen Studien untersucht [3, 11, 27]. Die Gingiva an natürlichen Zähnen und die periimplantäre Mukosa, welche das Implantat und die Abutmentverbindung umgibt, weisen einige Gemeinsamkeiten auf (Abbildung 2) [12]. So bildet sich bei der periimplantären Mukosa, wie auch bei der Gingiva, eine manschettenartige Barriere aus, die sich an die Oberfläche der Implantat-Abutmentverbindung anlegt [12]. Sowohl Gingiva als auch periimplantäre Mukosa haben ein gut keratinisiertes Epithel sowie ein Saumepithel [12]. Zwischen der Implantatoberfläche und dem Saumepithel bildet sich ein Haftverbund über Hemidesmosomen aus [115]. Dem Saumepithel schließt sich eine zellarme, kollagenreiche Bindegewebeschicht von 1–1,5 mm Breite an [1]. Die in den marginalen Knochen inserierenden Kollagenfasern verlaufen parallel zum Abutment [12]. Das Bindegewebe kann in eine innere fibroblastenreiche und gefäßarme Kontaktzone sowie eine laterale zellarme, faserstarke und gefäßreiche Zone unterteilt werden [66]. Aufgrund der Abwesenheit eines parodontalen Ligaments erfolgt die Vaskularisierung der periimplantären Mukosa über Endäste größerer Blutgefäße aus dem Periost des Alveolarknochens [13]. Die Gingiva hingegen wird aus supraperiostalen Gefäßen lateral des Alveolarfortsatzes versorgt [13].





**Abbildung 2:** Schematische Darstellung der Hart- und Weichgewebe bei einem natürlichen Zahn (A) und einem Zahnimplantat (B); (Quelle: Periodontics, medicine, surgery and implants; Louis F. Rose mit freundlicher Genehmigung des Verfassers [91])

## 1.2 Abutments

Abutments können aus unterschiedlichen Materialien bestehen und auf unterschiedliche Weise hergestellt werden [56, 94]. Die meisten Abutments werden ein- oder zweiteilig gestaltet. Die am häufigsten genutzten Abutments sind einteilige Titanabutments [56, 94], Goldgussabutments, Zirkoniumdioxidabutments (ein- und zweiteilig) und seit kurzem zweiteilige Lithiumdisilikatabutments [54].

Einteilige, konfektionierte Abutments haben sich seit vielen Jahren in der dentalen Implantologie bewährt. Besonders Abutments aus Titan zeichnen sich durch eine hohe mechanische Stabilität und sehr gute Biokompatibilität aus und sind aufgrund verschiedenster Formen und Größen für nahezu jede Indikation einsetzbar [7, 57, 111]. Die graue Farbe ist, insbesondere im Frontzahnbereich, ein erheblicher Nachteil [43, 94]. Inzwischen werden auch konfektionierte, einteilige Abutments aus Zirkoniumdioxid angeboten. Diese sorgen aufgrund ihrer zahnähnlichen Farbe für gute ästhetische Ergebnisse [43, 47, 58]. Im Vergleich zu Titanabutments führten Mikrobewegungen bei einteiligen Zirkoniumdioxidabutments zu vermehrten Abrieberscheinungen der Metalloberfläche („Fretting wear“) der Titanimplantate [49, 102]. Durch den entstandenen

Mikrospalt zwischen Keramik und Metall resultiert, aufgrund der Ansammlung von Debris, eine Prädisposition für eine Periimplantitis [73].

Erste Abutments für Zahnimplantate waren konfektioniert und aufgrund geringer Variationen und weniger Größen für viele Indikationen ungeeignet. Aus diesem Grund wurden im Jahr 1987 erste angussfähige Goldabutments (Goldgußabutments), genannt UCLA-Abutments, entwickelt. UCLA-Abutments bestehen aus einer maschinell hergestellten Goldbasis, an die eine individuelle Abutmentform gegossen wird. Seit der Einführung immer unterschiedlicher und höher entwickelter konfektionierter und der mittels CAD/CAM hergestellten Abutments werden Goldgussabutments zunehmend weniger eingesetzt.

Zweiteilige Abutments bestehen meistens aus zwei verschiedenen Materialien und vereinen die meisten Vorteile der einteiligen Abutments. Sie werden heutzutage häufig aus einem individualisierten Teil und einer industriell vorgefertigten Titanklebebasis hergestellt. Diese beiden Teile werden mithilfe eines adhäsiven Kompositklebers miteinander verbunden [56, 94]. Anschließend erfolgt die Ausarbeitung und Politur der Klebefuge. Besonders seitdem sich die CAD/CAM-Technologie in der heutigen Zahnmedizin und Zahntechnik etabliert hat [52], stehen die Materialien Titan, Zirkoniumdioxid und Lithiumdisilikat im Fokus des Interesses [54, 98, 110]. Im Allgemeinen werden zweiteilige Abutments aus einer Titanbasis und einem Keramikaufbau genutzt, um zwischen Titanimplantat und Abutment eine Metall-zu-Metall-Verbindung zu schaffen und gleichzeitig die (ästhetischen) Vorzüge der keramischen Abutments zu nutzen [32, 43]. Das „Fretting wear“ soll durch die Verwendung von zweiteiligen Abutments aus einer Titanbasis und einem Keramikaufbau verhindert werden.

### **1.3 Abutmentmaterialien**

Titan ist ein chemisches Element mit dem Elementsymbol [Ti] und der Ordnungszahl 22. Es gehört aufgrund seiner geringen Dichte von  $4,51 \text{ g/cm}^3$  und seiner Atommasse von 47,8 u zu den Leichtmetallen. Reines Titan kommt in der Natur kaum vor. Es wird vor allem aus den titanhaltigen Mineralen Rutil [TiO<sub>2</sub>] und Ilmenit [FeTiO<sub>3</sub>] durch den sogenannten Kroll-Prozess gewonnen. Titan weist eine hohe Reaktivität vor allem gegenüber Sauerstoff auf und bildet innerhalb von 10 Nanosekunden eine schützende Oxidschicht, die aus einer Atomlage besteht [103]. Diese Schicht ist nach zwei

Stunden bei Raumtemperatur bereits ca. 17 Å dick und macht das Titan widerstandsfähig gegenüber Säuren oder anderen Einflüssen der Umwelt [22]. Diese Titanoxidschicht wird als Passivierungsschicht bezeichnet und begründet die sehr gute Biokompatibilität von Titan [78, 82, 116].

Ebenfalls von Bedeutung für die hohe Körperverträglichkeit ist das Verhalten von Titan in Elektrolyten. Es bildet ein stabiles Titanhydroxid  $[\text{Ti}(\text{OH})_4]$ , welches in einem pH-Bereich von 3–10 elektrisch neutral ist und eine sehr geringe Löslichkeit von weniger als 1 ppm aufweist [46, 107]. Als nachteilig, besonders in ästhetisch sensiblen Bereichen, wird die graue Farbe des Titans angesehen, da diese zu sichtbaren Farbveränderungen des Weichgewebes führen kann [43, 94].

Das Element Zirkonium hat das Elementsymbol [Zr] und die Ordnungszahl 40. Es ist das zweite Element der Titangruppe und zählt aufgrund seiner Dichte von  $6,5 \text{ g/cm}^3$  und seiner Atommasse von 91,2 u zu den Schwermetallen. Es kommt in der Natur als Zirkonsilikat  $[\text{ZrSiO}_4]$  vor. Zirkonsilikat und Baddeleyit sind die Ausgangsstoffe für die Gewinnung von Zirkoniumdioxid. Zirkoniumdioxid wird aus Zirkonsand gewonnen und liegt als weißes, hochschmelzendes Pulver vor. Es kommt temperaturabhängig in drei unterschiedlichen kristallinen Phasen vor: monoklin, tetragonal und kubisch. Reines Zirkoniumdioxid liegt bei Raumtemperatur in der monoklinen Phase vor. Durch Zusatz von 3-5 mol% Yttriumoxid ( $\text{Y}_2\text{O}_3$ ) als Stabilisierungsoxid liegen Zirkoniumdioxidkeramiken auch bei Raumtemperatur vollständig in der Form der tetragonalen Phase vor, wodurch Rissbildungen vermieden werden können [75]. Mittels Yttriumoxid stabilisierte, tetragonale Zirkoniumdioxidkeramik, auch Zirkonoxidkeramik genannt, gehört zu der Gruppe der Hochleistungskeramiken. Sie zeichnet sich durch sehr hohe Biege- und Zugfestigkeit, hohe Bruchzähig- und Verschleißfestigkeit, Korrosionsbeständigkeit und eine niedrige Wärmeleitfähigkeit aus. Der Elastizitätsmodul von 200–220 GPa ist ähnlich hoch wie der des Stahls (210 GPa).

Zirkoniumdioxid ist ein biokompatibles Material, welches das periimplantäre Hart- und Weichgewebe nicht negativ beeinflusst [33, 45, 88, 100]. Im Vergleich zu Titan zeichnet es sich durch eine geringere Plaqueanlagerung aus [88]. Aufgrund der Ähnlichkeit mit der natürlichen Zahnfärbung und der geringen Verfärbung der Gingiva eignet sich Zirkoniumdioxid gut für Abutments in ästhetisch anspruchsvollen Bereichen [43, 47, 58].

Die Entwicklung von Lithiumdisilikatkeramiken hat seinen Ursprung im Jahr 1998 (IPS Empress 2, Ivoclar Vivadent, Schaan, Liechtenstein) als Weiterentwicklung der leuzit-verstärkten Keramik Empress (Ivoclar Vivadent). 2005 wurde als Weiterentwicklung IPS e.max Press eingeführt. Die Rohlinge dieser Presskeramik werden massiv gepresst und somit porenfrei hergestellt. Mit IPS e.max CAD wurde eine CAD/CAM-Variante entwickelt. Die Blöcke können im teilgesinterten Zustand von CAD/CAM-Schleifmaschinen bearbeitet werden und erhalten in einem anschließenden zweiten Sinterbrand ihre Farbe und Endhärte. Lithiumdisilikatkeramiken bestehen aus einem Gefüge von Lithiumdisilikatkristallen [ $\text{Li}_2\text{Si}_2\text{O}_5$ ], eingebettet in eine Glasmatrix. Sie weisen aufgrund der einstellbaren Transluzenz gegenüber Zirkoniumdioxidkeramik ästhetische Vorteile auf und sind für den Einsatz in hochästhetischen Bereichen geeignet [24]. Lithiumdisilikatkeramiken sind biologisch nicht inert und zytotoxisch [19, 65].

Heutige Befestigungskomposite, auch Kunststoffzemente genannt, sind in verschiedenen Viskositäten und Farben erhältlich und können selbsthärtend, lichthärtend oder dualhärtend sein. Ursprung der Entwicklung von Befestigungskompositen ist das von Bowen entwickelte bifunktionelle Monomer Bisphenol-A-Glycidylmethacrylat (Bis-GMA). Im Wesentlichen besteht ein Komposit aus zwei Hauptbestandteilen:

- Organische Matrix (Monomere, Initiatoren, Stabilisatoren, Farbstoffe, Pigmente und Additiva)
- Disperse Phase (Füllstoffe)

Die in der Matrix eingesetzten Monomere sind in der Regel multifunktionelle Methacrylate. Das zentrale Molekül Bis-GMA ist für Polymerisationsgrad, Schrumpfung und Viskosität verantwortlich. Die alleinige Verwendung von Bis-GMA würde zu einer sehr hohen Viskosität des Komposits führen. Um diese mechanischen Eigenschaften zu modifizieren, werden zusätzlich kurzkettige Monomere, z.B. TEGDMA (Triethylen-glycoldimethacrylat) oder HEMA (Hydroxyethylmethacrylat), sowie Füllstoffe zugemischt [18, 108]. Die disperse Phase eines Komposits besteht aus anorganischen Füllkörpern, hauptsächlich feinkörniges Siliziumdioxid, Quarz, gemahlene Gläser (Barium- und Strontiumsilikate) oder Keramikpartikel, in unterschiedlicher Größe, Form und Zusammensetzung. Die in Kompositen enthaltenen Monomere gelten als zytotoxisch und führen, in Abhängigkeit ihrer Konzentration, zu Veränderungen der Zellfunktionen, Zelltod und Zellteilungsstörungen [51, 96].

#### **1.4 Literaturübersicht zu den verschiedenen Materialien**

In unterschiedlichen Studien wurden Abutmentmaterialien einteiliger Abutments hinsichtlich ihrer Biokompatibilität und des Einflusses auf das periimplantäre Hart- und Weichgewebe untersucht. Eine Studie von Linkevicius und Apse (2008) zeigte keine Unterschiede zwischen Titan-, Gold- und Aluminiumoxidabutments in Bezug auf das zervikale Knochenniveau. In einer anderen Studie führten Gold- und Keramikabutments (Titanabutments mit Verblendkeramik) zu mehr Knochenverlust und schlechterem Weichgewebeattachment im Vergleich zu Titan- und Aluminiumoxidabutments [1]. Abutments aus Titan oder Aluminiumoxidkeramik bildeten ein Weichgewebeattachment mit Saumepithel von ca. 2 mm und Bindegewebe von etwa 1–1,5 mm aus [1]. Im Unterschied dazu bildete sich an Abutments aus Goldlegierungen oder Verblendkeramik kein anatoformes Attachment aus [1]. Dies führte zu Weichgeweberezession, Knochenresorption und sogar zu freiliegenden Implantatwindungen [1]. In einer Studie von Lops et al. (2013) wurden Abutments aus Zirkoniumdioxidkeramik und Titan im Seitenzahnbereich miteinander verglichen [57]. Hier zeigte sich, bei einer Abutmentüberlebensrate von 100 %, kein signifikanter Unterschied im Verlust der Höhe des marginalen Knochens [57]. Diese Ergebnisse wurden von einer klinischen Studie von Ferrari et al. (2015) unterstützt, in der Titan-, goldgefärbte Titan- und Zirkoniumdioxidabutments bei teilbezahnten Patienten über einen Zeitraum von zwei Jahren in Bezug auf das periimplantäre Weichgewebe untersucht wurden [39]. Die Studie zeigte, dass weder das Abutmentmaterial noch der parodontale Biotyp im Zusammenhang mit parodontaler Rezessionen standen [39].

Die Zytotoxizität von Lithiumdisilikatkeramik wurde bereits in unterschiedlichen Studien festgestellt. Sowohl Messer (2003) als auch Brackett (2008) beschrieben eine Unterdrückung der mitochondrialen Zellaktivität angrenzender Zellen (Fibroblasten) [19, 65]. Diese betrug initial bis zu 70 %, nahm nach zwei Wochen jedoch wieder um ca. 30 % zu. Die Biokompatibilität von Zirkoniumdioxid- und Lithiumdisilikatabutments wurden in einer Studie von Brunot-Gohin (2016) untersucht [23]. Die höchste Zellmigration wurde auf Zirkoniumdioxidkeramik beobachtet, ebenso signifikant weniger Gewebereaktionen als auf Lithiumdisilikatkeramik. Nach Auswertung unterschiedlicher Oberflächenbehandlungen von Lithiumdisilikatkeramik zeigte sich, dass durch eine Erhöhung der Oberflächenrauigkeit eine verbesserte Zelladhäsion von bis zu 13 % erfolgte [23]. In einer anderen Studie wurden Proliferation und Adhäsion von humanen

Gingivafibroblasten auf Zirkoniumdioxidkeramik, Lithiumdisilikatkeramik und Feldspatkeramik auf polierten und unbearbeiteten Oberflächen untersucht [104]. Aus dieser Studie ging hervor, dass polierte Zirkoniumdioxidkeramik eine höhere Proliferationsrate und vermehrte Zelladhäsion aufwies als die Vergleichsmaterialien.

Dentale Materialien auf Kompositbasis sind nicht inert und setzen Komponenten, insbesondere Monomere, in die Mundhöhle frei [42, 112]. Dies liegt an einer initial unvollständigen Polymerisation und im weiteren Verlauf an Abnutzung oder Erosion der Materialien. In verschiedenen Studien wurde die Zytotoxizität dieser Monomere nachgewiesen. In einer Studie von Reichl et al. (2006) wurde der Einfluss der Monomere HEMA (Hydroxyethylmethacrylate), TEGDMA (Triethylenglycoldimeth-acrylat), UDMA (Urethandimethacrylat) und Bis-GMA (Bisglycidylmethacrylat) auf humane Gingivafibroblasten untersucht [86]. Alle Monomere induzierten Nekrosen, waren jedoch weniger toxisch als das im Vergleich dazu untersuchte Quecksilber, welches in Amalgam enthalten ist. Zu ähnlichen Ergebnissen führte eine Studie von Volk et al. (2006), in der ebenso die Auswirkung von HEMA, TEGDMA und UDMA auf Fibroblasten untersucht wurde [114]. Die getesteten Monomere verursachten eine Reduktion des zellulären Glutathion, welches die Zellen vor Radikalen schützt, schon bei niedrigen Konzentrationen. In einer Studie von Kraus et al. (2017) wurden die Wirkung der Monomere HEMA, TEGDMA, EDMA und Bis-GMA auf osteoblasten-artige Zellen untersucht [51]. Auch hier wurde ein zytotoxischer Effekt beobachtet.

Die Oberflächenbeschaffenheit der Klebefuge war Gegenstand einer Untersuchung, in der Lithiumdisilikatkronen unter Verwendung dreier unterschiedlicher Kompositzemente auf Titanabutments befestigt wurden [31]. Nach Politur wurde bei den Klebefugen aller getesteten Materialien nur geringe Oberflächenrauigkeiten und homogene Ränder festgestellt, wodurch eine Periimplantitis nicht begünstigt wird.

## 1.5 Zielsetzung

Aufgrund einer gesteigerten Nachfrage stellt die Dentalindustrie immer neue Materialien und Herstellungsmöglichkeiten für prothetische Versorgungen von Implantaten zur Verfügung. Ziel dieser Arbeit war es daher, die derzeit gängigsten Abutmentmaterialien zweiteiliger Abutments – Zirkoniumdioxidkeramik, Lithiumdisilikatkeramik und Titan – sowie deren adhäsiven Verbindung auf das periimplantäre Hart- und Weichgewebe zu untersuchen. Einteilige Abutments aus Titan dienten als Kontrollgruppe.

Die Nullhypothesen dieser Studie waren:

1. Die Materialien zweiteiliger Abutments aus Zirkoniumdioxid, Lithiumdisilikat sowie die Verwendung von adhäsivem Kompositkleber an der Verbindung von zweiteiligen Abutments haben keinen Einfluss auf die Knochen-Implantat-Kontaktfläche, die Tiefe des Sulkus, die Länge des Saumepithels und des Bindegewebes (die biologische Breite insgesamt) und den Abstand zwischen Implantat-schulter und erstem zervikalen Implantat-Knochen-Kontakt im Vergleich zu einteiligen Titanabutments.
2. Es gibt keinen Unterschied zwischen den bukkalen und oralen Messungen der oben genannten Parameter.
3. Es gibt keinen Unterschied zwischen den Messungen der oben genannten Parameter in Ober- und Unterkiefer.

## **2. Material und Methoden**

### **2.1 Versuchstiere**

Es wurden vier Minischweine (3 männliche, 1 weibliches, Körpergewicht (KG)  $56,3 \pm 3$  kg) für diese Studie verwendet. Das Studienprotokoll erfolgte in Übereinstimmung mit dem deutschen und europäischen Tierschutzgesetz (Tierversuchsgenehmigung V-242.7224.121-14 (49-4/14)). Alle Tiere erhielten Futter und Wasser ad libitum.

### **2.2 Auswahl des Implantatsystems**

In Anlehnung an vorangegangene In-vivo- [61] und In-vitro-Studien [63, 117] wurde das Conelog-Implantatsystem (Camlog Biotechnologies, Basel, Schweiz) mit Implantaten mit einem Durchmesser von 4,3 mm und einer Länge von 9 mm ausgewählt.

### **2.3 Abutments**

Die Zusammenfassung der in dieser Studie verwendeten Materialien ist in Tabelle 1 zu finden. Vier unterschiedliche Implantatabutments wurden in dieser Studie verwendet (Abbildungen 3–6). Die zweiteiligen Abutments bestanden aus einem CAD/CAM (computer aided design/computer aided manufacturing) gefertigten Anteil, der mit einem adhäsivem Kompositkleber auf einer Titanklebebasis (Conelog titanium base, Camlog Biotechnologies) befestigt wurde. Folgende Abutments wurden getestet:

- Zirkoniumdioxid auf Titanklebebasis (zweiteilig)
- Lithiumdisilikat auf Titanklebebasis (zweiteilig)
- Titan auf Titanklebebasis (zweiteilig)
- Titanabutment (einteilig, Kontrollgruppe)

Alle Abutments hatten eine konische Form, eine Höhe von 4 mm, sowie eine kleinere prothetische Plattform als der Durchmesser des Implantats (platform switch). Die CAD entworfenen Anteile der zweiteiligen Abutments wurden aus Zirkoniumdioxid,



Lithiumdisilikat und Titan geätzt (Camlog Dedicam, Wimsheim). Die Zusammensetzungen der in dieser Studie verwendeten Zirkoniumdioxidkeramik (Zirlux FC2 U5; Camlog Dedicam), Lithiumdisilikatkeramik (IPS e.max CAD MO3; Camlog Dedicam) und der Titanlegierung (Ti-6Al-4V ELI ASTM F 136; Camlog Dedicam) finden sich in Tabelle 2. Zirkoniumdioxid und Lithiumdisilikat wurden mittels eines diamantkorn-durchsetzten Keramikpoliersets (Komet Dental, Lemgo), Titan mittels eines NEM-Poliersets (Komet Dental) geglättet und hochglanzpoliert. Anschließend wurden die Klebeflächen der Titanklebebasen sowie die Klebeflächen der zweiteiligen Abutments (Zirkoniumdioxid und Titan) für 10 Sekunden bei 0,2 MPa mit Aluminiumoxid (Korngröße 50 µm) abgestrahlt. Die Klebeflächen der Lithiumdisilikatabutments wurden mittels 5%-iger Flusssäure (Vita Ceramics Etch, Vita, Bad Säckingen) für 20 Sekunden geätzt. Vor dem Verkleben wurden alle Teile in einem Ultraschallbad mit 99 % Isopropanol für 10 Minuten gereinigt. Nach der Trocknung mit Druckluft wurden alle Klebeflächen für 60 Sekunden mit einem Primer behandelt (Monobond Plus, Ivoclar Vivadent, Schaan, Liechtenstein). Monobond Plus ist ein Universalprimer zur Konditionierung von Oberflächen indirekter Restaurationsmaterialien. Er dient als Haftvermittler für den adhäsiven Verbund von Befestigungskompositen (Zusammensetzung in Tabelle 3). Anschließend wurden die Teile nach Herstellerangaben miteinander verklebt (Multilink Hybrid Abutment, Ivoclar Vivadent). Multilink Hybrid Abutment ist ein autopolymerisierendes Befestigungskomposit, welches sich zur Verklebung zweiteiliger Abutments eignet. Es wurde speziell für die definitive, extraorale Verklebung von Keramikstrukturen aus Lithiumdisilikat und Zirkoniumdioxid auf Titan- oder Zirkoniumdioxidbasen entwickelt. Multilink Hybrid Abutment besteht aus einer Basispaste und einer Katalysatorpaste. Die Bestandteile sind in Tabelle 4 zu finden. Die einteiligen Titanaabutments dienten als Kontrollgruppe. Alle Abutments erhielten Markierungen von eins bis vier (alle 90 Grad), um deren Ausrichtung im Kiefer für die histomorphometrische Auswertung eindeutig festzulegen (Abbildungen 3–6).

**Tabelle 1:** In dieser Studie verwendete Materialien

<b>Produkt</b>	<b>Chargenr.</b>	<b>Typ</b>	<b>Hersteller</b>
Camlog Conelog Implantat	0020052224	9 mm x 4,3 mm	Camlog Biotechnologies
Conelog Abutment-schraube	0000054456	Titan Abutment-schraube	Camlog Biotechnologies
Conelog Titanbasis	0000056093	Klebebasis, erster apikaler Teil des Hybridabutments	Camlog Biotechnologies
Honeygum	737789	Abformmaterial	DMG, Hamburg
Zirkoniumdioxidabutment	D0065.6347 C2242.4308	Zirlux FC2	Camlog Dedicam, Wimsheim
Lithiumdisilikatabutment	D0065.6408	IPS e.max CAD	Camlog Dedicam
zweiteiliges Titanabutment	C2242.4308	Titanabutment	Camlog Dedicam
einteiliges Titanabutment	D0065.6305	Titanabutment	Camlog Dedicam
Oxytetracyclin		Antibiotikum/ Fluoreszenzfarbstoff	Zoetis, Berlin
Xylenol-Orange	BCBN7544V	Fluoreszenzfarbstoff	Sigma-Aldrich, St. Louis, MO, USA
Calcein-Blau	SLBJ7607V	Fluoreszenzfarbstoff	Sigma-Aldrich
Loctite 420	42020	schnellhärtender Polyacrylkleber	Henkel, Düsseldorf
Multilink Hybrid Abutment	U27197	autopolymerisierendes Befestigungskomposit	Ivoclar Vivadent, Schaan, Liechtenstein

**Tabelle 2:** Chemische Zusammensetzung der verwendeten Abutmentmaterialien nach Herstellerangaben

<b>Zirkoniumdioxidkeramik (Zirlux FC2 U59)</b>	
ZrO <sub>2</sub> (Zirkoniumdioxid)	>91 % <sup>1</sup>
Y <sub>2</sub> O <sub>3</sub> (Yttriumoxid)	5,3 %
Al <sub>2</sub> O <sub>3</sub> (Aluminiumoxid)	<0,15 %
HfO <sub>2</sub> (Hafnium(IV)-oxid)	<3 %

<b>Lithiumdisilikatkeramik (IPS e.max CAD MO3)</b>	
SiO <sub>2</sub> (Siliziumoxid)	57–80 %
Li <sub>2</sub> O (Lithiumoxid)	11–19 %
KO <sub>2</sub> (Kaliumhyperoxid)	0–13 %
P <sub>2</sub> O <sub>5</sub> (Phosphorpentoxid)	0–11 %
ZrO <sub>2</sub>	0–8 %
ZnO (Zinkoxid)	0–8 %
<b>färbende Oxide</b>	circa 7 %

<b>Titanlegierung (Ti-6Al-4V ELI ASTM F 136)</b>	
Ti (Titan)	88,3–90,4 %
Al (Aluminium)	5,5–6,6 %
V (Vanadium)	3,5–4,5 %
C (Kohlenstoff)	<0,13 %
Fe (Eisen)	<0,13 %
O (Sauerstoff)	<0,13 %
N (Stickstoff)	<0,13 %
H (Wasserstoff)	<0,13 %

**Tabelle 3:** Chemische Zusammensetzung von Monobond Plus

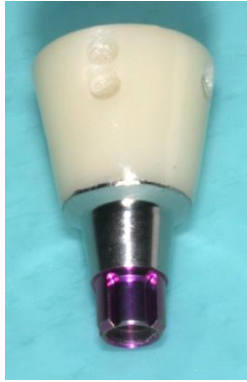Ethanol	96 %
Monomere (Silanmethacrylat, Phosphorsäure-Methacrylat, Disulfid-Methacrylat)	4 %

**Tabelle 4:** Zusammensetzung von Multilink Hybrid Abutment

<b>Basispaste</b>	
Bariumglasfüller, Ytterbiumtrifluoride, Mischoxid, Titanoxid	62 %
Dimethacrylate, HEMA	36 %
Katalysatoren, Stabilisatoren	≤2 %

<b>Katalysatorpaste</b>	
Bariumglasfüller, Ytterbiumtrifluoride, Mischoxid, Titanoxid	63 %
Dimethacrylate, HEMA	35 %
Katalysatoren, Stabilisatoren	≤2 %

<sup>1</sup> Die folgenden Prozentangaben sind in Gewichtsprozent aufgeführt



**Abbildung 3:**  
Zirkoniumdioxid-  
abutment



**Abbildung 4:**  
Lithiumdisilikat-  
abutment



**Abbildung 5:**  
Titanabutment  
zweiteilig



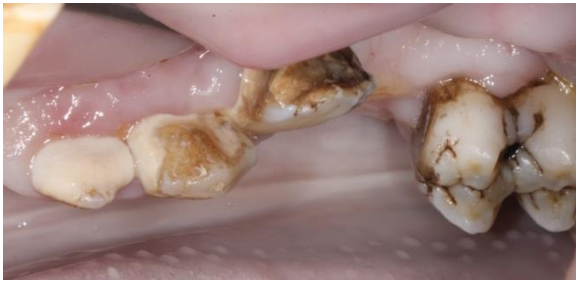**Abbildung 6:**  
Titanabutment  
einteilig

## 2.4 Versuchsablauf

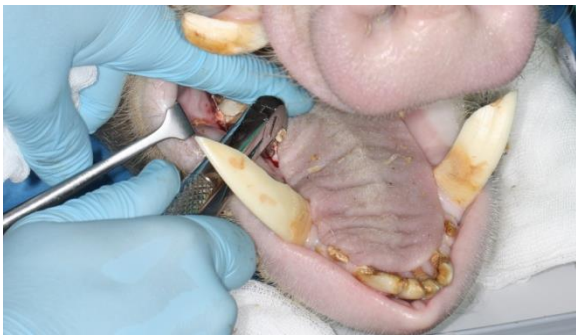Für alle chirurgischen Eingriffe wurden die Tiere mit zwei intramuskulären Injektionen von 4 % Azaperon (4 mg/kg, Stresnil, Lilly, Bad Homburg), gefolgt von einer intramuskulären Injektion von 10 % Ketamin (10 mg/kg, Bremer Pharma, Warburg) und 0,5 % Midazolam (1,8 mg/kg, B. Braun, Melsungen) sediert. Die Intubationsnarkose erfolgte mittels Isofluran (Isofluran CP, CP Pharma, Burgdorf) [62]. Nach jedem operativen Eingriff erhielten die Versuchstiere eine einmalige Antibiotikagabe (10 mg/kg Enrofloxacin, 10 % Baytril, Bayer, Leverkusen) sowie intravenös ein Analgetikum (4 mg/kg Rimadyl, Carprofen, Pfizer, New York, USA).

### 2.4.1 Erster operativer Eingriff: Zahnextraktionen

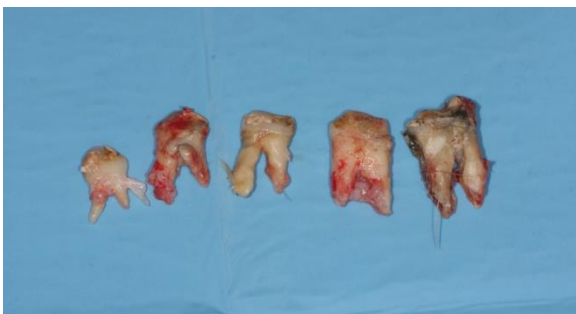Nach der zusätzlichen Applikation von Lokalanästhesie in Ober- und Unterkiefer (Ultracain DS forte, Sanovi-Aventis, Frankfurt a. M.) wurde eine gründliche Zahnreinigung durchgeführt und anschließend alle Prämolaren und die ersten Molaren entfernt (Abbildungen 7–9). Die Wundränder wurden mit resorbierbaren Nähten (Vircryl 3.0, Ethicon, Norderstedt) adaptiert.



**Abbildung 7:** Teilweise massive Beläge und Zahnstein



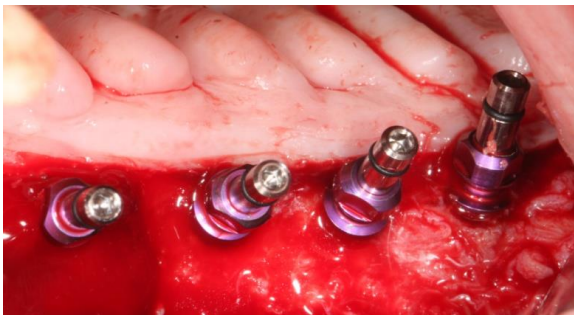
**Abbildung 8:** Extraktion der Prämolaren und ersten Molaren



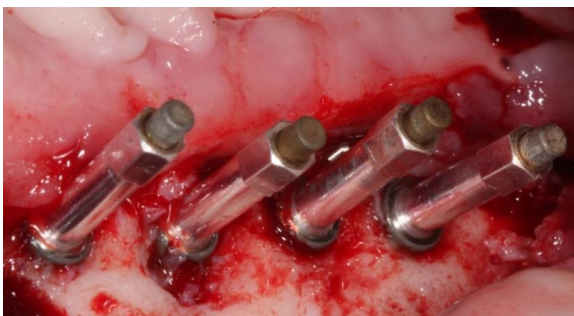**Abbildung 9:** Extrahierte Zähne

## 2.4.2 Zweiter operativer Eingriff: Implantation

Nach einer Ausheilungszeit von drei Monaten wurden pro Quadrant vier Implantate epikrestal nach Anweisungen des Herstellers inseriert. Insgesamt wurden an vier Versuchstieren 64 Implantate zur subgingivalen Einheilung gesetzt (Abbildung 10). Die Primärstabilität wurde mesial/distal und bukkal/oral mittels Resonanzfrequenzanalyse (RFA, Osstell, Götheborg, Schweden) gemessen (Abbildung 11). Diese misst mit einer Skala von 1–100 ISQ (Implantat-Stabilitäts-Quotient) die Stabilität des Implantates. Ein Wert  $>55$  ISQ steht, laut Angaben des Herstellers Osstell, für eine ausreichende Stabilität. Dieser Grenzwert wurde in der vorliegenden Studie verwendet und für alle gesetzten Implantate erreicht. Die Implantatlumina wurden mit physiologischer Kochsalzlösung gespült und es wurde 1 %-iges Chlorhexidingel (Chlorhexamed, GlaxoSmithKline Consumer Healthcare, München) appliziert. Anschließend wurden die Abdeckschrauben eingebracht und mittels eines Drehmomentschlüssels mit 10 Ncm angezogen. Die Wunden wurden mit resorbierbaren Nähten (Vircryl 3.0, Ethicon) verschlossen.



**Abbildung 10:** Insetierte Implantate mit Einbringpfosten

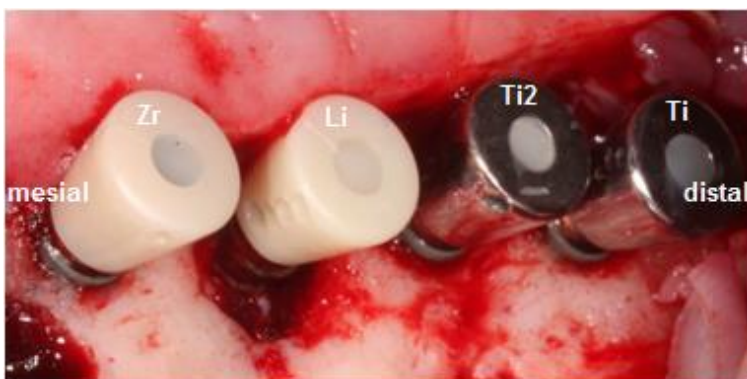


**Abbildung 11:** Implantate mit angebrachten SmartPegs (RFA-Messstifte) zur Messung der Implantatstabilität

### 2.4.3 Dritter operativer Eingriff: Implantatfreilegung und Abutmentinsertion

Nach einer Einheilzeit von drei Monaten erfolgten die Freilegung der Implantate sowie die erneute Resonanzfrequenzanalyse zur Messung der Osseointegration. Auf die erfolgreich osseointegrierten Implantate wurden pro Quadrant jeweils vier unterschiedliche Abutments nach dem Zufallsprinzip inseriert und mittels eines Drehmomentschlüssels mit 20 Ncm angezogen (Abbildung 12). Alle Abutments wurden zuvor für 3 Minuten im Ultraschallbad bei 35 kHz (Kiloherz) in 99 %-igem Isopropanol gereinigt und anschließend für 5 Minuten mit Mucalgin (Merz Dental, Lütjenburg) desinfiziert. Abschließend erfolgte eine Sterilisation für 6 Minuten bei 134 °C und 2,1 bar (Vacuklav 41 B+, Melag, Berlin).

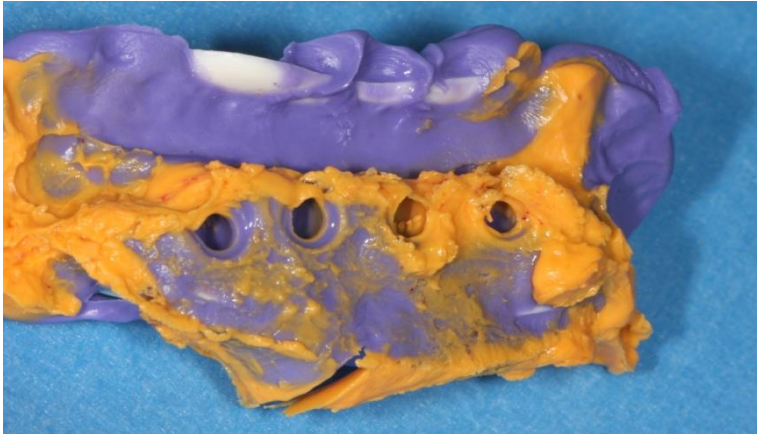
Die Schraubenkanäle wurden mit einem sterilen Teflonband und einem fließfähigen Komposit verschlossen (Tetric flow, Ivoclar Vivadent, Schaan, Liechtenstein). Zur Dokumentation des Knochenniveaus wurde nach der Implantatfreilegung und der Abutmentinsertion eine Doppelmischabformung mit einem additionsvernetzenden Silikon (Honeygum light fast und heavy body, DMG, Hamburg) vorgenommen (Abbildung 13). Anschließend erfolgte eine Wundversorgung mittels resorbierbaren Nähten (Vircryl 3.0, Ethicon) (Abbildung 14). Um Abutmentfrakturen oder -verluste zu vermeiden, erhielten die Versuchstiere nach der Abutmentinsertion bis zur Tötung eingeweichte Nahrung.



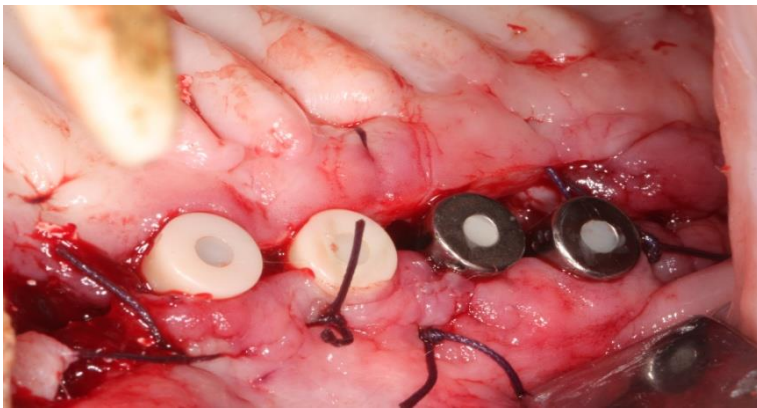
**Abbildung 12:** Insetierte Abutments

<b>Zr:</b>	Zirkoniumdioxid auf Titanklebebasis (zweiteiliges Abutment)
<b>Li:</b>	Lithiumdisilikat auf Titanklebebasis (zweiteiliges Abutment)
<b>Ti2:</b>	Titan auf Titanklebebasis (zweiteiliges Abutment)
<b>Ti:</b>	Titan (einteiliges Abutment)





**Abbildung 13:** Doppelmischabformung



**Abbildung 14:** Wundversorgung mit resorbierbaren Nähten

#### **2.4.4 Intravitale polychrome Sequenzmarkierung**

Um die Knochenumbauvorgänge an der Abutment- und Implantatoberfläche visuell bewerten zu können, wurde eine Woche nach der Implantatfreilegung mit der Gabe von Fluorochromen begonnen. Durch Fluorochromfarbstoffe kann die zeitliche Knochenneubildung in der Histologie mittels eines Fluoreszenzmikroskops und einer Quecksilberleuchte visualisiert werden. Die Farbstoffe gehen eine Bindung mit dem zum Zeitpunkt der Verabreichung verkalkenden Knochen ein, indem sie sich durch Chelatbindung an Calciumionen binden [83]. Eine Anreicherung der Fluorochrome kennzeichnet den Ort des Knochenumbaus und so auch indirekt den neugebildeten Knochen [29, 44, 74]. Ein zeitlicher Abstand von 2 Wochen verhindert die Überlagerung der einzelnen Vitalfarbstoffe [84]. Die Fluorochromgabe erfolgte intraperitoneal:

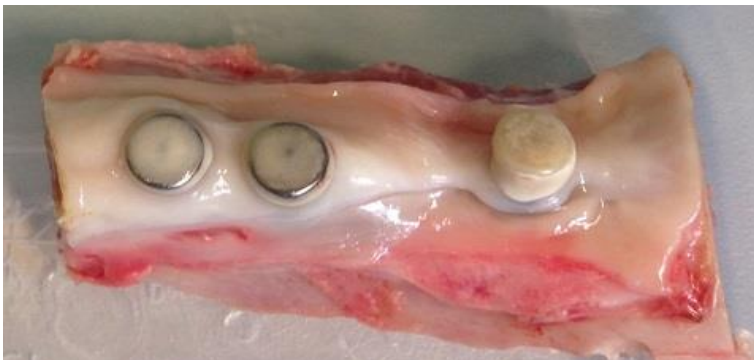

1. Oxytetracyclin (30 mg/kg KG, Terramycin, Zoetis, Berlin [8, 61])
2. Xylenol-Orange (6 % in 2 % NaHCO<sub>3</sub>, 90 mg/kg KG, Sigma-Aldrich, St. Louis, MO, USA [53, 61])
3. Calcein-Blau (1 % in 2 % NaHCO<sub>3</sub>, 15 mg/kg KG, Sigma-Aldrich [53, 61])
4. Wiederholung der Sequenz beginnend mit 1. bis zur Tötung der Versuchstiere

Gleichzeitig mit der Fluorchrominjektion erhielten die Minischweine unter Sedierung eine professionelle Zahnreinigung (Zähne und Implantate) mit einer elektrischen Zahnbürste und Kunststoffküretten (Universal Implantat Deplaquer, KerrHawe, Bioggio, Schweiz).

#### 2.4.5 Vierter operativer Eingriff: Tötung und Präparatentnahme

Die Versuchstiere wurden sechs Monate nach Abutmentinsertion getötet, um die zu untersuchenden Präparate zu entnehmen. Für die Anästhesie wurde den Tieren zunächst Azaperon (2 mg/kg KG), Midazolam (1,8 mg/kg KG) und 10 % Ketamin (10 mg/kg KG) intramuskulär injiziert. Die anschließende Tötung erfolgte durch eine intravenöse Injektion von 40 mg/kg KG Pentobarbital (Narcoren, Merial, Hallbergmoos) über eine Ohrflexüle. Die Präparate im Ober-/ und Unterkiefer wurden mittels einer diamantierten Trennscheibe und einer Knochenfräse mit einem Sicherheitsabstand von mindestens 1 cm zu den Implantaten entnommen (Abbildung 15).



**Abbildung 15:** Knochenblock mit drei Implantaten, trotz regelmäßiger Zahnreinigung sind Zahnsteinbildungen okklusal zu beobachten. Ein Implantat ging in diesem Quadranten verloren.

## **2.5 Herstellung der Präparate**

In der Literatur wurde bereits 1966 eine Methode beschrieben, die es ermöglichte, die Entkalkung des Knochens bei der Herstellung zu vermeiden [25]. Bei diesem Verfahren wird der nicht entkalkte Knochen in einen Kunststoff (Methylacrylat) der gleichen Härte wie die des Knochens eingebettet. Bei dem anschließenden Schneiden des Knochens mit einem Spezialmikrotom [25] erfährt der Knochen praktisch keine Deformation oder Strukturveränderungen [81]. Durch die systematische Aufbereitung können die in Methylacrylat eingebetteten Präparate mit unterschiedlichen Methoden untersucht werden [37].

### **2.5.1 Einbetten der Präparate**

Die entnommenen Präparate des Ober- und Unterkiefers wurden nach der Tötung der Versuchstiere in frisch angesetztem und wöchentlich erneuertem 4 %-igen Paraformaldehyd bei 4 °C für drei Wochen gelagert und fixiert [106]. Danach wurden die Präparate in einem 47-stündigen Prozess in einem Gewebereinbettautomaten (Pool of Scientific Instruments, Typ 1.42.00 PSI Grünwald, Laudenbach) in aufsteigender Alkoholreihe (Tabelle 5) dehydriert und bei 6 °C mit Einbettmedium durchtränkt (Tabelle 6). Zur Polymerisation wurden die Präparate in einem 3-tägigen Prozess in dicht verschließbaren Glasgefäßen im Wasserbad bei 37 °C gelagert. Der Einbettablauf wurde nach dem Schema von Donath & Breuner [34] durchgeführt.

**Tabelle 5:** Einbettprotokoll

Reihenfolge	Einbettmedium	Temperatur	Zeit
1.	60 % Ethanol	20 °C	2 Stunden
2.	80 % Ethanol	20 °C	2 Stunden
3.	90 % Ethanol	20 °C	4 Stunden
4.	96 % Ethanol	20 °C	5 Stunden
5.	100 % Ethanol	20 °C	4 Stunden
6.	1:1 Aceton-Ethanol	20 °C	5 Stunden
7.	Ethanol	20 °C	8 Stunden
8.	reines Methylmethacrylat	20 °C	10–24 Stunden
9.	Einbettmedium	6 °C	10 Tage
10.	Einbettmedium	37 °C	Bis zur Aushärtung

**Tabelle 6:** Zusammensetzung des Einbettungsmediums

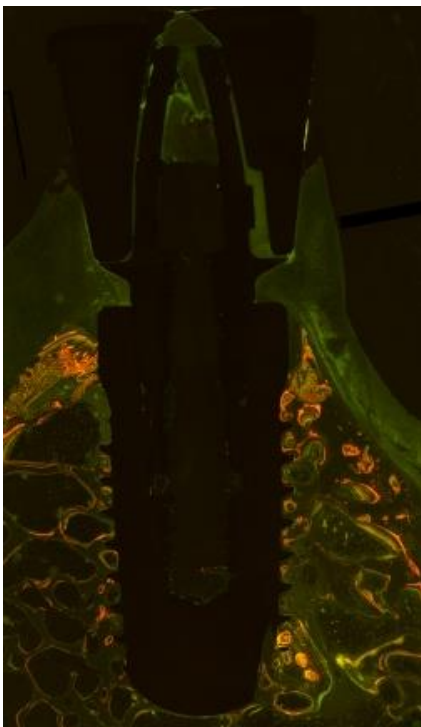
Menge	Material
500 g	Methylacrylsäuremethylester 99 % (Fluka, Sigma Aldrich)
3 g	$\alpha$ - $\alpha$ -Azobutyronitril (Fluka, Sigma Aldrich)
100 ml	Nonylphenol-polyethylenglycolacetat (Fluka, Sigma Aldrich)
5 ml	Phthalsäuredibutylester (Merck Chemicals, Darmstadt)

## 2.5.2 Herstellung der mikroskopischen Schnitte

Durch eine systematische Aufarbeitung können in Methylacrylat eingebettete Präparate mit verschiedenen Methoden untersucht werden [37]. Zunächst wurden die im Kunststoffblock eingebetteten Präparate mit einem Hammer freigeschlagen und grob mit einer Tischbandsäge (Metabo, Wiesmoor) zugeschnitten. Daraufhin erfolgte ein Längsschnitt mittig der Implantatachse in bukkal/oraler Ausrichtung mit einer diamantierten Präzisionssäge (Exakt, Norderstedt) unter Wasserkühlung. Beide Hälften der Proben wurden anschließend mit dem Nassschleifgerät (DP-U4, Struers, Erkrath) und Silikoncarbidgepapier mit aufsteigender Körnung (800–4000) hochglanzpoliert. Die Präparate wurden an der polierten Schnittfläche mit schnell härtendem Polyacrylkleber (Loctite 420, Henkel, Düsseldorf) auf einen Plexiglasträger 45 x 50 x 1,5 mm (Röhm, Darmstadt) aufgebracht, mit Gewichten von jeweils 500 Gramm beschwert und 30 Minuten bei Raumtemperatur (22 °C) ausgehärtet. Zur weiteren Bearbeitung wurden die aufgeklebten Proben mit einer diamantierten, wassergekühlten Pendelsäge (Exakt) auf 100 µm dicke Serienschnitte zugeschnitten und nochmals mit dem Nassschleifgerät (DP-U4, Struers) und Silikoncarbidgepapier mit 2500 Körnung auf 60 µm reduziert. Anschließend wurden die Präparate mit aufsteigender Körnung (2500–4000) hochglanzpoliert. Dabei wurde eine Schichtdicke von etwa 40 µm erreicht [61, 106].

### 2.5.3 Fluoreszenzmikroskopie

Für eine Vitalfärbung wurde den Versuchstieren eine definierte Abfolge von Fluorochromen verabreicht (siehe 2.4.4). Die Dünnschliffpräparate wurden mit 2,5-facher Vergrößerung zur Übersicht und mit 10-facher Vergrößerung zur Detaildarstellung mit einem Fluoreszenzmikroskop (Axio Cam MRc 5; Carl Zeiss-Microscopy, Jena) unter einer Quecksilberlampe mikroskopiert, digital fotografiert und anschließend visuell untersucht (Abbildung 16).



**Abbildung 16:** Foto eines mit dem Fluoreszenzmikroskop aufgenommenen Präparates bei 2,5-facher Vergrößerung

### 2.5.4 Toluidinblaufärbung

Für die histomorphometrische Auswertung unter dem Lichtmikroskop wurden die polierten Proben nach der Fluoreszenzmikroskopie mit dem Farbstoff Toluidinblau eingefärbt. Hierfür wurden die Dünnschliffpräparate für zwei Minuten mit 0,2 %-iger Ameisensäure vorbehandelt und dann mit aqua destillata gespült. Es erfolgte eine 60-minütige Einlage in 20 %-igem Methanol und eine erneute Spülung mit aqua destillata.

Abschließend wurden die Präparate in 1 %-iger Toluidinblaulösung (1 %-iges Toluidinblau-O und 1 %-iges Natriumtetraborat in aqua destillata) gefärbt und der überschüssige Farbstoff unter fließendem Wasser entfernt [34, 61].

### **2.5.5 Lichtmikroskopische Histomorphometrie**

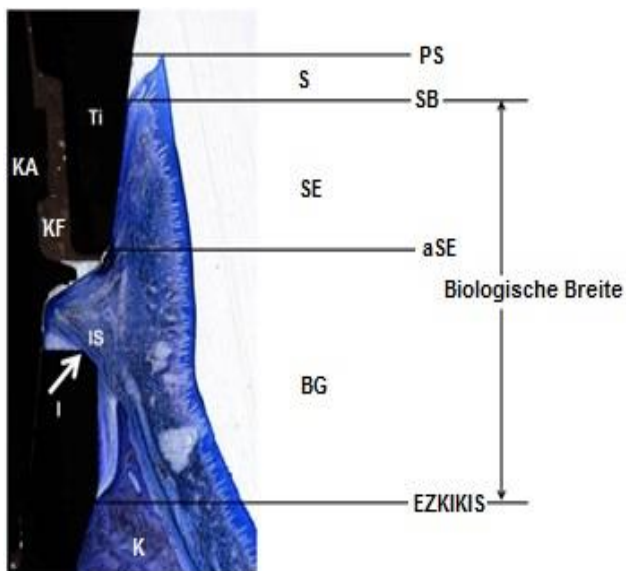
Die gefärbten Dünnschliffpräparate wurden unter einem Lichtmikroskop mikroskopiert und digital fotografiert (Q500MC, Leica Cambridge, Cambridge, England) (Abbildung 17). Die Aufnahmen mit 10-facher Vergrößerung wurden mit einer Computersoftware (Axio Cam; Carl Zeiss-Microscopy) zusammengefügt und ausgewertet (Abbildung 18). Gemessen wurden folgende Werte:

1. KIK (Knochen-Implantat-Kontakt)
2. S (Sulkustiefe)
3. SE (Saumepithel)
4. BG (Bindegewebe)
5. BB (biologische Breite = SE + BG)
6. EZKIKIS (Abstand erster zervikaler Knochen-Implantat-Kontakt–Implantat-schulter)

Da die meisten Implantate nicht bis zur Implantatschulter mit Knochen bedeckt waren, wurde für die Berechnung des KIK der maximale erreichbare Knochen-Implantat-Kontakt (mKIK) mit dem tatsächlich gemessenen Knochen-Implantat-Kontakt (gKIK) in Relation gesetzt. Der KIK wurde berechnet:  $KIK = gKIK / mKIK * 100$ .



**Abbildung 17:** Foto eines unter dem Lichtmikroskop aufgenommen Präparates mit Toluidinblaufärbung bei 2,5-facher Vergrößerung

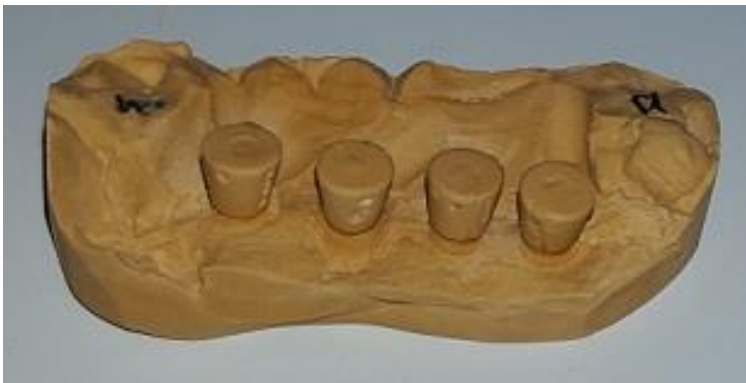

**Abbildung 18:** Das gleiche Präparat wie Abbildung 17 bei 10-facher Vergrößerung für die histomorphometrische Auswertung

- |                 |   |
|-----------------|---|
| <b>PS:</b>      | Rand der periimplantären Gingiva                              |
| <b>S:</b>       | Sulkustiefe   |
| <b>SB:</b>      | Sulkusboden   |
| <b>SE:</b>      | Saumepithel   |
| <b>aSE:</b>     | apikalster Punkt des Saumepithels                             |
| <b>BG:</b>      | Bindegewebe   |
| <b>EZKIKIS:</b> | erster zervikaler Knochen-Implantat-Kontakt-Implantatschulter |
| <b>I:</b>       | Implantat   |
| <b>IS:</b>      | Implantatschulter   |
| <b>K:</b>       | Knochen   |
| <b>Ti:</b>      | zweiteiliges Titanabutment                                    |
| <b>KA:</b>      | Titanklebebasis   |
| <b>KF:</b>      | Klebefuge   |

### 2.5.6 Messungen am Gipsmodell

Die in der Freilegungsoperation genommenen Doppelmischabformungen wurden mit Plurastone Spezial-Hartgips (Pluradent) ausgegossen. Anhand der Modelle wurde der Abstand vom Knochen bis zur Implantatschulter mit einer Schieblehre bukkal und oral gemessen. Durch die Markierungen an den Abutments konnte die Ausrichtung der Implantate eindeutig zugeordnet werden (Abbildung 19).



**Abbildung 19:** Gipsmodell mit Markierungen an den Abutments

## 2.6 Statistik

Die Daten wurden statistisch anhand des Statistik-Programms „SPSS für Windows“ (Version 23.0, SPSS, Chicago, IL, USA) ausgewertet. Die Daten von mKIK, gKIK, ISQ, KIK, S, SE, BG, BB und EZKIKIS waren normal verteilt (Shapiro-Wilks und Kolmogorov-Smirnov-Lilliefors Test) und es konnten parametrische Tests verwendet werden (MANOVA, ANOVA, Bonferroni post-hoc Tests).

Um die Baseline-Situation für alle Abutmentmaterialien im Bereich des Übergangs von Abutment zu Implantat zu bewerten, wurden bei der Freilegung der ISQ und der EZKIKIS (am Gipsmodell) gemessen, ausgewertet und verglichen (ANOVA). Nach der Tötung der Minischweine und der histomorphometrischen Auswertung wurden die Daten im Hinblick auf mKIK, gKIK (KIK in mm) und KIK in % ausgewertet (ANOVA). MANOVA wurde genutzt, um die experimentellen Faktoren Abutment, Oberkiefer zu Unterkiefer und bukkal zu oral zu analysieren. Das Signifikanzniveau wurde auf 95 % gesetzt.



### 3. Ergebnisse

Die Zusammenfassung der Ergebnisse findet sich in den Tabellen 7, 8 und 9 sowie Abbildung 20. Insgesamt gingen 14 von 64 Implantaten verloren (21,8 % Verlust), davon zehn Implantate bis zur Freilegung (15,6 %). Vier Implantate (ein Lithiumdisilikat-, ein zweiteiliges Titan- und zwei einteilige Titanabutments) gingen bis zur Tötung der Versuchstiere verloren (6,2 %). Kein Implantat wies bei der Implantation oder Freilegung einen ISQ-Wert von  $\leq 55$  auf. Es traten keine technischen Komplikationen in Bezug auf die Abutments auf (z.B. Lockerung der Schrauben, Frakturen, etc.). Bei der Freilegung gab es keinen statistisch signifikanten Unterschied der RFA-Werte und des EZKIKIS zwischen den Minischweinen und den Knochenniveaus der Implantate ( $P > 0,05$ ). Daher waren die Basisversuchsvoraussetzungen für die spätere Auswertung aller Abutments erfüllt. Nach der histomorphometrischen Auswertung betrug mKIK  $23 \pm 3,2$  mm, gKIK (KIK in mm)  $14,1 \pm 5,8$  mm, KIK  $61 \pm 23$  % und ISQ  $77 \pm 4$ . Wiederum konnten keine signifikanten Unterschiede zwischen den Minischweinen gefunden werden ( $P > 0,05$ ), daher konnten die Daten für die einzelnen Versuchsgruppen der einzelnen Minischweine zusammengeführt, d.h. gepoolt werden.

Die Werte von mKIK, gKIK, ISQ, KIK, S, SE, BB und EZKIKIS von bukkal und oral wiesen keine statistisch signifikanten Unterschiede auf ( $P > 0,05$ ). Nur für BG wurde oral mehr Bindegewebe gemessen als bukkal ( $P \leq 0,007$ ). Der Oberkiefer zeigte signifikant mehr Weichgewebe und geringeren Knochenverlust im Vergleich zum Unterkiefer ( $P \leq 0,02$ ). Das Abutmentmaterial hatte keinen statistisch signifikanten Einfluss auf mKIK, gKIK, ISQ, KIK, S, SE, BG, BB und EZKIKIS ( $P > 0,05$ ), mit Ausnahme des Saumepithels an Zirkoniumdioxid- und einteiligen Titanabutments ( $P \leq 0,01$ ).

Zum Zeitpunkt der Implantatfreilegung betrug der Mittelwert und die Standardabweichung von EZKIKIS am Gipsmodell  $0,6 \pm 0,7$  mm. Sechs Monate später wurde histomorphometrisch insgesamt ein Knochenverlust von  $2,1 \pm 1,2$  mm gemessen ( $N = 85$ ). Im Vergleich miteinander wiesen beide Werte signifikante Unterschiede auf ( $P \leq 0,0001$ ). Hinsichtlich des Knochenverlusts konnte kein signifikanter Einfluss bezüglich der Abutmentmaterialien gefunden werden ( $P > 0,05$ ). Auch bei der visuellen Auswertung der Bilder der Fluoreszenzmikroskopie wurden keine Unterschiede hinsichtlich der Knochenumbauvorgänge zwischen den Abutmentmaterialien gefunden. Der Einfluss der Klebeverbindung zweiteiliger Titanabutments ( $2,4 \pm 1,2$  mm) wies

statistisch keine signifikanten Unterschiede im Vergleich zu den einteiligen Titanabutments ( $1,6 \pm 1$  mm) auf.

**Tabelle 7:** Implantat-Stabilitäts-Quotient-Werte (ISQ) bei Implantation und Freilegung, Werte für mesial/distal und bukkal/oral wurden gemittelt. Mediane (25.; 75. Perzentile/N) sind aufgeführt, (OK = Oberkiefer, UK = Unterkiefer).

Versuchsgruppen	ISQ bei Implantation				ISQ bei Freilegung			
	Quadranten				Quadranten			
	I.	II.	III.	IV.	I.	II.	III.	IV.
Minischwein 1	<b>77</b> (77; -4)	<b>71</b> (66; 74/4)	<b>77</b> (74; 79/4)	<b>80</b> (79; 80/4)	<b>80</b> (76; -3)	<b>74</b> (73; 75/4)	<b>80</b> (78; 82/4)	<b>80</b> (80; 81/4)
Minischwein 2	<b>78</b> (77; 80/4)	<b>74</b> (73; -4)	<b>76</b> (71; 78/4)	<b>75</b> (66; 79/4)	<b>78</b> (76; 80/4)	<b>75</b> (75; -3)	<b>76</b> (73; 78/4)	<b>80</b> (78; 81/4)
Minischwein 3	<b>72</b> (65; 72/4)	<b>69</b> (61; 73/4)	<b>74</b> (72; -4)	<b>78</b> (76; -4)	<b>76</b> (72; -3)	<b>75</b> (75; 81/4)	<b>81</b> (77; -2)	<b>69</b> (69; -3)
Minischwein 4	<b>71</b> (66; 74/4)	<b>69</b> (69; -4)	<b>75</b> (66; 79/4)	<b>77</b> (74; 79/4)	<b>78</b> (76; 80/4)	<b>77</b> (77; -4)	<b>74</b> (72; -2)	<b>81</b> (77; -2)

**Tabelle 8:** Mittelwerte (Standardabweichungen/Anzahl) jeweils in der unteren Zeile), bukkale und orale Werte wurden kombiniert:

- gesamte Implantatoberfläche in mm
- Knochen-Implantat-Kontakt (KIK) in mm
- Knochen-Implantat-Kontakt (KIK) in %
- Implantat-Stabilitäts-Quotient (ISQ)
- Sulkustiefe (S) in mm
- Saumepithel (SE) in mm
- Bindegewebe (BG) in mm
- biologische Breite (BB) in mm
- erster zervikaler Knochen-Implantat-Kontakt - Implantatschulter (EZKIKIS) gemessen am Gipsmodell in mm
- erster zervikaler Knochen-Implantat-Kontakt - Implantatschulter (EZKIKIS) histomorphometrisch gemessen in mm

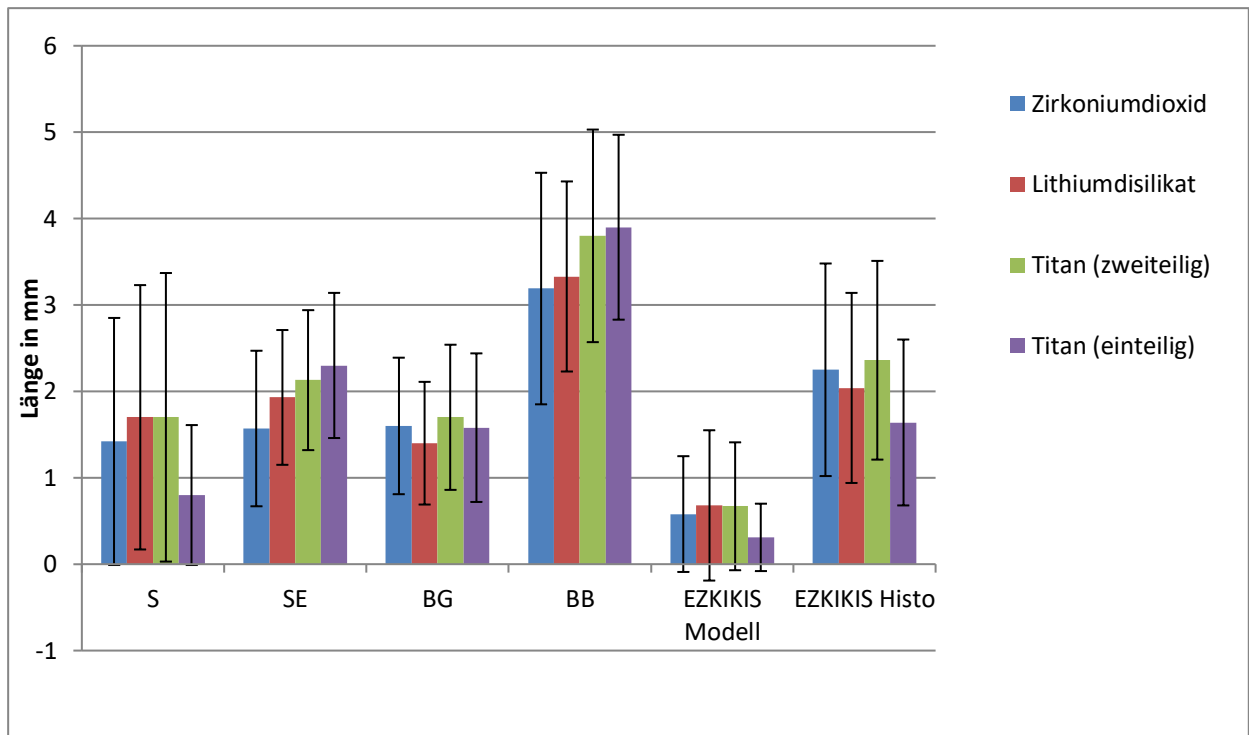
Versuchstier	Minischwein 1				Minischwein 2				Minischwein 3				Minischwein 4			
<b>Implantatoberfläche gesamt</b>	23 (3,4/15)				23 (3,7/15)				24 (3,1/12)				24 (2,7/15)			
<b>KIK in mm</b>	13 (4,6/15)				16 (4,8/15)				14 (7/12)				11 (6,6/15)			
<b>KIK in %</b>	59 (18/15)				72 (20/15)				59 (25/12)				47 (25/15)			
<b>ISQ</b>	78 (3/15)				77 (2,6/15)				59 (4,6/12)				76 (5,4/15)			
<b>Abutments</b>	<b>Zr</b>	<b>Li</b>	<b>Ti2</b>	<b>Ti</b>	<b>Zr</b>	<b>Li</b>	<b>Ti2</b>	<b>Ti</b>	<b>Zr</b>	<b>Li</b>	<b>Ti2</b>	<b>Ti</b>	<b>Zr</b>	<b>Li</b>	<b>Ti2</b>	<b>Ti</b>
<b>S</b>	2 (2,3/8)	2,4 (2,2/6)	2,7 (2,4/6)	0,7 (0,7/6)	1,1 (1/6)	0,8 (0,7/8)	1,3 (1,6/8)	0,6 (0,9/6)	0,6 (0,5/5)	2 (1,3/3)	1 (1,2/8)	1,3 (0,7/2)	1,7 (0,8/5)	2,7 (0,2/2)	2,6 (0,6/4)	1,7 (0,6/2)
<b>SE</b>	1,5 (0,5/8)	1,7 (0,6/6)	1,6 (0,7/6)	2,5 (0,5/6)	0,7 (0,6/6)	1,6 (0,8/8)	1,7 (0,7/8)	1,7 (0,6/6)	2,1 (0,6/5)	2,9 (0,2/3)	2,9 (0,6/8)	3 (0,7/2)	2,4 (0,5/5)	2,7 (0,3/2)	2,4 (0,8/4)	2,8 (1,9/2)
<b>BG</b>	3 (1/8)	1,9 (0,6/6)	2,4 (1,1/6)	1,8 (1/6)	1,4 (0,9/6)	1 (0,6/8)	1,1 (0,5/8)	1,2 (0,6/6)	1,8 (1,2/5)	1,6 (1,1/3)	1,7 (0,7/8)	1,3 (0,2/2)	1,7 (0,8/5)	0,9 (0,4/2)	2,1 (0,5/4)	2,5 (1/2)
<b>BB</b>	0,8 (0,6/8)	3,6 (1,1/6)	4 (1,4/6)	3,4 (0,8/6)	2,1 (1,2/6)	2,7 (0,9/8)	2,8 (0,8/8)	2,9 (0,6/6)	3,9 (2,3/5)	4,5 (1,1/3)	4,5 (1,1/8)	4,4 (0,5/2)	4 (1,2/5)	3,7 (0,1/2)	4,5 (1/4)	5,3 (1,3/2)
<b>EZKIKIS Modell</b>	0,8 (0,6/8)	0,8 (1/6)	0,6 (0,8/6)	0,2 (0,3/6)	1,8 (1/6)	0,9 (1/8)	0,3 (0,8/8)	0,5 (0,5/6)	0,2 (0,4/5)	0,5 (0,5/3)	0,3 (0,3/8)	0,3 (0,3/2)	0,4 (0,5/5)	0,6 (0,5/2)	0,5 (0,4/4)	0,6 (0,4/2)
<b>EZKIKIS Histo</b>	3,2 (0,8/8)	2,7 (0,8/6)	2,8 (0,7/6)	1,7 (0,8/6)	2 (2,3/6)	2,2 (1,1/8)	3 (0,6/8)	2,2 (0,9/6)	2,2 (0,9/5)	1,4 (0,8/3)	1,9 (1,6/8)	0,1 (0,1/2)	0,8 (0,7/5)	0,4 (0,3/2)	1,4 (0,6/4)	1,4 (0,5/2)

**Tabelle 9:** Statistische Analyse des Einflusses der drei Versuchsfaktoren bukkal zu oral, Ober- zu Unterkiefer und der Abutmentmaterialien nach neun Monaten auf:

- Sulkustiefe (S)
- Saumepithel (SE)
- Bindegewebe (BG)
- biologische Breite (BB)
- erster zervikaler Knochen-Implantat-Kontakt-Implantatschulter (EZKIKIS)

Für die signifikanten Werte sind Mittelwert und Standardabweichung angegeben (Mittelwert/SA).

<b>Multivariate Varianzanalyse (MANOVA)</b>							
Vergleiche	N	S	SE	BG	BB	EZKIKIS	
		P (Mittelwert/SA)	P (Mittelwert/SA)	P (Mittelwert/SA)	P (Mittelwert/SA)	P (Mittelwert/SA)	
bukkal zu oral	bukkal	43	>0,05	>0,05	<b>≤0,007</b> (1,4±0,6 zu 1,8±0,9)	>0,05	>0,05
	oral	41					
Oberkiefer zu Unterkiefer	OK	47	<b>≤0,0001</b> (2,3±1,5 zu 0,4±0,3)	<b>≤0,0001</b> (2,2±0,8 zu 1,7±0,9)	<b>≤0,003</b> (1,8±0,9 zu 1,3±0,6)	<b>≤0,0001</b> (4±1,3 zu 3±1)	<b>≤0,02</b> (2±1,2 zu 2,4±1,2)
	UK	37					
Abutmentmaterial	Zr	23	>0,05	<b>≤0,01</b> (Zr zu Ti; 1,6±0,9 zu 2,3±0,9)	>0,05	>0,05	>0,05
	Li	19					
	Ti2	26					
	Ti	16					
<b>Wechselwirkungen</b>							
bukkal/oral * Kiefer		>0,05	>0,05	>0,05	>0,05	>0,05	
bukkal/oral * Abutmentmaterial		>0,05	>0,05	>0,05	>0,05	>0,05	
Kiefer * Abutmentmaterial		>0,05	>0,05	>0,05	>0,05	>0,05	
bukkal/oral*Kiefer* Abutmentmaterial		>0,05	>0,05	>0,05	>0,05	>0,05	



**Abbildung 20:** Graphische Darstellung der Mittelwerte und Standardabweichungen für alle vier Versuchstiere zusammengenommen (Abkürzungen siehe Abkürzungsverzeichnis Seite III)

## **4. Diskussion**

Durch die Entwicklung der CAD/CAM-Technologie haben sich in den vergangenen Jahren neue Möglichkeiten der Abutmentherstellung ergeben [16]. In der heutigen Zeit werden Abutments häufig aus zwei Komponenten hergestellt. Ein individuell hergestellter Anteil, meistens mittels CAD/CAM gefräst, wird mit einer industriell hergestellten Titanklebebasis verklebt. CAD/CAM gefertigte Abutments ermöglichen durch eine individuelle Gestaltung eine optimale Anpassung an die restaurativen und klinischen Bedingungen [14, 77, 118]. In der vorliegenden Tierstudie sollten anhand von 64 osseointegrierten Implantaten (Camlog Biotechnologies) die Auswirkungen von unterschiedlichen Abutmentmaterialien sowie der adhäsiven Verbindung zweiteiliger Abutments auf das periimplantäre Gewebe untersucht werden.

### **4.1 Diskussion der Methodik**

#### **4.1.1 Anzahl der Implantate**

In dieser Studie wurden bei vier Minischweinen in den Alveolarknochen aller vier Quadranten jeweils vier Implantate gesetzt – insgesamt 64. Nach einer Einheilungszeit von drei Monaten wurden die osseointegrierten Implantate mit Abutments versorgt. Die Anzahl der gesetzten Implantate und der verwendeten Versuchstiere stimmen mit den Empfehlungen aus der Literatur überein, in denen zwischen 14 und 144 Implantate bei 3–9 Minischweinen inseriert worden waren [92, 95, 105]. Dennoch könnte die Anzahl von nur 4 Versuchstieren und 64 gesetzten Implantaten als limitierender Faktor für die Aussagekraft der Studie gesehen werden. Es muss jedoch abgewogen werden zwischen der Anzahl der geopferten Tiere und der maximalen Aussagekraft der Statistik. Der Knochen-Implantat-Kontakt von 61 % und der Implantat-Stabilitäts-Quotient von 77 [99] sind mit den in der Literatur angegebenen Werten von 50–75 % und RFA-Werten von etwa 77 [10] vergleichbar.

### **4.1.2 Tiermodell**

Minischweine eignen sich in Implantatstudien als adäquates Tiermodell, da Knochenqualität, Knochenstoffwechsel, Dimension, mechanische Eigenschaften und Physiologie große Analogien mit denen des menschlichen Kochens aufweisen [26, 67]. Zudem werden die trabekuläre Knochenstruktur [9, 69] sowie die kortikalen und trabekulären Remodellierungsprozesse (Bone-Remodelling) als denen der humanen sehr ähnlich beschrieben [105]. Aus diesem Grund wurden Hausschweine und Minischweine bereits von anderen Autoren für implantologische Studien verwendet [59, 76, 105].

Um die Ergebnisse des Tierversuchs auf den humanen Knochen abzuleiten, muss das Ausmaß der Knochenneubildung quantifiziert werden. Das „Remodelling“ (Appositional Bone Formation Rate = ABR) ist hierfür ein adäquates Kriterium. Dieses beträgt beim Hausschwein 1,2–1,5 mm/Tag, beim Hund 1,5–2,0 mm/Tag und im Vergleich dazu beim Menschen 1,0–1,5 mm/Tag [59, 79]. Da die ABR des Schweines der des Menschen sehr ähnlich ist, könnten die Ergebnisse dieser Studie übertragbar sein.

### **4.1.3 Untersuchungsmethoden**

In der vorliegenden Studie wurden die eingebetteten Präparate nach Sägen, Schleifen und Polieren licht- und fluoreszenzmikroskopisch untersucht und ausgewertet. Bei der Herstellung der Dünnschliffpräparate führte die Reduktion der Schichtdicke in einigen Fällen zum Herauslösen harter Materialien wie Zirkoniumdioxid und Titan. Durch die Anfertigung mehrerer Dünnschliffpräparate pro Implantat konnte jeweils mindestens ein für die histomorphometrische und fluoreszenzmikroskopische Auswertung geeignetes Präparat hergestellt werden. Bei der lichtmikroskopischen Auswertung wurde vereinzelt beobachtet, dass sich das Weichgewebe von den Implantaten und Abutments gelöst hatte, vermutlich bereits bei der Präparatentnahme. Da die Position des Gewebes immer exakt zugeordnet werden konnte, waren die Präparate trotzdem auswertbar.

Nach der Toluidinblaufärbung konnten alle Präparate mittels Lichtmikroskopie auf die Werte S, SE, BG, BB und EZKIKIS untersucht werden. Durch die lichtmikroskopischen Untersuchungen lassen sich die zeitlichen Abläufe von Aufbau, Umbau und

Reparationsvorgängen im Knochen nur unzureichend bewerten [84]. Diese dynamischen Abläufe konnten wiederum durch die intravitale polychrome Sequenzmarkierung mit den Fluoreszenzfarbstoffen Xylenol-Orange, Calcein-Grün und Tetrazyklin dargestellt werden [84].

Da die Abutmentoberflächen und Klebefugen in dieser Studie manuell bearbeitet und poliert wurden, sind geringe Unterschiede bezüglich der Oberflächenrauigkeit anzunehmen. In der Literatur ist beschrieben, dass die Oberflächenbeschaffenheit signifikanten Einfluss auf das periimplantäre Gewebe hat [23, 104].

Vor der Insertion der Abutments wurden diese desinfiziert und sterilisiert. Laut einer aktuellen Studie wären allerdings differenziertere Reinigungsmethoden für die unterschiedlichen Materialien von Vorteil, um eine bestmögliche Zelladhäsion erzielen zu können [64].

## **4.2 Diskussion der Ergebnisse**

### **4.2.1 Osseointegration/Implantatverlust**

Insgesamt waren 14 Implantate nicht osseointegriert (21,8 %). In der Literatur finden sich in Studien mit Minischweinen unterschiedliche Implantatüberlebensraten von 33 % [99] bis zu 95 % [72].

Im Vergleich zu stark belasteten Implantaten bei Menschen mit einer Implantatüberlebensrate von etwa 94 % nach 10 Jahren [60] erscheint die Implantatverlustrate in der aktuellen Studie recht hoch. Da zehn Implantate bereits vor der Implantatfreilegung verloren gingen, könnten Sterilitätsprobleme während der Operation die Ursache darstellen. Diese Sterilitätsprobleme sind auf das schwer zugängliche Operationsfeld sowie der unzureichend durchführbaren Desinfektion der Mundhöhle, mangels Kooperation der Minischeine, zurückzuführen. Eine weitere, jedoch weniger wahrscheinliche Ursache ist eine titaninduzierte Immunreaktion [71].

Während der Implantatfreilegung wurde ein Parodontitistest (Hain Lifescience, Nehren, Deutschland) durchgeführt. Trotz regelmäßiger professioneller Zahnreinigungen wurden Zahnfleischtaschen mit mehr als 6 mm an den verbliebenen Molaren gemessen. Bei allen Versuchstieren wurden eine stark erhöhte Besiedlung mit parodontitisverursachenden Bakterien gefunden, z.B. *Treponema denticula*, *Peptostreptococcus*



micros, *Fusobacterium nucleatum*, *Campylobacter rectus*, etc. [70]. Die Behandlungsempfehlung (Hain Lifescience) beinhaltete eine Kürettage in allen vier Fällen sowie eine unterstützende Antibiotikatherapie für drei der vier Minischweine. Dies könnte in der vorliegenden Studie die Hauptursache für die hohe Anzahl von Implantatverlusten und die signifikante Knochenreduktion des marginalen Knochens an der Implantatschulter sein.

Ein weiteres Hindernis für eine hohe Implantaterfolgsrate könnte die Platzierung der Implantate im Kauzentrum in allen vier Quadranten gewesen sein. Dadurch trugen die Implantate die Hauptkaulast. Um diese zu reduzieren, erhielten die Versuchstiere seit der Abutmentinsertion nur noch eingeweichte Nahrungspellets. Da die Tiere sich nicht über ihre Therapie und der Notwendigkeit des Schutzes der Implantate bewusst waren, könnte das Kauen von Heu oder anderen Dingen (kein Futter) dennoch zu übermäßiger Belastung und folglich zum Implantatverlust geführt haben.

#### **4.2.2 Einfluss der Abutments auf das periimplantäre Gewebe**

Die erste Null-Hypothese konnte bestätigt werden, da kein statistisch signifikanter Einfluss der unterschiedlichen Abutmentmaterialien sowie der Nutzung von adhäsivem Kompositkleber bei der Verbindung von zweiteiligen Implantaten auf den Bereich des Knochen-Implantat Kontaktes, die Sulkustiefe, das Saumepithel, das Bindegewebe, die biologische Breite und den Abstand des ersten zervikalen Knochenkontakts zur Implantatschulter nachgewiesen werden konnte. Ausnahme bildet das an zweiteiligen Zirkoniumdioxid- und einteiligen Titanabutments gemessene Saumepithel.

Einteilige Abutments aus Titan und Zirkoniumdioxid wurden in verschiedenen Studien untersucht und gelten als biologisch kompatibel [7, 111]. Aus der vorliegenden Studie geht hervor, dass die Verwendung eines adhäsiven Kompositklebers bei zweiteiligen Abutments, zumindest über den Untersuchungszeitraum, keine negativen Auswirkungen auf das periimplantäre Hart- und Weichgewebe hat. Dies erklärt die übereinstimmenden Werte für ein- und zweiteilige Titan- sowie zweiteilige Zirkoniumdioxidabutments, ausgenommen des oben genannten Saumepithels. Längerfristige Auswirkungen, die durch die Alterung der Klebefuge und der Entstehung von Rauigkeiten oder Mikrospalten (Microleakage) entstehen könnten, wurden in der vorliegenden Studie nicht untersucht.

Trotz nachgewiesener Zytotoxizität von Lithiumdisilikat [19, 65] wurden auch hier keine statistisch signifikanten Unterschiede zu den anderen Abutments gefunden. Die Ergebnisse stimmen, soweit vergleichbar, mit denen einer Studie über den Einfluss prothetischer Restaurationen aus Lithiumdisilikat und Zirkoniumdioxid auf den parodontalen Entzündungszustand überein [6]. In Bezug auf Lithiumdisilikat als Abutmentmaterial fehlen bisher randomisierte, kontrollierte klinische Studien.

Die zweite Null-Hypothese, dass kein Unterschied zwischen bukkalen und oralen Messungen besteht, konnte, mit Ausnahme des Bindegewebes, bestätigt werden. Die Ergebnisse dieser Studie erfordern eine Ablehnung der dritten Null-Hypothese, da die Messungen für Ober- und Unterkiefer in allen Versuchsgruppen statistisch signifikante Unterschiede aufwiesen. Die Urteile über die Nullhypothesen müssen jedoch kritisch betrachtet werden, da die ursprüngliche Aussagekraft der Statistiken durch den Verlust von Implantaten geringer ausgefallen ist als anfänglich prognostiziert.

Obwohl das Setzen von Implantaten bei Minischweinen drei Monate nach einer Zahnextraktion weitgehend möglich ist [38, 72], könnte eine weitere Erklärung für die Reduzierung des marginalen Knochens der noch nicht abgeschlossene Knochenumbau sein. Als weitere Ursache kommen die teilweise um die Implantate herum sichtbare Entzündungen, besonders bei den Tieren mit einer Parodontitis, in Betracht [30, 36]. Ungeachtet der Parodontitis kann die Sulkustiefe in dieser Studie mit etwa 0,4 mm im Unterkiefer und 2,4 mm im Oberkiefer als normal beurteilt werden.

Ein KIK von 61 % stimmt mit den in der Literatur angegebenen Werten zwischen 50–75 % überein [10]. RFA-Werte von 77 sind ebenso vergleichbar mit den RFA-Werten um 77 anderer Tierversuche [99] sowie Werten zwischen 40–80 im Menschenversuch [40]. Unter Berücksichtigung der Größe, z.B. im Vergleich zu Hunden, stimmen die Werte dieser Studie für die verschiedenen Gewebe mit denen in der Literatur [1, 11, 15, 55] und sogar denen bei Menschen [80] überein. Der in dieser Studie statistisch signifikante Unterschied zwischen Ober- und Unterkiefer sowie bukkal und oral in Bezug auf die Breite des Bindegewebes lässt sich dadurch erklären, dass bei Minischweinen das Gewebe in diesem Bereichen, besonders palatinal, von Natur aus dicker ist [80].

Ein Knochenverlust von ca. 2 mm bei epikrestaler Implantation wurde bis zur Tötung der Versuchstiere in dieser Studie gemessen. Der initiale Verlust von 0,6 mm resultierte möglicherweise aus einem Operationstrauma [5, 99]. Ein weiterer Knochenverlust von 1,4 mm wurde 6 Monate nach Freilegung der gesetzten Implantate zur

Mundhöhle gemessen. Ein lange bekanntes Phänomen ist der Knochenverlust in apikaler Richtung, der an einer vorher definierten Stelle zum Stillstand kommt (meistens der ersten Schraubenwindung) [4, 11]. Eine Erklärung, die auch zu den Ergebnissen der visuellen Auswertung dieser Studie passt, könnte die Ausbildung einer generalisierten biologischen Breite sein, wie es bei natürlichen Zähnen der Fall ist [4, 11, 87]. Das entstandene periimplantäre Weichgewebe ähnelt Narbengewebe in Zusammensetzung, Faserorientierung und Vaskularisation [97]. Das Verhalten des Bindegewebes in dieser Studie stimmt mit den Ergebnissen in der Literatur überein [17, 89, 90]; die zirkumferent verlaufenden Fasern ruhen auf der Implantatschulter, bilden einen Ring um das Abutment und versiegeln und schützen den Wirt vor dem Eindringen von Bakterien.

Obwohl die meisten Ergebnisse dieser Studie vergleichbar mit Messungen am Menschen sind, ist die Hauptlimitation dieser Studie, wie in allen Tierstudien, die Übertragbarkeit der Resultate auf den Menschen. Eine Untersuchung zum gleichen Thema an einer menschlichen Versuchsgruppe durch die Einrichtung einer kontrollierten, randomisierten, prospektiven Studie mit einer ausreichenden Menge an untersuchten Patienten wäre von Vorteil [35]. Eine weitere Einschränkung ist die Implantatverlustrate, welche zu einer geringeren Anzahl an auswertbaren Proben führte.

### **4.3 Fazit**

Unter Berücksichtigung der Limitation der vorliegenden Studie können folgende Schlussfolgerungen gezogen werden:

1. Das Abutmentmaterial und die adhäsive Verbindung hatten keinen nachweisbaren Einfluss auf die Weichgewebsanatomie oder den Rückgang des zervikalen Implantatknochens, mit Ausnahme eines verlängerten Saumepithels bei einteiligen Titanabutments im Vergleich zu zweiteiligen Zirkoniumdioxidabutments.
2. Im Oberkiefer zeigte sich ein dickeres Weichgewebe bei allen gemessenen Weichgewebefaktoren.
3. Die Knochen-Implantat-Kontaktfläche wurde von dem Abutmentmaterial nicht signifikant beeinflusst.

## 5. Zusammenfassung

Abutments haben maßgeblich Einfluss auf den zervikalen Implantatknochen und das periimplantäre Weichgewebe. Die Wahl des Materials kann zudem das ästhetische Ergebnis einer Implantatversorgung signifikant beeinflussen. In der Literatur finden sich wenige Daten über Vergleiche von zweiteiligen Zirkoniumdioxid- und Lithiumdisilikatabutments mit Titanabutments. Auch der Einfluss der Klebeverbindung zweiteiliger Abutments ist bisher wenig erforscht.

Ziel dieser Studie war es daher, den Einfluss unterschiedlicher Abutmentmaterialien und der adhäsiven Verbindung von zweiteiligen Abutments auf das periimplantäre Gewebe anhand von osseointegrierten Implantaten (Camlog Biotechnologies, Basel, Schweiz) an vier Minischweinen zu untersuchen. Dazu wurden den Versuchstieren zunächst alle Prämolaren sowie die ersten Molaren in allen vier Quadranten entfernt. Nach einer Ausheilungszeit von drei Monaten wurden jedem Tier vier Implantate pro Quadrant inseriert. Drei Monate später wurde der Implantat-Stabilitäts-Quotient (ISQ) mittels Resonanzfrequenzanalyse (RFA) gemessen und die Implantate mit jeweils vier unterschiedlichen Abutments pro Quadrant versehen. Getestete Abutments waren:

- Zirkoniumdioxid auf Titanklebebasis (zweiteilig)
- Lithiumdisilikat auf Titanklebebasis (zweiteilig)
- Titan auf Titanklebebasis (zweiteilig)
- Titan (einteilig)

Nach Eingliederung der Abutments bekamen die Versuchstiere alle zwei Wochen unter Sedierung eine professionelle Zahn- und Implantatreinigung. Weiterhin wurden fortlaufend Fluoreszenzfarbstoffe (Xylenol-Orange, Calcein-Grün und Tetrazyklin-Hydrochlorid) injiziert. Sechs Monate später wurden die Versuchstiere getötet und die entnommenen Präparate histomorphometrisch im Lichtmikroskop hinsichtlich KIK (Knochen-Implantat-Kontakt), S (Sulkustiefe), SE (Saumepithel), BG (Bindegewebe), BB (Biologische Breite) und EZKIKIS (erster zervikaler Knochen-Implantat-Kontakt-Implantatschulter) vermessen sowie visuell im Fluoreszenzmikroskop untersucht.

50 Implantate (78 %) waren osseointegriert und konnten ausgewertet werden. KIK betrug durchschnittlich  $61 \pm 23$  % und ISQ  $77 \pm 4$ . Die verschiedenen Abutmentmaterialien und die adhäsive Verbindung hatten keinen signifikanten Einfluss auf das periimplantäre Weichgewebe ( $P > 0,05$ ), mit Ausnahme des Saumepithels an zweiteiligen

Zirkoniumdioxid- und einteiligen Titanabutments. Im Oberkiefer zeigten sich signifikant mehr Weichgewebe und weniger Knochenverlust als im Unterkiefer ( $P \leq 0,02$ ). Bei der visuellen Auswertung der Bilder der Fluoreszenzmikroskopie konnten keine Unterschiede zwischen den Abutments festgestellt werden.

Zusammenfassend konnte in dieser Studie gezeigt werden, dass, im Hinblick auf die Weichgewebeeigenschaften und den zervikalen Knochen, alle getesteten Abutmentmaterialien und Abumenttypen für eine prothetische Versorgung von Zahnimplantaten geeignet scheinen.

## 6. Summary

Abutments have a decisive influence on the cervical implant bone and soft tissue. The choice of the material of the abutment may affect the esthetic success of implant restorations significantly. Literature contains little data of zirconium dioxide and lithium disilicate two-piece abutments compared to abutments made of titanium. Also the influence of the adhesive joint of two-piece abutments is scarcely researched.

The aim of this study was to evaluate the influence of four different abutment materials and the adhesive joint of two-piece abutments on the cervical implant bone and soft tissue based on the evaluation of osseointegrated implants (Camlog Biotechnologies, Basel, Switzerland) in four minipigs. Therefore, all the premolars and first molars of all animals in all four quadrants were removed. After a healing time of three months each animal received four implants per quadrant. Three months later the implant stability quotient (ISQ) was measured and the implants were provided with four different abutments in each quadrant as follows:

- Zirconium dioxide two-piece abutments
- Lithium disilicate two-piece abutments
- Titanium two-piece abutments
- Titanium one-piece abutments

After placing the abutments all animals were given a professional tooth and implant cleaning under sedation as well as a continuous sequence of fluorescent dyes (Oxytetracyclin, Xylenol-orange and Calcein-blue) every two weeks. Six months later the animals were sacrificed and the retrieved specimens were measured histomorphometrically under a light microscope for S (sulcus length), SE (junctional epithelium), BG (connective tissue), BB (biological width=SE+BG) and EZKIKIS (first cervical bone-implant contact-implant shoulder distance) as well as visually inspected under a fluorescence microscope.

50 implants (78 %) were osseointegrated and evaluable. KIK was in average  $61 \pm 23$  % and the implant stability quotient (ISQ) was  $77 \pm 4$ . The different abutment materials and the adhesive joint had no significant effect on the periimplant soft tissue ( $P > 0.05$ ), with the exception of two-piece zirconium dioxide and one-piece titanium abutments when measuring SE. The upper jaw provided significantly more soft tissue and less bone

loss compared to the lower jaw ( $P \leq 0.02$ ). No differences were found by the visual inspection of the fluorescent microscope images.

The conclusions of this study are that with regard to soft tissue properties and the cervical bone all tested abutment materials and types seem appropriate for prosthetic restorations of dental implants.

## 7. Literaturverzeichnis

- [1] Abrahamsson I, Berglundh T, Glantz PO, Lindhe J. The mucosal attachment at different abutments. An experimental study in dogs. *J Clin Periodontol.* 1998;25:721-7.
- [2] Abrahamsson I, Berglundh T, Lindhe J. Soft tissue response to plaque formation at different implant systems. A comparative study in the dog. *Clin Oral Implants Res.* 1998;9:73-9.
- [3] Abrahamsson I, Berglundh T, Wennstrom J, Lindhe J. The peri-implant hard and soft tissues at different implant systems. A comparative study in the dog. *Clin Oral Implants Res.* 1996;7:212-9.
- [4] Adell R, Lekholm U, Rockler B, Brånemark PI. A 15-year study of osseointegrated implants in the treatment of the edentulous jaw. *Int J Oral Surg.* 1981;10:387-416.
- [5] Alharbi HM, Babay N, Alzoman H, Basudan S, Anil S, Jansen JA. Bone morphology changes around two types of bone-level implants installed in fresh extraction sockets. A histomorphometric study in Beagle dogs. *Clin Oral Implants Res.* 2015;26:1106-12.
- [6] Ariaans K, Heussen N, Schiffer H, Wienert AL, Plumakers B, Rink L, Wolfart S. Use of molecular indicators of inflammation to assess the biocompatibility of all-ceramic restorations. *J Clin Periodontol.* 2016;43:173-9.
- [7] Barwacz CA, Brogden KA, Stanford CM, Dawson DV, Recker EN, Blanchette D. Comparison of pro-inflammatory cytokines and bone metabolism mediators around titanium and zirconia dental implant abutments following a minimum of 6 months of clinical function. *Clin Oral Implants Res.* 2015;26:e35-41.
- [8] Becker ST, Bolte H, Krapf O, Seitz H, Douglas T, Sivananthan S, Wiltfang J, Sherry E, Warnke PH. Endocultivation: 3D printed customized porous scaffolds for heterotopic bone induction. *Oral oncology.* 2009;45:e181-8.
- [9] Beddoe AH. A quantitative study of the structure of trabecular bone in man, rhesus monkey, beagle and miniature pig. *Calcif Tissue Res.* 1978;25:273-81.
- [10] Berglundh T, Abrahamsson I, Albouy JP, Lindhe J. Bone healing at implants with a fluoride-modified surface: an experimental study in dogs. *Clin Oral Implants Res.* 2007;18:147-52.
- [11] Berglundh T, Lindhe J. Dimension of the periimplant mucosa. Biological width revisited. *J Clin Periodontol.* 1996;23:971-3.



- [12] Berglundh T, Lindhe J, Ericsson I, Marinello CP, Liljenberg B, Thomsen P. The soft tissue barrier at implants and teeth. *Clin Oral Implants Res.* 1991;2:81-90.
- [13] Berglundh T, Lindhe J, Jonsson K, Ericsson I. The topography of the vascular systems in the periodontal and peri-implant tissues in the dog. *J Clin Periodontol.* 1994;21:189-93.
- [14] Bertolini Mde M, Kempen J, Lourenco EJ, Telles Dde M. The use of CAD/CAM technology to fabricate a custom ceramic implant abutment: a clinical report. *J Prosthet Dent.* 2014;111:362-6.
- [15] Blanco J, Alves CC, Nunez V, Aracil L, Munoz F, Ramos I. Biological width following immediate implant placement in the dog: flap vs. flapless surgery. *Clin Oral Implants Res.* 2010;21:624-31.
- [16] Blatz MB, Bergler M, Holst S, Block MS. Zirconia abutments for single-tooth implants. Rationale and clinical guidelines. *J Oral Maxillofac Surg.* 2009;67:74-81.
- [17] Bolle C, Gustin MP, Fau D, Exbrayat P, Boivin G, Grosogeat B. Early periimplant tissue healing on 1-piece implants with a concave transmucosal design: A histomorphometric study in dogs. *Implant Dent.* 2015;24:598-606.
- [18] Bowen RL. Compatibility of various materials with oral tissues. I: The components in composite restorations. *J Dent Res.* 1979;58:1493-503.
- [19] Brackett MG, Lockwood PE, Messer RL, Lewis JB, Bouillaguet S, Wataha JC. In vitro cytotoxic response to lithium disilicate dental ceramics. *Dent Mater.* 2008;24:450-6.
- [20] Brånemark PI, Adell R, Breine U, Hansson BO, Lindstrom J, Ohlsson A. Intra-osseous anchorage of dental prostheses. I. Experimental studies. *Scand J Plast Reconstr Surg.* 1969;3:81-100.
- [21] Brånemark PI, Hansson BO, Adell R, Breine U, Lindstrom J, Hallen O, Ohman A. Osseointegrated implants in the treatment of the edentulous jaw. Experience from a 10-year period. *Scand J Plast Reconstr Surg Suppl.* 1977;16:1-132.
- [22] Brauner H. Ein Beitrag zum Korrosionsverhalten von NEM-Legierungen. *Dtsch Zahnärztl Z.* 1988;43:424-8.
- [23] Brunot-Gohin C, Duval JL, Verbeke S, Belanger K, Pezron I, Kugel G, Laurent-Maquin D, Gangloff S, Egles C. Biocompatibility study of lithium disilicate and zirconium oxide ceramics for esthetic dental abutments. *J Periodontal Implant Sci.* 2016;46:362-71.

- [24] Bühler-Zemp P. VT. Wissenschaftliche Dokumentation IPS e.max CAD. Ivoclar Vivadent, Schaan, Liechtenstein. 2011.
- [25] Burkhardt R. Präparative Voraussetzungen zur klinischen Histologie des menschlichen Knochenmarkes. 2. Ein neues Verfahren zur histologischen Präparation von Biopsien aus Knochenmark und Knochen. *Blut*. 1966;14:30-46.
- [26] Buser D, Schenk RK, Steinemann S, Fiorellini JP, Fox CH, Stich H. Influence of surface characteristics on bone integration of titanium implants. A histomorphometric study in miniature pigs. *J Biomed Mater Res*. 1991;25:889-902.
- [27] Buser D, Weber HP, Donath K, Fiorellini JP, Paquette DW, Williams RC. Soft tissue reactions to non-submerged unloaded titanium implants in beagle dogs. *J Periodontol*. 1992;63:225-35.
- [28] Carrillo de Albornoz A, Vignoletti F, Ferrantino L, Cardenas E, De Sanctis M, Sanz M. A randomized trial on the aesthetic outcomes of implant-supported restorations with zirconia or titanium abutments. *J Clin Periodontol*. 2014;41:1161-9.
- [29] Coutelier L, Dhem A, Vincent A. Fluorescence microscopy in the study of endochondral ossification. *Bull Acad R Med Belg*. 1963;3:675-90.
- [30] Covani U, Ricci M, Bozzolo G, Mangano F, Zini A, Barone A. Analysis of the pattern of the alveolar ridge remodelling following single tooth extraction. *Clin Oral Implants Res*. 2011;22:820-5.
- [31] Cresti S, Itri A, Rebaudi A, Diaspro A, Salerno M. Microstructure of titanium-cement-lithium disilicate interface in CAD-CAM dental implant crowns: a three-dimensional profilometric analysis. *Clin Implant Dent Relat Res*. 2015;17 Suppl 1:e97-e106.
- [32] de Medeiros RA, Vechiato-Filho AJ, Pellizzer EP, Mazaro JV, dos Santos DM, Goiato MC. Analysis of the peri-implant soft tissues in contact with zirconia abutments: an evidence-based literature review. *J Contemp Dent Pract*. 2013;14:567-72.
- [33] Degidi M, Artese L, Scarano A, Perrotti V, Gehrke P, Piattelli A. Inflammatory infiltrate, microvessel density, nitric oxide synthase expression, vascular endothelial growth factor expression, and proliferative activity in peri-implant soft tissues around titanium and zirconium oxide healing caps. *J Periodontol*. 2006;77:73-80.
- [34] Donath K, Breuner G. A method for the study of undecalcified bones and teeth with attached soft tissue. The saege-schliff (sawing and grinding) technique. *J Oral Pathol*. 1982;11:318-26.

- [35] Elian N, Kye W, Saito H, Dard MM, Trushkowsky RD, Tarnow D. Tissue healing around dental implants with marginal bone defects with and without flap elevation: An experimental study in dogs. *J Oral Implantol.* 2015;41:e174-82.
- [36] Elsubeihi ES, Heersche JN. Quantitative assessment of post-extraction healing and alveolar ridge remodelling of the mandible in female rats. *Arch Oral Biol.* 2004;49:401-12.
- [37] Ewers R, Meier S, Ingrisich U, Schonfeldt C, Alai-Omid W. Die histologische Aufarbeitung von Hartgewebestrukturen durch Kombination dreier Methoden und der Möglichkeit, nachträglich unentkalkte Dünnschnitte von 5-10 Mikrometern herzustellen. *Dtsch Zahnärztl Z.* 1983;38:1085-9.
- [38] Fenner M, Vairaktaris E, Stockmann P, Schlegel KA, Neukam FW, Nkenke E. Influence of residual alveolar bone height on implant stability in the maxilla: an experimental animal study. *Clin Oral Implants Res.* 2009;20:751-5.
- [39] Ferrari M, Cagidiaco MC, Garcia-Godoy F, Goracci C, Cairo F. Effect of different prosthetic abutments on peri-implant soft tissue. A randomized controlled clinical trial. *Am J Dent.* 2015;28:85-9.
- [40] Funato A, Ogawa T. Photofunctionalized dental implants: a case series in compromised bone. *Int J Oral Maxillofac Implants.* 2013;28:1589-601.
- [41] Furhauser R, Mailath-Pokorny G, Haas R, Busenlechner D, Watzek G, Pommer B. Immediate restoration of immediate implants in the esthetic zone of the maxilla via the copy-abutment technique: 5-year follow-up of pink esthetic scores. *Clin Implant Dent Relat Res.* 2016.
- [42] Geurtsen W. Biocompatibility of resin-modified filling materials. *Crit Rev Oral Biol Med.* 2000;11:333-55.
- [43] Happe A, Schulte-Mattler V, Strassert C, Naumann M, Stimmelmayer M, Zöller JE, Rothamel D. In vitro color changes of soft tissues caused by dyed fluorescent zirconia and nondyed, nonfluorescent zirconia in thin mucosa. *Int J Periodontics Restorative Dent.* 2013;33:e1-8.
- [44] Harris WH. A microscopic method of determining rates of bone growth. *Nature.* 1960;188:1038-9.
- [45] Ichikawa Y, Akagawa Y, Nikai H, Tsuru H. Tissue compatibility and stability of a new zirconia ceramic in vivo. *J Prosthet Dent.* 1992;68:322-6.
- [46] Kappert H. Titan als Werkstoff für die Zahnärztliche Prothetik und Implantologie. *Dtsch Zahnärztl Z.* 1994;49:573-83.

- [47] Kim A, Campbell SD, Viana MA, Knoernschild KL. Abutment material effect on peri-implant soft tissue color and perceived esthetics. *J Prosthodont.* 2016;25:634-40.
- [48] Kim S, Kim HI, Brewer JD, Monaco EA, Jr. Comparison of fracture resistance of pressable metal ceramic custom implant abutments with CAD/CAM commercially fabricated zirconia implant abutments. *J Prosthet Dent.* 2009;101:226-30.
- [49] Klotz MW, Taylor TD, Goldberg AJ. Wear at the titanium-zirconia implant-abutment interface: a pilot study. *Int J Oral Maxillofac Implants.* 2011;26:970-5.
- [50] Kowolik J. Diagnostik und Therapiemodule periimplantärer Erkrankungen ZM. 2008:40-6.
- [51] Kraus D, Wolfgarten M, Enkling N, Helfgen EH, Frentzen M, Probstmeier R, Winter J, Stark H. In-vitro cytocompatibility of dental resin monomers on osteoblast-like cells. *J Dent.* 2017;65:76-82.
- [52] Kurbad A, Kurbad S. CAD/CAM-based implant abutments. *Int J Comput Dent.* 2013;16:125-41.
- [53] Lentrodt J, Bull HG. Tierexperimentelle Untersuchungen zur Knochenregeneration nach Bohrvorgängen im Knochen. *Dtsch Zahnärztl Z.* 1976;31:115-24.
- [54] Lin WS, Harris BT, Zandinejad A, Martin WC, Morton D. Use of prefabricated titanium abutments and customized anatomic lithium disilicate structures for cement-retained implant restorations in the esthetic zone. *J Prosthet Dent.* 2014;111:181-5.
- [55] Linares A, Munoz F, Permuy M, Dard M, Blanco J. Soft tissue histomorphology at implants with a transmucosal modified surface. A study in minipigs. *Clin Oral Implants Res.* 2015;26:996-1005.
- [56] Linkevicius T, Apse P. Influence of abutment material on stability of peri-implant tissues: a systematic review. *Int J Oral Maxillofac Implants.* 2008;23:449-56.
- [57] Lops D, Bressan E, Chiapasco M, Rossi A, Romeo E. Zirconia and titanium implant abutments for single-tooth implant prostheses after 5 years of function in posterior regions. *Int J Oral Maxillofac Implants.* 2013;28:281-7.
- [58] Lops D, Stellini E, Sbricoli L, Cea N, Romeo E, Bressan E. Influence of abutment material on peri-implant soft tissues in anterior areas with thin gingival biotype: a multicentric prospective study. *Clin Oral Implants Res.* 2016;28:1263-8.

- [59] Lutz R, Park J, Felszeghy E, Wiltfang J, Nkenke E, Schlegel KA. Bone regeneration after topical BMP-2-gene delivery in circumferential peri-implant bone defects. *Clin Oral Implants Res.* 2008;19:590-9.
- [60] Malo P, de Araujo Nobre M, Lopes A, Moss SM, Molina GJ. A longitudinal study of the survival of All-on-4 implants in the mandible with up to 10 years of follow-up. *J Am Dent Assoc.* 2011;142:310-20.
- [61] Mehl C, Becker ST, Acil Y, Harder S, Wiltfang J, Dabbagh-Afrouz AA, de Buhr W, Kern M. Impact of vertical loading on the implant-bone interface. *Clin Oral Implants Res.* 2013;24:949-56.
- [62] Mehl C, Harder S, Steiner M, Vollrath O, Kern M. Influence of cement film thickness on the retention of implant-retained crowns. *J Prosthodont.* 2013;22:618-25.
- [63] Mehl C, Harder S, Wolfart M, Kern M, Wolfart S. Retrieval of implant-retained crowns following cementation. *Clin Oral Implants Res.* 2008;19:1304-11.
- [64] Mehl C, Kern M, Zimmermann A, Harder S, Huth S, Selhuber-Unkel C. Impact of cleaning procedures on adhesion of living cells to three abutment materials. *Int J Oral Maxillofac Implants.* 2017;32:976-84.
- [65] Messer RL, Lockwood PE, Wataha JC, Lewis JB, Norris S, Bouillaguet S. In vitro cytotoxicity of traditional versus contemporary dental ceramics. *J Prosthet Dent.* 2003;90:452-8.
- [66] Moon IS, Berglundh T, Abrahamsson I, Linder E, Lindhe J. The barrier between the keratinized mucosa and the dental implant. An experimental study in the dog. *J Clin Periodontol.* 1999;26:658-63.
- [67] Mosekilde L. Assessing bone quality-animal models in preclinical osteoporosis research. *Bone.* 1995;17:343S-52S.
- [68] Mühlemann S, Truninger TC, Stawarczyk B, Hämmerle CH, Sailer I. Bending moments of zirconia and titanium implant abutments supporting all-ceramic crowns after aging. *Clin Oral Implants Res.* 2014;25:74-81.
- [69] Mullender MG, Huiskes R, Versleyen H, Buma P. Osteocyte density and histomorphometric parameters in cancellous bone of the proximal femur in five mammalian species. *J Orthop Res.* 1996;14:972-9.
- [70] Nibali L. Aggressive periodontitis: microbes and host response, who to blame? *Virulence.* 2015;6:223-8.

- [71] Nishimura K, Kato T, Ito T, Oda T, Sekine H, Yoshinari M, Yajima Y. Influence of titanium ions on cytokine levels of murine splenocytes stimulated with periodontopathic bacterial lipopolysaccharide. *Int J Oral Maxillofac Implants*. 2014;29:472-7.
- [72] Nkenke E, Lehner B, Fenner M, Roman FS, Thams U, Neukam FW, Radespiel-Troger M. Immediate versus delayed loading of dental implants in the maxillae of minipigs: follow-up of implant stability and implant failures. *Int J Oral Maxillofac Implants*. 2005;20:39-47.
- [73] O'Mahony A, MacNeill SR, Cobb CM. Design features that may influence bacterial plaque retention: a retrospective analysis of failed implants. *Quintessence Int*. 2000;31:249-56.
- [74] Olerud S, Lorenzi GL. Triple fluorochrome labeling in bone formation and bone resorption. *J Bone Joint Surg Am*. 1970;52:274-8.
- [75] Osman RB, Swain MV. A critical review of dental implant materials with an emphasis on titanium versus zirconia. *Materials (Basel)*. 2015;8:932-58.
- [76] Park J, Lutz R, Felszeghy E, Wiltfang J, Nkenke E, Neukam FW, Schlegel KA. The effect on bone regeneration of a liposomal vector to deliver BMP-2 gene to bone grafts in peri-implant bone defects. *Biomater*. 2007;28:2772-82.
- [77] Parpaiola A, Norton MR, Cecchinato D, Bressan E, Toia M. Virtual abutment design: a concept for delivery of CAD/CAM customized abutments. Report of a retrospective cohort. *Int J Periodontics Restorative Dent*. 2013;33:51-8.
- [78] Parr GR, Gardner LK, Toth RW. Titanium: the mystery metal of implant dentistry. Dental materials aspects. *J Prosthet Dent*. 1985;54:410-4.
- [79] Pearce AI, Richards RG, Milz S, Schneider E, Pearce SG. Animal models for implant biomaterial research in bone: a review. *Eur Cell Mater*. 2007;13:1-10.
- [80] Perez JR, Smukler H, Nunn ME. Clinical dimensions of the supraosseous gingivae in healthy periodontium. *J Periodontol*. 2008;79:2267-72.
- [81] Petzel J, Morgenroth, K., Fischer, C. H. & Käsmacher, K. Erfahrungen mit der Epoxidharzeinbettung zahntragender Knochen für vergleichende licht- und rasterelektronische Untersuchungen. *Leitz-Mitt, Wiss Techn Suppl*. 1980:202-6.
- [82] Pohler OE. Unalloyed titanium for implants in bone surgery. *Injury*. 2000;31 Suppl 4:7-13.
- [83] Rahn BA. Biomechanische Aspekte bei Implantaten im Knochen. *SSO Schweiz Monatsschr Zahnheilkd*. 1976;86:946-53.

- [84] Rahn BA, Perren SM. Xylenol orange, a fluorochrome useful in polychrome sequential labeling of calcifying tissues. *Stain Technol.* 1971;46:125-9.
- [85] Rasperini G, Maglione M, Cocconcelli P, Simion M. In vivo early plaque formation on pure titanium and ceramic abutments: a comparative microbiological and SEM analysis. *Clin Oral Implants Res.* 1998;9:357-64.
- [86] Reichl FX, Esters M, Simon S, Seiss M, Kehe K, Kleinsasser N, Folwaczny M, Glas J, Hickel R. Cell death effects of resin-based dental material compounds and mercurials in human gingival fibroblasts. *Arch Toxicol.* 2006;80:370-7.
- [87] Richter EJ. Basic biomechanics of dental implants in prosthetic dentistry. *J Prosthet Dent.* 1989;61:602-9.
- [88] Rimondini L, Cerroni L, Carrassi A, Torricelli P. Bacterial colonization of zirconia ceramic surfaces: an in vitro and in vivo study. *Int J Oral Maxillofac Implants.* 2002;17:793-8.
- [89] Romeo E, Ghisolfi M, Carmagnola D. Peri-implant diseases. A systematic review of the literature. *Minerva Stomatol.* 2004;53:215-30.
- [90] Rompen E, Raepsaet N, Domken O, Touati B, Van Dooren E. Soft tissue stability at the facial aspect of gingivally converging abutments in the esthetic zone: a pilot clinical study. *J Prosthet Dent.* 2007;97:S119-25.
- [91] Rose F, Mealey L, Denco J, Cohen W. *Periodontics, medicine, surgery and implants.* Mosby; 2004:69,70.
- [92] Ruehe B, Niehues S, Heberer S, Nelson K. Miniature pigs as an animal model for implant research: bone regeneration in critical-size defects. *Oral Surg Oral Med Oral Pathol Oral Radiol Endod.* 2009;108:699-706.
- [93] Sailer I, Gottnerb J, Kanelb S, Hämmerle CH. Randomized controlled clinical trial of zirconia-ceramic and metal-ceramic posterior fixed dental prostheses: a 3-year follow-up. *Int J Prosthodont.* 2009;22:553-60.
- [94] Sailer I, Philipp A, Zembic A, Pjetursson BE, Hämmerle CH, Zwahlen M. A systematic review of the performance of ceramic and metal implant abutments supporting fixed implant reconstructions. *Clin Oral Implants Res.* 2009;20 Suppl 4:4-31.
- [95] Schlegel KA, Thorwarth M, Plesinac A, Wiltfang J, Rupprecht S. Expression of bone matrix proteins during the osseous healing of topical conditioned implants: an experimental study. *Clin Oral Implants Res.* 2006;17:666-72.

- [96] Schweikl H, Spagnuolo G, Schmalz G. Genetic and cellular toxicology of dental resin monomers. *J Dent Res.* 2006;85:870-7.
- [97] Sculean A, Gruber R, Bosshardt DD. Soft tissue wound healing around teeth and dental implants. *J Clin Periodontol.* 2014;41 Suppl 15:S6-22.
- [98] Silva NR, Teixeira HS, Silveira LM, Bonfante EA, Coelho PG, Thompson VP. Reliability and failure modes of a hybrid ceramic abutment prototype. *J Prosthodont.* 2016;27:83-7.
- [99] Sivan-Gildor A, Machtei EE, Gabay E, Frankenthal S, Levin L, Suzuki M, Coelho PG, Zigdon-Giladi H. Novel implant design improves implant survival in multirrooted extraction sites: a preclinical pilot study. *J Periodontol.* 2014;85:1458-63.
- [100] Stadlinger B, Hennig M, Eckelt U, Kuhlisch E, Mai R. Comparison of zirconia and titanium implants after a short healing period. A pilot study in minipigs. *Int J Oral Maxillofac Surg.* 2010;39:585-92.
- [101] Steinebrunner L, Wolfart S, Ludwig K, Kern M. Implant-abutment interface design affects fatigue and fracture strength of implants. *Clin Oral Implants Res.* 2008;19:1276-84.
- [102] Stimmelmayer M, Edelhoff D, Güth JF, Erdelt K, Happe A, Beuer F. Wear at the titanium-titanium and the titanium-zirconia implant-abutment interface: a comparative in vitro study. *Dent Mater.* 2012;28:1215-20.
- [103] Strietzel R. Die Werkstoffkunde der Metall-Keramik-Systeme. Verlag Neuer Merkur GmbH; 2005:29,30.
- [104] Tete S, Zizzari VL, Borelli B, De Colli M, Zara S, Sorrentino R, Scarano A, Gherlone E, Cataldi A, Zarone F. Proliferation and adhesion capability of human gingival fibroblasts onto zirconia, lithium disilicate and feldspathic veneering ceramic in vitro. *Dent Mater J.* 2014;33:7-15.
- [105] Thorwarth M, Schultze-Mosgau S, Kessler P, Wiltfang J, Schlegel KA. Bone regeneration in osseous defects using a resorbable nanoparticulate hydroxyapatite. *J Oral Maxillofac Surg.* 2005;63:1626-33.
- [106] Thorwarth M, Schultze-Mosgau S, Wehrhan F, Kessler P, Srouf S, Wiltfang J, Andreas Schlegel K. Bioactivation of an anorganic bone matrix by P-15 peptide for the promotion of early bone formation. *Biomater.* 2005;26:5648-57.
- [107] Thull R. Titan in der Zahnheilkunde - Grundlagen. *Zahnärztl Mitt.* 1992;82:40-5.



- [108] Tian M, Gao Y, Liu Y, Liao Y, Hedin NE, Fong H. Fabrication and evaluation of Bis-GMA/TEGDMA dental resins/composites containing nano fibrillar silicate. *Dent Mater.* 2008;24:235-43.
- [109] Touati B, Rompen E, Van Dooren E. A new concept for optimizing soft tissue integration. *Pract Proced Aesthet Dent.* 2005;17:711-2, 4-5.
- [110] Vagkopoulou T, Koutayas SO, Koidis P, Strub JR. Zirconia in dentistry: Discovering the nature of an upcoming bioceramic. *Eur J Esthet Dent.* 2009;4:130-51.
- [111] van Brakel R, Cune MS, van Winkelhoff AJ, de Putter C, Verhoeven JW, van der Reijden W. Early bacterial colonization and soft tissue health around zirconia and titanium abutments: an in vivo study in man. *Clin Oral Implants Res.* 2011;22:571-7.
- [112] Van Landuyt KL, Nawrot T, Geebelen B, De Munck J, Snauwaert J, Yoshihara K, Scheers H, Godderis L, Hoet P, Van Meerbeek B. How much do resin-based dental materials release? A meta-analytical approach. *Dent Mater.* 2011;27:723-47.
- [113] Vo DT, Arola D, Romberg E, Driscoll CF, Jabra-Rizk MA, Masri R. Adherence of *Streptococcus mutans* on lithium disilicate porcelain specimens. *J Prosthet Dent.* 2015;114:696-701.
- [114] Volk J, Engelmann J, Leyhausen G, Geurtsen W. Effects of three resin monomers on the cellular glutathione concentration of cultured human gingival fibroblasts. *Dent Mater.* 2006;22:499-505.
- [115] Werner S, Huck O, Frisch B, Vautier D, Elkaim R, Voegel JC, Brunel G, Tenenbaum H. The effect of microstructured surfaces and laminin-derived peptide coatings on soft tissue interactions with titanium dental implants. *Biomater.* 2009;30:2291-301.
- [116] Williams DF. Biocompatibility of clinical implant materials. 1981:99-127.
- [117] Wolfart M, Wolfart S, Kern M. Retention forces and seating discrepancies of implant-retained castings after cementation. *Int J Oral Maxillofac Implants.* 2006;21:519-25.
- [118] Wu T, Liao W, Dai N, Tang C. Design of a custom angled abutment for dental implants using computer-aided design and nonlinear finite element analysis. *J Biomech.* 2010;43:1941-6.

## **8. Danksagung**

An dieser Stelle möchte ich mich bei den folgenden Personen für die hervorragende Zusammenarbeit und ihre Unterstützung, die zum Gelingen dieser Arbeit beigetragen haben, herzlich bedanken:

Mein Dank gilt Herrn Prof. Dr. Matthias Kern, Direktor der Klinik für Zahnärztliche Prothetik, Propädeutik und Werkstoffkunde, für die Überlassung des Themas.

Meinem Betreuer Herrn Dr. Christian Mehl gilt mein ganz besonders herzlicher Dank. Durch seine kollegiale und freundschaftliche Betreuung, die statistische Analyse der Ergebnisse und seine ständige Hilfsbereitschaft ermöglichte er mir, die Arbeit unter seiner Leitung durchzuführen.

Ebenso bedanke ich mich bei dem großartigen Kollegen Herrn Dr. Volker Gaßling, der gemeinsam mit Herrn Dr. Mehl die operativen Eingriffe mit großem Sachverstand durchführte.

Ich bedanke mich bei Frau Dr. Telse Bähr und dem gesamten Team des Tierstalls für die wundervolle und unkomplizierte Zusammenarbeit. Ebenso danke ich Frau Gaby Neßenius für die Betreuung beim Herstellen der Histologie, sowie Herrn Frank Lehmann für die technische Unterstützung.

Mein herzlicher Dank gilt meinen Eltern, die mich in jeglicher Weise unterstützt und die Durchführung dieses Projekts mit großem Interesse verfolgt haben.

Nicht zuletzt möchte ich meiner Ehefrau, meinem Sohn und meiner Tochter für ihre Geduld und die uneingeschränkte, liebevolle Unterstützung danken, ohne die diese Arbeit so nicht möglich gewesen wäre.

## 9. Lebenslauf

Name:	Stephan Schultz-Langerhans Twedter Mark 59 24944 Flensburg	
Geburtsdatum:	29.04.1976	
Geburtsort:	Kiel	
Nationalität:	deutsch	
Familienstand:	verheiratet	
Schulbildung:	1982–86	Grundschule Altenholz-Klausdorf
	1986–95	Gymnasium Altenholz-Stift Abschluss: Abitur
Berufsausbildung:	1995–96	Grundwehrdienst Marine
	1996–2004	Christian-Albrechts-Universität zu Kiel Fach: Zahnmedizin Abschluss: Staatsexamen
Berufserfahrung:	2004–07	Vorbereitungsassistent in der Praxis Öhman, Tarp
	Okt. 2007	Niederlassung in eigener Praxis
Fortbildung:	2006–08	Curriculum Implantologie DGI
	2010–12	Curriculum Endodontie

## 10. Publikation

Mehl C, Gassling V, Schultz-Langerhans S, Acil Y, Bähr T, Wiltfang J, Kern M.  
Influence of four different abutment materials and the adhesive joint of two-piece  
abutments on cervical implant bone and soft tissue. Int J Oral Maxillofac Implants.  
2016;31:1264-72.